DR. FERNANDO QUIROZ GUTIERREZ

ANATOMIA HUMANA

booksmedicos.org

EDITORIAL PORRUA, S. A.
MEXICO

booksmedicos.org

INDICE

	Págs.
INTRODUCCIÓN	ix
PRÓLOGO DE LA PRIMERA EDICIÓN	xiii
PRÓLOGO DE LA QUINTA EDICIÓN	xv
ADVERTENCIA PRELIMINAR	xvi
DEFINICIÓN Y DIVISIÓN	1
CONFORMACIÓN GENERAL DEL CUERPO HUMANO	3

APARATO TEGUMENTARIO

CONSTITUCIÓN ANATÓMICA DE LA PIEL	6
Epidermis	6
Dermis	7
Anexos de la piel	9
Pelos	9
Uñas	10
Glándulas sebáceas	11
Glándulas sudoríparas	11
Circulación e inervación de la piel	13

OSTEOLOGIA

OSTEOLOGÍA EN GENERAL	16
Desarrollo y crecimiento de los huesos	17
Constitución general del esqueleto	21
COLUMNA VERTEBRAL	24
Caracteres comunes a todas las vértebras	25
Caracteres propios de las vértebras de cada región	26
Caracteres propios de algunas vértebras	28
Vértebras sacras y coccígeas	31
Columna vertebral en general	34
Columna vertebral en conjunto	38

ESQUELETO DEL TORAX

CONSTITUCIÓN DEL TÓRAX	40
Esternón	40
Costillas	42
Caracteres propios de algunas costillas	44
Cartílagos costales	46
Tórax en general	46

HUESOS DE LA CABEZA

HUESOS DEL CRÁNEO	50
Frontal	50
Etmoides	54
Esfenoides	59
Parietales	65
Occipital	68
Temporal	72

Cavidades y conductos del temporal 76
Cráneo en general 81
Bóveda 81
Base 82
Orificios de la base del cráneo y elementos que lo atraviesan 88
HUESOS DE LA CARA 99
Maxilar superior 100
Hueso malar 103
Huesos propios de la nariz o huesos nasales 104
Unguis o hueso lagrimal 105
Huesos palatinos 106
Cornete inferior 109
Vómer 109
Maxilar inferior 110
Cara en general 114
Cavidades de la cara 116
Cavidades orbitarias 116
Fosas nasales 118
Fosa pterigoidea 120
Fosa cigomática 120
Fosa pterigomaxilar 120
Hueso hioides 122

ESQUELETO DEL MIEMBRO SUPERIOR

ESQUELETO DEL HOMBRO 123
Clavícula 123
Omóplato 126
ESQUELETO DEL BRAZO 132
Húmero 132
ESQUELETO DEL ANTEBRAZO 136
Cúbito 137
Radio 140
ESQUELETO DE LA MANO 144
Carpo 144
Macizo del carpo 148
Metacarpo 150
Falanges 152

ESQUELETO DEL MIEMBRO INFERIOR

ESQUELETO DEL MIEMBRO INFERIOR 153
Hueso ilíaco o coxal 153
Pelvis en general 161
ESQUELETO DEL MUSLO 170
Fémur 170
Rótula 176
ESQUELETO DE LA PIERNA 177
Tibia 178
Peroné 182
ESQUELETO DEL PIE 190
Tarso 190
Astrágalo 190
Calcáneo 191
Cuboides 195
Escafoides 196
Huesos cuneiformes 197
Metatarso 200
Caracteres comunes a los metatarsianos 200

Caracteres particulares de los metatarsianos 200
Dedos del pie 201
Huesos sesamoideos 202
Epoca de aparición de los puntos de osificación de los huesos de la cabeza 204
Epoca de aparición de los puntos de osificación de los huesos de la cara 204
Epoca de aparición de los puntos de osificación de las vértebras, las costillas y el esternón 205
Epoca de aparición de los puntos de osificación de los huesos del miembro superior 206
Epoca de aparición de los puntos de osificación de los huesos del miembro inferior 207

ARTICULACIONES

PREPARACIÓN 208
ARTROLOGÍA 208

ARTICULACIONES DE LA COLUMNA VERTEBRAL

ARTICULACIONES DE LAS VÉRTEBRAS ENTRE SÍ 212
Columna vertebral en conjunto 216
Articulaciones propias de algunas vértebras 223
Articulación de la columna vertebral con la cabeza 226
Articulación occipitoatloidea 226
Unión occipitoaxoidea 227

ARTICULACIONES DE LA CABEZA

ARTICULACIONES DE LA CABEZA 230
Articulaciones de los huesos del cráneo entre sí 230
Articulaciones de los huesos de la cara entre sí y con el cráneo 230
Articulación temporomaxilar 230

ARTICULACIONES DEL TORAX

LAS ARTICULACIONES DEL TÓRAX 235
Articulaciones de las costillas con la columna vertebral 235
Articulaciones de las costillas con los cartílagos costales 237
Articulaciones de los cartílagos costales con el esternón 237
Articulaciones de los cartílagos costales entre sí 238
Articulaciones de las piezas del esternón entre sí 238

ARTICULACIONES DEL MIEMBRO SUPERIOR

LAS ARTICULACIONES DEL MIEMBRO SUPERIOR 240
Articulación escapulotorácica 240
Articulaciones del hombro 242
Articulación esternocostoclavicular 242
Articulación acromioclavicular 244
Ligamentos coracoclaviculares 245
Ligamentos propios del omóplato 246
Articulación escapulohumeral 246
Articulaciones del codo 251
Articulaciones radiocubitales 255
Articulación radiocubital superior 255
Articulación radiocubital inferior 256
Ligamento interóseo 257
Articulación de la muñeca 259
Articulaciones de la mano 262
Articulaciones carpianas 262

Articulaciones carpometacarpianas ... 265
Articulaciones intermetacarpianas ... 267
Articulaciones metacarpofalángicas ... 268
Articulaciones interfalángicas ... 269

ARTICULACIONES DEL MIEMBRO INFERIOR

LAS ARTICULACIONES DEL MIEMBRO INFERIOR ... 271
Articulaciones de la pelvis ... 271
Articulación sacroilíaca ... 271
Sínfisis del pubis ... 273
Ligamentos sacrociáticos ... 275
Membrana obturatriz ... 276
Articulación coxofemoral ... 277
Articulación de la rodilla ... 283
Articulaciones tibioperoneas ... 292
Articulación tibioperonea superior ... 292
Articulación tibioperonea inferior ... 292
Membrana interósea ... 293
Articulación de la pierna con el pie o tibiotarsiana ... 293
Articulaciones del pie ... 296
Articulación astragalocalcánea ... 297
Articulación mediotarsiana o de Chopart ... 298
Articulaciones de los huesos de la segunda fila del tarso entre sí ... 300
Articulación tarsometatarsiana o de Lisfranc ... 301
Articulaciones intermetatarsianas ... 303
Articulaciones metatarsofalángicas ... 306
Articulaciones interfalángicas del pie ... 306

SARCOLOGIA

PREPARACIÓN DE LOS CADÁVERES Y PIEZAS ANATÓMICAS ... 307

MIOLOGIA

MÚSCULOS EN GENERAL ... 310
Circulación e inervación de los músculos ... 312
Anexos de los músculos ... 312

MUSCULOS DE LA CABEZA

MÚSCULOS MASTICADORES ... 314
Temporal ... 315
Masetero ... 315
Pterigoideo interno ... 316
Pterigoideo externo ... 317
Aponeurosis de los músculos masticadores ... 317
MÚSCULOS CUTÁNEOS DE LA CABEZA ... 319
Músculos cutáneos del cráneo ... 319
Músculo occipitofrontal ... 320
Músculos cutáneos de la cara ... 321
Músculos de los párpados ... 321
Orbicular de los párpados ... 321
Superciliar ... 322
Músculos de la nariz ... 323
Piramidal ... 323
Transverso de la nariz ... 323
Mirtiforme ... 324
Dilatador de las aberturas nasales ... 324

Músculos de los labios . . . 324
Orbicular de los labios . . . 324
Buccinador . . . 325
Elevador común del ala de la nariz y del labio superior . . . 326
Elevador propio del labio superior . . . 326
Canino . . . 328
Cigomático menor . . . 328
Cigomático mayor . . . 329
Risorio de Santorini . . . 329
Triangular de los labios . . . 329
Cuadrado de la barba . . . 330
Borla de la barba . . . 330

MUSCULOS DEL CUELLO

REGIÓN LATERAL DEL CUELLO . . . 331
Cutáneo del cuello . . . 331
Esternocleidomastoideo . . . 331
Escalenos . . . 333
Recto lateral de la cabeza . . . 334
MÚSCULOS DE LA REGIÓN HIOIDEA . . . 334
Músculos suprahioideos . . . 335
Digástrico . . . 335
Estilohioideo . . . 337
Milohioideo . . . 337
Geniohioideo . . . 338
Músculos infrahioideos . . . 338
Esternocleidohioideo . . . 339
Omohioideo . . . 339
Esternotiroideo . . . 339
Tirohioideo . . . 340
MÚSCULOS DE LA REGIÓN PREVERTEBRAL . . . 340
Recto anterior mayor de la cabeza . . . 340
Recto anterior menor de la cabeza . . . 341
Largo del cuello . . . 341
Aponeurosis del cuello . . . 341
Aponeurosis cervical superficial . . . 342
Aponeurosis cervical media . . . 343
Aponeurosis cervical profunda . . . 344
Vainas viscerales y vasculares del cuello . . . 345

MUSCULOS POSTERIORES DEL TRONCO Y DEL CUELLO

MÚSCULOS SUPERFICIALES DE LAS REGIONES CERVICAL, DORSAL Y LUMBAR . . . 346
Trapecio . . . 346
Dorsal ancho . . . 347
Romboides . . . 349
Angular del omóplato . . . 349
Serrato menor posterior y superior . . . 349
Serrato menor posterior e inferior . . . 351
Aponeurosis cervicodorsolumbares . . . 351
MÚSCULOS DE LA NUCA PROPIAMENTE DICHOS . . . 352
Esplenio . . . 352
Complexo mayor . . . 352
Complexo menor . . . 354
Transverso del cuello . . . 355
Recto menor posterior de la cabeza . . . 355
Recto mayor posterior de la cabeza . . . 355
Oblicuo mayor posterior de la cabeza . . . 356

Oblicuo menor posterior de la cabeza 356
Aponeurosis de los músculos de la nuca 356
MÚSCULOS DE LOS CANALES VERTEBRALES 357
Sacrolumbar o iliocostal 357
Dorsal largo 358
Transverso espinoso 358
Epiespinoso 358
Músculos espinales considerados en conjunto 359
Interespinosos 359
Intertransversos 359
Músculos coccígeos 360

MUSCULOS DEL TORAX

REGIÓN ANTEROLATERAL DEL TÓRAX 361
Pectoral mayor 361
Pectoral menor 361
Subclavio 364
Serrato mayor 365
Aponeurosis de la región anterolateral del tórax 365
MÚSCULOS DE LA REGIÓN COSTAL 366
Intercostal externo o superficial 366
Intercostal medio 366
Intercostal interno 367
Músculos supra e infracostales 367
Aponeurosis y espacios intercostales 367
Triangular del esternón 369

MUSCULOS DEL ABDOMEN

REGIÓN ANTEROLATERAL DEL ABDOMEN 370
Recto mayor del abdomen 370
Piramidal del abdomen 371
Oblicuo mayor del abdomen 372
Oblicuo menor del abdomen 374
Transverso del abdomen 376
Aponeurosis del abdomen 377
Aponeurosis abdominales posteriores 378
Aponeurosis abdominales anteriores 379
Formaciones dependientes de las aponeurosis abdominales 379
MÚSCULOS DE LA REGIÓN POSTERIOR DEL ABDOMEN 383
Cuadrado lumbar 383
Psoasilíaco 384
Psoas menor 387
Aponeurosis lumboilíaca 387
Diafragma 387

MUSCULOS DEL MIEMBRO SUPERIOR

MÚSCULOS DEL HOMBRO 393
Deltoides 393
Supraespinoso 393
Infraespinoso 395
Redondo menor 395
Redondo mayor 395
Subescapular 396
MÚSCULOS DEL BRAZO 398
Región anterior del brazo 398
Coracobraquial 398

Bíceps braquial ... 398
Braquial anterior ... 400
Región posterior del brazo ... 400
Tríceps braquial ... 400
MÚSCULOS DEL ANTEBRAZO ... 402
Región externa del antebrazo ... 402
Supinador largo ... 403
Primer radial externo ... 403
Segundo radial externo ... 404
Supinador corto ... 405
Región posterior del antebrazo ... 405
Extensor común de los dedos ... 405
Extensor propio del meñique ... 406
Cubital posterior ... 407
Ancóneo ... 407
Abductor largo del pulgar ... 408
Extensor corto del pulgar ... 408
Extensor largo del pulgar ... 408
Extensor propio del índice ... 409
Región anterior del antebrazo ... 409
Pronador redondo ... 409
Palmar mayor ... 410
Palmar menor ... 411
Cubital anterior ... 411
Flexor común superficial de los dedos ... 411
Flexor común profundo de los dedos ... 413
Flexor largo del pulgar ... 414
Pronador cuadrado ... 414
MÚSCULOS DE LA MANO ... 415
Músculos de la eminencia tenar ... 415
Abductor corto del pulgar ... 415
Flexor corto del pulgar ... 415
Oponente del pulgar ... 416
Aductor del pulgar ... 417
Músculos de la eminencia hipotenar ... 418
Palmar cutáneo ... 418
Aductor del meñique ... 418
Flexor corto del meñique ... 419
Oponente del meñique ... 420
Músculos de la región palmar media ... 421
Lumbricales de la mano ... 421
Interóseos de la mano ... 422
Interóseos palmares ... 422
Interóseos dorsales ... 422
Aponeurosis del miembro superior ... 423
Aponeurosis del hombro ... 423
Aponeurosis del brazo ... 424
Aponeurosis del antebrazo ... 425
Aponeurosis de la mano ... 426
Aponeurosis palmar ... 426
Aponeurosis dorsal de la mano ... 427
Canales y serosas de los tendones flexores de la mano ... 428
Vainas sinoviales tendinosas del puño de la mano y de los dedos ... 428
Vainas sinoviales palmares ... 429
Vainas sinoviales dorsales ... 432
Espacios celulares de la mano ... 433
Movimientos de los dedos ... 436
Músculos motores de los dedos ... 438

MUSCULOS DEL MIEMBRO INFERIOR

MÚSCULOS DE LA PELVIS ... 439
Glúteo mayor ... 439
Glúteo mediano ... 440
Glúteo menor ... 442
Piramidal de la pelvis ... 443
Gemelos de la pelvis ... 443
Obturador interno ... 444
Obturador externo ... 445
Cuadrado crural ... 446
MÚSCULOS DEL MUSLO ... 446
Región anteroexterna ... 446
Tensor de la fascia lata ... 446
Sartorio o costurero ... 447
Cuadríceps crural ... 448
Región posterointerna ... 450
Recto interno ... 450
Pectíneo ... 450
Aductores del muslo ... 450
Bíceps crural ... 451
Semitendinoso ... 452
Semimembranoso ... 453
MÚSCULOS DE LA PIERNA ... 454
Región anterior ... 454
Tibial anterior ... 454
Extensor común de los dedos ... 455
Extensor propio del dedo grueso ... 455
Peroneo anterior ... 456
Región externa ... 456
Peroneo lateral largo ... 456
Peroneo lateral corto ... 457
Región posterior ... 457
Gemelos de la pierna ... 457
Sóleo ... 459
Plantar delgado ... 460
Poplíteo ... 461
Flexor largo común de los dedos ... 461
Flexor largo del dedo grueso ... 462
Tibial posterior ... 463
MÚSCULOS DEL PIE ... 463
Músculos del dorso del pie ... 463
Músculo pedio ... 463
Región plantar interna ... 464
Aductor del dedo grueso ... 464
Flexor corto del dedo grueso ... 465
Abductor del dedo grueso ... 465
Región plantar externa ... 466
Abductor del dedo pequeño ... 466
Flexor corto del quinto dedo ... 467
Oponente del quinto dedo ... 467
MÚSCULOS DE LA REGIÓN PLANTAR MEDIA ... 467
Flexor corto plantar ... 467
Accesorio del flexor largo o músculo cuadrado carnoso de Sylvius ... 468
Lumbricales del pie ... 468
Interóseos del pie ... 469
APONEUROSIS DEL MIEMBRO INFERIOR ... 469
Aponeurosis de la nalga ... 469
Aponeurosis del muslo ... 470

Aponeurosis de la pierna 472
Aponeurosis del pie 473
Aponeurosis plantar superficial 473
Aponeurosis plantar profunda 474
Aponeurosis dorsal 474
Conductos osteofibrosos, vainas fibrosas y sinoviales de los músculos de la pierna en el cuello del pie 475
RESUMEN DE MIOLOGÍA 478
Músculos de la cabeza 478
Músculos masticadores 479
Músculos del cuello 479
Músculos hioideos 479
Músculos prevertebrales 480
Músculos superficiales de las regiones cervical, dorsal y lumbar 480
Músculos de la nuca propiamente dichos 480
Músculos de los canales vertebrales 481
Músculos del tórax 481
Músculos de la región costal 482
Músculos del abdomen 482
Músculos de la región posterior del abdomen 482
Músculos del miembro superior *(Músculo del hombro)* 483
Músculos del brazo *(Región anterior)* 483
Músculos del antebrazo *(Región externa)* 484
Región posterior del antebrazo 484
Región anterior del antebrazo 484
Músculos de la mano *(Eminencia tenar)* 485
Músculos de la mano *(Eminencia hipotenar)* 485
Músculos de la región palmar media 485
Músculos del miembro inferior *(Músculo de la pelvis)* 486
Músculos del muslo *(Región anteroexterna)* 486
Músculos del muslo *(Región posterointerna)* 487
Músculos de la pierna *(Región anterior)* 487
Músculos de la pierna *(Región externa)* 487
Músculo de la pierna *(Región posterior)* 488
Músculos del pie *(Dorsales del pie)* 488
Músculos del pie *(Región plantar interna)* 488
Músculos del pie *(Región plantar externa)* 489
Músculos del pie *(Región plantar media)* 489

INDICE 491

CAP. 1

DEFINICION Y DIVISION

Anatomía, palabra derivada del griego αναтομη = *disecar* o más bien de τεμνω = *cortar* y ανα = entre, es la ciencia que estudia la conformación y la estructura de los seres organizados. Siendo éstos vegetales y animales, el estudio de los primeros corresponde a la Botánica, y de los segundos a la Zoología, de los cuales sólo estudiaremos la Anatomía Humana, aunque relacionándola de vez en cuando con la de otros animales e invadiendo así una de las ramas de la Anatomía: la ANATOMÍA COMPARADA.

La ANATOMÍA NORMAL comprende:

La ANATOMÍA SISTEMÁTICA, que estudia los elementos del cuerpo humano, describiendo su situación, su forma, sus relaciones, la constitución y estructura de ellos, su vascularización e inervación. Y como complemento de este estudio anatómico deben hacerse referencias Fisiológicas, Embriológicas y de Anatomía Comparada.

La ANATOMÍA REGIONAL TOPOGRÁFICA estudia las regiones en que se divide el cuerpo humano, apreciando sobre todo las relaciones de los órganos que contiene cada región; este estudio se completa con alusiones fisiológicas, médicas y quirúrgicas, dando origen así a una subdivisión que es la ANATOMÍA APLICADA a la Medicina y a la Cirugía: ANATOMÍA CLÍNICA.

La ANATOMÍA COMPARADA estudia las características y transformaciones sucesivas que sufren los animales en su morfología y en la constitución de sus órganos.

La ANATOMÍA FILOSÓFICA es la que lleva al conocimiento de los hechos relativos a leyes generales de organización.

La ANATOMÍA MICROSCÓPICA, ESTRUCTURAL O HISTOLOGÍA, que estudia la estructura de los tejidos y su manera de agruparse para constituir órganos.

La ANATOMÍA DEL DESARROLLO, que comprende: 1) La *Embriología,* que a su vez abarca: *a)* la *embriogénesis* que estudia la formación del embrión, y *b)* la *organogénesis* que estudia el desarrollo de los órganos embrionarios y sus modificaciones (in útero); y 2) La *Anatomía de las edades* que estudia los órganos y sus modificaciones desde el nacimiento hasta la vejez, importante para el pediatra, el profesor de Educación Física, el geríatra, etc.

La ANATOMÍA FISIOLÓGICA estudia el órgano en relación con su funcionamiento.

La ANATOMÍA PATOLÓGICA estudia las modificaciones que sufren los órganos bajo la acción de las enfermedades.

La ANATOMÍA ANORMAL O TERATOLÓGICA que estudia: *a)* las anomalías que pueden ser *regresivas* o de *regresión* y *progresivas* o de *perfección,* y *b)* la *Teratogenia* o estudio de las monstruosidades que comprende en su estudio todas las modificaciones anatómicas que se apartan del tipo normal.

La ANATOMÍA ARTÍSTICA O DE LAS FORMAS que estudia, con tendencia a la perfección, las formas exteriores del cuerpo humano.

Desde los estudios de BICHAT se aceptó que el organismo está constituido por la agrupación de células. Cuando éstas se agrupan entre sí y son de la misma naturaleza, constituyen los *tejidos,* por ejemplo: *el tejido epitelial,* el *tejido conjuntivo,* etc.

Los tejidos de igual estructura diseminados en el organismo constituyen en él un *sistema,* por ejemplo: el *sistema muscular,* el *sistema nervioso,* el *sistema óseo,* etc.

Cuando varios tejidos se agrupan para constituir una entidad morfológica y funcional, constituyen un *órgano*, por ejemplo: el *hígado*, el *estómago*, el *esófago*, etc.

Los órganos que contribuyen a un mismo fin funcional forman un *aparato*, por ejemplo: *el aparato digestivo* (formado por la boca, lengua, dientes, faringe, esófago, estómago, etc.); el *aparato circulatorio* (corazón, arterias, venas, etc.). Desde el punto de vista funcional, pueden considerarse tres grandes aparatos en el cuerpo humano: *aparato de la vida de relación, aparato de la nutrición* y *aparato de la generación.*

En el primero se comprende el *aparato de la locomoción* (huesos, articulaciones, músculos, inervación) y el aparato sensorial que incluye los órganos de los sentidos; todos ellos tienen por fin ponerse en contacto con el mundo exterior y poder reaccionar frente a él por medio de movimientos voluntarios.

El segundo es el *aparato de la nutrición,* que comprende el *aparato digestivo,* donde se elaboran los principios nutritivos que serán repartidos por todo el cuerpo merced al *aparato circulatorio;* el *aparato respiratorio,* cuya función es la oxigenación de la sangre, y los "emuntorios" u órganos encargados de arrojar al exterior del cuerpo las substancias de excreción. Los emuntorios son: la piel, el intestino grueso y el aparato urinario.

Por último, el *aparato de la generación* comprende los órganos genitales masculinos y femeninos, cuya finalidad es la procreación de nuevos individuos.

CAP. 2

CONFORMACION GENERAL DEL CUERPO HUMANO

PLANIMETRIA ANATOMICA

Para estudiar el cuerpo humano lo consideraremos de pie, de frente a nosotros, con los miembros superiores pendientes próximos al tronco y con la palma de la mano vuelta hacia delante; con los miembros inferiores juntos, los dedos gordos de los pies paralelos y dirigidos hacia delante. En esas condiciones se mostrarán a nuestra consideración los siguientes planos que limitan partes correspondientes del cuerpo, a saber:

1º Un plano anteroposterior y medio, PLANO SAGITAL, que divide al cuerpo en dos mitades aparentemente iguales, y nos permitirá decir de algunos elementos que están en la línea media, como el dorso de la nariz, el ombligo, etc., y de otros que están cerca de la línea media o del plano sagital, como los globos oculares, la alas de la nariz, etc.

2º Dos PLANOS LATERALES, uno derecho y otro izquierdo, paralelos al plano sagital.

3º Un PLANO SUPERIOR, horizontal y tangente a la parte más alta de la cabeza.

4º Un PLANO INFERIOR, también horizontal, sobre el que descansan las plantas de los pies.

5º Un PLANO ANTERIOR TRANSVERSAL, tangente a la pared anterior del tronco.

6º Un PLANO POSTERIOR TRANSVERSAL, tangente a la pared posterior del tronco.

Con estos planos, podemos orientarnos y apreciar la disposición que un órgano adopta en el cuerpo humano. Así, diremos que la columna vertebral está situada en la parte media y posterior del tronco; que el esternón está en la parte media anterior y superior del tronco, oblicuamente dirigido de arriba hacia abajo y de atrás adelante, o bien de abajo hacia arriba y de adelante hacia atrás. La descripción de las partes, refiriéndose a su dirección, debe partir siempre de una extremidad y terminar en la opuesta. La clavícula, por ejemplo, está dirigida transversalmente de adentro afuera y de adelante atrás, partiendo de su extremidad interna que es más anterior que la externa. El corazón tiene su eje mayor dirigido de derecha a izquierda, de arriba abajo y de atrás adelante; tiene forma piramidal y su eje presenta la extremidad apical que se aproxima más al plano anterior que la extremidad basal.

Es indispensable que el alumno tenga siempre presente, al estudiar cualquier parte del organismo, que está frente a frente del cuerpo humano; y no olvidar para su orientación los siete planos descritos y las reglas que debe seguir al enumerar las partes de un órgano para señalar su situación y dirección.

Encontraremos al estudiar la Anatomía Normal que muchos elementos orgánicos se desvían más o menos del tipo normal, constituyendo las *anomalías*. Cuando éstas son de tal naturaleza que llegan a perturbar la organización, debido a un desarrollo excesivo, dan lugar a las *monstruosidades*.

Conocidas las reglas fundamentales para el estudio de la Anatomía Descriptiva, seguiremos en nuestra exposición el orden más práctico, con el fin de que el estudiante aproveche sus conocimientos en las disecciones que desarrollará paralelamente al estudio teórico de esta materia. Para ello, se iniciará el curso con el estudio de la piel y sus anexos, que forman el *aparato tegumentario;* pues es lo primero que el estudiante debe cortar para descubrir los órganos que va a estudiar. Después seguiremos con el estudio de los sistemas óseo, articular, muscular, circulatorio, etc., recubiertos todos por el aparato tegumentario. Aunque el sistema óseo es el más profundo será estudiado antes que los otros teniendo en cuenta que es el sostén de todas las partes blandas, ya porque éstas se inserten en él o porque se alberguen en sus cavidades.

CAP. 3

APARATO TEGUMENTARIO

En rigor, el Aparato Tegumentario comprende un tegumento externo o piel y un tegumento interno o mucosa; ambos se continúan insensiblemente al nivel de los orificios naturales del cuerpo (boca, ano, orificio de la vagina).

En este capítulo sólo nos ocuparemos de la piel y sus anexos. El estudio del tegumento interno se emprenderá al estudiar cada uno de los órganos que lo contienen.

La piel está constituida por una membrana que reviste todo el cuerpo, conteniendo en su espesor terminaciones nerviosas encargadas de recoger las impresiones del tacto, del dolor y de la temperatura. Protege a los órganos subyacentes de los excitantes exteriores, siendo una verdadera defensa a la que ayudan ciertos anexos que presenta: pelos y uñas. Contribuyen también a la excreción por medio de sus glándulas sudoríparas y sebáceas, constituyendo un poderoso auxiliar del riñón.

La piel tiene una *extensión* mayor que la de la superficie del cuerpo que cubre; aunque se amolda perfectamente a todos los salientes y entrantes del organismo, presenta en varias partes pliegues en número variable que, al extenderse, originan una superficie mayor que la del cuerpo. SAPPEY ha calculado la superficie de la piel de un individuo de talla media en 15 000 centímetros cuadrados.

El ESPESOR de la piel varía en el mismo individuo. Es más delgada en algunos lugares, como los párpados, y muy gruesa en otros, como en la planta de los pies y en la palma de las manos. Generalmente su espesor oscila entre medio milímetro y dos milímetros.

Su RESISTENCIA es considerable, pues SAPPEY ha calculado que tiras de piel de 10 a 12 mm de ancho llégan a resistir pesos de 10 a 12 kilogramos, y ha concluido que esta resistencia se debe principalmente a la presencia de las fibras elásticas y conjuntivas que entran en su constitución.

Su COLORACIÓN varía en el mismo individuo con la edad y las regiones del cuerpo, y entre varios individuos con las razas. Poco después del nacimiento, la piel es más clara y a medida que crece el individuo toma un color más obscuro. En nuestro país varía del blanco rosado al moreno broncíneo.

En algunas regiones del cuerpo la piel es más obscura, como en los órganos genitales de ambos sexos y en la aréola del pezón, siendo más clara en la cara anterior del tronco y en la superficie de flexión de los miembros.

La raza es la que más influye sobre la coloración del tegumento externo y con arreglo a ésta han establecido los antropólogos cuatro tipos fundamentales de razas (blanca, amarilla, cobriza y negra), aunque se cuentan más de 30 matices diferentes.

El color de la piel se debe a dos factores: 1º, al pigmento de la sangre *(hemoglobina)* que circula en los capilares de la dermis percibiéndose por transparencia a través de las capas delgadas de la epidermis; y 2º, a las granulaciones de materia colorante negra *(melanina)* que se encuentran en las capas profundas de la epidermis.

En la piel se distingue, para su descripción, una cara superficial y otra profunda. En la primera nos encontramos eminencias, surcos y orificios.

Las EMINENCIAS son, o bien *permanentes,* formadas por las papilas de la dermis y visibles sobre todo en la palma de las manos y en la planta de los pies, dispuestas en hileras rectilíneas o curvilíneas; o bien *temporales,* que se forman bajo la influencia del frío o por la acción de las emociones, y son resultado de la proyección hacia fuera de los folículos pilosos (piel de gallina).

Los SURCOS o pliegues son de varias clases. Los *interpapilares* separan unas de otras las papilas indicadas. Los *pliegues musculares* se presentan en los lugares de la piel donde se insertan fibras musculares, como en la frente, en el mentón, etc. Los *pliegues articulares* o de *locomoción,* situados en la proximidad de las articulaciones, son constantes, como los que se observan en el pliegue del codo o en la palma de la mano. Los pliegues *seniles* están constituidos por las arrugas propias de la vejez, resultantes de la desaparición de la grasa subcutánea y de pérdida de la elasticidad de la piel.

La piel presenta múltiples ORIFICIOS de dimensiones variables que dan paso a los pelos y a los conductos de excreción de las glándulas sebáceas y sudoríparas.

Hay en la piel regiones donde las eminencias forman crestas que dibujan líneas más o menos curvas y en cuyo vértice se abren los orificios de las glándulas sudoríparas. Estas líneas se observan sobre todo en la palma de la mano, en la planta del pie y aun en el escroto y en los labios mayores. No son continuas, sino que presentan bifurcaciones y anastomosis, formando islotes o anillos, y su dibujo varía según los individuos. La constancia de estas formaciones, especialmente en las yemas de los dedos, se usa en Criminología como medio eficaz de identificación individual.

La CARA PROFUNDA o *adherente* de la piel presenta depresiones más o menos profundas que alojan pelotones adiposos. Esta cara está unida por tejido conjuntivo a los órganos subyacentes. A este tejido se le da el nombre de *tejido celular subcutáneo* o de panículo celuloadiposo, y en él encontramos *bolsas serosas* y algunas formaciones musculares.

El *tejido celular subcutáneo* ostenta fascículos conjuntivos ligados estrechamente hasta formar una membrana que se adhiere a la cara profunda de la dermis, mientras más abajo el tejido se condensa para formar otra membrana más profunda que se adhiere a la cara superficial de las aponeurosis. Entre ambas existen tabiques que circunscriben aréolas llenas de tejido adiposo, formando el conjunto lo que en Anatomía Topográfica se llama *fascia superficialis.* Las adherencias de esta capa a la cara profunda de la piel y la existencia de tejido conjuntivo laxo entre esta fascia y gran parte de las aponeurosis nos explican la movilidad más o menos amplia de la piel en algunas regiones del cuerpo. Esta movilidad se halla aumentada por la existencia de *bolsas serosas,* excavadas en el tejido celular subcutáneo, que permiten el deslizamiento de la piel sobre los órganos subyacentes, especialmente sobre las eminencias óseas (codo, rodilla).

Estas *bolsas serosas* se encuentran en los lugares donde la piel cubre salientes óseos y son más grandes cuanto más frecuentes y extensos son los roces a que se encuentra sometida aquélla. Las bolsas tienen paredes rugosas, formadas de tejido conjuntivo y fibras elásticas, y según las presiones que deben sufrir, adquieren un espesor y resistencia variables. Sus cavidades se encuentran atravesadas por *tractus* conjuntivos que forman lóculos aislados o comunicantes entre sí.

Se han dividido las bolsas serosas en tres clases:

1º *Bolsas serosas normales,* que se encuentran en todos los individuos, cualquiera que sea su sexo.

2º *Bolsas serosas accidentales,* que aparecen en los lugares donde la piel es comprimida por algún cuerpo extraño o anormal.

3º *Bolsas serosas profesionales,* cuya situación y extensión varían según el oficio de la persona que las adquiere por la índole misma de su trabajo. Este último grupo tiene gran importancia en Medicina Legal, en patología, y puede contar entre las enfermedades profesionales.

Las bolsas serosas subcutáneas que más frecuentemente se encuentran en el organismo, se hallan situadas de la siguiente manera:

En la sínfisis mentoniana.

En el ángulo del maxilar inferior.

Delante del cartílago tiroides.

Sobre la apófisis espinosa de la 7ª vértebra cervical.

En la cara posterior del sacro y el cóccix.

Sobre el acromio.

Sobre la espina del omóplato.
Al nivel del epicóndilo y la epitróclea.
En la cara posterior del olécrano.
En las apófisis estiloides del cúbito y del radio.
En la cara dorsal de las articulaciones del metacarpo con las falanges y de las falanges entre sí.
En la espina ilíaca anterosuperior.
En la tuberosidad isquiática.
En la cara externa del gran trocánter.
En las caras laterales de los cóndilos del fémur.
En la mitad inferior y en los ángulos superoexternos de la rótula.
En las tuberosidades de la tibia.
En las caras superficiales de los maléolos.
En la cara posterior del calcáneo.
En la cabeza del peroné.
En la extremidad posterior del 1º y 5º metatarsos y en la cara dorsal de las articulaciones de los dedos de los pies.

Las bolsas serosas accidentales se originan en formaciones patológicas o anormales, como son: hernias, tumores, o bien, en el "pie bot" o en el muñón de los amputados, etc.

Las bolsas serosas profesionales se presentan en los lugares en donde la presión de la piel sobre los planos profundos es mayor; en nuestro medio, es frecuente encontrarlas en la frente de algunos cargadores que emplean esa región para apoyar el mecapal; en estos mismos trabajadores pueden presentarse también en la espina del omóplato y sobre la clavícula.

En los zapateros se encuentran frecuentemente en la cara anterior del muslo.

En la gente del campo y entre los albañiles es frecuente que se desarrollen en la palma de la mano y en el cuello del pie, etc., etc.

Además de las formaciones anteriores, existen en la piel los *músculos cutáneos*, que se insertan en la dermis, siendo unos de fibra estriada y otros de fibra lisa. Entre los primeros están los músculos cutáneos de la cabeza, que se insertan a través de la dermis en las capas profundas de la epidermis. Entre los segundos o de fibra lisa se han descrito cuatro músculos: el *dartos*, que se estudia en las capas de las bolsas; el *dartos peneano* que se estudia con las envolturas del pene; el músculo *subareolar*, que está situado alrededor del pezón y que se estudia con la glándula mamaria, y el *músculo perineal superficial* (dartos), constituido por fibras musculares tan escasas, que a veces son difíciles de apreciar. Además de estos músculos, citaremos los pequeños músculos erectores del pelo que van de la dermis al folículo piloso.

CONSTITUCION ANATOMICA DE LA PIEL

La piel se compone de dos capas: una superficial, protectora, *epidermis* o *cutícula,* y otra subyacente a ésta, germinativa, *dermis* o *corion;* ambas están estrechamente unidas, pero se pueden separar por medio de la maceración.

EPIDERMIS

La epidermis es una lámina epitelial de espesor que varía entre 0.5 y 0.10 mm y de coloración variable según las razas.

Se observan en su cara superficial eminencias, surcos, pliegues y orificios que han sido enumerados al describir la cara superficial de la piel. Su cara profunda se adhiere y amolda a los entrantes y salientes de la dermis y envía prolongaciones más o menos profundas a través de ésta, lo que dificulta su preparación cuando por medio de la maceración se trata de aislar una de otra. De la superficie a la profundidad la epidermis presenta: 1º, una capa córnea; 2º, una capa de células transparentes; 3º, una capa granulosa; 4º, la capa de MALPIGHI, y 5º, una capa basal.

DERMIS

La dermis, también llamada corion, es una lámina fibrosa cuyo espesor varía de 0.3 a 2.5 mm.

La superficie externa de la dermis es irregular, ya que en ella se aprecian *papilas* y *crestas dérmicas.* (Fig. 1.) La superficie profunda es igualmente irregular, pues lanza prolongaciones que se incrustan en las capas superficiales del tejido subcutáneo.

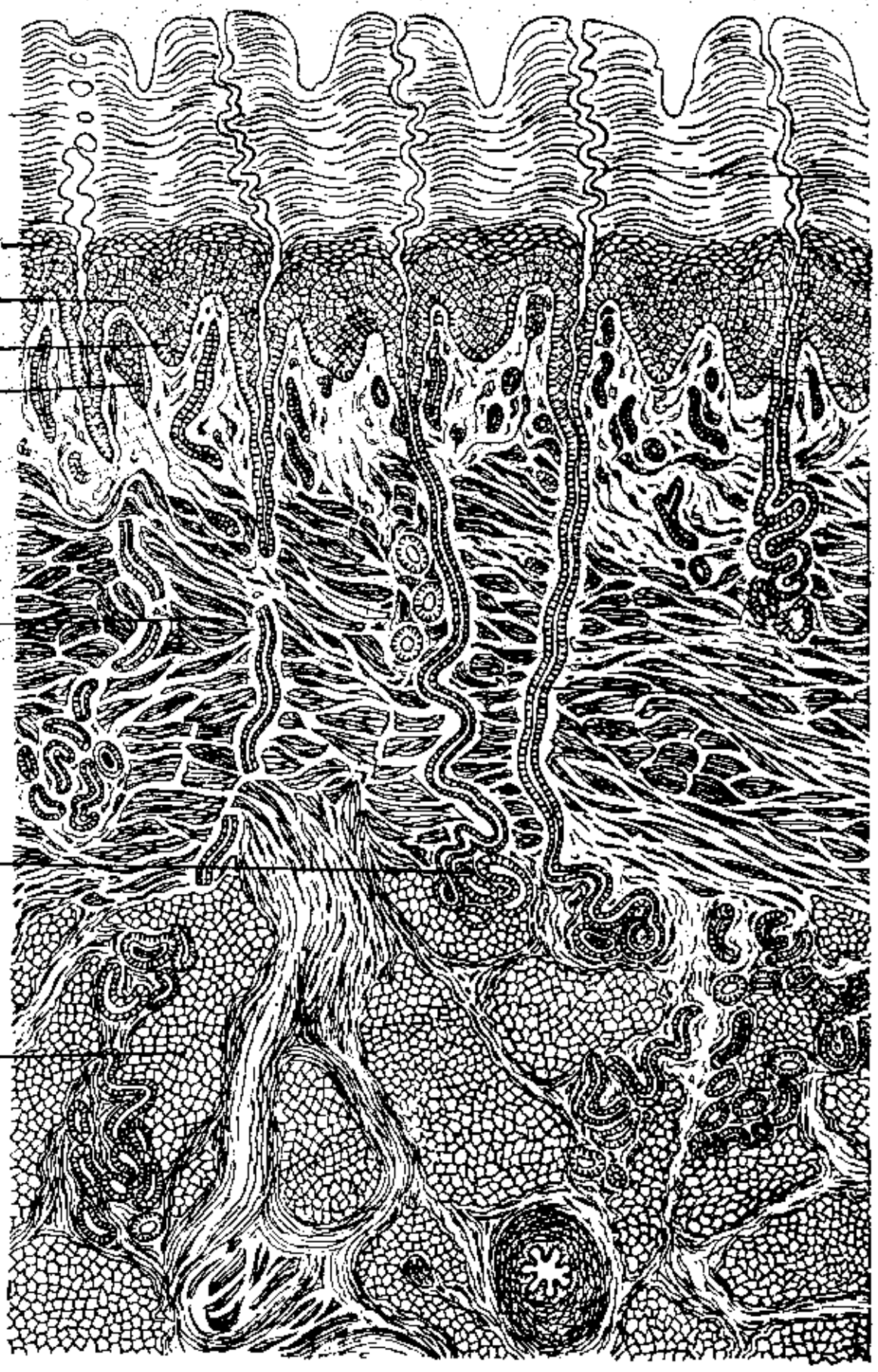

FIG. 1. CORTE PERPENDICULAR DE LA PIEL; CARA PLANTAR DE UN DEDO DEL PIE.

En la cara superficial de la dermis existen pequeñas elevaciones cónicas o cilíndricas que varían de 35 a 225 micras de altura; son las *papilas dérmicas.* De éstas, unas se hallan aisladas, *papilas simples,* y tienen un solo vértice, mientras otras, que se denominan *papilas compuestas,* teniendo una sola base, pueden presentar dos o más vértices. Pueden también agruparse en series lineales formando las *crestas dérmicas,* que hemos descrito ya a propósito de los surcos y crestas de la piel.

Hay papilas que contienen vasos sanguíneos y se encuentran uniformemente esparcidas por toda la piel, en tanto que otras llevan corpúsculos nerviosos y se hallan solamente en la palma de la mano y en la planta del pie (fig. 2), son los llamados corpúsculos de Meissner y están en relación con el sentido del tacto superficial. En la misma dermis se encuentran diseminados en todo el cuerpo otros corpúsculos o terminaciones nerviosas libres en relación con otras formas de sensibilidad, como los de Krausse (frío), los de Ruffini y Golgi Mazzoni (calor), los discos de Merkel (tacto superficial); las terminacio-

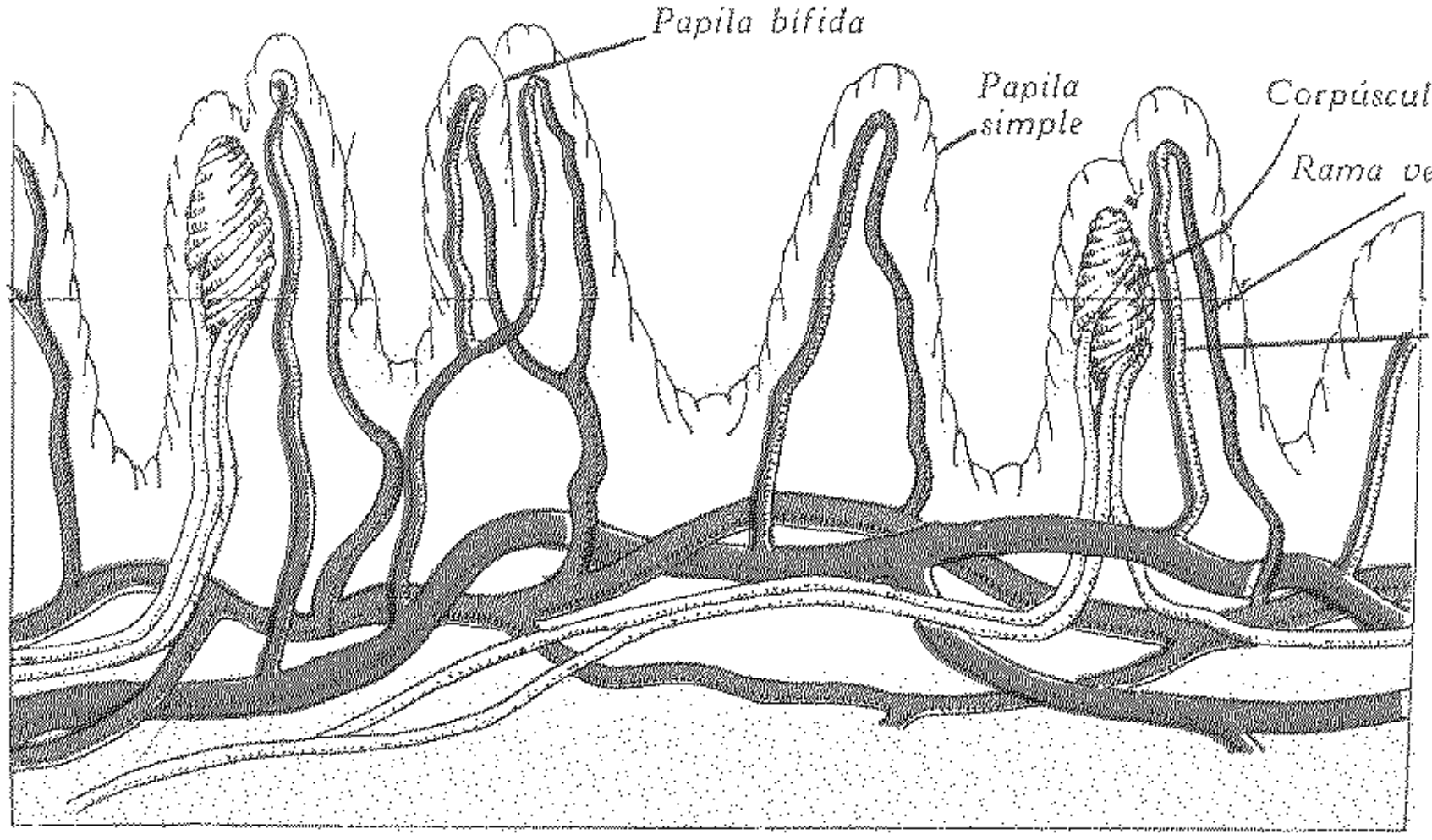

FIG. 2. PAPILAS DE LA DERMIS.

nes nerviosas libres también son receptores del tacto, y otras, amielínicas, del dolor: estas últimas pueden atravesar la dermis y terminar en la epidermis.

La dermis está constituida por fibras elásticas y conjuntivas, por tejido graso y por fibras musculares lisas despendientes del aparato erector del pelo.

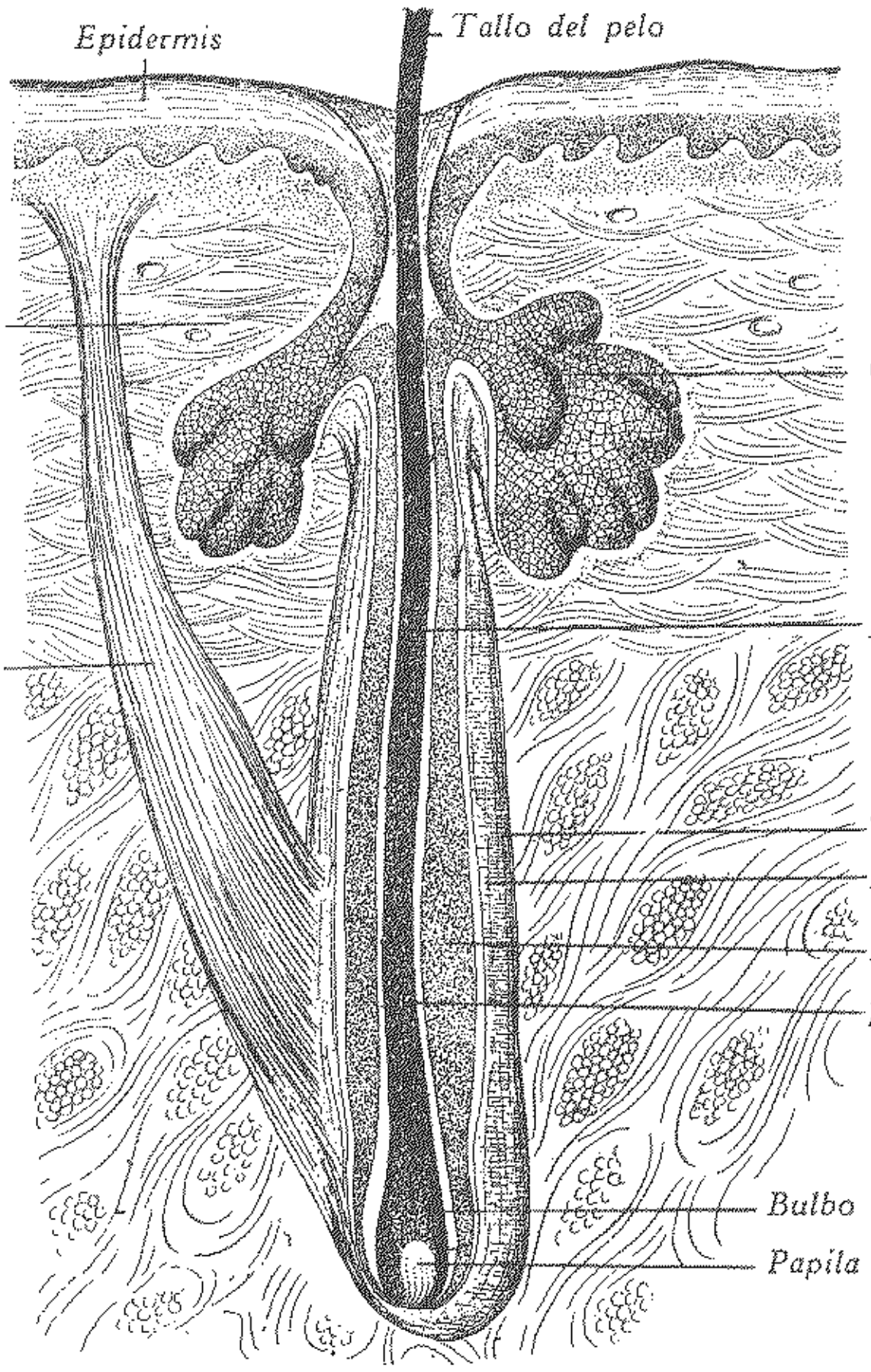

FIG. 3. FOLÍCULO DEL PELO Y SUS ANEXOS.

ANEXOS DE LA PIEL

Los anexos de la piel pueden ser de origen epidérmico y dérmico. Entre los primeros tenemos los *pelos* y las *uñas*, y entre los segundos están las *glándulas sebáceas*, las *glándulas sudoríparas* y las *glándulas mamarias*. Estas últimas, por su alta diferenciación y la relación íntima que guardan con el aparato genital, son estudiadas por la mayoría de los autores al mismo tiempo que este aparato.

PELOS

Son formaciones filiformes, flexibles y córneas que recubren la superficie de la piel, con excepción de la cara palmar de las manos y las plantas de los pies; hay, sin embargo, otras regiones del cuerpo, como el prepucio del glande y del clítoris, las caras interdigitales, el pezón y los pequeños labios y cara interna de los labios mayores, que no presentan pelos.

En el pelo se distinguen dos partes, una que sale de la epidermis, *tallo* o pelo propiamente dicho, y otra oculta en el espesor de la piel, llamada *raíz*. El tallo se adelgaza a medida que se aproxima a la punta, en tanto que la raíz se ensancha formando el *bulbo del pelo;* éste, a su vez, queda contenido en una cavidad en forma de saco, *folículo piloso*, de cuyo orificio superficial emerge el tallo. La base del pelo cubre y se adapta a un saliente de orgien dérmico o *papila del pelo*. (Fig. 3.)

FIG. 4. CORTE DE LA PIEL QUE MUESTRA UN FOLÍCULO PILOSO, SUS ANEXOS E INCLINACIÓN.

Los pelos adoptan una inclinación muy variable según las regiones; pero en cada región se dirigen en un mismo sentido formando *corrientes* de pelos. Cuando su disposición afecta la forma de espiral, pudiendo ser los pelos divergentes o convergentes, según que su extremidad libre diverja o converja hacia el centro de la espiral, constituyen los *vórtices* o *remolinos*.

Los pelos son de grosor variable, siendo los de la barba los más gruesos y los pelos que constituyen el vello de la cara interna del muslo los más delgados; son más gruesos en el hombre que en la mujer. La forma del tallo varía igualmente, pudiendo ser *recta*, *ondulada* o *tortuosa*, según los individuos, y en el mismo individuo, según la región del cuerpo que se considere.

Los pelos tienen diverso color, pudiendo ser negros, obscuros, amarillos, castaños, rubios y los llamados rojos; entre estos colores existe gran variedad de matices, y por lo común su tinte está en relación con el color del iris. Puede suceder también que carezcan casi completamente de pigmento, constituyendo el pelo albino. Cuando fisiológicamente se agota la producción de pigmento, se origina la canicie.

La *estructura* del pelo varía en el folículo y en el tallo. El tallo está constituido por un eje central o médula, formado por células poliédricas dispuestas en una o más filas,

que contienen escasa cantidad de gránulos de pigmento. (Fig. 4.) Envolviendo a la médula, se halla la capa *cortical,* integrada por células epidérmicas fusiformes, orientadas en el sentido de la longitud del pelo y poseedoras de un citoplasma más o menos rico en granulaciones pigmentarias. La cara cortical, a su vez, está recubierta por la *cutícula,* constituida por láminas córneas simulando un endotelio pavimentoso y que no pueden ser consideradas como células por carecer de núcleo.

La raíz del pelo está formada por los mismos elementos. La substancia medular se prolonga y envuelve a la papila dérmica. La substancia cortical rodea al bulbo, sus células se vuelven más grandes, con núcleos esferoidales; la cutícula parece prolongarse también por el exterior de la capa cortical, sus células tienen entonces un citoplasma claro y se nota la presencia de núcleo en ellas.

En conjunto el folículo piloso es una simple depresión de la piel, en cuyo fondo se encuentra el órgano productor del pelo o papila.

En cada folículo desembocan uno o más conductos excretores de glándulas sebáceas, mientras por su cara externa recibe la inserción de los músculos erectores del pelo. Debe hacerse notar aquí que la parte inferior del folículo está íntimamente adherida a la raíz del pelo, en tanto que su parte superior se halla libre, dejando un espacio por donde pasa la grasa excretada por las glándulas anexas.

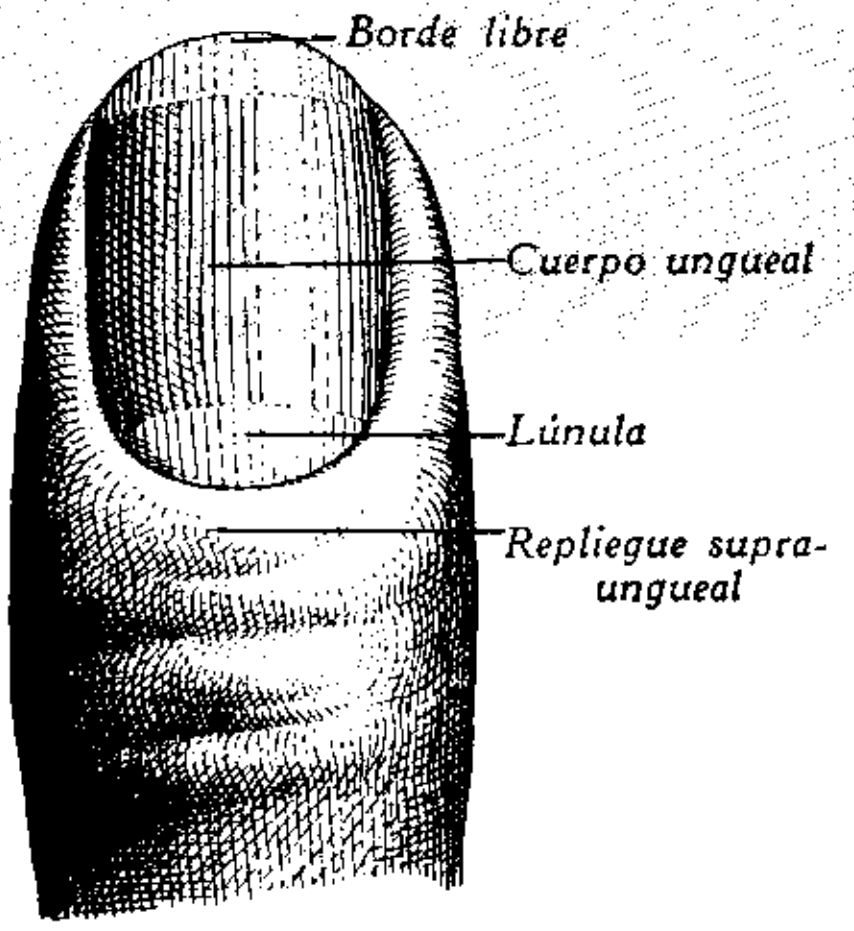

FIG. 5. CARA DORSAL DE LA UÑA DEL PULGAR.

UÑAS

Son formaciones córneas, epidérmicas, duras y elásticas que recubren la cara dorsal de la tercera falange de los dedos de las manos y de los pies. Tienen forma ovalada o elíptica, con su eje mayor paralelo al de la falange; son convexas transversalmente y más o menos blancas y transparentes. El color rosa que ostentan se debe a su misma transparencia, pues la matriz de la uña se halla muy vascularizada.

Se estudiarán separadamente la *uña propiamente dicha* y la *formación dérmica* sobre la cual descansa. En la primera se distinguen: 1º, la *raíz* o porción de uña incrustada en el repliegue dérmico; es blanda, flexible y circundada por un borde delgado y finamente afilado (fig. 5); 2º, el *cuerpo de la uña,* que continúa a la raíz, terminando en el surco que separa a la uña del pulpejo; presenta una cara superficial convexa, circunscrita en su extremidad radicular por una línea curva de concavidad superior llamada *lúnula* y una cara profunda adherida a la dermis subyacente y, como ésta, provista de entrantes y salientes en forma de surcos y crestas (fig. 6); 3º, la *extremidad libre,* de color blanco grisáceo, crece constantemente y cuando alcanza cierta longitud se encorva hacia la yema de los dedos.

El *órgano productor de la uña* es la parte de la dermis en contacto con la uña y comprende la *porción subungueal,* la *supraungueal* y la *ranura ungueal.* La porción subungueal posee una zona anterior, correspondiente a la porción rosada de la uña o *lecho de la uña,* y una zona posterior que corresponde a la lúnula y a la raíz, y recibe el nombre de *matriz de la uña.* La dermis subungueal presenta crestas longitudinales, llamadas crestas de HENLE, poco marcadas en la parte posterior y muy salientes en la anterior.

La dermis supraungueal recubre a la raíz y a los bordes laterales de la uña. Muy marcada y profunda al nivel de la raíz, va disminuyendo en profundidad y extensión a medida que se aproxima a la yema del dedo.

La ranura ungueal está formada por la unión de la dermis subungueal con la supraungueal. La raíz y los bordes laterales de la uña se incrustan en ese surco, que es muy profundo al nivel de la raíz y casi superficial en la extremidad libre.

La uña propiamente dicha está constituida por células planas, de citoplasma hialino y córneo. Dichas células son tanto más aplanadas, cuanto más superficiales. El lecho de la uña se halla formado por una capa dérmica de células germinativas, observándose, como en la piel, células basales y células espinosas. Esta capa germinativa está más desarrollada al nivel de la raíz de la uña, donde constituye la llamada matriz ungueal.

La ranura ungueal no posee papilas dérmicas; el repliegue epidérmico que la limita tiene una capa córnea más densa en el borde libre, y origina así un repliegue muy delgado que se prolonga hasta el borde oculto de la uña, constituyendo el *eponíqueo*.

GLANDULAS SEBACEAS

Las glándulas sebáceas pertenecen al grupo de las glándulas acinosas o ramificadas, son en menor número que las sudoríparas y segregan una substancia oleosa llamada *sebo cutáneo*. Unas son anexas al folículo piloso y otras son independientes, abriéndose directamente sobre la superficie de la piel. Estas últimas se hallan distribuidas por los párpados y los órganos genitales externos (prepucio en ambos sexos y pequeños labios de la mujer), donde producen un olor completamente especial.

Las glándulas sebáceas están compuestas de *cuerpo glandular* y *conducto excretor*.

El cuerpo, más o menos piriforme, es anfractuoso y está situado en el espesor de la dermis; sus paredes se continúan con las del conducto excretor, el cual se va estrechando y adoptando una forma cilíndrica a medida que se aproxima a su desembocadura, en la epidermis.

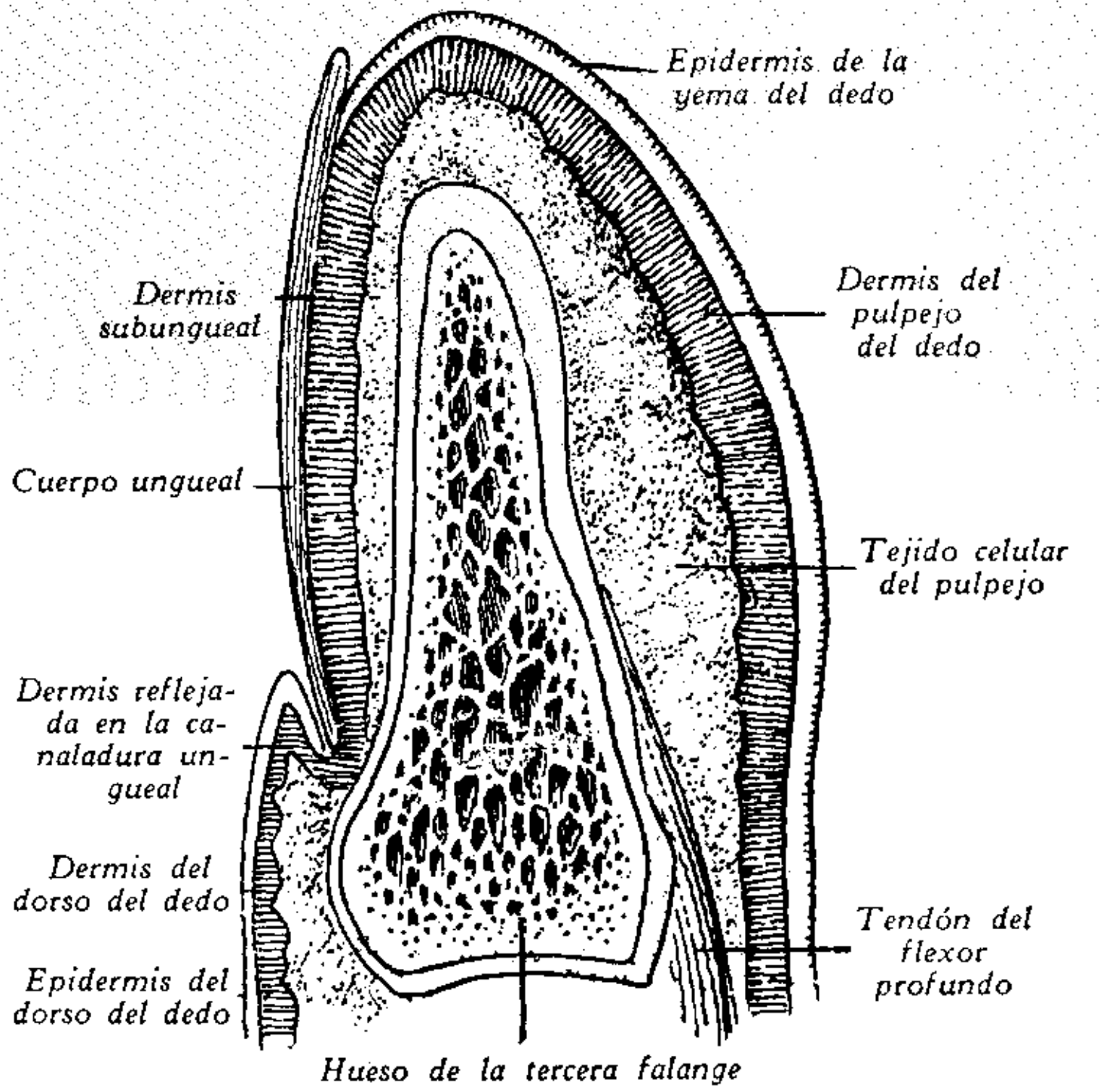

FIG. 6. CORTE LONGITUDINAL DE UNA TERCERA FALANGE.

Dicho cuerpo glandular posee una membrana basal sobre la cual descansa un epitelio constituido por una capa de células cúbicas; más adentro, existe una capa de células poliédricas rellenas de gotas de grasa y mayores cuanto más cerca están del conducto excretor, a la vez que más impregnadas de substancia sebácea.

El conducto excretor está revestido de células aplanadas que se continúan con la capa germinativa de la epidermis.

GLANDULAS SUDORIPARAS

Las glándulas sudoríparas son tubulares simples. Su cuerpo glandular, enrollado en forma de ovillo, constituye el *glomérulo*. (Fig. 7.) Este se encuentra situado en la parte más profunda de la dermis, mientras que su *conducto excretor* atraviesa la piel, desembocando en la superficie, merced a un poro sudoríparo. Su número es considerable, siendo más numerosas en la palma de la mano y en la planta de los pies. SAPPEY ha calculado que existen en el cuerpo humano 2 000 000 de glándulas sudoríparas.

Estas glándulas son muy raras en los párpados; faltan totalmente en los labios menores y parte inferior de los labios mayores, en la cara interna del prepucio y en el glande; parece que no existen en la piel de las cejas y en la piel del carrillo y de la frente donde se insertan músculos.

El *glomérulo* se halla generalmente situado en el tejido conjuntivo y puede ser bastante grande, como sucede en la axila, donde su diámetro alcanza de 1 hasta 3 milíme-

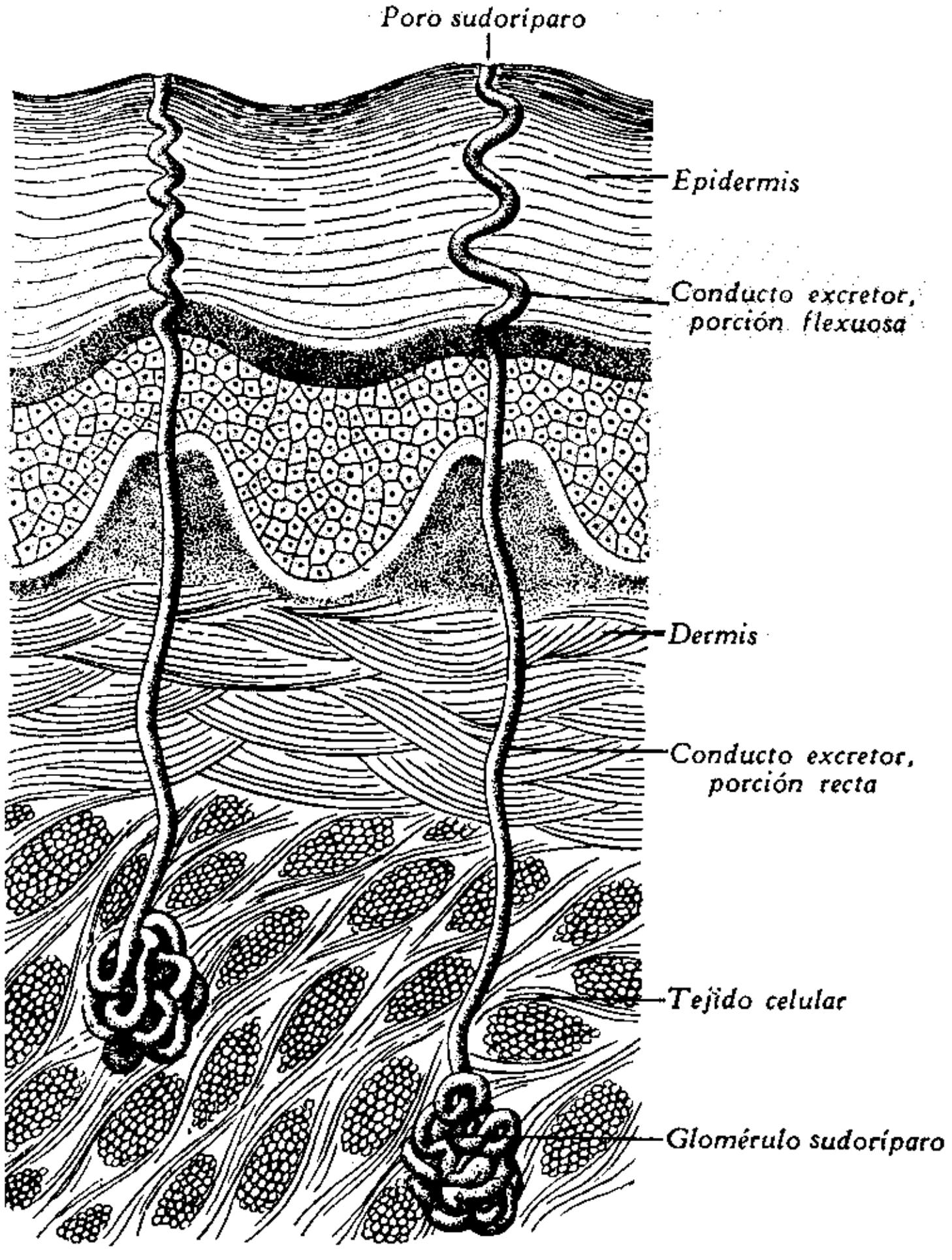

FIG. 7. GLÁNDULAS SUDORÍPARAS.

tros. Hay glomérulos más pequeños, situados en diversos lugares de la piel, que miden desde una décima de milímetro hasta 1 milímetro.

El *conducto excretor* es continuación del conducto glomerular; siguiendo una dirección más o menos rectilínea, atraviesa la dermis y la epidermis y termina a favor de un conducto infundibuliforme. Al llegar a la dermis, se hace generalmente flexuoso, abriéndose en las depresiones interpapilares; en la palma de la mano y la planta de los pies emerge del vértice de las crestas.

Existen algunas glándulas sudoríparas que, por su conformación especial, así como por la naturaleza de su secreción, deben mencionarse aparte de las otras: son las *glándulas axilares,* las *glándulas ceruminosas* y las *glándulas de* MOLL. Las primeras son de tamaño considerable, pues su glomérulo alcanza hasta cuatro milímetros y su tubo excretor mide de 1 a 2 décimas de milímetro de diámetro. Las segundas segregan una subs-

tancia llamada *cerumen* y están situadas en la piel del conducto auditivo externo, desembocando sus canales excretores en los folículos pilosos de la misma; esta relación puede perderse más tarde, abriéndose entonces dichos canales directamente en la piel. Su tubo excretor es rectilíneo, corto, ya que atraviesa una delgada capa de piel. El *cerumen* es una materia amarillenta, amarga y untuosa que pierde su blandura al contacto del aire, tomando el aspecto de cera solidificada.

~~Por último, las glándulas de Moll están situadas en el espesor de los párpados y su~~ canal excretor desemboca en los espacios que quedan entre cada dos pestañas; no son propiamente glomerulares sino tubulares y parecen más bien glándulas sudoríparas embrionarias aunque por su estructura son semejantes a las adultas.

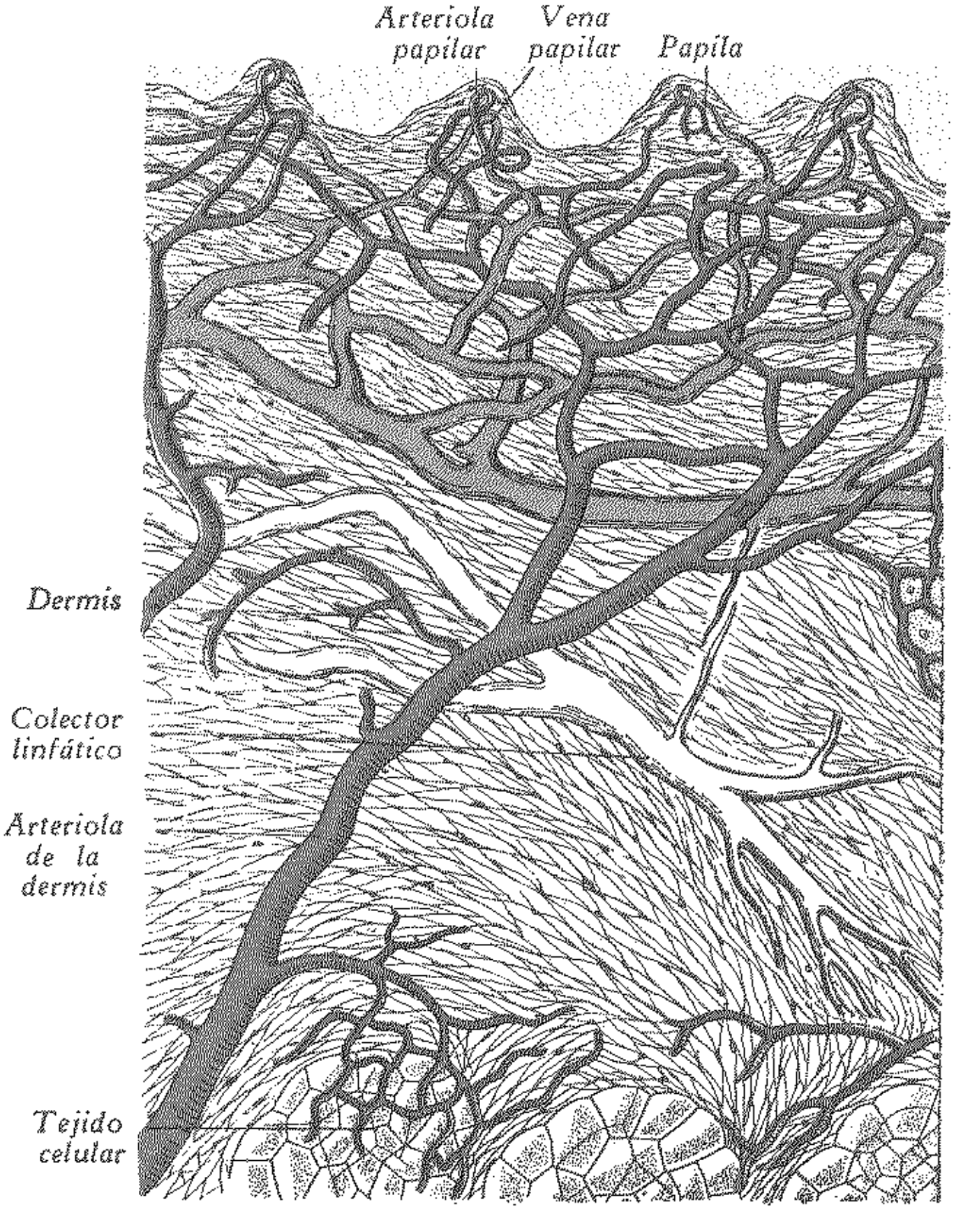

FIG. 8. ARTERIAS Y LINFÁTICOS DE LA PIEL.

CIRCULACION E INERVACION DE LA PIEL

La circulación sanguínea es distinta en las regiones diversas del organismo, lo que explica las variaciones de color y aun la predisposición que para ciertos padecimientos presentan algunas regiones de la piel.

Sin embargo, las disposiciones de las arterias cutáneas es más o menos uniforme. Antes de llegar a la dermis, forman una *red hipodérmica* de donde parten ramos que penetran en la dermis, dividiéndose en arborizaciones cónicas, cuyas bases corresponden a las de las papilas. Cada arborización se anastomosa con las redes papilares adyacentes y produce en plena dermis ramitos colaterales para las glándulas sudoríparas y sebáceas, así como para los folículos pilosos.

Al nivel de cada papila entra una arteria y sale una vena. Ambas son a veces rectilíneas, pero más frecuentemente se entrelazan en forma de ocho, mediante un capilar, que en el vértice de la papila adopta la forma de asa. (Fig. 8.)

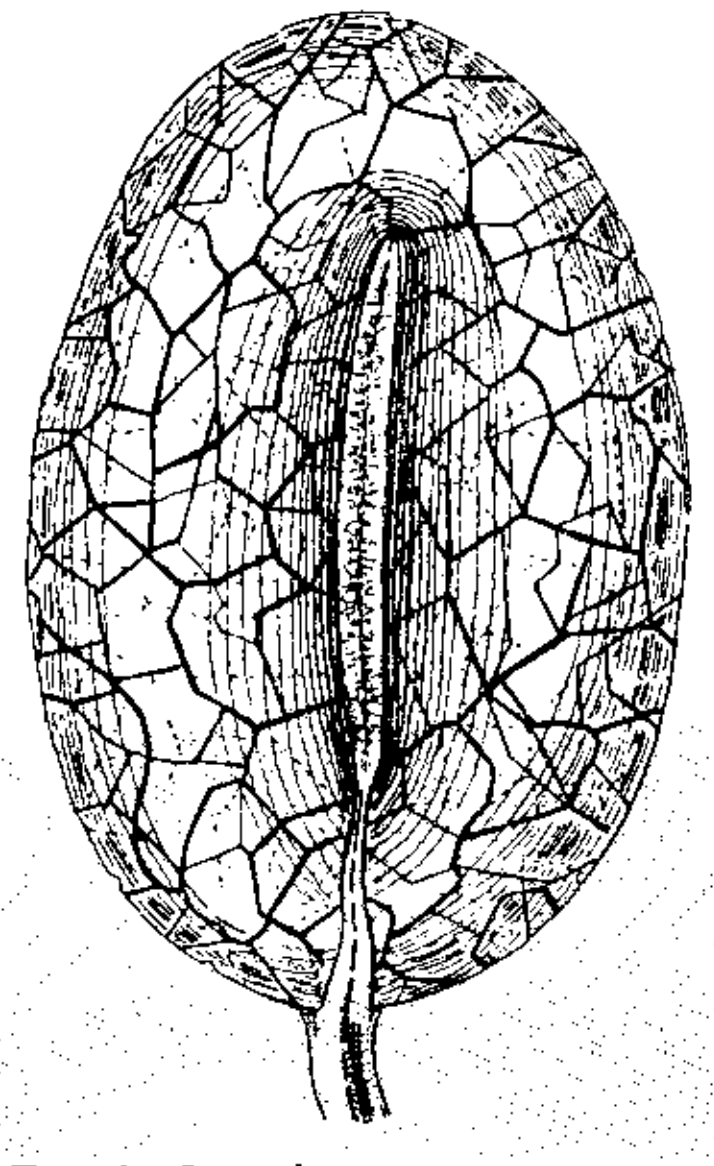

FIG. 9. CORPÚSCULO DE PACINI.

Existen también con frecuencia redes hipodérmicas independientes de las intradérmicas. Se forma entonces una doble red, verificándose el enlace subdérmico mediante gruesos troncos que aseguran una circulación rápida; tal sucede en la pared del abdomen y en el cuero cabelludo.

Las *venas* que nacen en las papilas, después de formar la red venosa subpapilar, recogen los afluentes de los folículos pilosos y de las glándulas de la piel y van a desembocar a las venas subcutáneas.

Los *linfáticos* se inician en la base de las papilas por una red subpapilar, donde desemboca un *linfático central* por cada papila; este vaso linfático no abarca toda la altura de la papila, sino solamente su mitad basal.

De la red subpapilar parten numerosos troncos linfáticos de calibre variable que van a desembocar a los linfáticos subcutáneos, que a su vez llevan la linfa a los ganglios linfáticos superficiales del organismo.

Los *nervios* son numerosos en la piel. Unos terminan en el tejido conjuntivo subcutáneo, mientras otros penetran en la dermis, acabando en ella o continuando hasta la epidermis.

Las *terminaciones nerviosas subcutáneas* comprenden los *corpúsculos de Pacini,* de forma ovoide, opalinos, de 1 a 5 milímetros de longitud, que se encuentran distribuidos en casi la totalidad de la piel, siendo más abundantes en los dedos, sobre todo en la tercera falange (fig. 9), y los *corpúsculos de Ruffini,* situados en la cara profunda de la dermis o en la profundidad de la epidermis; son de forma cilíndrica o fusiforme, de tamaño variable, y se hallan diseminados, como los anteriores, en todo el tegumento, aunque son más abundantes en la palma de la mano y en la planta de los pies.

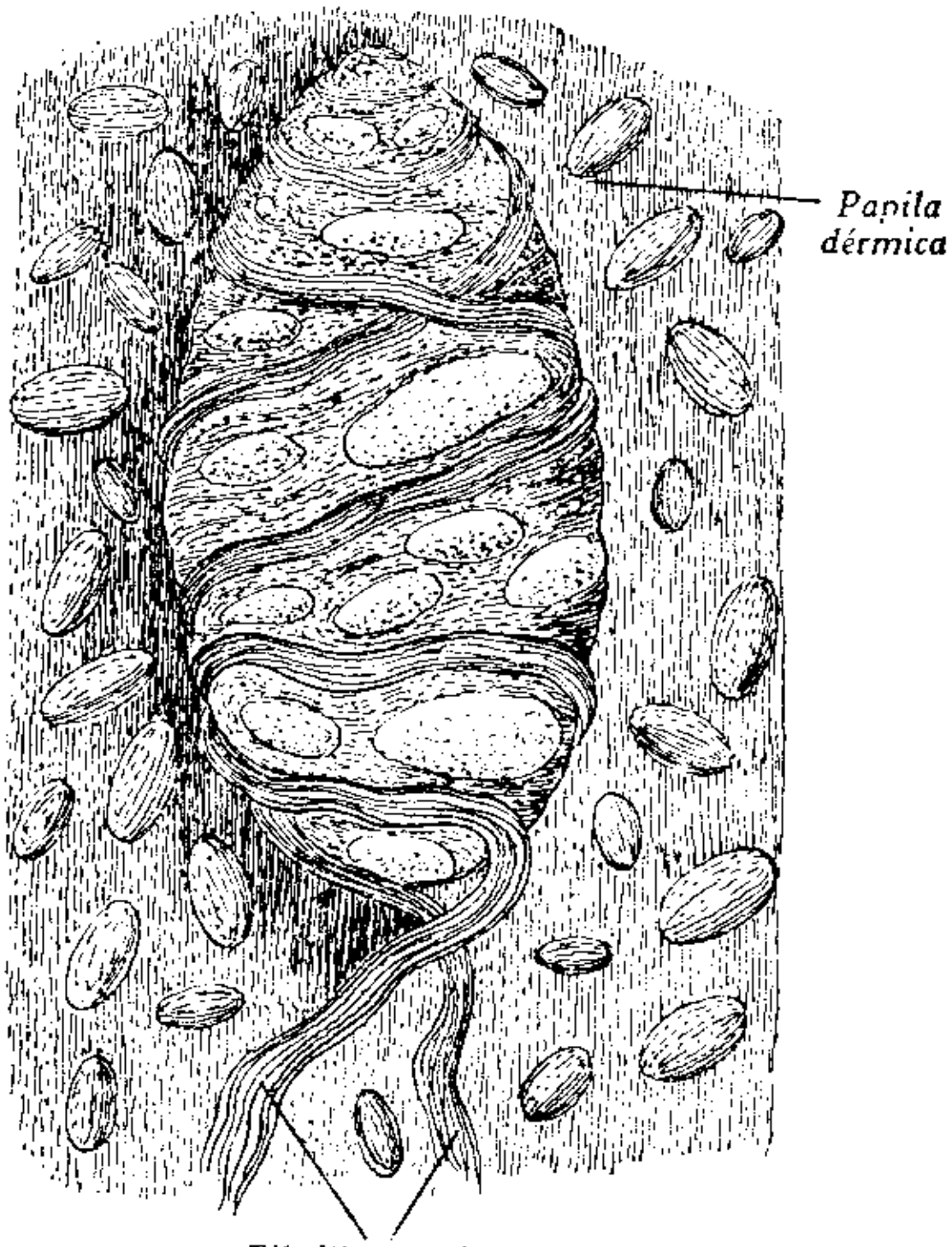

FIG. 10. CORPÚSCULO DE MEISSNER.

Las *terminaciones nerviosas intradérmicas* constituyen fibras nerviosas bastante tenues que se pierden entre los elementos anatómicos mediante ramificaciones libres, o bien van a terminar en los *corpúsculos de Meissner,* que forman pequeños aparatos sensoriales a los que se ha dado el nombre de *corpúsculos del tacto* (fig. 10); se encuentran exclusivamente en los dedos, por su cara palmar, sobre todo en la yema, tanto de las manos como de los pies, donde generalmente se alojan en las papilas dérmicas. Cada papila es ocupada casi totalmente por el corpúsculo nervioso, el cual no rebasa su vértice y cuya base queda al nivel de la membrana basal. Un corpúsculo de éstos está compuesto de fi-

bras nerviosas mielínicas que se arrollan unas sobre otras, del vértice a la base, lanzando ligeras prolongaciones a los lados y terminando hacia su región central, donde se observa un eje granuloso.

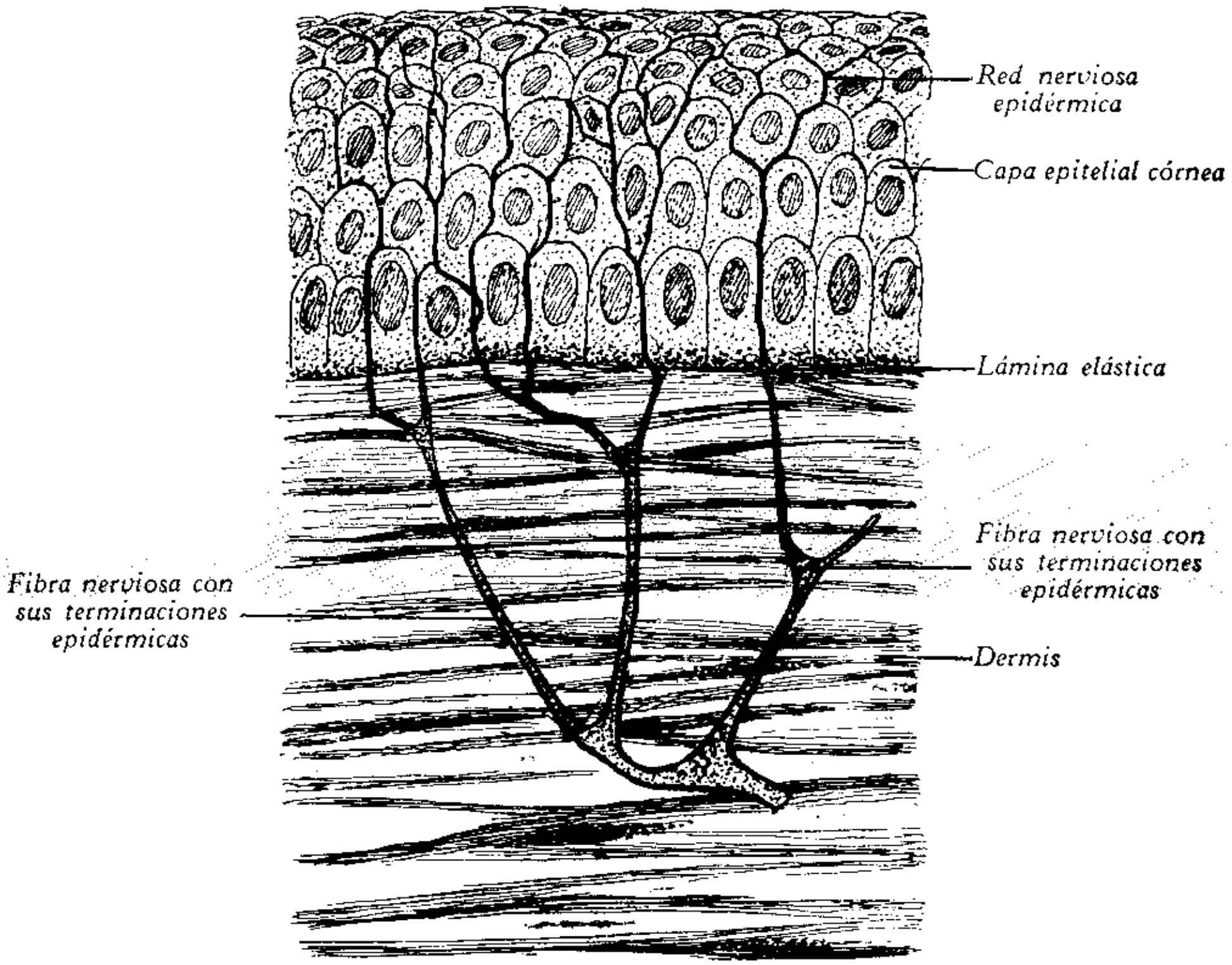

FIG. 11. TERMINACIONES NERVIOSAS DE LA PIEL.

Las terminaciones libres van a parar a las glándulas, perdiéndose en sus paredes, a los folículos del pelo, a los músculos erectores de éstos, a los vasos sanguíneos y linfáticos, formando, como ellos, redes nerviosas subpapilares. (Fig. 11.)

La inervación vegetativa de la piel le llega por medio de los plexos periarteriales y acompañando a las terminaciones de los nervios raquídeos.

CAP. 4

OSTEOLOGIA

La Osteología es la parte de la Anatomía que estudia el sistema formado por los huesos. Para estudiar los huesos se utilizan esqueletos o piezas sueltas. El esqueleto de estudio puede ser ***natural*** o ***artificial***. Es ***natural*** cuando los huesos están unidos entre sí, conservando sus elementos naturales: ligamentos, cápsula, sinovial, meniscos, etc. Estos órganos articulares tienen el inconveniente de perder rápidamente su forma y consistencia y además no permiten ver las superficies articulares. Por eso, en el estudio de la Anatomía se usa de preferencia el *esqueleto artificial*, el cual presenta los huesos unidos entre sí por medios artificiales (alambres, goznes, etc.), y cuyas piezas imitan, mediante esos artificios, los movimientos naturales de las articulaciones.

El *esqueleto desarticulado* es un esqueleto artificial en que cada hueso se halla separado del adyacente, conservando ambos sus posiciones respectivas y permitiendo el estudio de las superficies de contacto.

La preparación de huesos y esqueletos artificiales requiere cadáveres de individuos entre 25 y 30 años de edad. Se despojan de todas sus partes blandas con los instrumentos habituales de disección; la caída de las inserciones tendinosas y de los ligamentos se facilitará por medio de la *legra*. Conseguido este objeto, se ponen los huesos en una solución saturada de cloruro de cal, o bien se sumergen durante 10 ó 12 horas en peróxido de hidrógeno al 50%. Posteriormente son trasladados a una solución de cal común donde permanecen durante 10 ó 15 días y se exponen al sol, sobre un lienzo, durante 20 ó 30 días, cambiándose de posición con frecuencia para conseguir una desecación uniforme.

Cuando se tiene prisa, en vez de macerar el esqueleto, se somete a una corriente de agua a alta presión, lo cual precisa un sistema de tubos y llaves especiales. Después de 2 ó 3 días de esta operación, se perforan las extremidades y aun el cuerpo de los huesos largos, haciéndoles pequeños orificios que permitan el paso del agua. Esta arrastrará la sangre y la grasa que contienen. Posteriormente se introducen en agua con cloruro cálcico a saturación, para lo cual se ponen en agua trozos de cal viva, removiéndose constantemente, aunque después se precipite gran parte de la sal cálcica. Esta solución se renovará cada 2 ó 3 días. Pasada una semana se pueden someter los huesos a la desecación solar o artificial, quedando en condiciones de ser unidos para formar el esqueleto artificial.

Los huesos del cráneo requieren preparación especial para su aislamiento. Se extrae por el orificio occipital la masa encefálica y se pone el cráneo a macerar durante 2 ó 3 meses. Una vez despojado de sus partes blandas, se procede a la desarticulación de los huesos, cosa no muy fácil en los cráneos de los viejos, por lo que se aconseja la elección de los individuos de 18 a 25 años. Introduciendo en el interior del cráneo por el agujero occipital semillas de maíz, garbanzo o haba, hasta llenarlo, y añadiendo luego agua caliente durante varias horas, las semillas se hincharán produciendo la desarticulación deseada. La separación de las piezas óseas se completará por medio de las pinzas y de la cizalla.

Los huesos de la cara y los que integran las órbitas oculares, podrán separarse de igual manera, siempre que se logre obstruir los orificios de comunicación de sus cavidades. Pero, en todo esto, la maceración prolongada, aunque en mayor tiempo, dará buenos resultados.

El estudio de la Osteología en huesos humanos se comenzó en el siglo XIV por MONDINI, pero, en rigor, no fue sino hasta el siglo XVI cuando dichos estudios alcanzaron la perfección debida. Los médicos antiguos se ejercitaban en huesos de animales, aunque

cuatro siglos antes de la era cristiana iniciaron la disecación de cadáveres algunos médicos griegos, como HEROPHILUS y ERASÍSTRATO.

El esqueleto humano arreglado para su estudio no fue conocido sino hasta el segundo siglo de la era actual en la Escuela de Alejandría, a donde concurrían los médicos de todos los países civilizados de aquella época para admirar esqueletos preparados defectuosamente. Tan raros eran en los tiempos antiguos los esqueletos naturales, que el mismo GALENO se sirvió de huesos de animales para el estudio de la Osteología.

En 1673, SIMÓN PAULLI, médico danés, preparó esqueletos sometiéndolos a la acción de la intemperie (nieve, lluvia y rayos solares) sobre el techo de su casa, durante algunas semanas, hasta que se desprendían sus partes blandas. A continuación los cubría de arena para lograr, según él, la absorción de la grasa y de la médula. Más tarde, el mismo médico propuso la maceración en agua tibia por algunos días y la acción subsiguiente, durante 10 ó 12 meses, de un baño de lejía de sosa, cal viva, alumbre y cenizas de madera.

Como ya se ha dicho, la Osteología se ocupa del estudio de los huesos, que son las piezas duras y resistentes, de un color más o menos blanco, que unidas entre sí constituyen el esqueleto, sostén de todas las partes blandas del organismo.

DESARROLLO Y CRECIMIENTO DE LOS HUESOS

Recibe el nombre de *osteogénesis* u osificación el conjunto de fenómenos histológicos, fisiológicos y anatómicos que conducen a la formación y crecimiento de los huesos hasta que éstos alcanzan la morfología y constitución que presentan en el adulto.

Los huesos inician su formación de tres maneras: 1º, en *medio conjuntivo;* 2º, en *medio cartilaginoso;* y 3º, en *medio periόstico.*

El proceso de osificación en medio conjuntivo y cartilaginoso pasa por una fase preparatoria que se manifiesta por la aparición de fibrillas conjuntivas que no son sino la materia *colágena,* alrededor de las cuales se agrupan células conjuntivas o trabéculas cartilaginosas que más tarde son las trabéculas de la osificación, que es la segunda etapa del proceso y que consiste en la impregnación de los elementos de estas trabéculas por una *substancia preósea* denominada *oseína,* resultante de las sales calcáreas que llevan los vasos sanguíneos y que es depositada en el interior de las células, iniciándose la aparición de *osteoblastos* u *osteocitos* produciéndose la transformación del citoplasma que de basófilo pasa a ser acidófilo, cuyo cambio se va haciendo progresivo, de tal manera que las trabéculas calcificadas se superponen paulatinamente constituyendo así el crecimiento del hueso.

En cualquier caso los procesos de osificación se deben a la actividad de capas de células embrionarias, muy vascularizadas, que se hallan en relación con las membranas fibrosas indicadas; reciben esas capas el nombre de *capas osteógenas.* Las fibras de las membranas fibrosas sirven de trabéculas directoras del proceso de osificación, tanto en la formación de huesos de membrana como en el crecimiento en grosor de los huesos de cartílago.

En todos los casos la capa osteógena emite yemas, en forma de tubos irregulares, en cuyo centro se encuentra un vaso sanguíneo. Cuando se trata de la formación de un hueso de cartílago, las células embrionarias de las yemas que tienen marcada actividad fagocitaria, van reabsorbiendo a su paso la substancia cartilaginosa y las células del cartílago primitivo. La osificación propiamente dicha comienza por la colocación de las células embrionarias (los futuros osteoblastos) en las yemas en capas concéntricas, comenzando por el exterior, alrededor del vaso sanguíneo central. Entre las células embrionarias se va depositando la substancia ósea, constituida por una mezcla de osteína y de sales calizas. En consecuencia cada yema de la capa osteógena origina un sistema de Havers. Al principio los diversos sistemas de Havers permanecen, en los huesos de cartílago, separados por substancia cartilaginosa, pero ésta no tarda en incrustarse de sales calizas y transformarse en substancia ósea.

Los cartílagos embrionarios que han de formar los huesos de cartílago tienen ya la forma aproximada de éstos. Derivan de porciones de tejido conjuntivo embrionario. Por

ello se dice que el esqueleto de este tipo pasa por tres fases o estados: estado mucoso o conjuntivo, estado cartilaginoso y estado óseo o definitivo.

Se da el nombre de *centros* o *puntos de osificación* a los lugares donde ésta comienza y de donde va irradiando el proceso de osificación en las membranas conjuntivas o en los cartílagos primitivos. El número de dichos centros, su distribución y época de aparición en la vida del individuo tienen excepcional importancia en los estudios de Anatomía Comparada de los vertebrados de esqueleto óseo, así como en las investigaciones de Medicina Legal.

En los cartílagos que han de originar huesos largos la primera manifestación de la osificación se produce al formarse hacia la parte media de la diáfisis un anillo óseo superficial que va engrosando hasta alcanzar el centro del cartílago, al mismo tiempo que crece en dirección a ambas extremidades. Poco después, en una de las epífisis del cartílago aparece un nuevo punto de osificación que aumenta con mayor rapidez hacia la superficie, antes de alcanzar la cual el proceso de osificación se detiene dejando en la misma una delgada capa de cartílago primitivo. Más tarde se origina otro punto de osificación en la epífisis opuesta que crece de manera análoga. Las tres zonas óseas así formadas, una larga o diafisaria y dos casquetes epifisarios, permanecen separadas durante un tiempo más o menos largo por dos discos cartilaginosos llamados *cartílagos de conjugación* o *cartílagos diafisoepifisarios.*

Los cartílagos de conjugación tienen una superficie epifisaria y otra diafisaria que pueden estar erizadas de salientes o ser más o menos lisas. Poseen un espesor variable que fluctúa entre 3 y 4 mm y se aprecian con claridad en las observaciones radiográficas. En los cortes longitudinales del hueso, dicho cartílago presenta una delgada capa epifisaria de cartílago hialino de color grisáceo y aspecto granuloso; por debajo de ésta se observa otra capa estriada, constituida en su mayor parte por cartílago degenerado por la invasión de abundantes yemas osteógenas *(zona de degeneración);* finalmente, ya en la superficie diafisaria, se encuentra una capa caracterizada por abundantes depósitos de substancia ósea *(zona de osteogénesis).*

El papel fisiológico de los cartílagos de conjugación es muy importante, pues por un lado mantienen unidas diáfisis y epífisis y por otro lado su actividad produce el crecimiento en longitud de los huesos largos, por lo que se les ha denominado también *cartílagos de crecimiento.* En efecto, los condroblastos que forman el cartílago de conjugación proliferan activamente por lo que tiende a aumentarse el grosor del cartílago, pero al mismo tiempo sus superficies, especialmente la diafisaria, van siendo invadidas por los procesos de osificación. El resultado es que el cartílago conserva aproximadamente el mismo grosor, en tanto que la diáfisis aumenta continuamente en longitud. Cuando los cartílagos de conjugación, sin un aumento en grosor proporcional, son invadidos por los procesos de osteogénesis, termina el crecimiento longitudinal del hueso.

La osificación de los cartílagos de conjugación y por consiguiente la suspensión del crecimiento longitudinal de los huesos correspondientes es variable según los huesos de que se trate, pero se verifica comúnmente entre los 15 y los 25 años de edad. No obstante, ese fenómeno puede realizarse más precoz o tardíamente cuando existen ciertas perturbaciones endocrinas o metabólicas.

Medulización del hueso. A medida que se desarrollan las trabéculas óseas en el hueso endocondral, tratándose de huesos largos, se verifica en su parte central una reabsorción osteoclástica, mediante yemas conjuntivovasculares, que termina por formar cavidades. Estas crecen, tanto en sentido transversal como longitudinal; en este último sentido alcanzan hasta las cercanías del cartílago de conjugación. El resultado de estos procesos es la constitución del *canal medular,* ocupado por la médula ósea. (Fig. 12.)

Generalidades acerca de los centros de osificación. Como ya se indicó, todos los huesos se desarrollan a expensas de puntos de osificación primarios; algunos, a expensas de un solo punto, como el parietal, la rótula y los huesos del carpo; y otros, como los huesos largos, a favor de un punto de osificación para la diáfisis y otro para cada epífisis. Muchos de ellos completan su desarrollo mediante puntos complementarios que originan las apófi-

sis, espinas, crestas, como sucede con los trocánteres del fémur y las tuberosidades del húmero, cuya aparición se hace tardíamente y después del nacimiento. La aparición y desarrollo de estos puntos de osificación no se realizan forzosamente en la misma época para todos los individuos, pues a veces su aparición es precoz y otras veces tardía. Aunque en esto la herencia tiene gran importancia, como se observa en las diversas razas o en la herencia familiar. Es indudable que las secreciones endocrinas, sobre todo los productos de las gónadas y de la glándula tiroides, influyen sobre los fenómenos señalados; tampoco deja de tener importancia en los mismos la acción de las perturbaciones metabólicas, sobre todo las relacionadas con la acción fisiológica de la vitamina D.

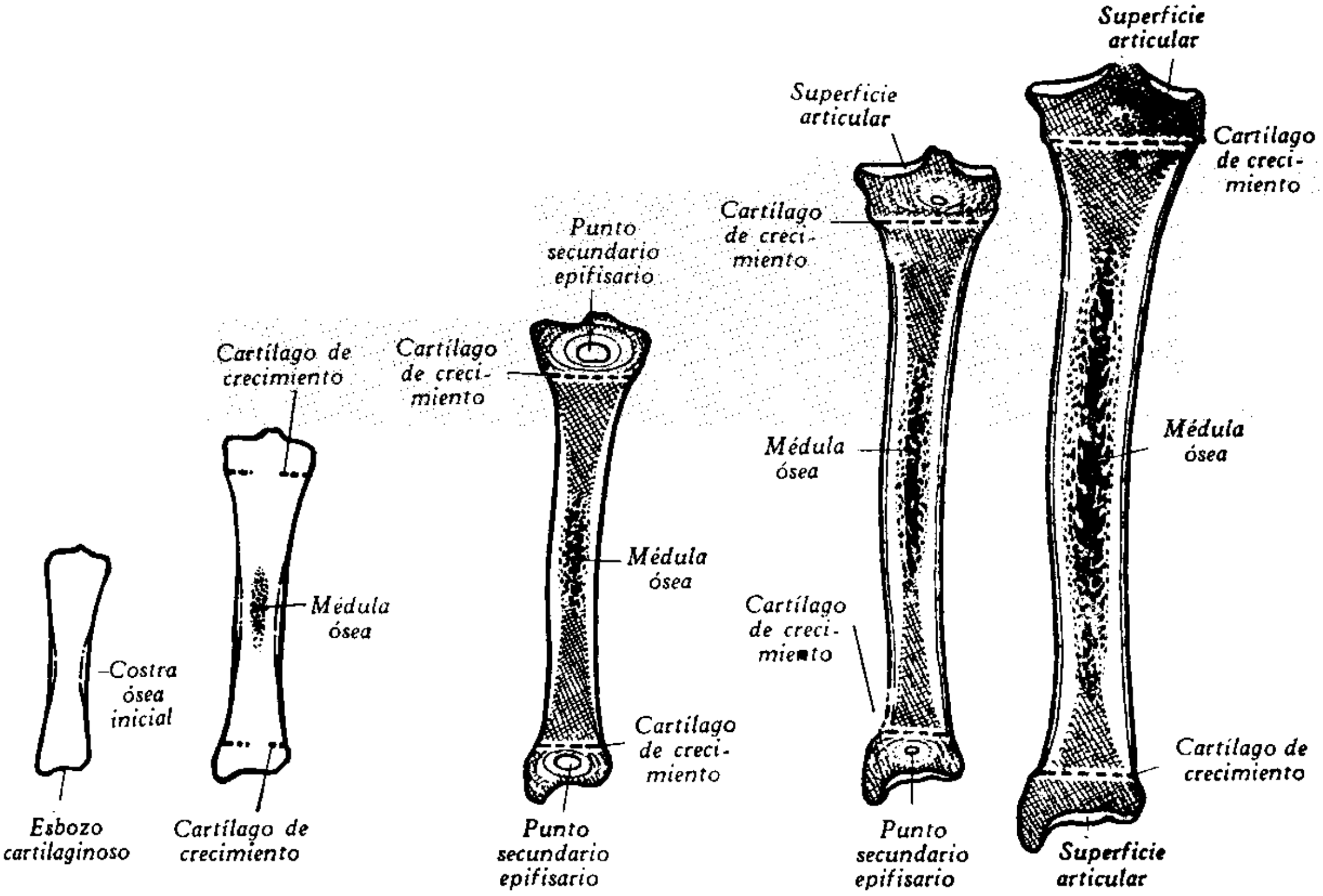

FIG. 12. DESARROLLO Y OSIFICACIÓN DE UN HUESO LARGO.

Enunciadas por diversos autores, existen una serie de reglas a veces mal llamadas leyes, puesto que tienen diversas excepciones, a las que parece sujetarse al desarrollo de los huesos. La explicación de muchas de estas reglas y de sus anomalías se encuentra en los estudios de Anatomía Comparada de los vertebrados y es resultado del origen común de estos seres y su ulterior evolución orgánica. A los tratados correspondientes remitimos al lector que desee mayores detalles. Las reglas a que nos referimos son las siguientes:

1ª *Simetría.* Los huesos medianos suelen ser en su origen dobles y se desarrollan mediante dos puntos simétricos que realizarán su soldadura al nivel de la línea media. Tal sucede con el frontal, el occipital, el maxilar inferior, el esternón, etc. Por lo menos parte de los cuerpos vertebrales quedan fuera de esta regla.

2ª *Eminencias.* Las eminencias de los huesos suelen desarrollarse a expensas de puntos complementarios, como sucede con el acromio, apófisis coracoides, trocánteres, etc. Esta regla tiene todavía más excepciones que la anterior.

3ª *Cavidades.* Las cavidades de los huesos resultan generalmente de la yuxtaposición, cuando menos, de dos piezas óseas, como sucede con la cavidad cotiloidea, la hendidura

esfenoidal, el conducto auditivo externo, la gran cavidad sigmoidea del cúbito. El conducto auditivo interno hace excepción a esta regla.

Otras reglas, aplicables al desarrollo de las epífisis, pueden resumirse del siguiente modo: 1º Los puntos epifisarios aparecen más precozmente cuando están destinados a adquirir mayor volumen. (Sappey.) Así sucede con el fémur, cuyo punto epifisario inferior o condíleo aparece antes que el punto superior o de la cabeza.

2º En las extremidades articulares de los huesos largos el punto epifisario que aparece primero es el correspondiente a la extremidad cuya función es más importante. (Julien.) Esto sucede, por ejemplo, en los metatarsos y los metacarpos.

3º En los huesos largos la epífisis que se suelda primero es aquella hacia la cual se dirige el conducto nutricio del hueso. (Verard.)

4º En los huesos de una sola epífisis (monoepifisarios), como la clavícula, el conducto nutricio se aparta del extremo que crece más rápidamente.

Crecimiento de los huesos. Los huesos crecen en longitud a expensas de su cartílago de conjugación. Este fenómeno se realiza, como ya se indicó, principalmente del lado diafisario, aunque del lado de la epífisis también hay cierto crecimiento, pero en menor proporción.

El crecimiento en espesor se verifica a expensas del periostio. El crecimiento óseo es mayor en los puntos donde hay menos presión y menor donde existe mayor presión. (Delpech.) En consecuencia, el crecimiento en longitud de un hueso largo estará en razón inversa de las presiones que sufre el cartílago de conjugación. Desde el punto de vista patológico, durante la osificación, es precisamente en la región correspondiente a dicho cartílago donde se localizan las principales deformaciones óseas que se presentan en algunas enfermedades como el raquitismo.

La soldadura diafisoepifisaria se realiza en distintas fechas para cada hueso, y tratándose del mismo hueso, la fecha puede variar según los individuos. Los detalles, tanto del crecimiento del hueso como de la soldadura diafisoepifisaria, se ven con toda claridad por medio de la radiografía.

El desarrollo y el crecimiento del cráneo se realizan primitivamente en membranas donde aparecen los puntos primarios de osificación. La unión de unos huesos con otros es muy tardía, aun después del nacimiento. En realidad, permanecen unidos bastante tiempo sólo por continuidad membranosa, lo que explica la adaptación de la capacidad craneal al volumen del encéfalo.

El crecimiento general del individuo está en íntima relación con el crecimiento del esqueleto, es decir, que existe relación íntima y armónica entre el crecimiento óseo y el desarrollo de las partes blandas. Algunos hechos relativos al crecimiento general pueden resumirse de la siguiente manera:

1º La talla del individuo se debe principalmente al desarrollo de los miembros inferiores antes de la pubertad, y al del tronco después de la pubertad. El individuo crece sobre todo en longitud antes de la pubertad y en grosor después de ella; esto es debido a que el crecimiento es predominantemente óseo antes de la pubertad y muscular después de la misma.

2º Los huesos largos crecen en longitud y grosor alternativamente y no de modo simultáneo, es decir, durante los períodos de reposo del alargamiento crecen en espesor y viceversa.

3º Se puede dividir el aumento de la talla del individuo en tres etapas: en primer lugar, del nacimiento a los 6 años; en segundo lugar, de los 6 a los 15 años, y finalmente de los 15 años a la edad adulta. En general, el recién nacido a término debe medir alrededor de 50 cm, debe doblar su talla a los 6 años y alcanzar 1.50 m a los 15 años.

Ley de las simetrías. Se refiere principalmente a los miembros y dice que hay mayor desarrollo en relación con el hiperfuncionamiento como se observa para el miembro superior en los zurdos o en derechos.

El crecimiento del esqueleto y el crecimiento en general, está sujeto a diversos factores: primero, los factores endocrinos que cuando no hay función armónica de las hormonas ejercerá su influencia la predominante; y es así cómo cuando la hipófisis domina, el cre-

cimiento es rápido y alcanza magnitudes mayores que la normal, aunque entonces su influencia llega a disminuir el desarrollo de los órganos genitales y al contrario, cuando las hormonas de las gónadas predominan, la madurez del esqueleto, de la laringe y de todo el cuerpo se realiza precozmente disminuyendo la estatura del individuo y aumentando en cambio su grosor. Igualmente tiene gran influencia en el desarrollo del individuo durante la niñez, el timo; y durante la niñez y la adolescencia la tiroides y la paratiroides. Segundo, factores extrínsecos en los que se cuentan principalmente perturbaciones metabólicas por la carencia de algunos elementos de la alimentación, que como las hormonas, en cantidades mínimas ejercen una gran influencia en el metabolismo de los diversos alimentos, así como su aprovechamiento. Son éstas las vitaminas; y a propósito del esqueleto, principalmente la vitamina D, cuyo papel principal es favorecer la fijación del calcio en los huesos y en los dientes desempeñando un papel antirraquítico. Tiene influencia importante también la vitamina A, el complejo B y la vitamina C, cuyo papel se manifiesta en la integridad del colágeno y en la realización de una función sincronizada sobre el embrión a través de la fisiología materna.

CONSTITUCION GENERAL DEL ESQUELETO

Examinando el esqueleto, llama la atención, en primer lugar, una columna ósea situada en la línea media y plano posterior del tronco formada por la superposición de huesos similares (vértebras). En su extremidad superior ese eje óseo se ensancha considerablemente para formar el cráneo, mientras en su extremidad inferior se estrecha para terminar en el *cóccix.* (Figs. 13 y 14.)

A los lados de la parte media de dicha columna, se desprenden unos arcos óseos *(costillas),* cuya extremidad anterior va a fijarse por medio de cartílagos al esternón, constituyendo una verdadera caja, llamada *tórax.* Su parte superior está limitada a cada lado por dos huesos, *omóplato* y *clavícula,* que constituyen la cintura torácica. De ésta parten, a ambos lados, una serie de huesos articulados entre sí, que constituyen el esqueleto de los miembros superiores.

En la parte inferior de la columna vertebral se articulan, uno a la derecha y otro a la izquierda, dos huesos planos y grandes que constituyen la cintura pélvica o pelviana, a cuyos lados se implantan los huesos que forman el esqueleto de los miembros inferiores.

El esqueleto del individuo adulto está formado por 208 huesos, sin contar los huesos supernumerarios llamados *huesos wormianos* del cráneo y *huesos sesamoides,* situados en los pies y en las manos.

Al estudiar los huesos se debe distinguir su *dirección absoluta,* que es la que tienen aisladamente, sin relacionarlos con los planos del cuerpo. Por ejemplo, la tibia, el cúbito, el radio, etc., son huesos rectilíneos; por el contrario, las costillas son curvilíneas, presentando una torsión sobre su eje longitudinal. En cambio su *dirección relativa* es la que presentan en el esqueleto cuando se coloca éste en la posición indicada más atrás, y resulta de relacionar los huesos correspondientes con los siete planos descritos. Según lo que antecede, el fémur es un hueso más o menos rectilíneo, con una ligera concavidad por su lado interno (hacia el plano sagital), y dirigido de arriba abajo y de fuera adentro.

La *configuración exterior* de los huesos se ha estudiado comparándolos a diversos cuerpos con los que presentan semejanzas. Pero estas comparaciones se multiplicaron tanto, que sólo sirvieron para embrollar el estudio de la Anatomía. Por eso, se ha acordado compararlos con formas geométricas y clasificarlos, atendiendo a su forma general, en tres grupos:

1º **Huesos largos,** en los que un eje, el longitudinal, predomina sobre los otros dos. Los huesos de esta clase están constituidos por un *cuerpo* o *diáfisis* que termina en ambas extremidades por formaciones más o menos voluminosas o *epífisis.*

2º **Huesos cortos,** en los que las tres dimensiones son más o menos iguales, como sucede con las vértebras, los huesos del carpo y los del tarso.

3º **Huesos planos,** en los que dos de sus dimensiones predominan sobre la otra, presentando generalmente dos caras y dos o más bordes.

Algunos autores agregan un cuarto tipo de huesos: *huesos irregulares,* como el esfenoides, las vértebras, etc.

La descripción de un hueso comenzará por su forma, sus caras, sus bordes y sus extremidades. Pero tanto en el cuerpo de un hueso como en sus extremidades, se presentan accidentes de diversa índole, que se describen a continuación.

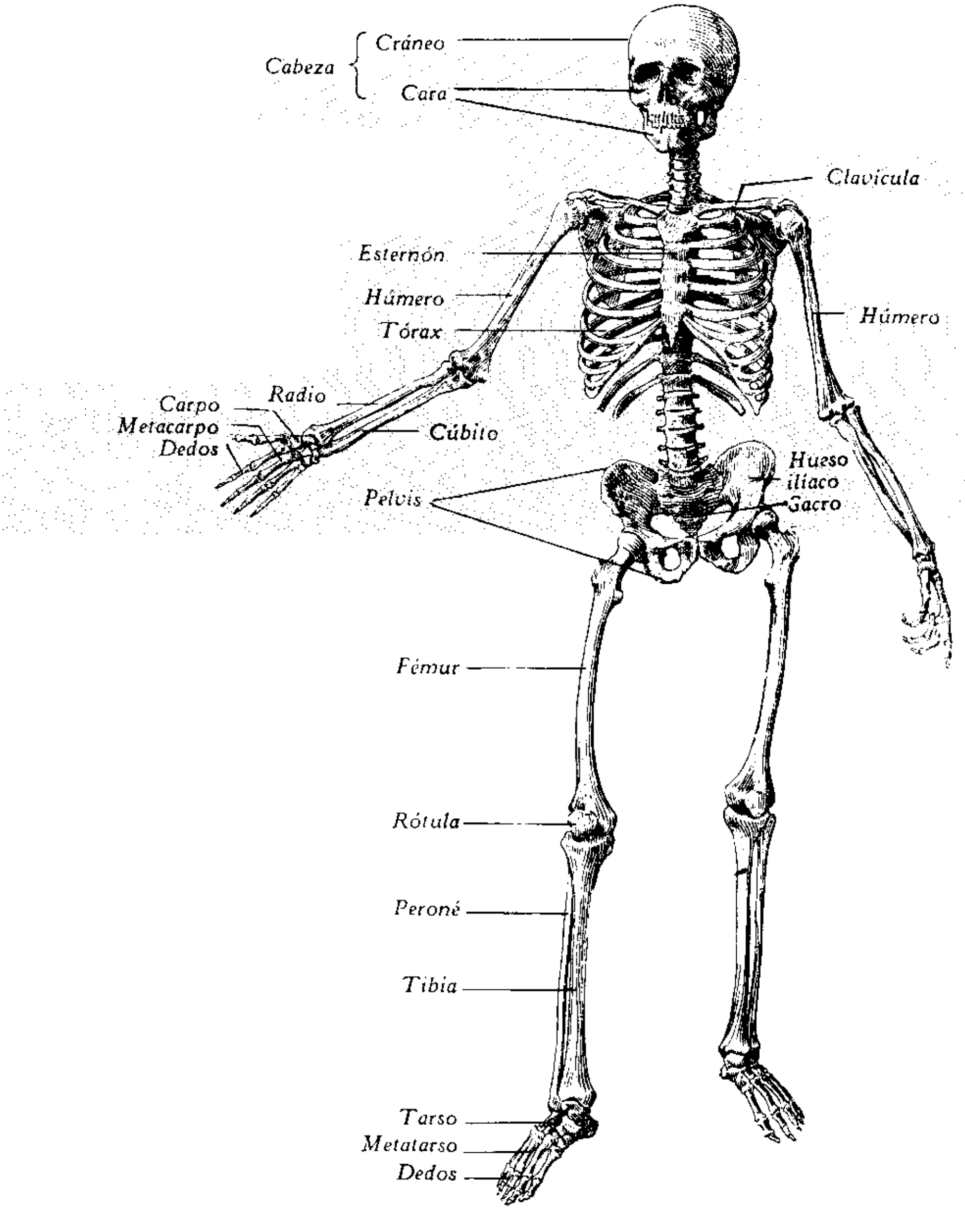

FIG. 13. ESQUELETO VISTO DE FRENTE.

Las *eminencias* o *apófisis* son salientes de forma muy variable. Pueden ser *articulares,* que sirven para la articulación de otros huesos, y *no articulares,* cuya forma, muy diversa, da origen a tuberosidades, gibas, espinas, crestas, etc.

En la superficie de los huesos también existen cavidades. Unas son *articulares* y sirven para contener las eminencias de otros huesos, y otras son *no articulares.* Entre éstas hay varias clases: 1º, *cavidades de inserción,* que como su nombre indica, sirven

para dar inserción a músculos o tendones; 2º, *cavidades de recepción*, que se presentan bajo forma de *canaladuras* o *surcos* para contener tendones o vasos sanguíneos, o bien, bajo forma de fosas que albergan órganos, como los globos oculares o los lóbulos cerebelosos, etc.; 3º, *cavidades de ampliación*, que comprenden los *senos* y las *celdillas* ahuecadas en diversos huesos.

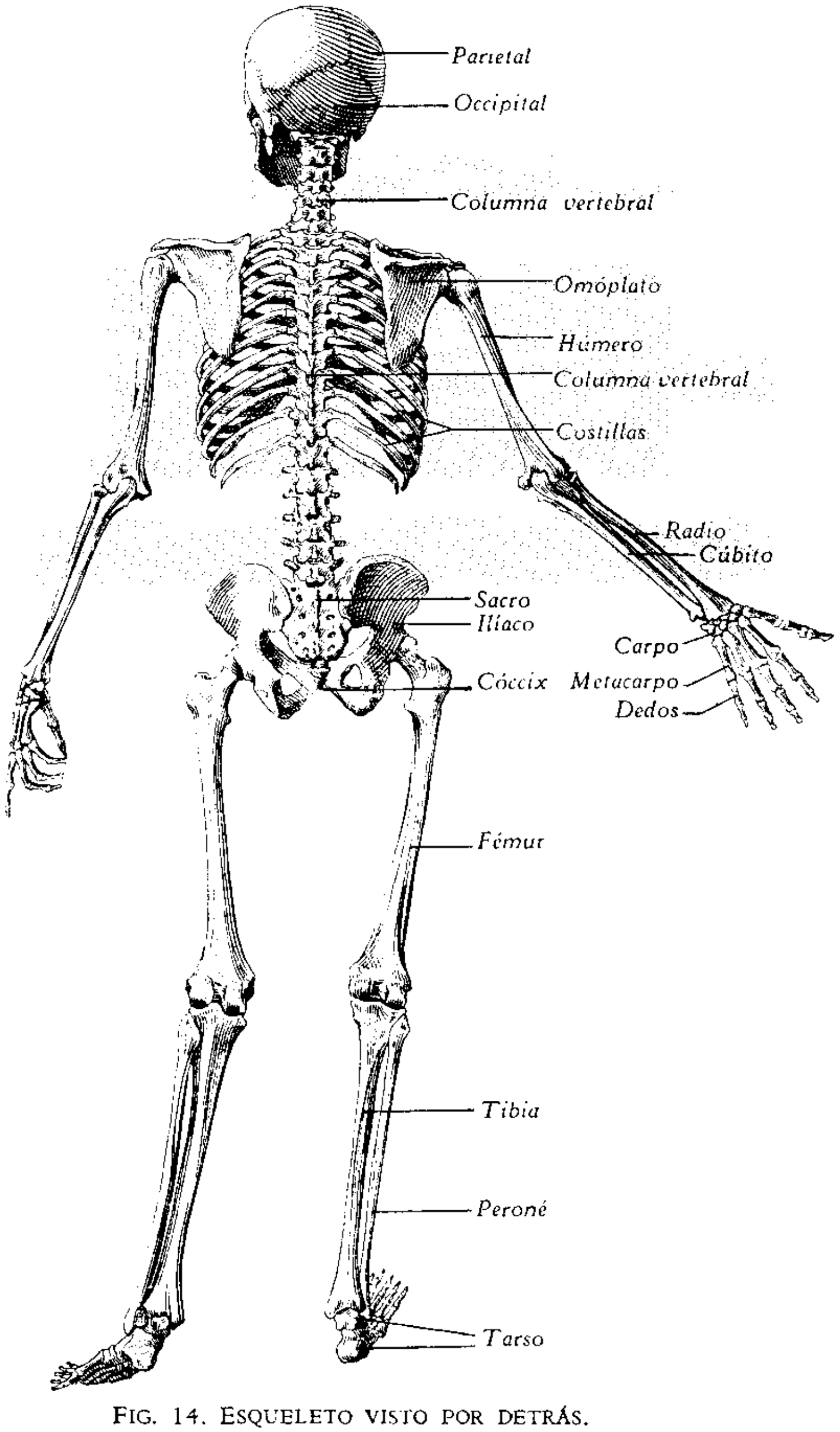

FIG. 14. ESQUELETO VISTO POR DETRÁS.

Hay además, en los huesos, *orificios* y *canales óseos;* los primeros dan paso a formaciones nerviosas o vasculares, comprendiendo los *orificios* y *conductores nutricios* que se encuentran en los huesos largos, adoptando en el miembro superior una trayectoria convergente hacia el codo y en el miembro inferior divergente desde la rodilla.

Por último, se estudiará en los huesos su *conformación interior* o *arquitectura.* En este respecto, están formados por diferentes variedades de tejido óseo, a saber: 1º, *tejido compacto,* constituido por laminillas óseas aplicadas fuertemente unas contra otras sin dejar espacios; 2º, *tejido esponjoso,* integrado por laminillas óseas de dirección variable, comprendiendo entre ellas espacios o cavidades de tamaño diverso que contienen tejido medular (médula roja); y 3º, *tejido reticular,* que difiere del anterior por poseer entre sus laminillas espacios de mayor magnitud (fig. 15). La disposición y la cantidad de estas diversas clases de tejidos en los huesos varían según la resistencia que deban soportar cada uno. Igualmente, es diversa la dirección que adoptan las láminas de tejido compacto para formar bandas, arcos o puentes, cuyo objeto es presentar el máximo de resistencia a las fuerzas que sobre ellas actúan. Todas estas variaciones imprimen una fisonomía particular a la arquitectura de cada hueso. Los huesos largos tienen las diáfisis formadas por tejido compacto que rodea al conducto medular relleno por la médula amarilla, en tanto que las epífisis están constituidas principalmente por tejido esponjoso. Los huesos planos tienen dos capas de tejido compacto que limitan una intermedia de tejido esponjoso. Finalmente, los huesos cortos tienen estructura parecida a las epífisis de los largos.

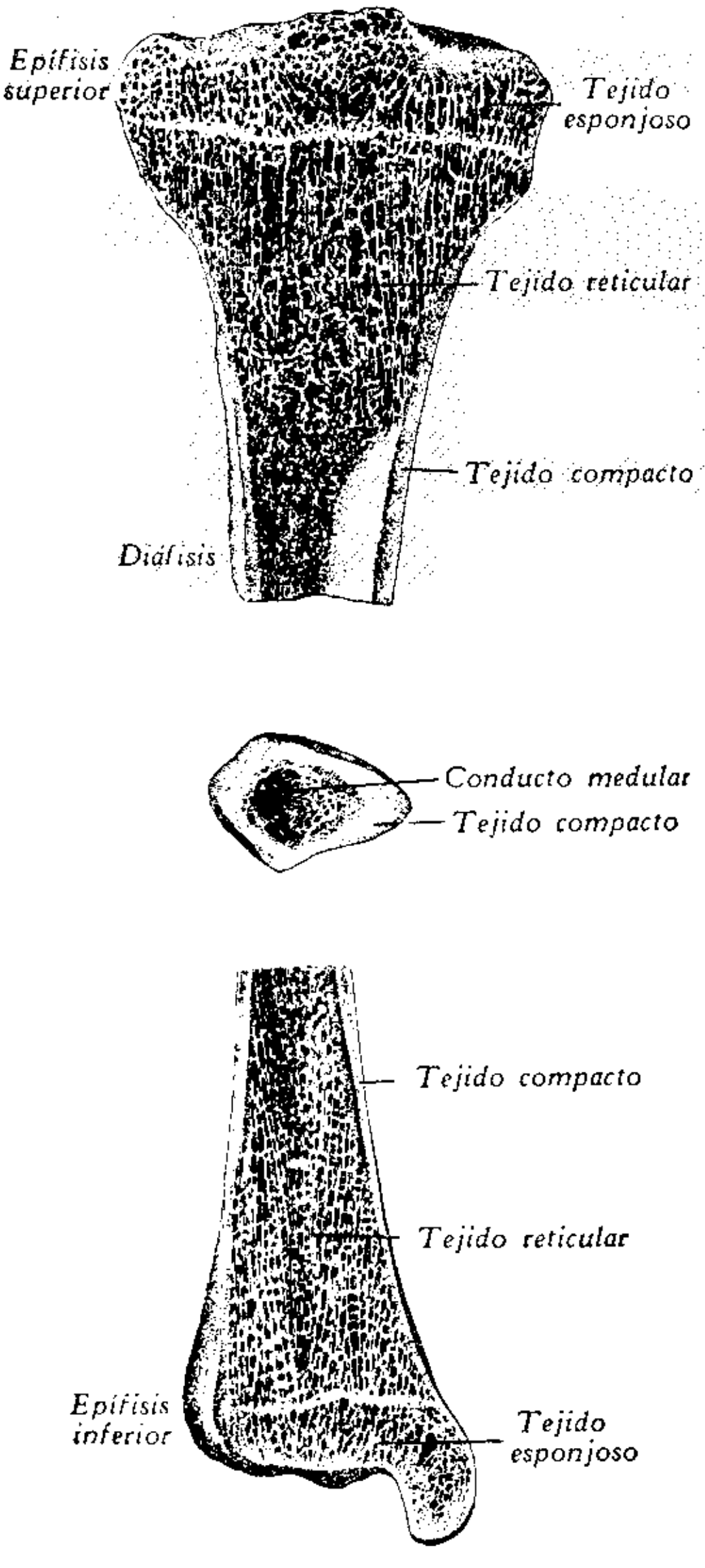

FIG. 15. CORTE LONGITUDINAL Y TRANSVERSAL DE LA TIBIA.

El estudio de la composición química y de la estructura histológica de los huesos corresponde a otras disciplinas biológicas, por lo cual no será abordado en esta obra. Sólo mencionaremos de paso que todas las piezas del esqueleto están envueltas en una membrana fibrosa de espesor variable, de color blanco amarillento, llamada *periostio.* Dicha membrana desempeña importantísimo papel en el proceso de osificación, tanto fisiológico como patológico. Otra membrana semejante pero más delgada, cubre la superficie del canal medular, es el *endostio.*

COLUMNA VERTEBRAL

La columna vertebral o raquis está formada por la superposición de treinta y tres o treinta y cuatro huesos cortos, llamados *vértebras,* que forman un estuche a la médula espinal. Situada en la parte posterior y media del tronco se distinguen en ella cinco partes o regiones: *cervical, dorsal, lumbar, sacra* y *coccígea.* Del total de vértebras, siete son cervicales; doce dorsales; cinco lumbares; cinco sacras, y cuatro o cinco coccígeas. Las cervicales, dorsales y lumbares permanecen independientes unas de las otras; las sacras y coccígeas se unen para formar, respectivamente, el sacro y el cóccix.

Todas las vértebras tienen una serie de caracteres comunes, en tanto que otros de los caracteres que presentan son particulares a las de cada región.

CARACTERES COMUNES A TODAS LAS VERTEBRAS

Una vértebra está constituida por una masa ósea o cuerpo, más o menos cilíndrico, que ocupa su parte anterior; de esa masa se desprenden en las partes laterales de su cara posterior dos columnas anteroposteriores llamadas *pedículos,* los que comunican el cuerpo con una serie de salientes llamadas apófisis transversas, apófisis articulares, apófisis espinosas y láminas vertebrales. Entre estos últimos y el cuerpo vertebral queda un amplio orificio, que en unión de los de las otras vértebras, forma un conducto aproximadamente cilíndrico o conducto vertebral. Dentro de esta especie de tubo se aloja la médula espinal.

Cuerpo vertebral. Es más o menos cilíndrico, con su superficie excavada en sentido vertical en sus caras laterales y anterior, en tanto que su parte posterior está ligeramente excavada transversalmente para constituir el conducto raquídeo. Las bases del cilindro, o caras superior e inferior del cuerpo, son horizontales y algo cóncavas, pues su periferia es más saliente que el centro; presentan múltiples orificios hacia esta última parte, mientras la periferia está constituida por tejido compacto. (Fig. 16.)

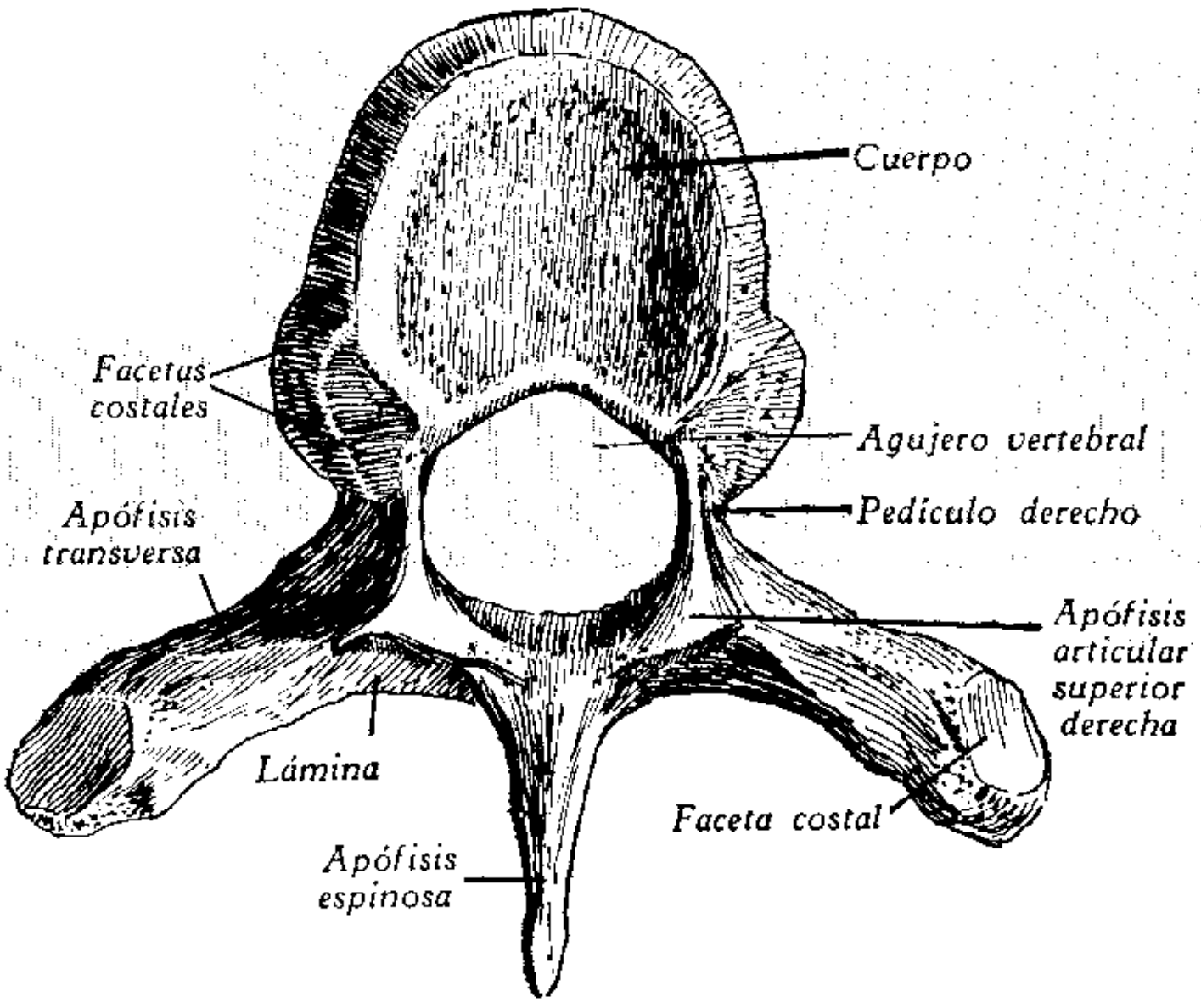

FIG. 16. VÉRTEBRA DORSAL VISTA POR ARRIBA.

Agujero vertebral. De forma que varía de triangular a casi circular, está constituido por la cara posterior del cuerpo vertebral hacia delante, por la cara interna de los pedículos a los lados, y por la cara anterior de las láminas vertebrales y la base de la apófisis espinosa por detrás, en su unión con las láminas.

Apófisis espinosa. Es un saliente más ancho por delante (base) que por atrás (vértice), situado en la línea media y en la parte posterior de la masa apofisaria, a la que se une por su base dirigiéndose después hacia atrás y hacia abajo. El cuerpo de esta apófisis posee dos caras laterales que contribuyen a formar el canal vertebral; un borde superior, más o menos afilado, y un borde inferior, más ancho que el superior. (Fig. 17.)

Apófisis transversas. Son en número de dos y están situadas una a cada lado de la masa apofisaria, dirigiéndose transversalmente hacia fuera. Para su estudio se distinguen en ellas: dos caras, anterior y posterior; dos bordes, superior e inferior; una base, por donde se unen al resto de la vértebra, y un vértice libre.

Apófisis articulares. En número de cuatro para cada vértebra, son dos superiores y dos inferiores, simétricamente colocadas a los lados del conducto vertebral. Las dos inferiores se articulan con las superiores de la vértebra subyacente (fig. 18), y las superiores con las inferiores de la vértebra colocada por encima.

Láminas vertebrales. En número de dos (derecha e izquierda), parten de la base de la apófisis espinosa hacia delante y afuera para unirse a las apófisis articulares y transversas. Tienen forma cuadrada con una cara anterior, que constituye parte del conducto raquídeo; una posterior, que forma el fondo de la canaladura vertebral; un borde superior y otro inferior, libres, y dos extremidades, interna y externa, que se confunden con las apófisis dichas. (Véase fig. 20.)

Pedículos vertebrales. Nacen de la parte posterolateral de los cuerpos vertebrales, confundiéndose por detrás con las bases de las apófisis transversas y de las articulares y limitando a los lados el conducto raquídeo.

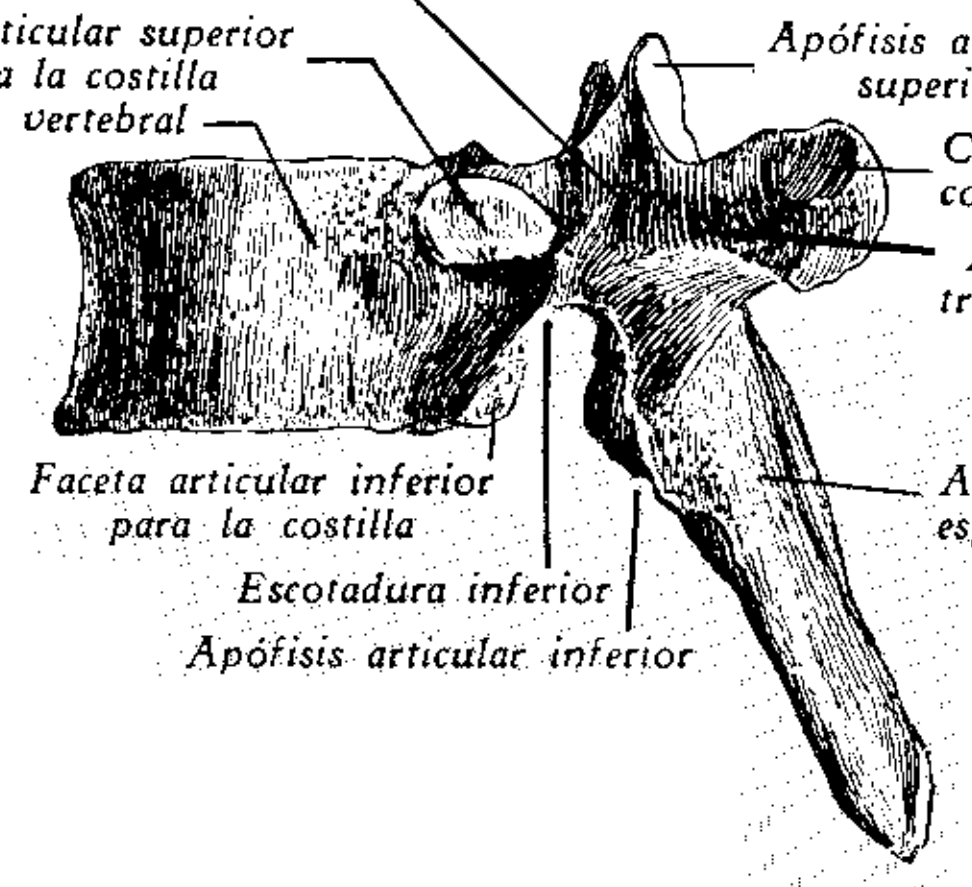

FIG. 17. VÉRTEBRA DORSAL, VISTA LATERAL

Presentan un borde superior y otro inferior, más o menos escotados, que al corresponderse en cada dos vértebras contiguas forman un orificio conocido con el nombre de *agujero de conjunción*. (Véase fig. 17.)

CARACTERES PROPIOS DE LAS VERTEBRAS DE CADA REGION

Cada uno de los elementos constitutivos de las vértebras presenta en las de las diversas regiones caracteres capaces por sí solos de diferenciarlos de las demás.

Vértebras cervicales. *Cuerpo vertebral.* De forma elipsoidal y gran diámetro transversal, ostenta en su cara superior y en los extremos de su diámetro transverso dos salientes, ganchos o apófisis *semilunares,* que se corresponden con escotaduras de su cara inferior. (Fig. 19.)

Agujero vertebral. Es de forma triangular, con borde anterior más extenso que los otros dos.

Apófisis espinosa. Corta, casi horizontal, con dos tubérculos en su vértice.

Apófisis transversas. Están implantadas sobre el cuerpo vertebral y presentan un orificio en su base que es el *agujero transverso,* por donde pasa la arteria vertebral. En su vértice poseen *dos tubérculos,* uno anterior y otro posterior.

Apófisis articulares. Las superiores se dirigen hacia atrás y arriba, y las inferiores hacia delante y abajo. Parten ambas de un macizo óseo situado por detrás de la apófisis transversa.

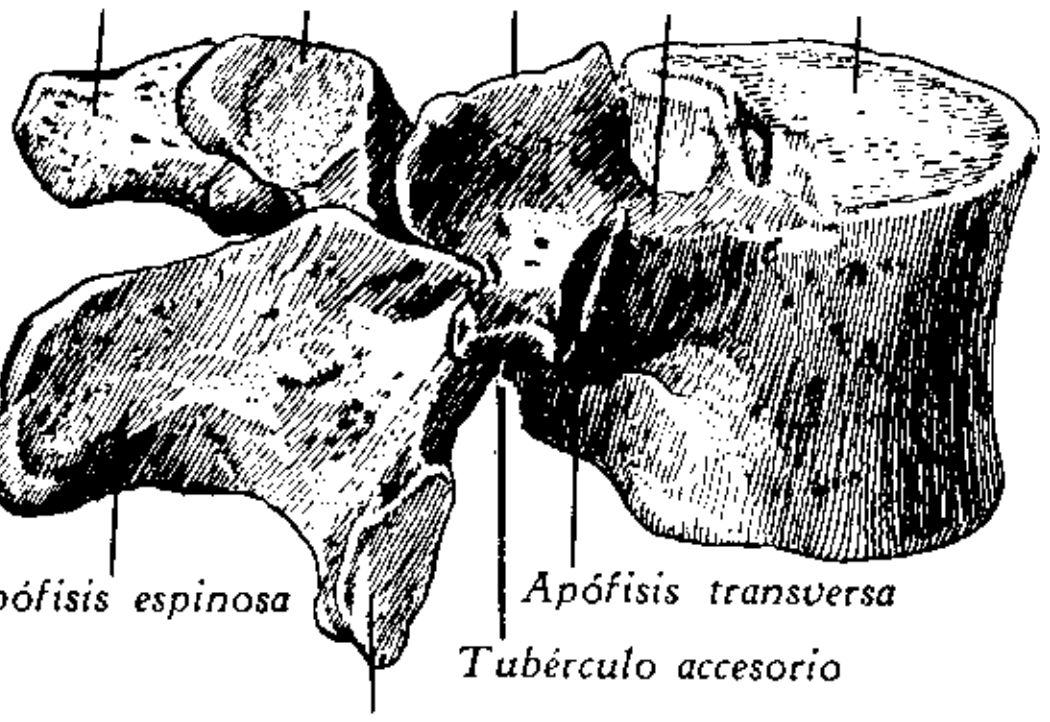

FIG. 18. VÉRTEBRA LUMBAR, VISTA LATERAL.

Láminas. Más anchas que altas, se dirigen oblicuamente de arriba abajo y de adelante atrás.

Pedículos. Se unen al cuerpo vertebral, más cerca de la cara superior que de la inferior, por lo cual la escotadura inferior resulta más amplia que la superior.

Vértebras dorsales. *Cuerpo vertebral.* Es casi *cilíndrico,* con sus caras anterior y laterales excavadas verticalmente y su cara posterior excavada en sentido transversal. Presenta como carácter distintivo, arriba y abajo de la parte posterior de la cara lateral del cuerpo, *facetas articulares* donde se apoyan las cabezas de las costillas. (Fig. 17.)

Agujero raquídeo. Es sensiblemente circular.

Apófisis espinosa. Más larga que en las demás vértebras dirigiéndose hacia atrás y abajo; tiene la forma de una *pirámide triangular.* (Véase fig. 17.)

Apófisis transversas. Se dirigen hacia atrás y afuera, ostentando en la cara anterior del vértice *una superficie articular* para la tuberosidad de la costilla correspondiente.

Apófisis articulares. Las superiores parten de la parte superior de la base de la apófisis transversa y las inferiores de la parte anterior de las láminas vertebrales.

Láminas. De forma cuadrada, con sus diámetros verticales y transverso sensiblemente iguales.

Pedículos. Se desprenden de la parte posterolateral de los cuerpos vertebrales, más cerca de la cara superior que de la inferior; debido a eso su escotadura inferior es más profunda que la superior. Las carillas costales del cuerpo vertebral avanzan ligeramente hacia atrás en la cara externa de los pedículos.

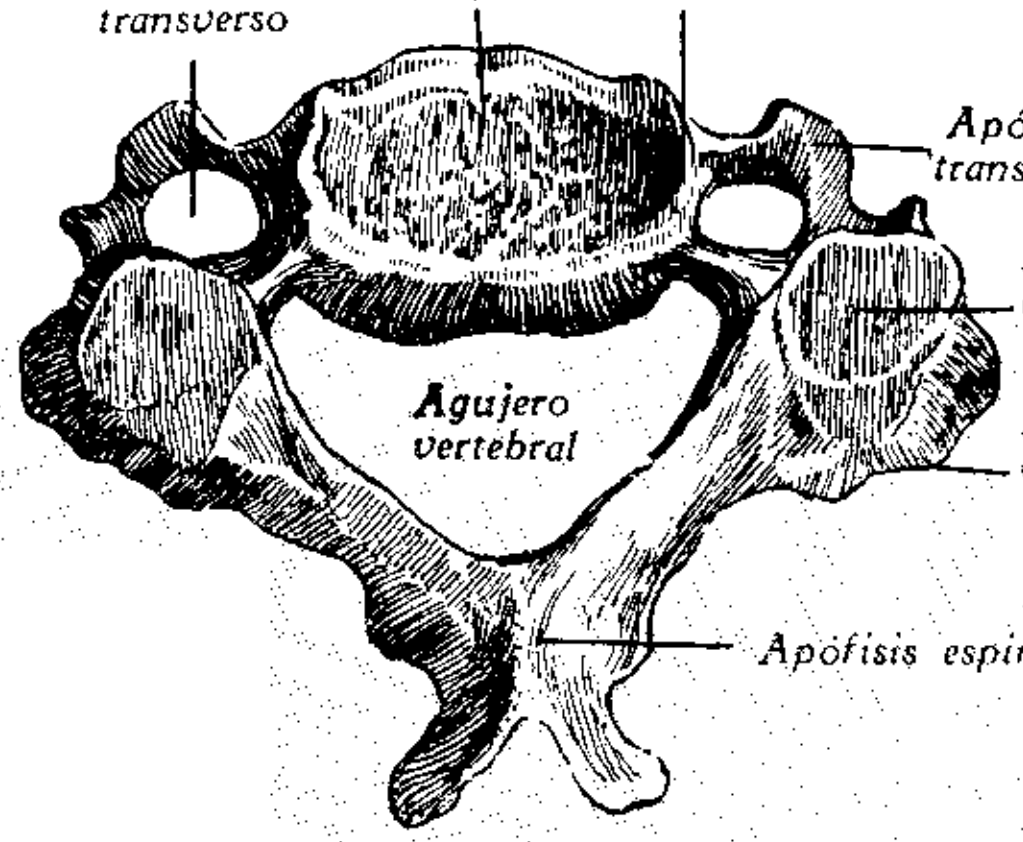

FIG. 19. VÉRTEBRA CERVICAL.

Vértebras lumbares. *Cuerpo vertebral.* Es más voluminoso que el de las demás vértebras. Su diámetro transverso es mayor que el anteroposterior, como en las vértebras cervicales, pero no presenta ni apófisis ni escotaduras semilunares. El canal o surco transversal del cuerpo está muy marcado en sus caras laterales, en tanto que casi no existe en su cara anterior. (Fig. 21.)

Agujero vertebral. De forma triangular, con los lados sensiblemente iguales.

Apófisis espinosa. Está dirigida casi horizontalmente y es más o menos cuadrangular, por lo que en vez de vértice presenta un borde posterior más grueso abajo que arriba.

Apófisis transversas. Son relativamente pequeñas y se les da el nombre de *apéndices costiformes*, por ser en esta región los representantes de las costillas.

Apófisis articulares. Las dos superiores son en realidad canales verticales, en tanto que las inferiores tienen la forma de segmentos de cilindro. Estas están vueltas hacia delante y afuera; las superiores, en cambio, hacia atrás y adentro. En la parte posterior y externa de las apófisis superiores existe un tubérculo llamado *mamilar*. Otro tubérculo parecido, denominado tubérculo de Gegenbauer o accesorio, se halla situado en la parte posterior de la base de cada apófisis transversa.

Láminas. De forma cuadrangular, más altas que anchas.

Pedículos. Dirigidos de adelante atrás, presentan sus escotaduras inferiores mucho más profundas que las superiores.

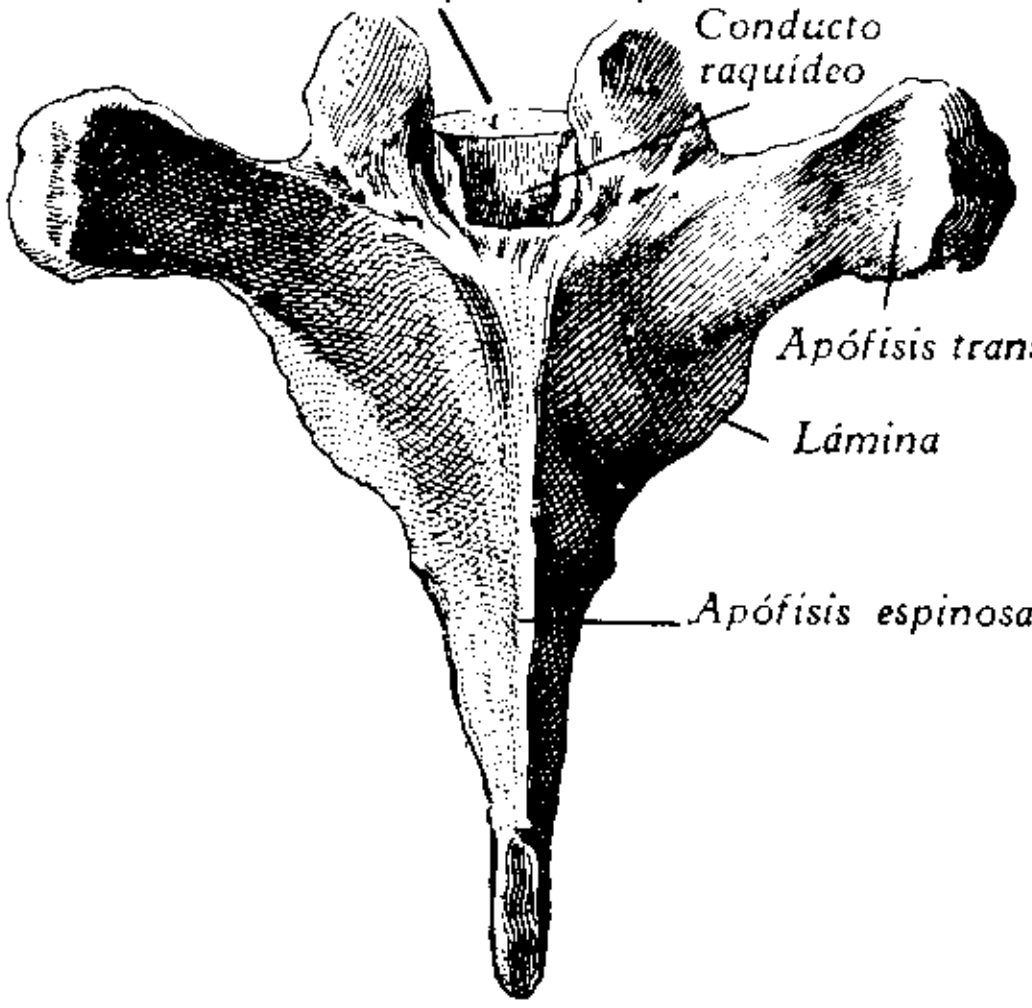

FIG. 20. VÉRTEBRA DORSAL VISTA POR ATRÁS.

Estructura. El cuerpo vertebral está formado por tejido esponjoso, recubierto por tejido compacto en sus caras anterior, laterales y posterior; las bases sólo poseen un reborde de tejido compacto: todas las apófisis están formadas por tejido de esta clase y encierran en su interior tejido diploico.

Osificación. A fines del segundo mes de la vida intrauterina, aparecen simultáneamente en el embrión un punto primitivo para el cuerpo vertebral y sendos centros de osificación para las apófisis articulares. Después de los 14 meses, se desarrollan cinco centros complementarios, uno para el vértice de cada apófisis transversa, otro para cada cara del cuerpo vertebral (discos epifisarios) y una para el vértice de la apófisis espinosa.

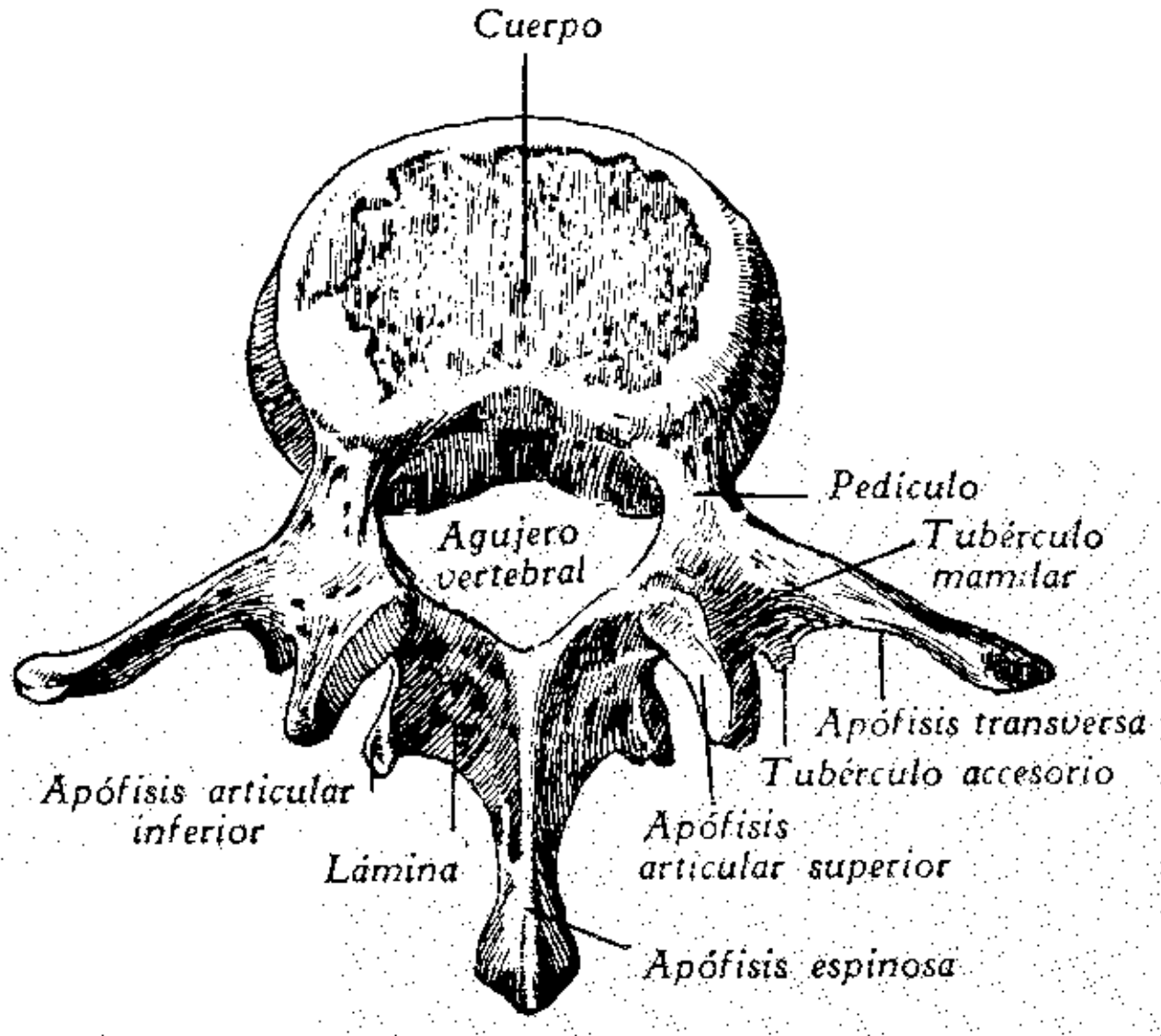

FIG. 21. VÉRTEBRA LUMBAR, VISTA SUPERIOR.

CARACTERES PROPIOS DE ALGUNAS VERTEBRAS

Presentan caracteres especiales que las distinguen de cualquiera otra vértebra, la primera, segunda, sexta y séptima cervicales; primera, décima, undécima y duodécima dorsales, y quinta lumbar.

Atlas o primera vértebra cervical. Está formada por dos masas laterales, unidas adelante por el arco anterior y atrás por el arco posterior, quedando circunscrito entre esos elementos el agujero raquídeo.

Masas laterales. Se distinguen en cada una de ellas seis caras. La superior es cóncava, de forma elíptica, con su diámetro mayor dirigido hacia delante y adentro y estrangulada en su tercio medio, recordando su forma a la superficie de una suela de zapato; recibe el nombre de *cavidad glenoidea* y se articula con los cóndilos del occipital. La cara inferior, vuelta hacia dentro, se apoya en la correspondiente apófisis articular del axis. La cara externa se prolonga en la apófisis transversa, que tiene un solo tubérculo en su vértice y presenta un *agujero transversal* bastante desarrollado; este orificio se conti-

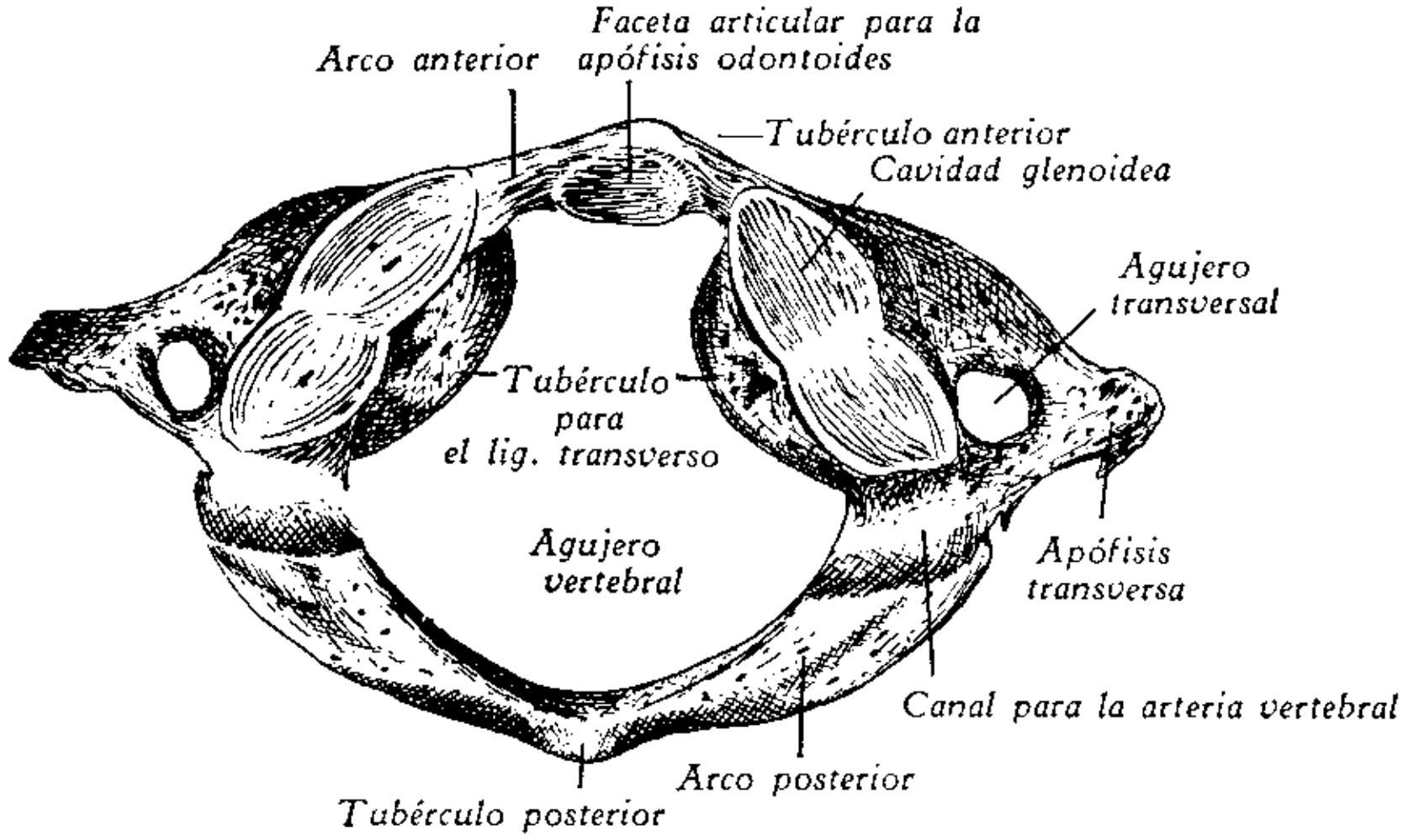

FIG. 22. ATLAS, VISTA SUPERIOR.

núa con un canal excavado en el arco posterior, por donde pasa la arteria vertebral. (Fig. 22.) La cara interna es rugosa, con un tubérculo más o menos marcado, que sirve de in-

serción al ligamento transverso de la articulación atloidoodontoidea. De las caras anterior y posterior se desprenden los arcos anterior y posterior respectivamente.

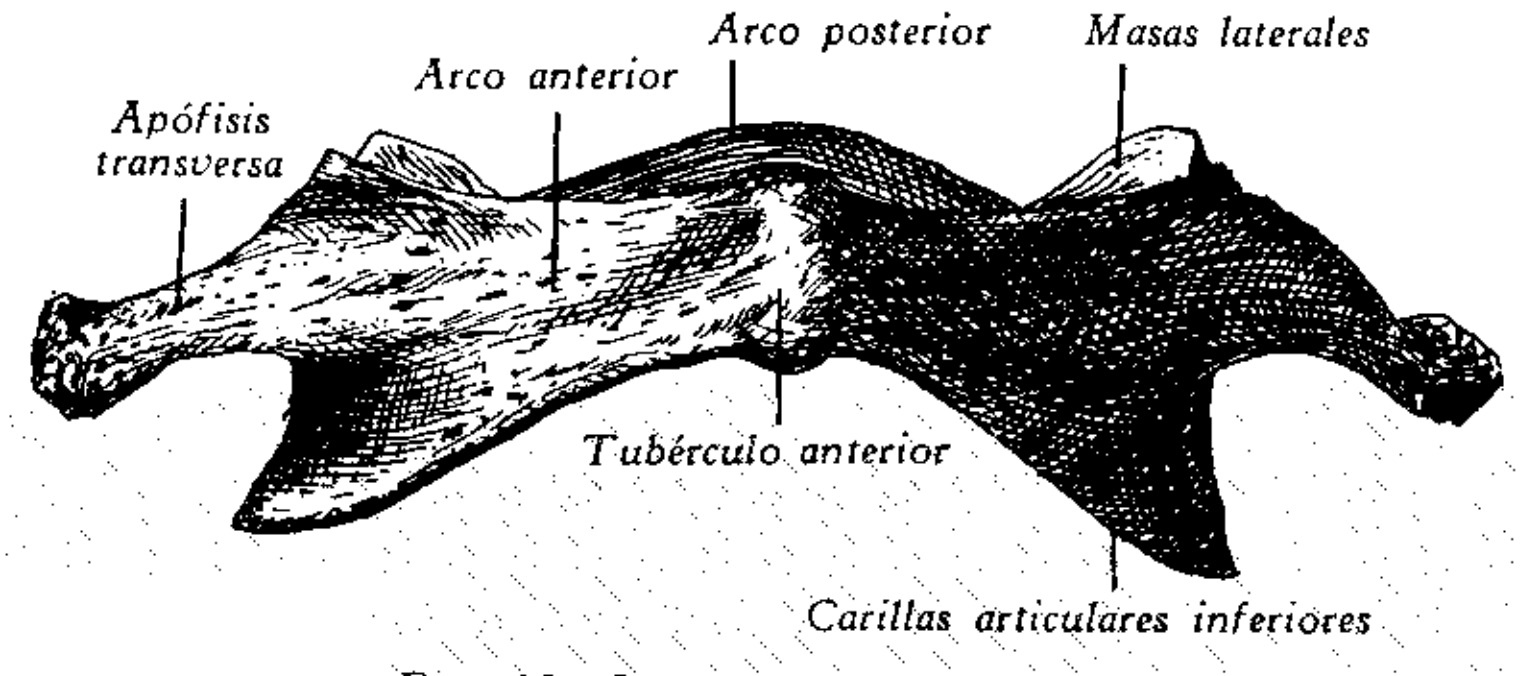

FIG. 23. ATLAS, VISTA ANTERIOR.

Arco anterior. Aplanado de adelante atrás, presenta en la línea media por su cara anterior el tubérculo anterior del atlas. En la misma línea media, pero por su cara posterior, ostenta una superficie articular, oval, de diámetro transverso mayor, que se articula con la apófisis odontoides del axis. (Fig. 23.)

Arco posterior. Lleva en la línea media de su cara posterior el tubérculo posterior del atlas. En su cara superior, en el punto de unión con las masas laterales, presenta una canaladura, a veces transformada en verdadero orificio, por donde pasa la arteria vertebral.

Agujero raquídeo. Es muy grande, y en estado fresco queda dividido en dos porciones por el ligamento transverso; una anterior, donde se aloja la apófisis odontoides, y otra posterior, más o menos elíptica, que contiene la médula espinal y sus envolturas.

Osificación. Se realiza mediante dos centros primitivos para el arco posterior y las masas laterales; un punto complementario origina el arco anterior en el primer año de vida.

En el atlas se insertan diversos músculos. Así, en el arco anterior y en su tubérculo se insertan el pequeño recto anterior de la cabeza y el largo del cuello; en el tubérculo posterior, el pequeño recto posterior de la cabeza; y en la apófisis transversa, el pequeño oblicuo y gran oblicuo de la cabeza, el recto lateral de la misma, el esplenio y el angular del omóplato.

Axis o eje; segunda vértebra cervical. *Cuerpo del axis.* En su cara superior destaca una apófisis más o menos cilíndrica, llamada *apófisis odontoides,* cuya base, relativamente ancha, se continúa hacia arriba por una porción más estrecha o cuello, a la que sigue el cuerpo, que termina por una superficie convexa y rugosa o vértice. En éste se insertan diversos ligamentos. Por delante y por detrás, la apófisis odontoides lleva superficies articulares convexas que se articulan con el arco anterior del atlas y con el ligamento transverso respectivamente. (Figs. 24 y 25.) La cara inferior del cuerpo es cóncava, con un reborde anterior, continuación de la cara del mismo

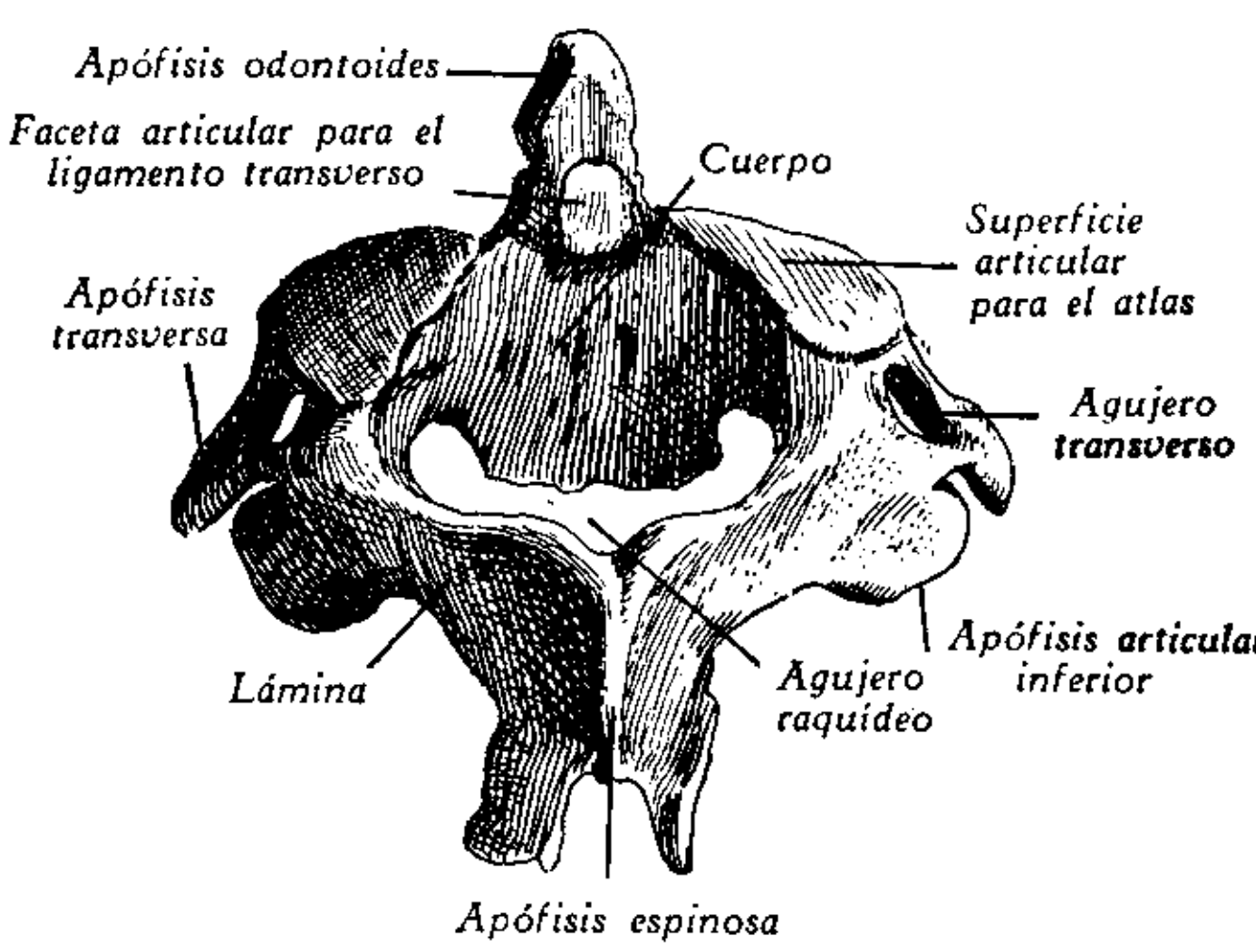

FIG. 24. AXIS, VISTO POR DETRÁS.

lado, que se prolonga más abajo de la cara inferior. De las caras laterales parten las apófisis articulares, saliendo las superiores a cada lado de la base de la apófisis odontoides. Ambas son un poco convexas y vueltas hacia arriba y hacia fuera, en tanto que las inferiores están colocadas por debajo y detrás de las apófisis transversas.

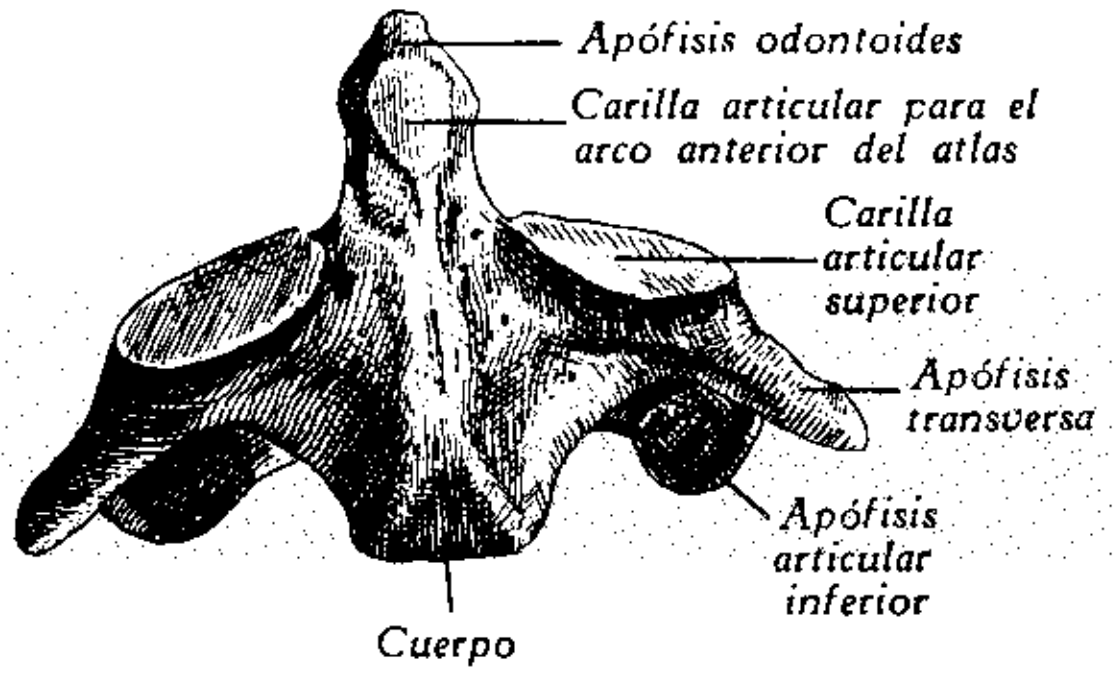

FIG. 25. AXIS, VISTO POR DELANTE.

Apófisis transversas. Estas apófisis son cortas, su base se halla perforada por el agujero transverso y cada una de sus ramas se confunde con la apófisis articular correspondiente.

Agujero raquídeo. Tiene figura triangular, con la base hacia delante.

Apófisis espinosa. Es bastante ancha y presenta una cara superior y otra inferior excavadas y rugosas, siendo la concavidad más profunda en la cara inferior.

Pedículos. Se confunden con las láminas y, al igual que éstas, no ofrecen ningún carácter especial.

Osificación. Como todas las vértebras, el axis se desarrolla a expensas de dos centros de osificación laterales que originan las masas apofisarias y uno o dos centros para el cuerpo. Más tarde aparecen dos centros de osificación que, al desarrollarse, producen la apófisis odontoides, la cual, embriológicamente, se considera como el cuerpo del atlas. Aquélla no se suelda con el axis, sino hasta el tercero o cuarto año de vida.

En el cuerpo del axis se inserta el músculo largo del cuello. En su apófisis espinosa, el oblicuo y el recto mayor posteriores de la cabeza, el transverso espinoso y el interespinoso del cuello. Por último, en la apófisis transversa se insertan el largo del cuello, el esplenio, el escaleno posterior y el angular del omóplato.

6ª vértebra cervical. No ofrece caracteres diferenciales de importancia. Solamente el tubérculo anterior de su apófisis transversa es muy desarrollado y se le llama *tubérculo carotídeo o de Chassaignac.*

7ª vértebra cervical o prominente. Es una vértebra de transición entre las cervicales y las dorsales. Presenta en la parte inferolateral de su cuerpo una pequeña faceta para articularse con la primera costilla. Su apófisis espinosa, muy larga, de ahí su nombre de prominente, se inclina hacia abajo y atrás y tiene un solo tubérculo en su vértice. La arteria vertebral no pasa por los agujeros que existen en la base de la apófisis transversa, sino por el canal que llevan éstas en su cara superior; además, dichas apófisis no están bifurcadas en su vértice. (Fig. 26.)

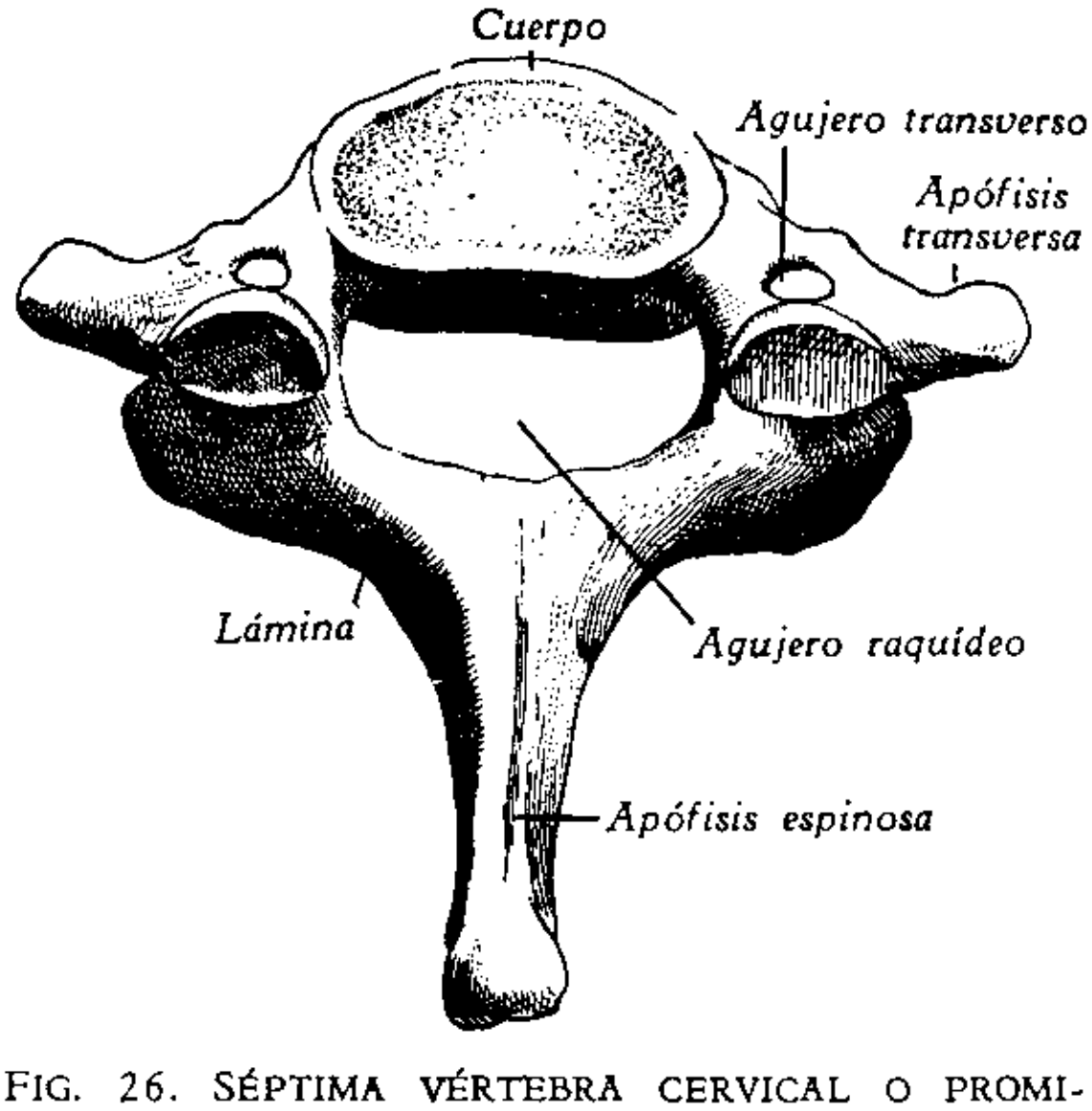

FIG. 26. SÉPTIMA VÉRTEBRA CERVICAL O PROMINENTE.

1ª vértebra dorsal. Es, como la anterior, una vértebra de transición. Sus apófisis articulares y sus pedículos presentan las características de las vértebras cervicales; en cambio las caras laterales llevan facetas costales. (Fig. 27.)

10ª vértebra dorsal. Lleva una sola faceta en la parte superior de su cuerpo, donde se articula en parte la décima costilla, pues la undécima lo hace con la 11ª vértebra dorsal.

11ª y 12ª vértebras dorsales. Presentan en su cuerpo una sola faceta para la undécima y duodécima costillas respectivamente, al par que carecen de faceta articular en su apófisis transversa, ya que las costillas correspondientes son flotantes. La doceava dorsal difiere de la onceava, porque sus apófisis articulares inferiores son convexas y vueltas hacia fuera, en tanto que las correspondientes apófisis de las vértebras dorsales están vueltas hacia delante y son planas. Además, la duodécima lleva tubérculos (mamilar y accesorio) semejantes a los que presentan las vértebras lumbares y no tiene carilla articular en la apófisis transversa. (Figs. 28 y 29.)

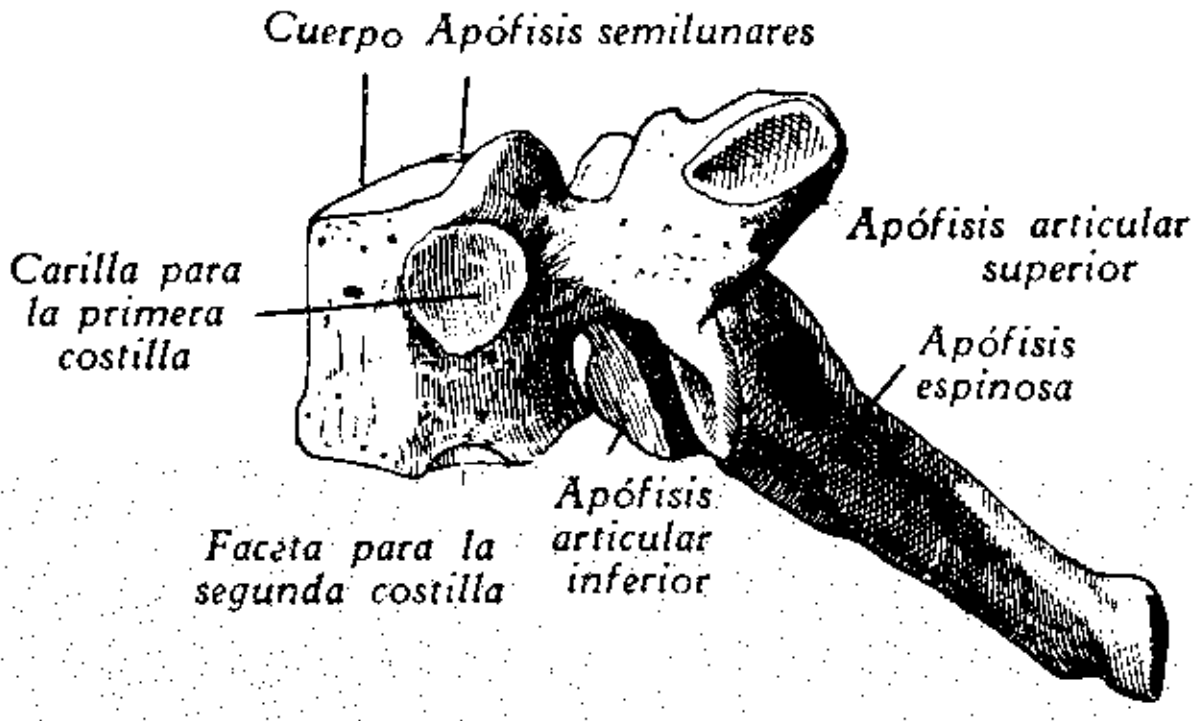

FIG. 27. PRIMERA VÉRTEBRA DORSAL, VISTA LATERAL.

5ª vértebra lumbar. El cuerpo vertebral es más alto adelante que atrás, pues si bien la cara superior es horizontal, la inferior está fuertemente inclinada de la parte anterior a la posterior y de abajo arriba. Esta oblicuidad de la cara inferior de la 5ª lumbar contribuye a formar el *promontorio,* o ángulo sacrolumbar, al articularse con el sacro.

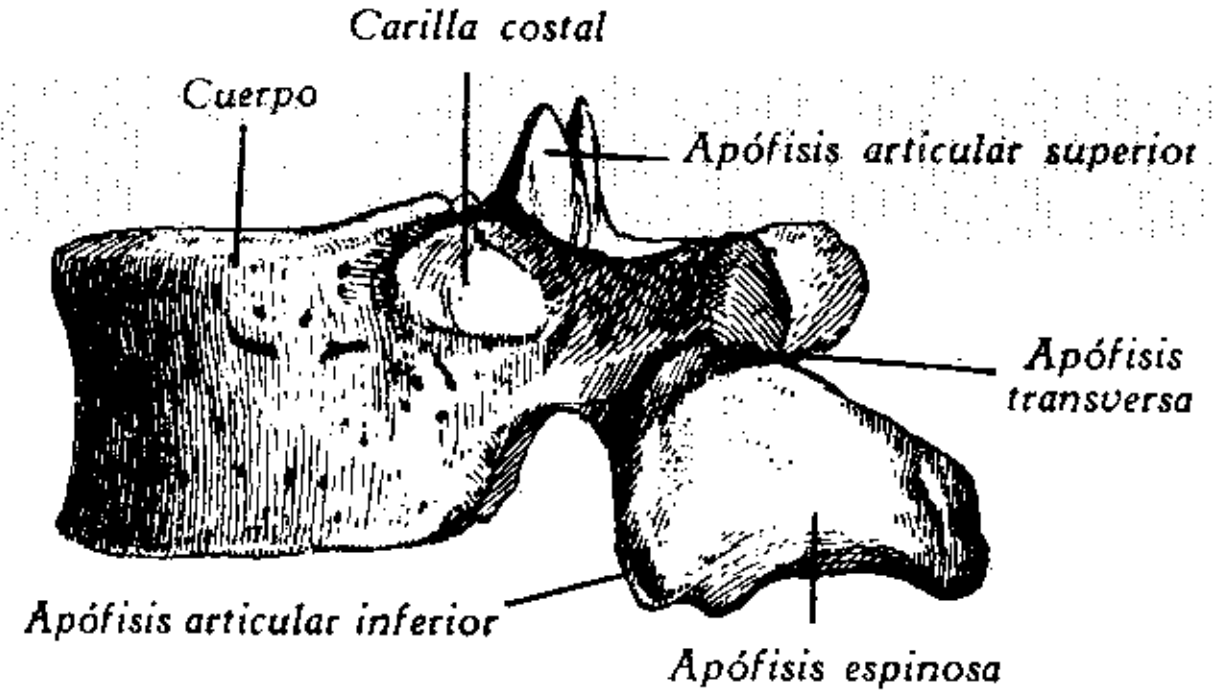

FIG. 28. UNDÉCIMA DORSAL, VISTA LATERAL.

VERTEBRAS SACRAS Y COCCIGEAS

Las vértebras sacras están soldadas entre sí para formar un solo hueso, llamado sacro, que forma junto con el cóccix la parte posterior de la cavidad pelviana. Las vértebras coccígeas se sueldan también, constituyendo un solo hueso que ocupa la parte más inferior de la columna vertebral y recibe el nombre de cóccix.

Sacro. Está situado en la parte posterior de la pelvis, entre los dos huesos ilíacos y por debajo de la quinta vértebra lumbar. Con ésta, el sacro forma un ángulo saliente hacia delante, denominado *promontorio* o ángulo sacrolumbar. Tiene la forma de una pirámide cuadrangular aplanada de delante atrás, con su base dirigida hacia arriba y su vértice hacia abajo.

Cara anterior. Es cóncava en ambos sentidos, pero su concavidad es más marcada en la mujer que en el hombre. En la línea media se advierten los cuerpos de las cinco vértebras que forman el sacro. Dichos cuerpos se hallan separados unos de otros por crestas transversales que corresponden a los meniscos intervertebrales. A ambos lados de las crestas se observan los *agujeros sacros anteriores,* en número de cuatro de cada lado, que, como los cuerpos vertebrales, disminuyen de tamaño de arriba abajo y se prolongan hacia fuera por canaladuras anchas y profundas. Por los agujeros sacros y sus canales pasan las ramas anteriores de los nervios sacros. (Fig. 30.)

Cara posterior. Convexa de arriba abajo y transversalmente, presenta en la línea

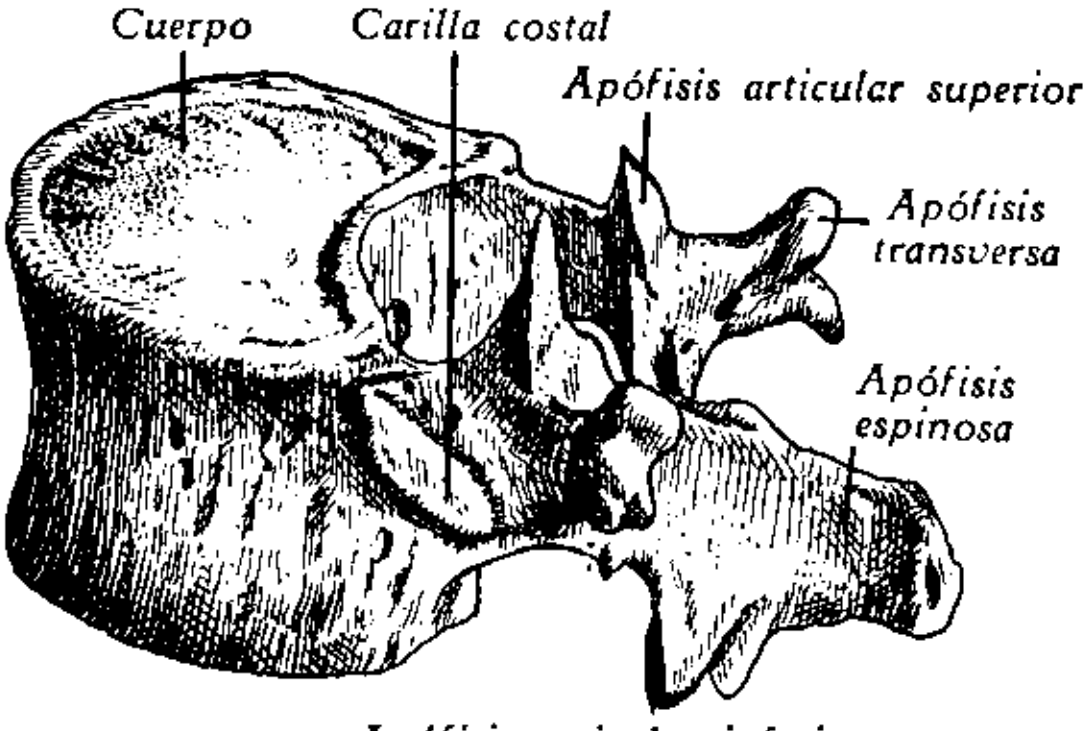

FIG. 29. DUODÉCIMA VÉRTEBRA DORSAL, VISTA LATERAL.

media una *cresta* que se bifurca en su parte inferior en dos columnas óseas: *astas del sacro.* Estas astas limitan la escotadura sacra o *hiatus sacralis,* en cuyo vértice termina el conducto sacro. En la cresta sacra se observan cuatro tubérculos resultantes de la fusión de las apófisis espinosas de las primitivas piezas sacras. (Fig. 31.)

Inmediatamente afuera de la cresta sacra se encuentran las *canaladuras sacras* continuación de las vertebrales y resultado de la soldadura de las láminas de las vértebras sacras. Más hacia fuera existen, a cada lado, cuatro *tubérculos sacros posterointernos,* que derivan de la soldadura de las apófisis articulares. Por fuera de dichos tubérculos están situados los *agujeros sacros posteriores,* más pequeños que los anteriores, y por donde

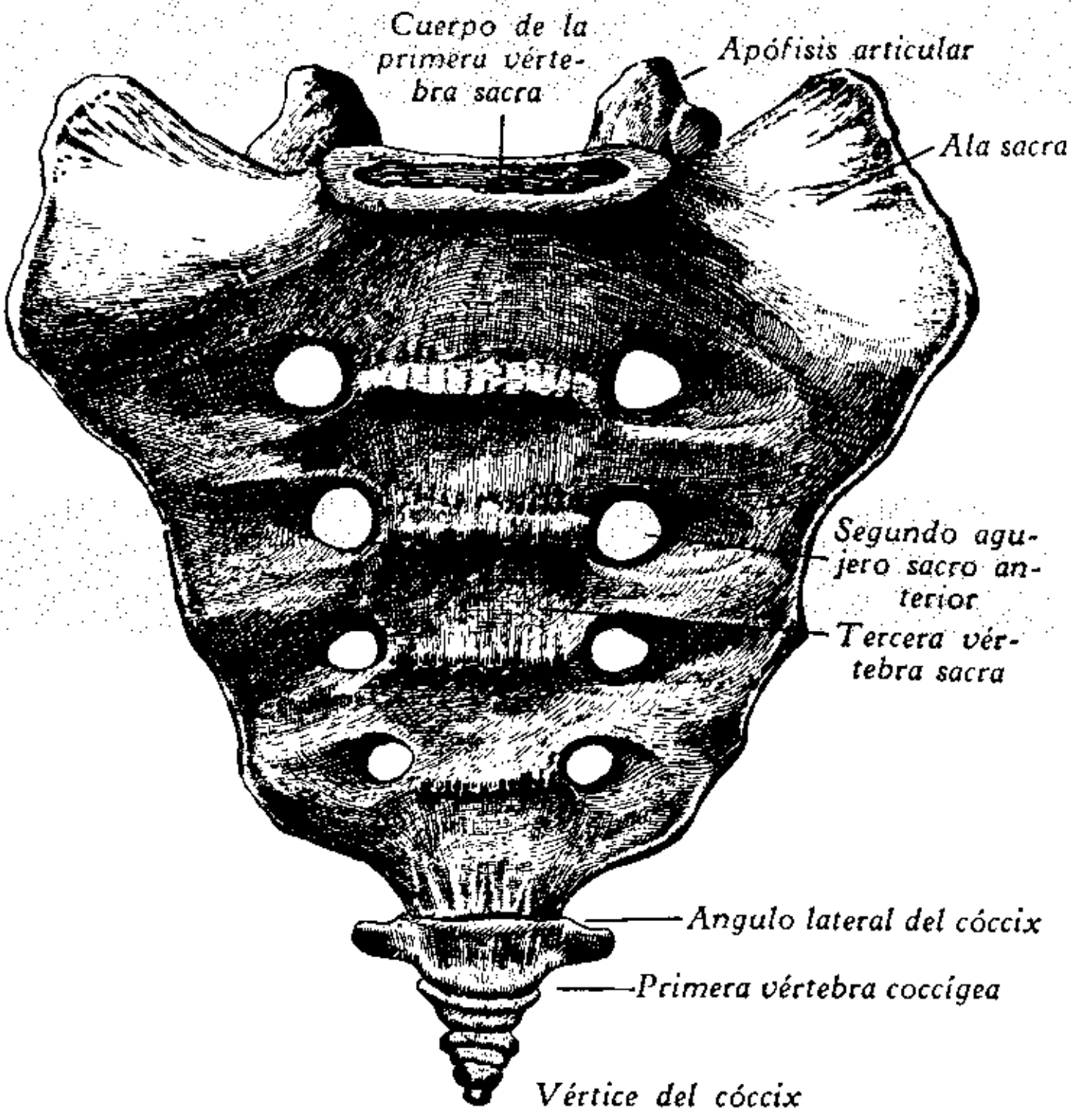

FIG. 30. SACRO Y CÓCCIX, CARA ANTERIOR.

atraviesan las ramas posteriores de los nervios sacros. Todavía más hacia afuera hay a ambos lados los tubérculos sacros posteroexternos o tubérculos conjugados, resultantes de la soldadura de las apófisis transversas de las vértebras sacras. Por fuera de los tubérculos conjugados y en los espacios comprendidos entre cada dos de ellos, se observan depresiones rugosas provistas de orificios vasculares. Estas depresiones, especialmente la superior, más rica en orificios, reciben el nombre de *fosas cribosas.*

Caras laterales. Como las otras caras, son de forma triangular, con la base en la parte superior y el vértice abajo.

En su mitad superior, que corresponde a las dos primeras vértebras sacras, destaca una superficie articular, cuyo contorno recuerda al del pabellón de la oreja y que se denomina *superficie auricular del sacro.* Esta parte del sacro se articula con una superficie semejante del hueso coxal. La faceta auricular es más ancha arriba que abajo y está dirigida en ese mismo sentido de fuera a dentro y de adelante atrás; es convexa en su parte anterosuperior y cóncava en la posteroinferior; está recubierta de fibrocartílago en estado fresco y presenta atrás de su reborde posterior una superficie rugosa que corresponde a la fosa cribosa.

Por debajo de la superficie auricular, la cara lateral se transforma más bien en un grueso borde lleno de rugosidades que sirve de inserción a los ligamentos sacrociáticos. (Fig. 32.)

Base. Es más amplia en el sentido transversal que en el anteroposterior y está vuelta hacia arriba y hacia delante. En la línea media ostenta la cara superior del cuerpo de la primera vértebra sacra, que presenta un contorno más o menos reniforme y detrás del cual se abre el orificio superior del conducto sacro. Este tiene forma triangular, con sus bordes laterales dirigidos oblicuamente hacia abajo, hacia atrás y hacia dentro, y los cuales van a terminar en la cresta sacra. A los lados del cuerpo vertebral se encuentra una su-

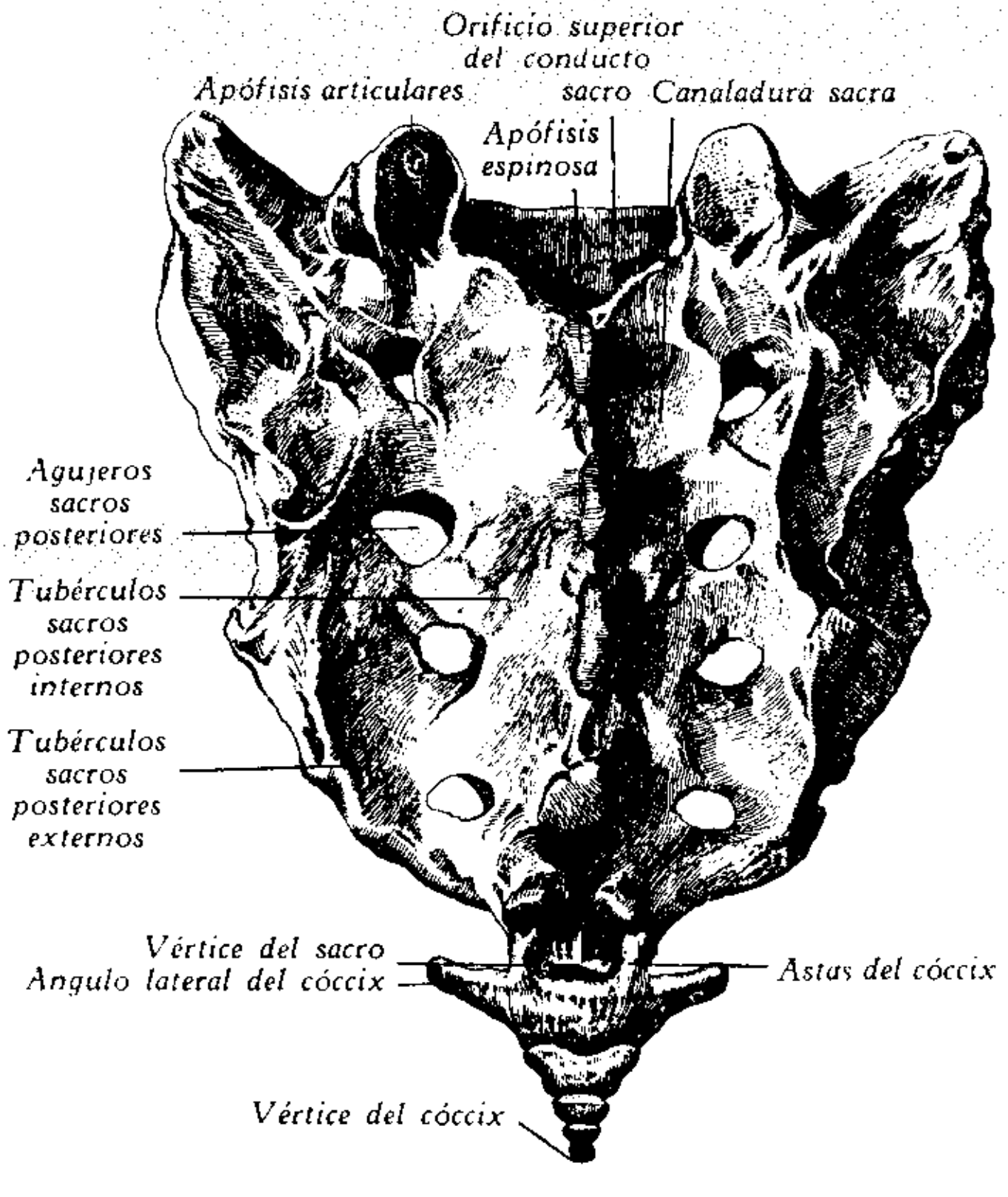

FIG. 31. SACRO Y CÓCCIX, CARA POSTERIOR.

perficie de forma triangular, con base externa, lisa y cóncava, limitada por delante mediante un borde obtuso, bien marcado, que contribuye a formar, en el esqueleto articulado, el estrecho superior de la pelvis. Estas superficies laterales constituyen las *alas del sacro,* por detrás y dentro de las cuales sobresalen las apófisis articulares superiores de la primera vértebra sacra, cuya superficie articular se dirige hacia dentro y hacia atrás, y cuyo borde interno limita el orificio superior del conducto sacro; su borde externo queda separado de las alas por un canal, que contribuye a formar el agujero de conjunción lumbosacro.

Vértice. Posee forma elíptica con eje mayor transversal y superficie convexa que se articula con la base del cóccix. La parte posterior del vértice corresponde a la bifurcación de la cresta sacra.

El *conducto sacro* es continuación del conducto raquídeo. De forma prismática triangular en su parte superior, se aplana de adelante atrás en la inferior y termina a favor de un canal abierto por detrás y limitado por las astas del sacro: el hiatus sacro.

De las caras laterales de este conducto parten, a cada lado, cuatro conductos horizontales, los cuales, apenas iniciados, se bifurcan. El conducto anterior resultante de esa bifurcación termina en los agujeros sacros anteriores, mientras el posterior va a abrirse en los agujeros posteriores.

Cóccix. Está situado en la parte inferior del sacro. Tiene contorno de forma triangular, con base en la parte superior y vértice inferior. Es aplanado de adelante atrás y se distinguen en él dos caras, dos bordes, una base y un vértice.

La *cara anterior,* cóncava, presenta tres o cuatro surcos transversales que resultan de la soldadura de los cuerpos vertebrales de las cuatro o cinco vértebras coccígeas.

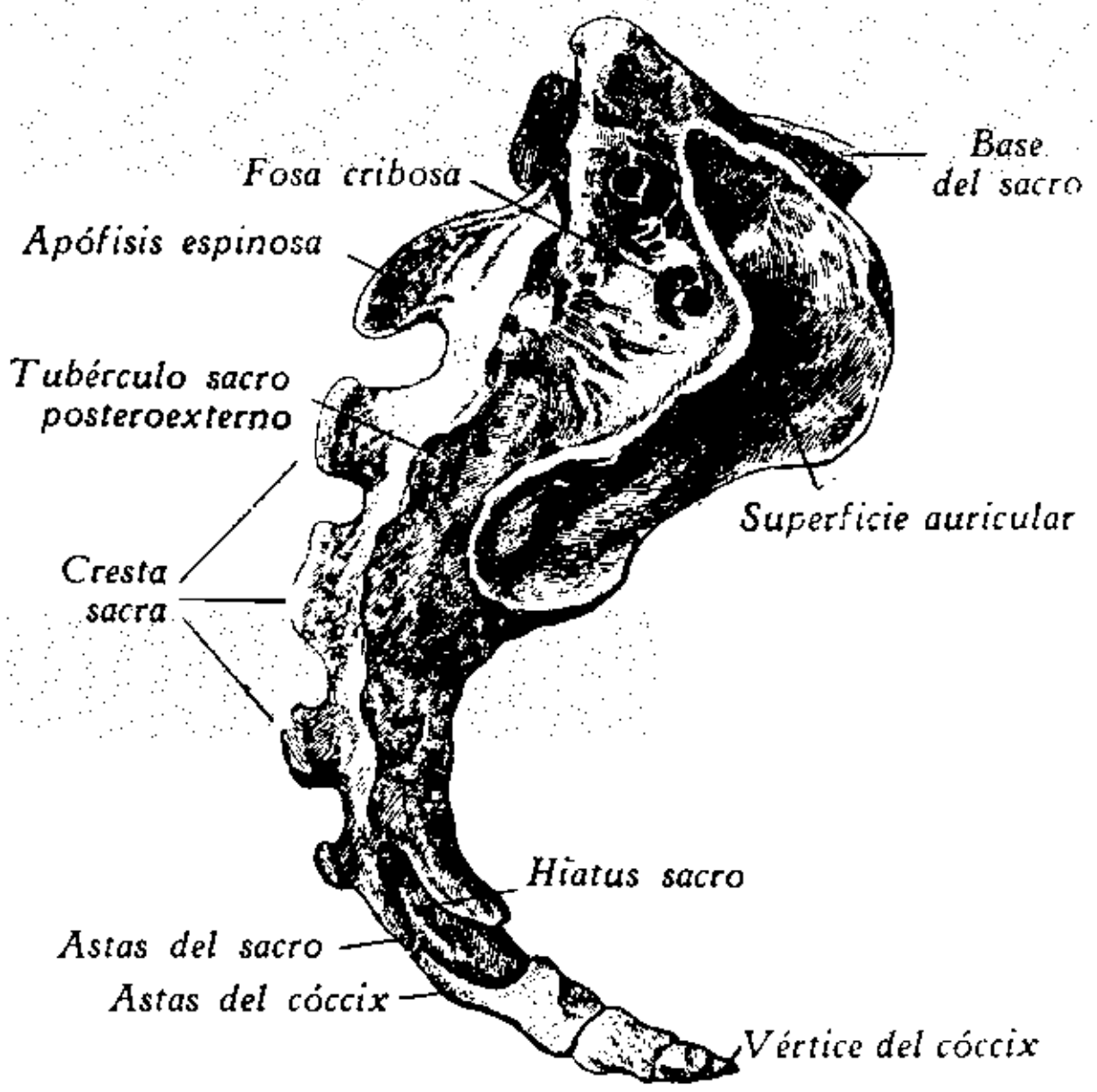

FIG. 32. SACRO Y CÓCCIX, CARA LATERAL.

La *cara posterior* es convexa y muestra los mismos surcos transversales que separan los cuerpos de las vértebras coccígeas. (Véanse figs. 30 a 32.)

Los *bordes laterales* son irregulares, rugosos y dan inserción a los ligamentos sacrociáticos y al músculo isquiococcígeo.

La *base* presenta en la parte media una superficie elíptica que se articula con el vértice del sacro. A los lados y por detrás de ella, existen unas prolongaciones verticales o *astas menores del cóccix,* las cuales, por medio de un ligamento, se unen con las astas del sacro. A cada lado de la misma superficie articular parte un saliente horizontal llamado *asta lateral* o *asta mayor del cóccix,* donde se insertan haces del ligamento sacrociático.

El vértice es obtuso. Osificado en adultos y viejos, permanece todavía cartilaginoso en los jóvenes. No siempre ocupa la línea media, pues con frecuencia presenta desviaciones laterales.

COLUMNA VERTEBRAL EN GENERAL

La columna vertebral está constituida por la superposición de las vértebras, extendiéndose desde el atlas hasta el cóccix. Se estudiarán sucesivamente sus dimensiones, su dirección y su configuración anatómica.

La columna vertebral es más larga en el hombre adulto, en el cual mide alrededor de 73 centímetros, que en la mujer adulta. Llega a alcanzar su completo desarrollo hacia la edad de 25 años, disminuyendo de longitud en la vejez a causa de la retracción

que experimentan los meniscos vertebrales, reducción que puede alcanzar hasta unos ocho centímetros.

Vista la columna vertebral por delante o por detrás, se observa que su parte más ancha corresponde a la base del sacro, presentando otro ensanchamiento secundario al nivel del atlas en relación con su función de sostén de la cabeza. Vista lateralmente, es más ancha al nivel de la región lumbar, desde donde disminuye paulatinamente su diámetro anteroposterior hacia arriba y hacia abajo.

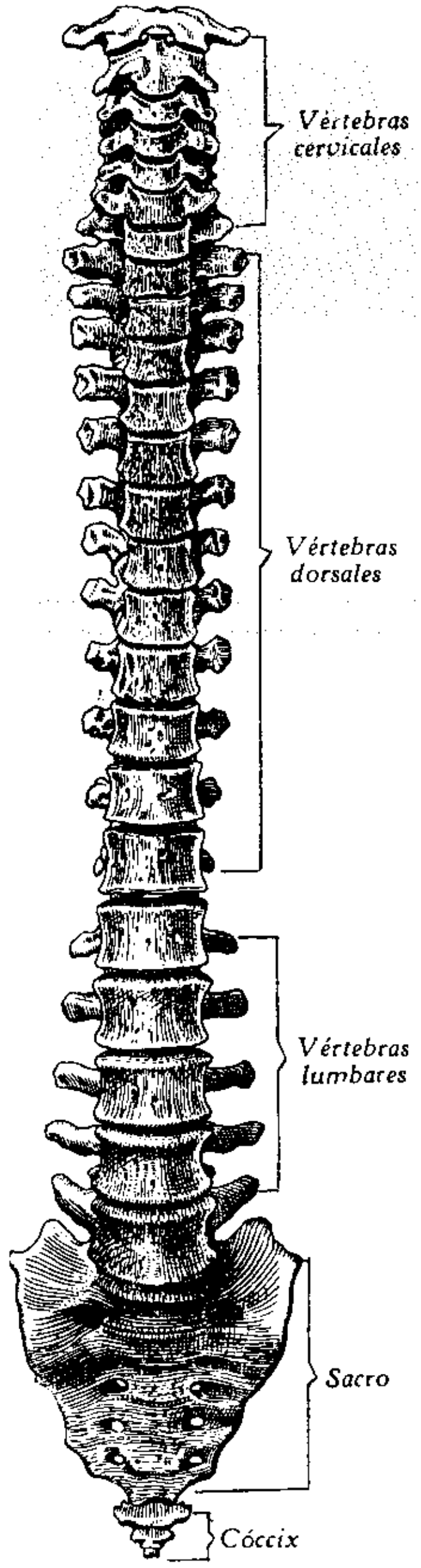

FIG. 33. COLUMNA VERTEBRAL, CARA ANTERIOR.

La columna vertebral tiene diversas curvaturas tanto en sentido anteroposterior como en sentido transversal. En el primer caso, si se la observa por su parte anterior, mostrará las siguientes curvaturas: 1º, una convexidad en la región cervical; 2º, una concavidad en la dorsal; 3º, una convexidad en la lumbar, y 4º una concavidad en la región sacrococcígea. Esta última curvatura es inmóvil, en tanto que las tres primeras son móviles, por lo cual pueden ser más o menos pronunciadas, según la posición del individuo. Las diversas curvaturas parece que aumentan la resistencia de la columna vertebral en virtud del principio de física que dice: las columnas elásticas soportarán tanta mayor presión vertical, cuanto mayor número de curvaturas alternativas presenten. El valor de la resistencia sería igual al cuadrado del número de curvatura más uno.

Las curvaturas laterales son menos pronunciadas que las anteroposteriores, distinguiéndose las siguientes: 1º, una cervical, que se forma de la 3ª vértebra cervical a la 4ª dorsal y es convexa a la izquierda; 2º, una dorsal, que se extiende desde la 4ª a la 8ª vértebras dorsales y tiene su convexidad hacia la derecha; y 3º, una lumbar, de convexidad vuelta hacia la izquierda. De las curvaturas laterales la dorsal es la más constante y la más marcada; las otras se llaman curvaturas secundarias de compensación.

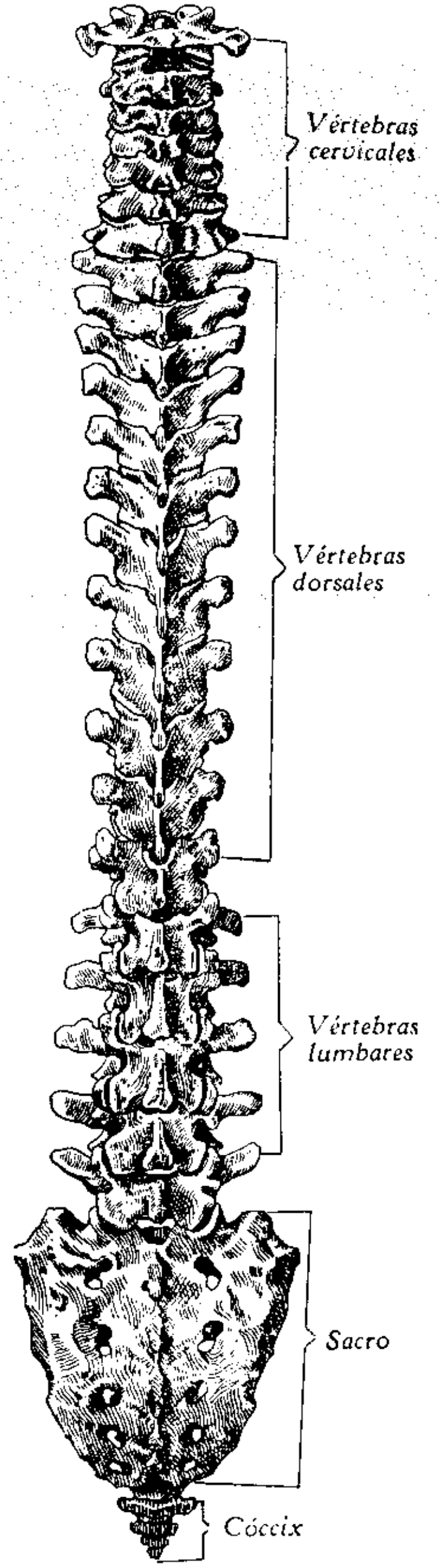

FIG. 34. COLUMNA VERTEBRAL, CARA POSTERIOR.

Para el estudio de su configuración, la columna vertebral puede considerarse como constituida en conjunto por dos pirámides que se unen por sus bases al nivel de la articulación sacrolumbar. Exteriormente se aprecian en ella cuatro caras e interiormente un conducto vertebral.

Cara anterior. En su parte media tiene el aspecto de un cilindro formado por los cuerpos vertebrales superpuestos y soldados unos con otros por medio de los discos intervertebrales. Estos, al nivel del sacro, son substituidos por las crestas sacras. (Fig. 33.)

Cara posterior. En la línea media destaca la *cresta espinal,* formada por la superposición de las apófisis espinosas. A los lados de dicha cresta corren dos surcos verticales o *canaladuras vertebrales,* cuyo fondo está formado por las láminas y limitadas hacia dentro por la cresta espinosa y hacia fuera por las apófisis articulares y transversas. (Fig. 34.)

Caras laterales. La columna vertebral muestra lateralmente las apófisis transversas, las caras laterales de los cuerpos con las facetas articulares para las costillas en la región dorsal, los pedículos y los agujeros de conjunción, cuyo diámetro aumenta de arriba abajo. (Fig. 35.)

En la cara lateral izquierda, entre la 4ª y la 7ª dorsales se aprecia una impresión longitudinal a nivel de los cuerpos vertebrales, producida por el paso de la aorta descendente: se le da el nombre de impresión aórtica.

El *conducto vertebral* resulta de la superposición de los agujeros vertebrales de cada vértebra. Como es natural, se adapta a las curvaturas de la columna vertebral, terminándose por abajo en un orificio limitado por las astas del sacro y del cóccix; se continúa por arriba con la cavidad craneana. (Fig. 36.)

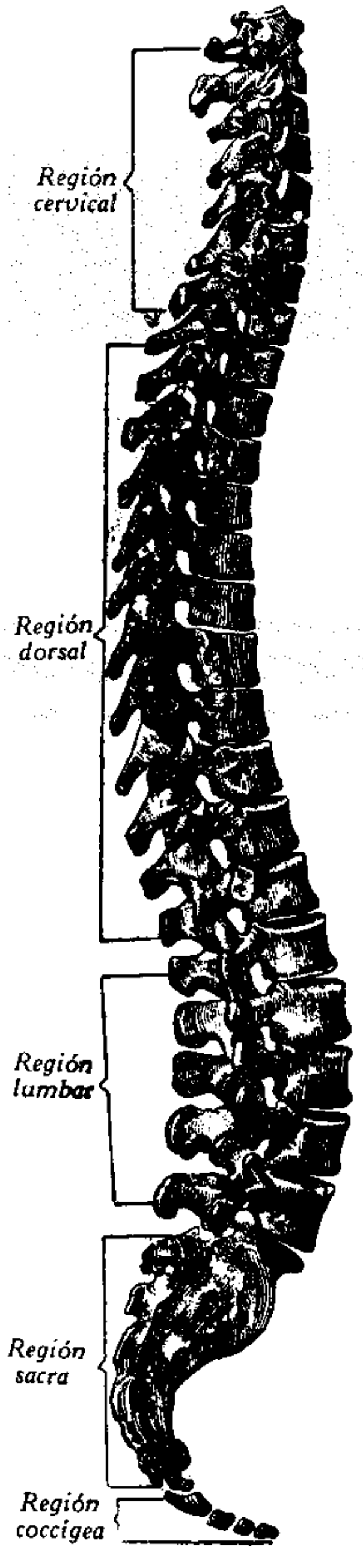

FIG. 35. COLUMNA VERTEBRAL, CARA LATERAL.

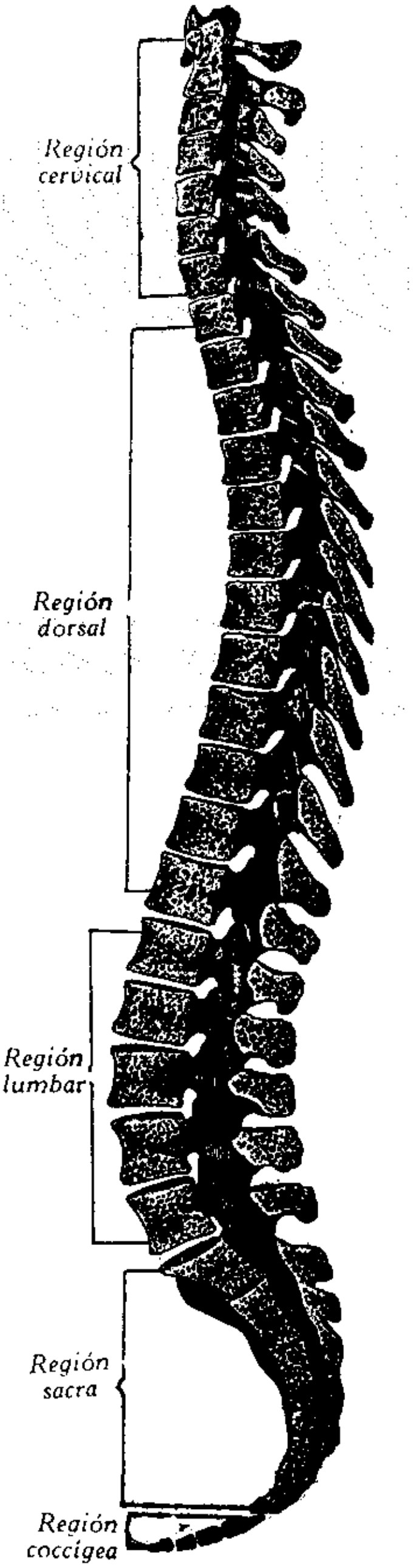

FIG. 36. COLUMNA VERTEBRAL, CORTE SAGITAL.

La forma del conducto es prismaticotriangular en la región cervical y lumbar, y cilíndrica en la región dorsal. Su anchura es mayor en las regiones donde los movimientos son más extensos, como en la región cervical y en la lumbar; por el contrario, es más angosta en la región dorsal y en la sacra, donde los movimientos son más limitados.

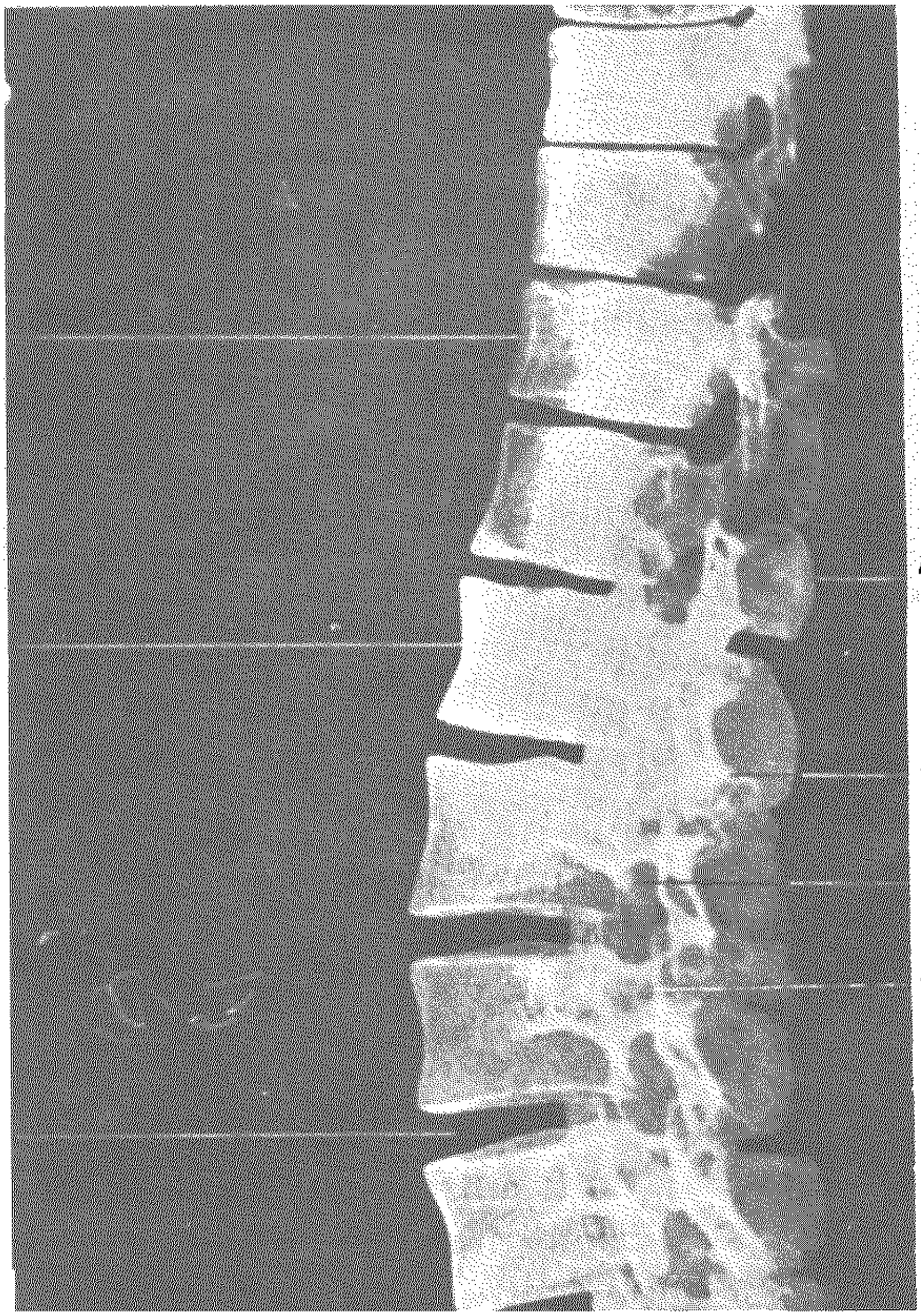

FIG. 37. RADIOGRAFÍA LATERAL DE COLUMNA VERTEBRAL, DORSOLUMBAR, EN INDIVIDUO DE 18 AÑOS.

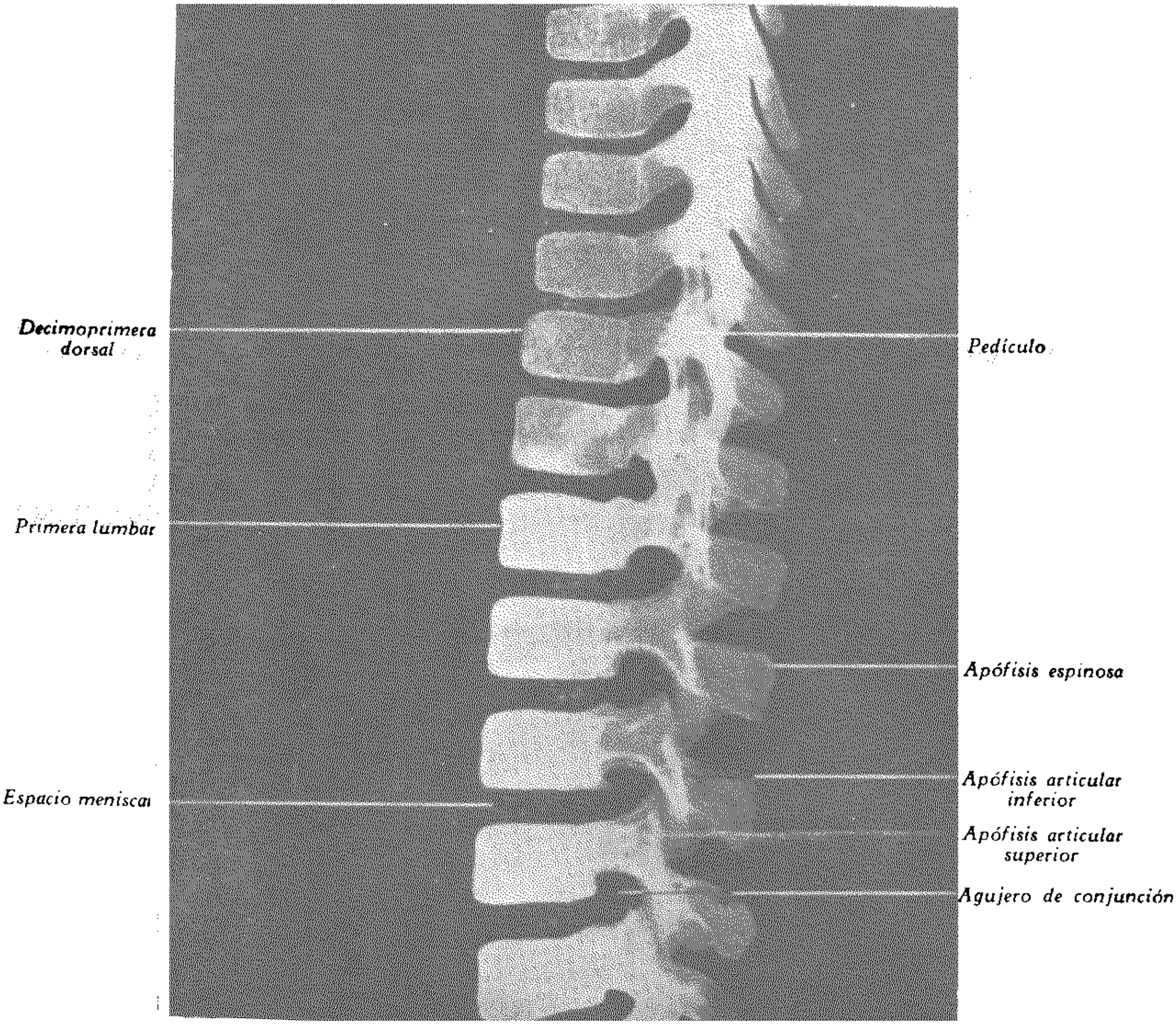

FIG. 38. RADIOGRAFÍA LATERAL DE COLUMNA VERTEBRAL, DORSOLUMBAR, EN NIÑO DE 5 AÑOS.

Osificación. De una manera general, se puede decir que las vértebras se desarrollan a expensas de centros de osificación que aparecen entre los 45 y 60 días y se sueldan a partir del tercer mes de la vida intrauterina. El primer punto de osificación corresponde a la 12ª dorsal y de allí van apareciendo sucesivamente hacia arriba y hacia abajo los de las vértebras correspondientes. Los más importantes son los siguientes: un centro principal y otro accesorio para el cuerpo vertebral; dos centros, a expensas de los cuales se desarrollan los pedículos y partes posterolaterales del cuerpo; otro centro origina la base de la apófisis espinosa y las láminas; otros dos más, las apófisis transversas. Posteriormente, aparecen puntos accesorios para los vértices de las apófisis transversas y espinosas, así como para las apófisis articulares y las bases de los cuerpos vertebrales.

CAP. 5

ESQUELETO DEL TORAX

El tórax se halla constituido por el esternón, situado en la parte media y anterior; a cada lado por las doce costillas, y atrás por las vértebras dorsales, ya estudiadas anteriormente; una serie de cartílagos costales, que unen las costillas con el esternón, intervienen también en la formación del tórax.

ESTERNON

Es un hueso plano, colocado, como ya se ha dicho, en la parte media y anterior del tórax, aplanado de adelante atrás y cuyo eje mayor se halla dirigido de arriba abajo y de atrás adelante, inclinación que es más marcada en la mujer que en el hombre.

Embriológicamente, el esternón resulta de la soldadura de piezas superpuestas o esternebras, las cuales no son ya visibles en el hueso adulto. En éste, sin embargo, se pueden todavía distinguir tres porciones bien diferenciadas, a saber: primero, el *preesternón, manubrio o puño;* segundo, el *mesoesternón, cuerpo* o *lámina;* y tercero, el *xifoesternón, punta o apéndice xifoides.*

FIG. 39. ESTERNÓN, CARA ANTERIOR.

Por su forma, se distinguen en este hueso una cara anterior, otra posterior, dos bordes laterales y dos extremidades.

Cara anterior. Convexa en el sentido vertical, presenta en la unión del puño con el cuerpo un ángulo saliente hacia delante, muy marcado en algunos individuos, y que recibe el nombre de *ángulo de Louis.* En la parte superior del puño se notan rugosidades y a veces se encuentran a los lados sendas crestas oblicuas hacia abajo y hacia dentro, para la inserción del esternocleidomastoideo. En el cuerpo se observan diversas crestas transversales, huella de la soldadura de las esternebras, y en toda su extensión existen rugosidades donde se insertan los haces musculares del gran pectoral. (Fig. 39.)

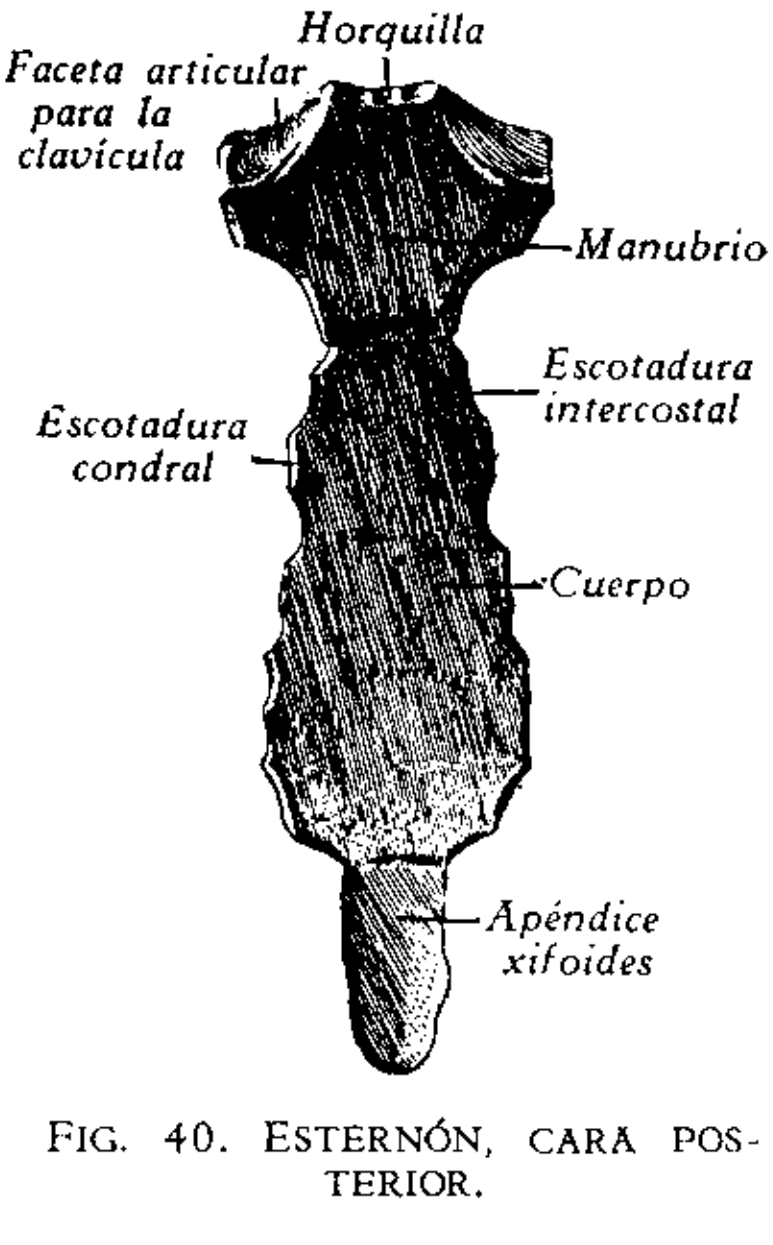

FIG. 40. ESTERNÓN, CARA POSTERIOR.

Cara posterior. Es cóncava en el sentido vertical y lleva, aunque más atenuadas, las mismas crestas transversales que la cara anterior. Se observan también rugosidades para la inserción del triangular del esternón. (Fig. 40.)

Bordes laterales. Se observan a lo largo de ellos unas escotaduras articulares más o menos profundas llamadas *escotaduras condrales,* donde se articulan los siete primeros cartílagos costales. La primera escotadura condral está situada en la parte superior del borde lateral del manubrio; la segunda, al nivel del ángulo de Louis, y el resto, en el

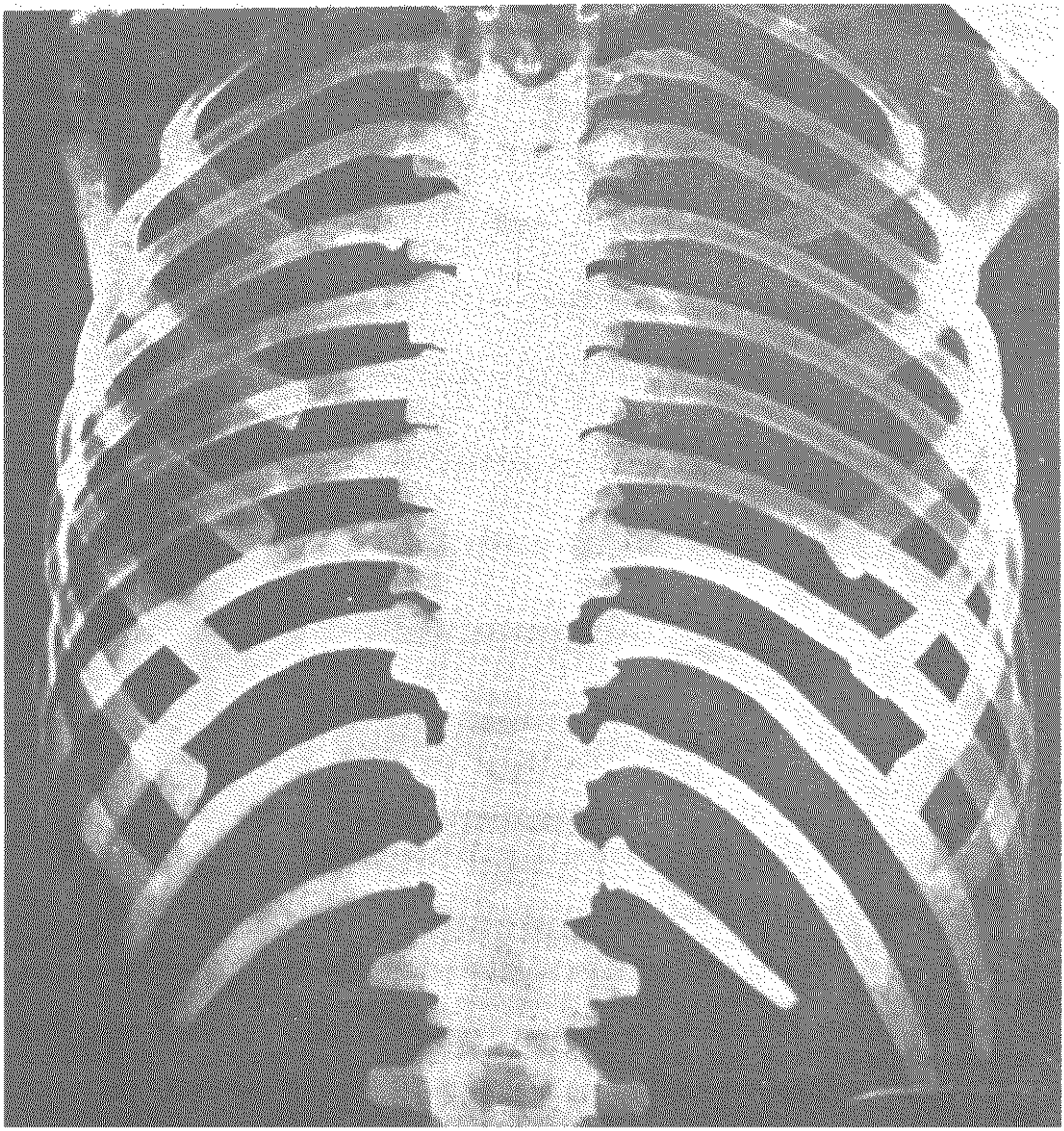

FIG. 41. RADIOGRAFÍA POSTERIOR DE TÓRAX EN INDIVIDUO DE 18 AÑOS. BRAZOS EN ABDUCCIÓN.

borde lateral del cuerpo. Entre las escotaduras condrales, existen otras que disminuyen de tamaño de arriba abajo, y se llaman *escotaduras intercondrales*. Estas son en número de seis, una entre cada dos condrales.

Extremidad superior. Llamada también base, presenta en la parte media una escotadura llamada *horquilla esternal*. A cada lado de ésta, existe otra cóncava transversalmente y convexa en sentido anteroposterior, que sirve de articulación a la extremidad interna de la clavícula, por lo que recibe el nombre de *escotadura clavicular*.

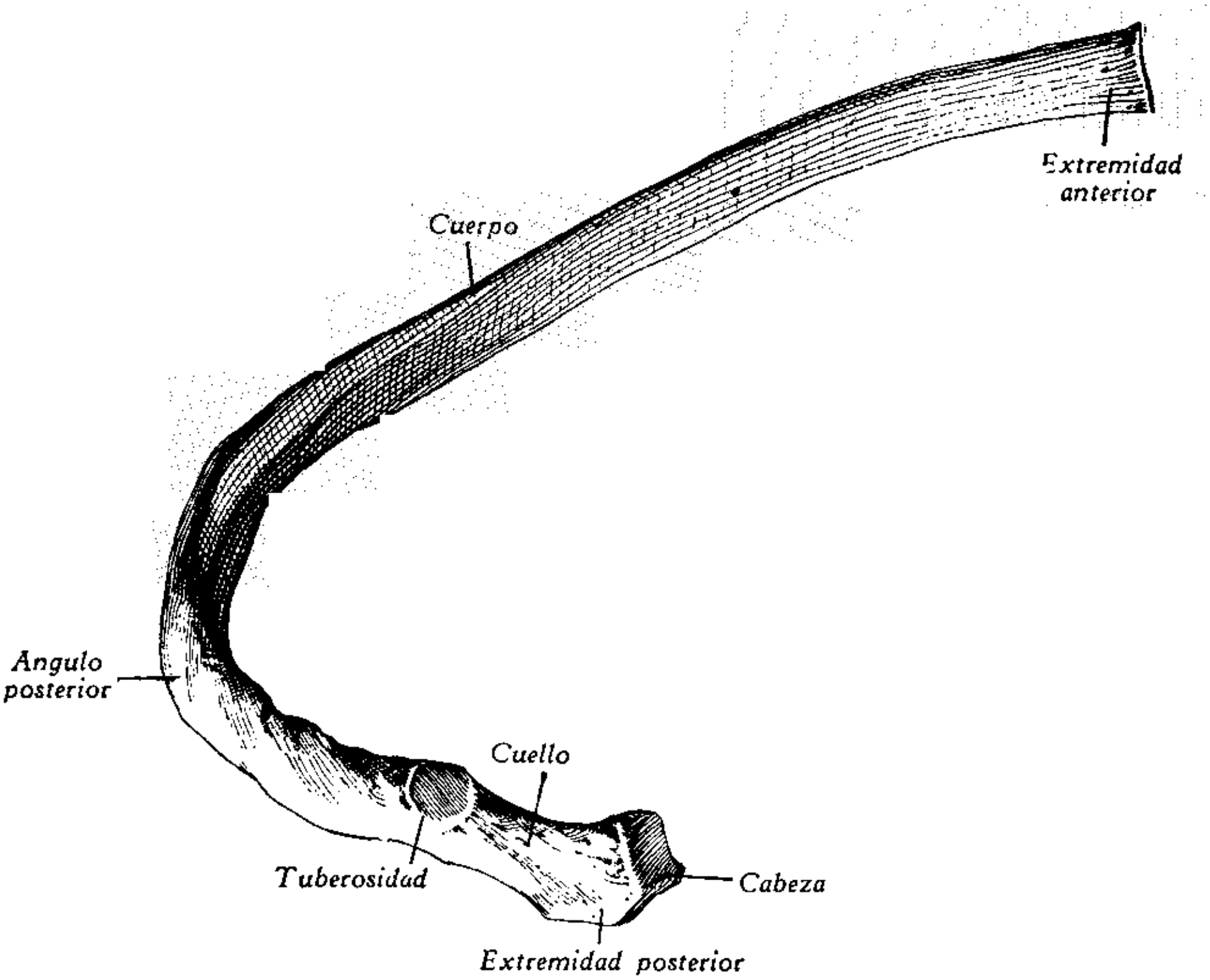

FIG. 42. COSTILLA, VISTA POR DETRÁS

Extremidad inferior o apéndice xifoides. Es mucho más delgada que el resto del hueso y frecuentemente conserva su constitución cartilaginosa. Su forma es muy variable y puede presentar desviaciones laterales y anteroposteriores; lleva con frecuencia un orificio o agujero xifoideo y su vértice es a menudo escotado y hasta bífido.

Estructura. Está compuesto el esternón de tejido esponjoso de mallas muy amplias, el cual se halla rodeado de tejido compacto.

Osificación. Primitivamente existen dos piezas laterales cartilaginosas, las cuales después se aproximan y se sueldan en un cartílago único. La osificación de éste se realiza merced a centros de osificación de disposición algo variable, pero distintos para cada pieza del esternón, que aparecen hacia el sexto mes de la vida fetal. Es frecuente que exista un centro para el puño, acompañado de otros dos más pequeños para las escotaduras claviculares, dos centros para cada esternebra y uno solo para el apéndice xifoides.

COSTILLAS

Son huesos planos y alargados, situados en las partes laterales del tórax, entre la columna vertebral y el esternón. Encorvados en forma de arco y aplanados de afuera adentro, son en número de doce a cada lado, denominándoseles, comenzando por arriba, primera costilla, segunda costilla, etc. Se dividen en tres grupos:

Las *costillas verdaderas*, en número de siete, son las que van directamente al esternón, uniéndose a él por medio de un cartílago. Las *costillas falsas* 8ª, 9ª y 10ª, se continúan en su extremidad esternal por un cartílago que se une al cartílago de la costilla suprayacente. Por último, las *costillas flotantes* se terminan también por un cartílago costal, pero éste permanece libre, y son las dos últimas de cada lado.

Caracteres generales de las costillas. En las costillas se estudiarán sucesivamente su dirección, su tamaño y su configuración.

Dirección. En conjunto, las costillas son arcos cóncavos hacia dentro, que partiendo de la columna vertebral, se dirigen primero hacia fuera y hacia abajo hasta el *ángulo pos-*

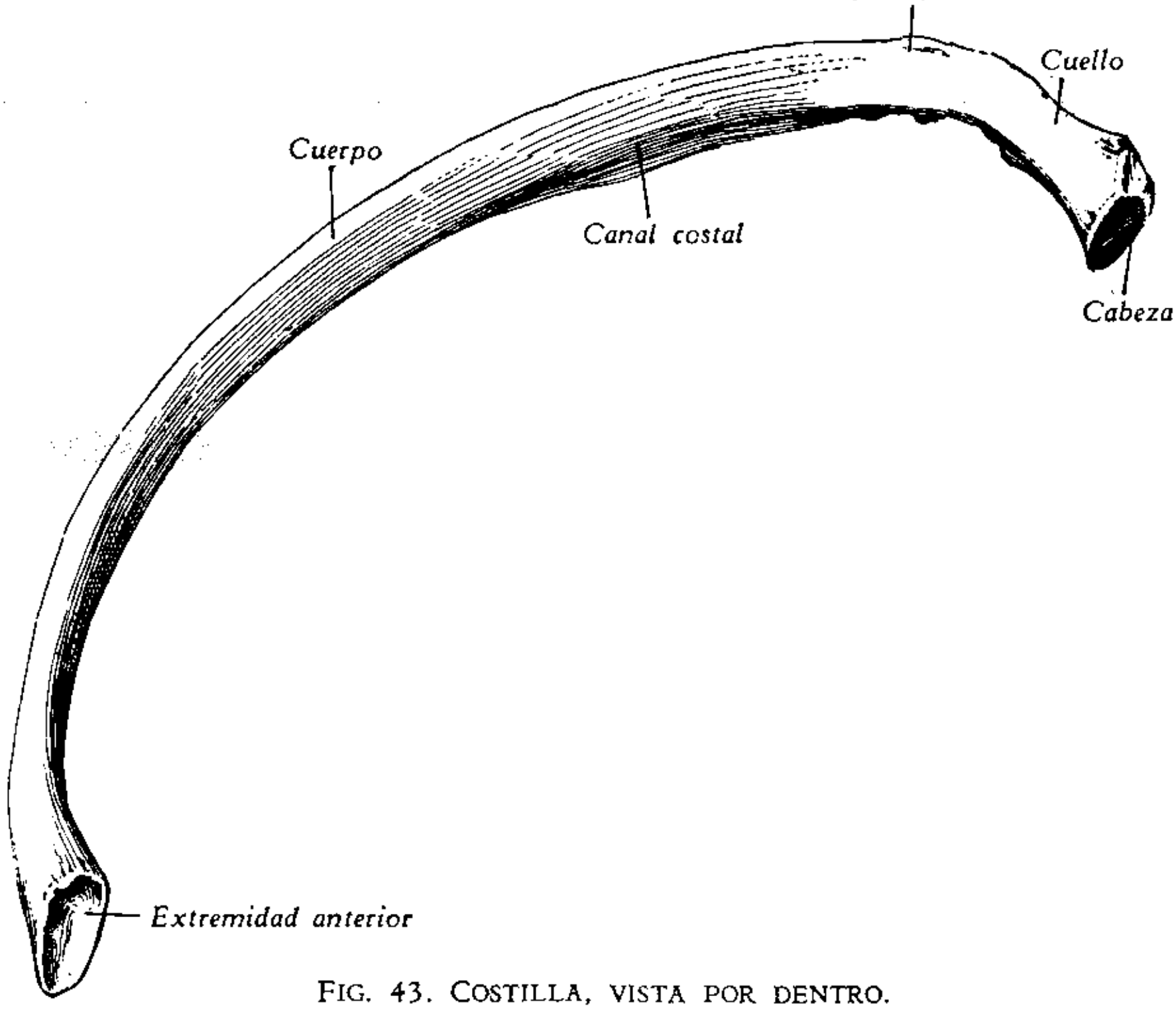

FIG. 43. COSTILLA, VISTA POR DENTRO.

terior, donde cambian de dirección; se encaminan entonces hacia delante y abajo hasta el *ángulo anterior;* aquí vuelven a cambiar, dirigiéndose hacia dentro, hacia abajo y hacia delante. Esta curvatura general de las costillas se denomina *curvatura según las caras.* Presentan otra según su eje longitudinal o de torsión, que hace cambiar la orientación de sus caras en las diversas zonas del hueso. Así, la cara externa, está vuelta hacia abajo y atrás en su parte posterior, hacia fuera en su parte media, y hacia delante y arriba en su parte anterior. Tomando la costilla por sus extremidades, parece como si hubiera sido retorcida hacia arriba y adelante en la extremidad posterior y hacia abajo y atrás en la anterior. (Fig. 42.)

Las costillas están inclinadas hacia abajo y adelante; dicha inclinación es mayor en las inferiores que en las superiores.

Tamaño. La longitud de las costillas es variable. Aumenta progresivamente de la primera a la séptima; después disminuye paulatinamente desde la séptima a la duodécima.

Configuración. Cada costilla posee un cuerpo y dos extremidades. El cuerpo es aplanado transversalmente. Su cara externa es convexa y sobre ella se observan los *ángulos anterior* y *posterior.* (Fig. 43.) La cara interna, al contrario, es cóncava en sentido anteroposterior y lleva en su parte inferior, casi en el borde, un canal esculpido a expensas

de la misma cara, que se llama *canal costal* y sirve para contener el paquete intercostal, formado de arriba abajo por la vena, la arteria y el nervio del mismo nombre. El borde superior es romo, mientras el inferior forma el labio inferoexterno del canal costal. Ambos bordes sirven de inserción a los músculos intercostales.

La *extremidad anterior* es elíptica, de eje mayor vertical, excavada y rugosa. En el esqueleto articulado recibe la extremidad externa del correspondiente cartílago costal.

En la *extremidad posterior* se distinguen tres partes: cabeza, tuberosidad y cuello. La *cabeza* tiene forma de cuña o ángulo diedro saliente, cuya arista horizontal y anteroposterior es rugosa, corresponde al menisco intervertebral y sirve de inserción al ligamento costomeniscal. Las caras superiores e inferior de la cuña presentan facetas articulares que se corresponden con las facetas posterolaterales de los cuerpos de las vértebras dorsales. La *tuberosidad* lleva dos salientes, uno de los cuales, superior y externo, es rugoso y sirve de inserción al ligamento costotransverso posterior, en tanto que el otro, inferior e interno y más liso, se articula con la apófisis transversa de la vértebra correspondiente. Finalmente el cuello, comprendido entre la cabeza y la tuberosidad, es aplanado de adelante atrás, con cara posterior rugosa, que da inserción al ligamento costotransverso interóseo.

CARACTERES PROPIOS DE ALGUNAS COSTILLAS

Primera costilla. Es la más corta de todas. Su cuerpo, aplanado de arriba abajo, en vez de serlo de fuera a dentro, presenta una cara superior vuelta hacia arriba y ade-

FIG. 44. PRIMERA COSTILLA DEL LADO DERECHO, CARA SUPERIOR.

lante, donde destaca hacia su parte media y cerca del borde interno una eminencia rugosa o *tubérculo de Lisfranc,* sobre el cual se inserta el músculo escaleno anterior. Dicho tubérculo se halla limitado por dos canales anchos y poco profundos, el anterior de los cuales aloja la vena subclavia y el posterior la arteria del mismo nombre. Cerca de la extremidad anterior, y en la misma cara, se encuentran rugosidades para el ligamento costoclavicular; otra zona rugosa se halla situada cerca de la tuberosidad y sirve de inserción a los músculos escaleno medio y gran dentado. (Fig. 44.)

La cabeza de la extremidad posterior lleva una sola faceta articular, de forma oval y convexa que se articula con el cuerpo de la 1ª vértebra dorsal. El cuello es aplanado de arriba abajo y la tuberosidad se halla colocada casi en el borde externo. No existe canal costal.

Segunda costilla. Las caras de esta costilla presentan ya cierta inclinación, siendo en esto intermedia entre la primera, cuyas caras son horizontales, y las siguientes que las tienen verticales. Se observa hacia la parte media de su cara externa una zona rugosa donde se insertan los músculos escaleno posterior y un haz del serrato mayor. Igualmente que la primera, la segunda costilla no tiene canal costal. (Fig. 45.)

Decimoprimera y decimosegunda costillas. Presentan una sola faceta articular en la cabeza. No tienen tuberosidad y por tanto tampoco faceta articular para la apófisis transversa. La duodécima se distingue de la undécima por carecer de canal costal.

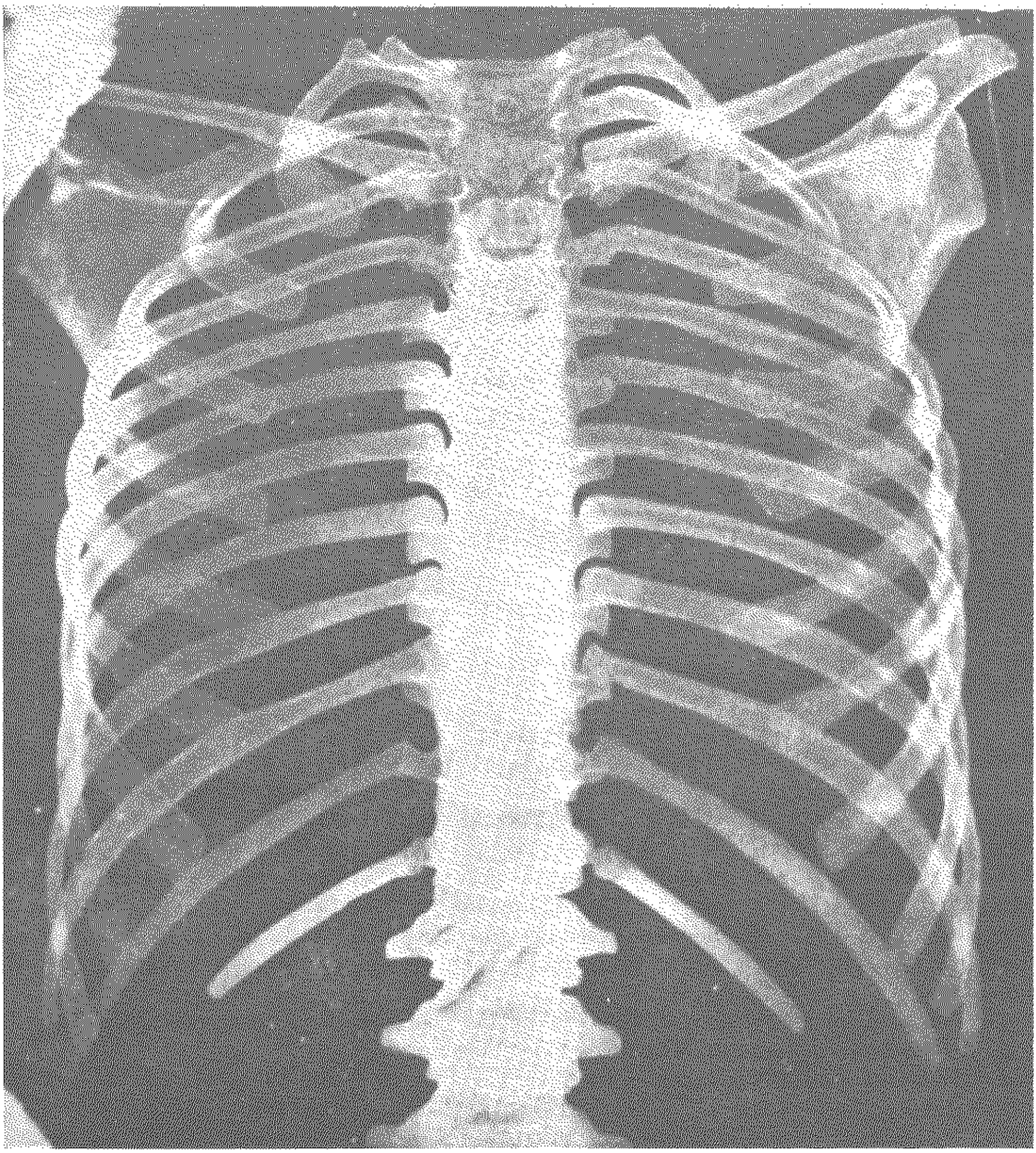

FIG. 45. RADIOGRAFÍA POSTERIOR DE TÓRAX EN NIÑO DE 8 AÑOS.

Estructura. Como todo hueso plano, las costillas están formadas por tejido esponjoso forrado por tejido compacto.

Osificación. El cuerpo de la costilla se forma a expensas de un centro primitivo de osificación que aparece hacia los cuarenta y cinco días de la vida fetal. Tres centros complementarios, uno de los cuales origina la faceta articular de la cabeza y los otros dos, los salientes de la tuberosidad, hacen su aparición entre los ocho y los catorce años, pero no se sueldan hasta los veinte o los veinticinco.

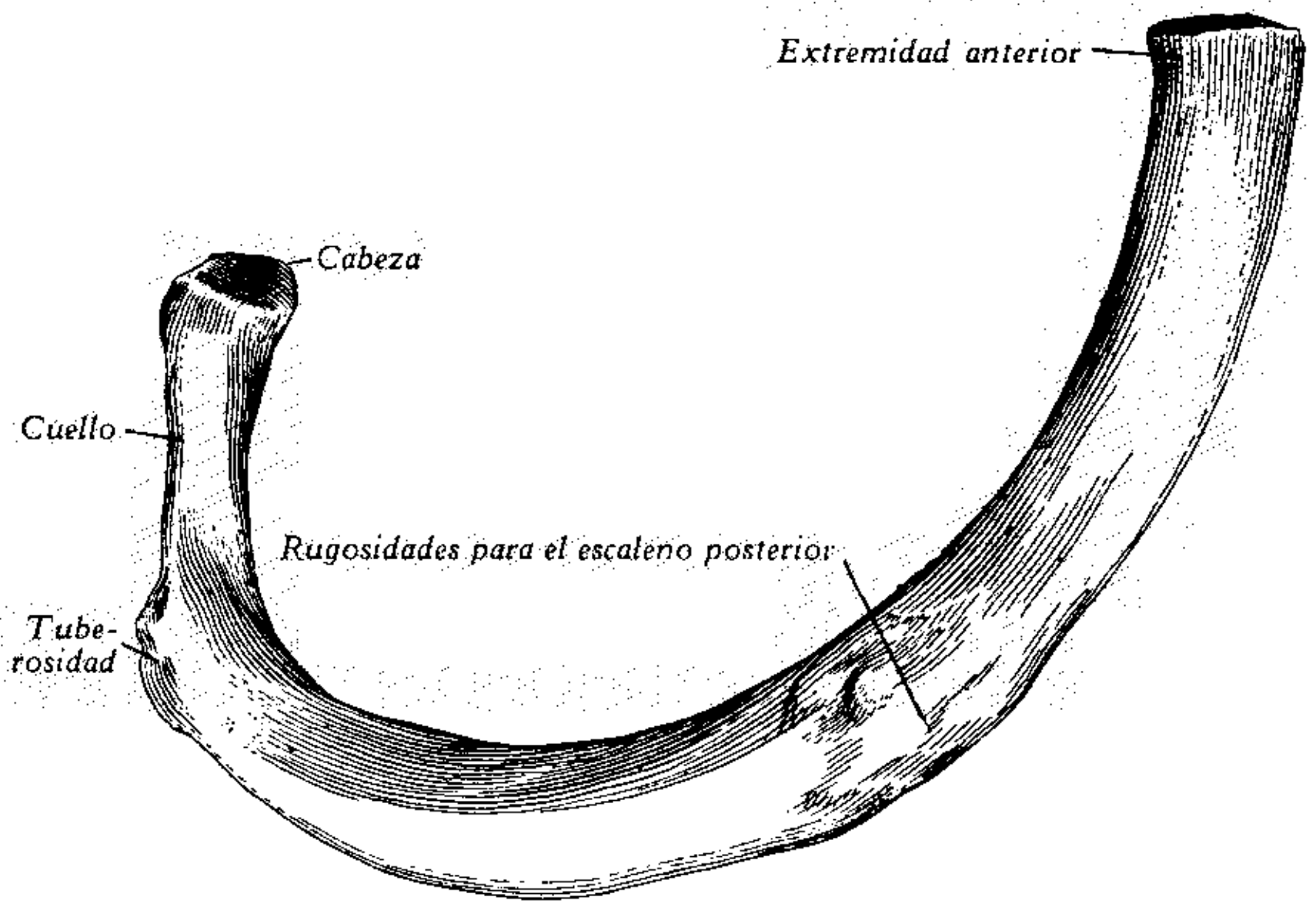

FIG. 46. SEGUNDA COSTILLA DEL LADO DERECHO, CARA SUPERIOR.

CARTILAGOS COSTALES

Son aplanados como las costillas, a cuya extremidad anterior se hallan unidos. Presentan una cara anterior convexa y una posterior que es cóncava. Sus bordes superior e inferior limitan los espacios intercondrales. Su extremidad externa o costal se aloja en la extremidad anterior de la costilla.

La extremidad interna es más o menos afilada para los siete primeros cartílagos que se articulan con el esternón; en el octavo, noveno y décimo cartílagos dicha extremidad se fusiona con el borde inferior del cartílago suprayacente, en tanto que la del undécimo y duodécimo se termina en punta y queda libre en el espesor de los músculos anchos del abdomen.

La longitud de los cartílagos, como la de las costillas a que corresponden, crece del primero al séptimo y disminuye de éste el decimosegundo.

La dirección de los cartílagos es también variable. El primero es oblicuo hacia abajo y hacia dentro; el segundo y tercero son casi horizontales; por último, del cuarto al décimo la inclinación es hacia arriba y adentro, aumentando gradualmente de los superiores a los inferiores. Los cartílagos undécimo y duodécimo son de longitud muy variable y continúan la dirección de la costilla.

No es raro ver soldados por sus bordes y formando una masa cartilaginosa a los cartílagos sexto, séptimo, octavo, noveno y décimo; dicha masa va a terminarse en la unión del apéndice xifoides con el cuerpo del esternón.

TORAX EN GENERAL

El tórax es una caja osteocartilaginosa, limitada posteriormente por las doce vértebras dorsales, anteriormente por el esternón, y hacia los lados por las costillas y los car-

tílagos costales. Su forma es la de un cono truncado y se pueden distinguir en él una superficie exterior, otra interior, una base y un vértice.

Superficie exterior. *Cara anterior.* Limitada por los ángulos costales anteriores, está inclinada de arriba abajo y de atrás adelante. En la línea media de esta cara se encuentra la cara anterior del esternón, y a los lados las articulaciones condrosternales, la cara anterior de los cartílagos costales, las articulaciones costocondrales, la extremidad anterior de las costillas y la parte anterior de los espacios intercostales. (Fig. 47.)

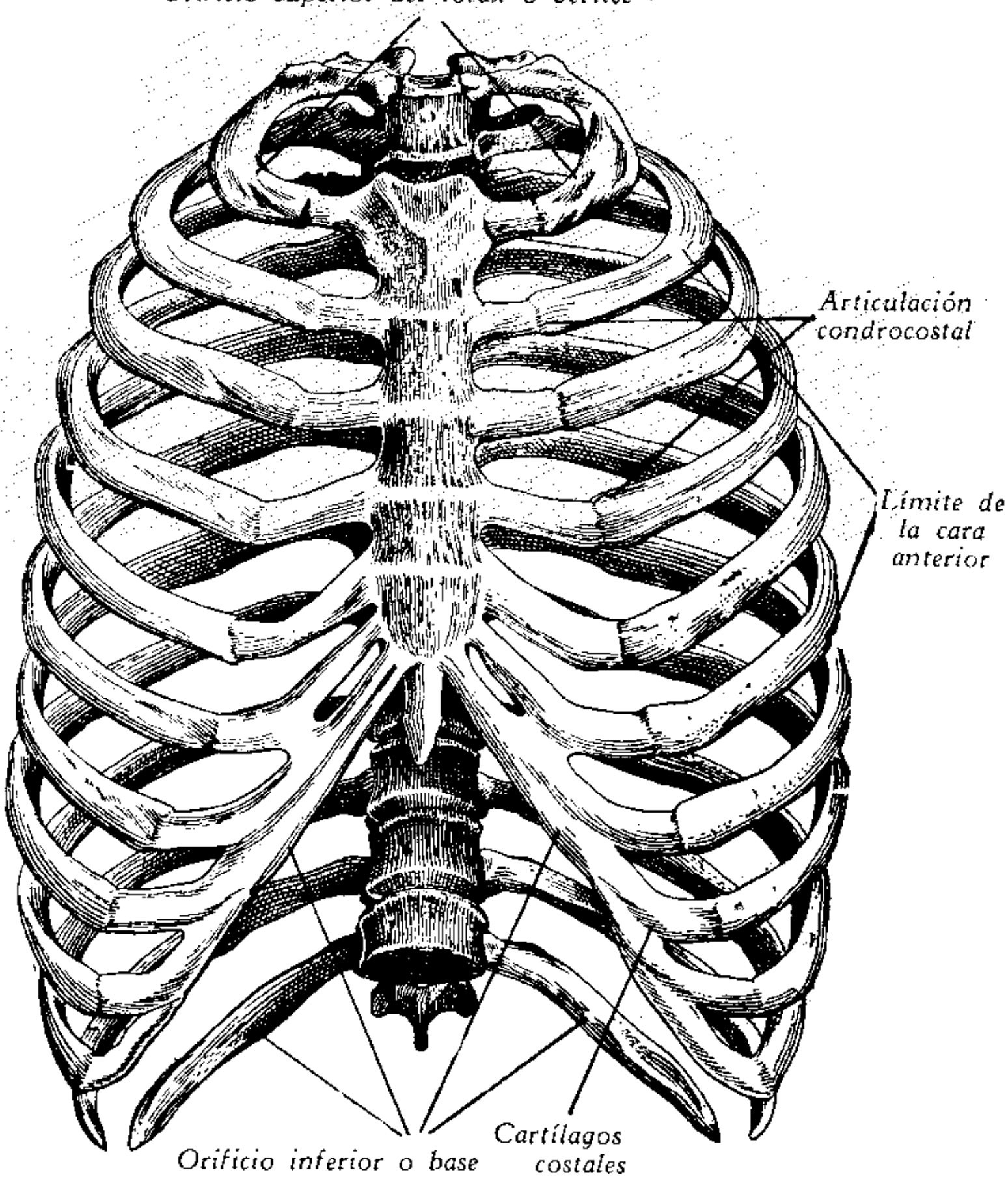

FIG. 47. TÓRAX, VISTO POR DELANTE.

La *cara posterior,* limitada por los ángulos costales posteriores, lleva en la línea media la región dorsal de la columna vertebral, con su cresta espinosa en medio, y por fuera de ésta los canales vertebrales y la cara posterior de las apófisis transversas con su articulación transversocostal; más hacia fuera todavía, se observan las caras posteriores de las extremidades vertebrales de las costillas, así como los espacios intercostales correspondientes. (Fig 48.)

Las *caras laterales* son convexas en ambos sentidos y se hallan formadas por la cara externa de las costillas, entre las cuales quedan los espacios intercostales, inclinados, lo mismo que aquéllas, hacia abajo y adelante. Estos espacios no son de magnitud uniforme, pues el primero y segundo son más anchos y cortos; pero, además, la magnitud disminuye gradualmente del tercero al séptimo y aumenta después del séptimo al duodécimo.

Superficie interior del tórax. *Cara anterior.* Tiene los mismos límites por dentro que por fuera y es cóncava.

Cara posterior. Presenta en la línea media la columna cilíndrica de los cuerpos vertebrales y a cada lado un amplio canal o *canal pulmonar* que aloja el borde posterior del pulmón correspondiente.

Caras laterales. Son cóncavas en ambos sentidos, están constituidas por la cara interna de las costillas y los espacios intercostales abiertos entre ellas.

Base o circunferencia inferior del tórax. La base del tórax es oblicua de abajo arriba y de atrás adelante, y ampliamente escotada en su parte anterior. Comenzando por

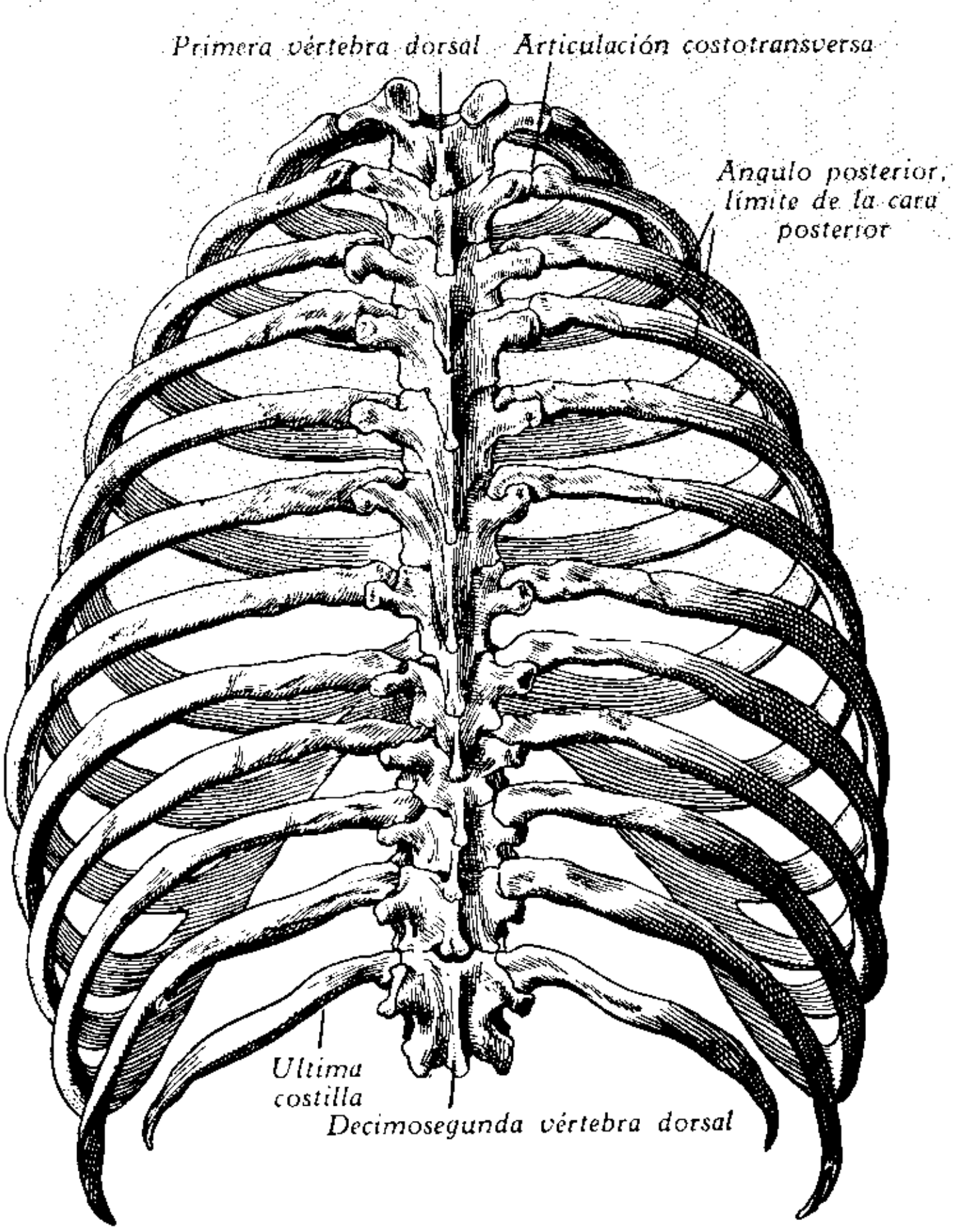

FIG. 48. TÓRAX, VISTO POR DETRÁS.

delante, se halla formada por el apéndice xifoides, el reborde condral, la duodécima costilla, que, a causa de hallarse dirigida oblicuamente hacia arriba y atrás, forma con la columna vertebral una escotadura muy amplia, y por el cuerpo vertebral de la doceava vértebra dorsal.

Vértice o circunferencia superior del tórax. Lleva anteriormente la horquilla del esternón; a los lados, el borde interno de la primera costilla, y atrás, el cuerpo de la primera vértebra dorsal. Su forma es elíptica, con diámetro mayor transversal y plano ligeramente inclinado hacia abajo y adelante.

Angulo xifoideo. Denominado también ángulo intercondral, tiene una amplitud que depende de la abertura del orificio inferior y por lo tanto de la forma del tórax. Su vértice corresponde a la base del apéndice xifoides y sus lados a los rebordes condrales del 7º al 10º cartílago. En un tórax ancho el ángulo es mayor que en uno estrecho. Sus dimensiones son por término medio de 70 a 80° en el hombre y de 60 a 75 en la mujer

El ángulo xifoideo aumenta durante la inspiración forzada y disminuye en espiración forzada.

En el orificio inferior del tórax se insertan el transverso del abdomen y del diafragma; este último constituye una cúpula que aumenta la cavidad abdominal a expensas de la torácica.

Dimensiones del tórax. Varían con los tipos torácicos, pero en cualquier caso el diámetro transverso supera al diámetro anteroposterior. Ambos diámetros, anteroposterior y transverso, aumenta de arriba abajo debido a la separación del esternón y de la columna vertebral y al incremento progresivo en la longitud de las costillas.

Se consideran como dimensiones medias las tomadas al nivel de la extremidad anterior de la 5ª costilla, y serían las siguientes: diámetro transverso, de 26 a 30 cm; diámetro anteroposterior, de 18 a 22; diámetro vertical anterior, de 16 a 20, y diámetro vertical posterior, de 26 a 30.

Se denomina *índice torácico* a la relación centesimal del diámetro transverso y del diámetro anteroposterior $I' = \frac{\text{transverso} \times 100}{\text{diámetro anteroposterior}}$. Dicho índice es por término medio de 130 para el esqueleto y de 140 en el vivo al nivel de la 7ª costilla y después de promediar los diámetros correspondientes a la inspiración y a la espiración forzadas, igualmente se puede medir el perímetro torácico al nivel del pezón en el hombre y en el surco submamario en la mujer midiéndolo en inspiración y espiración forzadas, obteniendo así la medida de la ampliación torácica y aproximadamente la capacidad respiratoria del individuo.

Tipos torácicos. Se consideran tres tipos de tórax normales: 1º, *tórax largo,* de ángulo xifoideo cerrado, frecuente en individuos flacos de talla alta; 2º, *tórax ancho,* de ángulo xifoideo abierto, frecuente en individuos de estatura baja y bien musculados; y 3º, *tórax normal,* intermedio entre los anteriores. Existen otros tipos, pero son menos frecuentes que los mencionados.

Se citan como formas raras el *tórax en embudo,* muy amplio abajo; el *tórax aplanado,* de diámetro transverso mucho mayor que el anteroposterior; el *tórax anguloso,* estrecho transversalmente y con el esternón y el apéndice xifoides muy salientes; y por último, hay un tipo de *tórax infantil,* que por su nombre explica sus caracteres.

CAP. 6

HUESOS DE LA CABEZA

En la cabeza se distingue el esqueleto del cráneo del de la cara. El primero forma la caja que contiene el encéfalo y el segundo se halla situado por abajo y adelante del cráneo. Las cavidades orbitarias, nasales y bucal se abren principalmente en la cara.

HUESOS DEL CRANEO

El esqueleto del cráneo está formado por ocho huesos. Cuatro, dos temporales y dos parietales, son pares y simétricamente colocados. Los otros cuatro, frontal, etmoides, esfenoides y occipital, son impares y están situados en la línea media.

FRONTAL

Es un hueso plano e impar, situado en la parte anterior del cráneo. Presenta una porción vertical superior que contribuye a formar la bóveda craneana y otra horizontal inferior que constituye parte de la bóveda de las cavidades orbitarias.

Porción vertical. Recibe también el nombre de escama frontal. Posee una cara exocraneana anterior y convexa que corresponde a la frente, salvo una pequeña porción lateral que está vuelta hacia fuera y forma parte de la fosa temporal. En la línea media se encuentran vestigios de la *sutura metópica,* desarrollada en los individuos jóvenes. (Fig. 49.) Por encima de la *escotadura nasal,* situada en la parte inferior de la línea media, se observa una eminencia llamada *giba frontal media* o *glabela.* A los lados de ésta parten dos salientes, arqueados y romos, conocidos con el nombre de *arcos superciliares.* Por encima de los arcos superciliares existen dos eminencias redondeadas y lisas, llamadas *gibas frontales laterales,* muy marcadas en los niños. A los lados, y partiendo de las apófisis orbitarias externas, salen las *crestas laterales del frontal.* Estas, en el cráneo articulado, se continúan con la línea curva temporal superior del parietal y limitan las fosas temporales, a la vez que unas superficies triangulares del hueso frontal, *facetas laterales,* donde se insertan haces de los músculos temporales.

La cara endocraneana de la porción vertical es cóncava hacia atrás. Presenta en la parte más inferior de la línea media un orificio o semicanal, que en el cráneo articulado se transforma en conducto, y que recibe el nombre de *agujero ciego.* Por encima de este orificio parte una cresta llamada *cresta frontal media,* que se bifurca en seguida para limitar un canal o *surco del seno longitudinal superior.* A cada lado de este surco existen unas fosetas más o menos profundas, que alojan las vegetaciones subaracnoideas o corpúsculos de Pacchioni, y que se llaman por eso *fosetas de Pacchioni.* Más hacia los lados, se encuentran las *fosas frontales,* que se corresponden con las gibas de la cara exocraneana.

Porción horizontal. Se distingue igualmente una superficie exocraneana y otra endocraneana. La cara exocraneana está separada de la misma cara de la porción vertical por un reborde romo por el lado interno y afilado por el externo, llamado *arco orbitario.* Este presenta en la unión de la porción afilada con la roma una escotadura o *escotadura supraorbitaria,* por donde pasan los vasos y nervios supraorbitarios. Más adentro existe otra pequeña escotadura *(escotadura frontal interna)* para el paso de los vasos frontales internos.

El arco orbitario termina por el lado externo a favor de un saliente prismático triangular, donde va a articularse el hueso malar y que recibe el nombre de *apófisis orbita-*

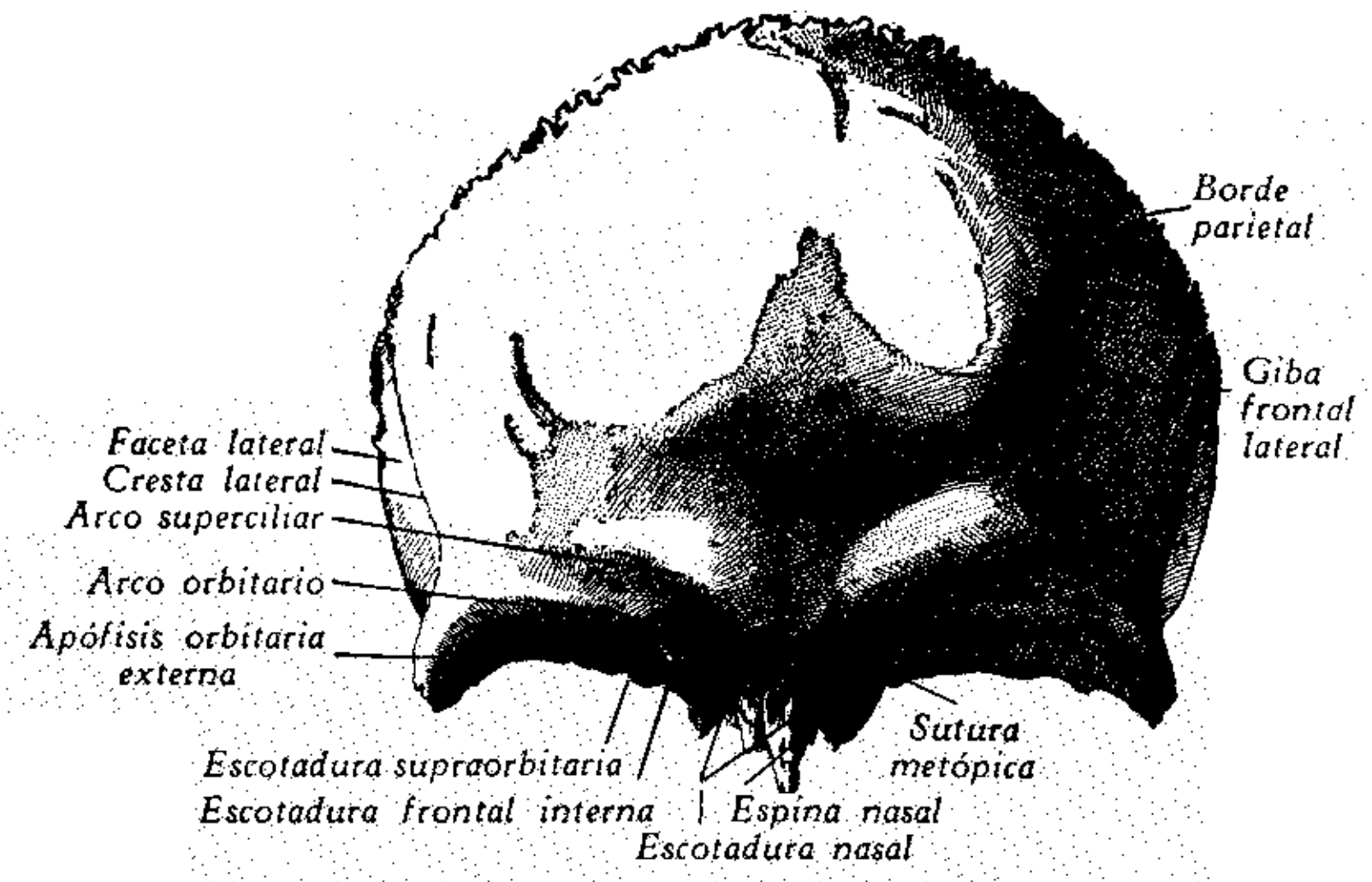

FIG. 49. FRONTAL VISTO POR DELANTE.

ria externa. Por el lado interno acaba en la *apófisis orbitaria interna.* Entre ambas apófisis orbitarias internas existe una escotadura en forma de *V* invertida o *escotadura nasal,* cuya superficie dentada se articula con los huesos propios de la nariz y con las apófisis ascendentes de los maxilares superiores.

En la línea media, e inmediatamente por detrás de la escotadura nasal, parte una apófisis de forma piramidal con vértice inferior, llamada *espinal nasal del frontal.* Se articula por su parte inferior con los huesos propios de la nariz, en tanto que sus caras laterales contribuyen a formar la pared superior de las fosas nasales. La espina nasal lleva en la unión de sus caras posterolaterales una cresta vertical mediana, donde se articula la lámina perpendicular del etmoides.

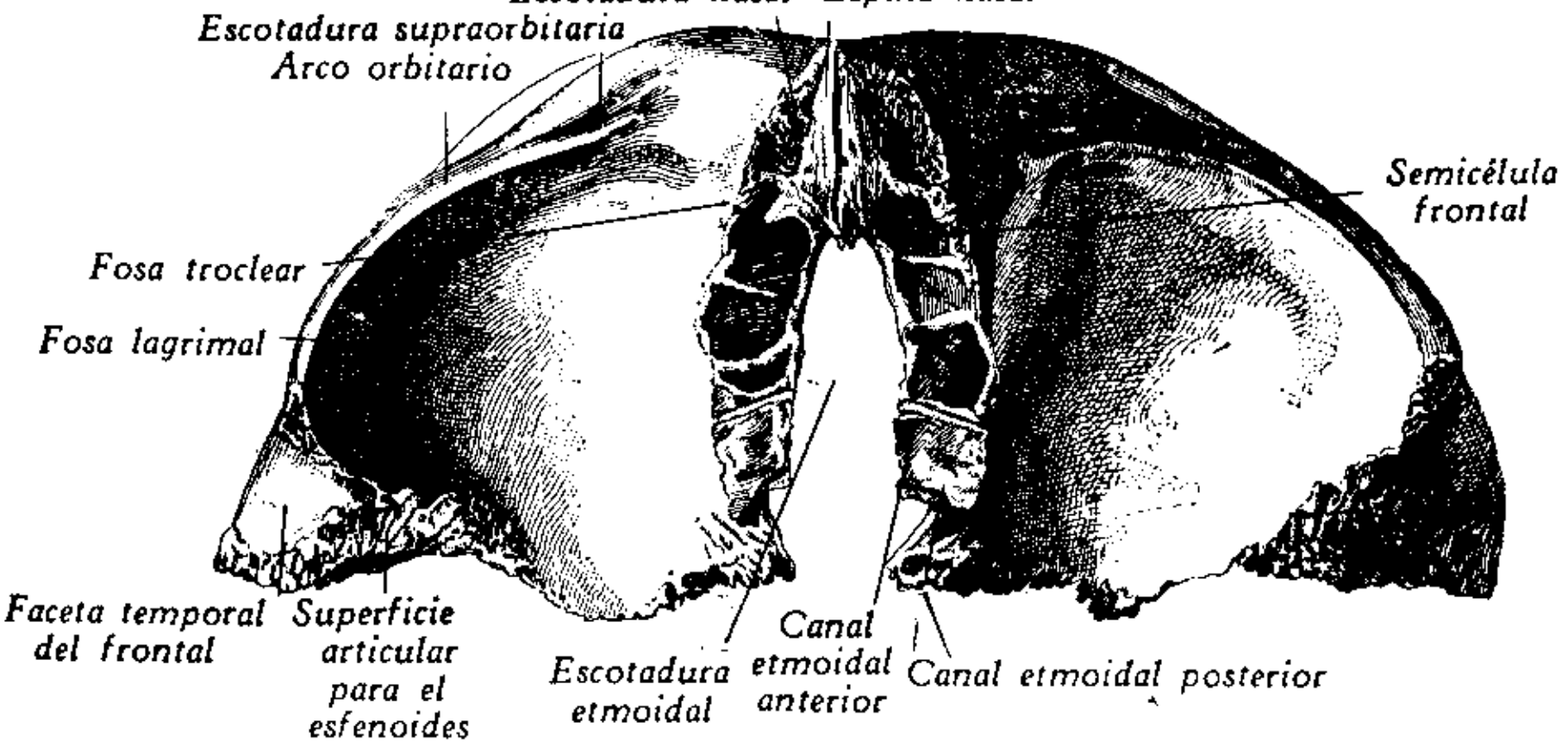

FIG. 50. FRONTAL VISTO POR DEBAJO.

Por detrás de la espina nasal se abre una escotadura rectangular o *escotadura etmoidal,* limitada lateralmente por dos superficies alargadas de adelante atrás, anfractuosas y provistas de múltiples cavidades separadas unas de otras por tabiques óseos muy del-

gados. (Fig. 50.) Estas cavidades se denominan *semicélulas frontales* y en el cráneo articulado forman con el etmoides las *células frontoetmoidales.*

En estas superficies anfractuosas existen dos surcos casi transversales, que en el cráneo articulado se vuelven verdaderos conductos y se llaman *canales etmoidales* u *orbitarios internos.* Se abren exteriormente en la cavidad orbitaria, al nivel de la sutura frontoetmoidal. El canal etmoidal anterior da paso a la arteria etmoidal anterior y al nervio nasal interno, en tanto que por el canal etmoidal posterior pasan la arteria etmoidal posterior y el nervio esfenoetmoidal.

A los lados de la escotadura etmoidal se encuentran dos grandes superficies cóncavas, de contorno triangular con base anterior, denominadas *fosas orbitarias.* En la parte externa de la base de éstas existe una pequeña depresión o *foseta lagrimal,* donde se aloja

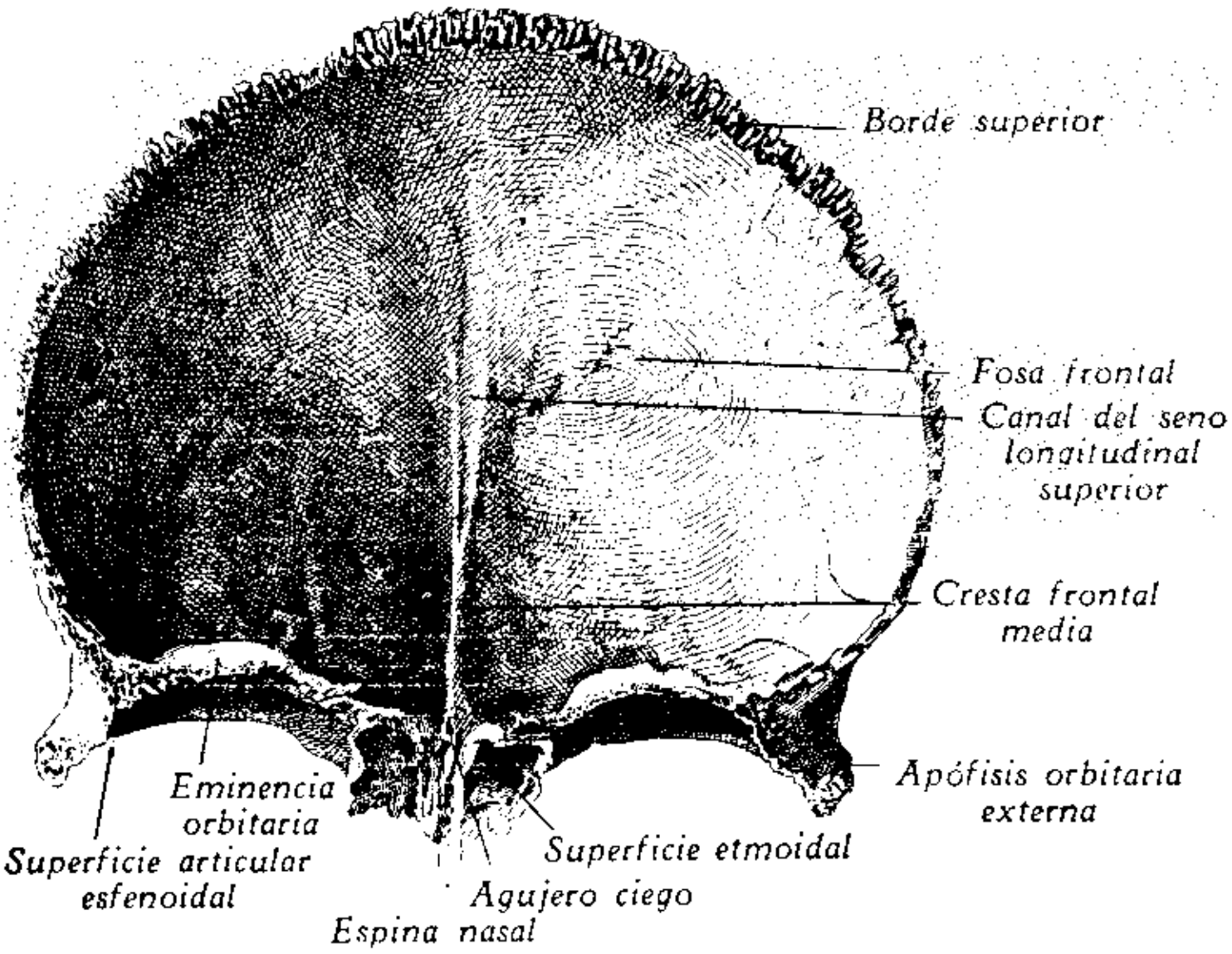

FIG. 51. FRONTAL, CARA POSTERIOR.

la glándula lagrimal. En la parte interna de la misma base hay una excavación o *foseta troclear,* que sirve de inserción a la polea de reflexión del músculo gran oblicuo del ojo.

La cara endocraneana de la porción horizontal presenta a ambos lados de la escotadura etmoidal una superficie convexa, *giba orbitaria,* en la que se aprecian múltiples depresiones y salientes irregulares conocidas con el nombre de *impresiones digitales* y *eminencias mamilares.* Ambas porciones, la vertical y la horizontal, forman un ángulo diedro abierto hacia atrás y muy poco marcado en su arista, debido a que en esta parte el hueso está notablemente engrosado. (Fig. 51.)

Bordes del frontal. Se pueden distinguir dos segmentos: uno es el borde de la escama y el otro el de la porción horizontal. El primero es dentado, biselado a expensas de la lámina interna en la parte superior y de la externa en la inferior. Se articula con el borde anterior de los parietales por arriba y por la parte inferior con las grandes alas del esfenoides. El borde de la porción horizontal, interrumpido en la línea media por la escotadura etmoidal, es rugoso en sus dos terceras partes más internas donde se articula con las pequeñas alas del esfenoides. Su tercio externo, en cambio, es liso y libre, circunscribiendo parte de la hendidura esfenoidal. En la unión de los bordes de las porciones horizontal y vertical, se aprecia una superficie rugosa de forma triangular, que se articula con una superficie similar del ala mayor del esfenoides.

Estructura. La porción vertical del frontal está constituida por dos láminas de tejido compacto, entre las cuales se encuentra una capa de tejido esponjoso o *diploe.* Por el

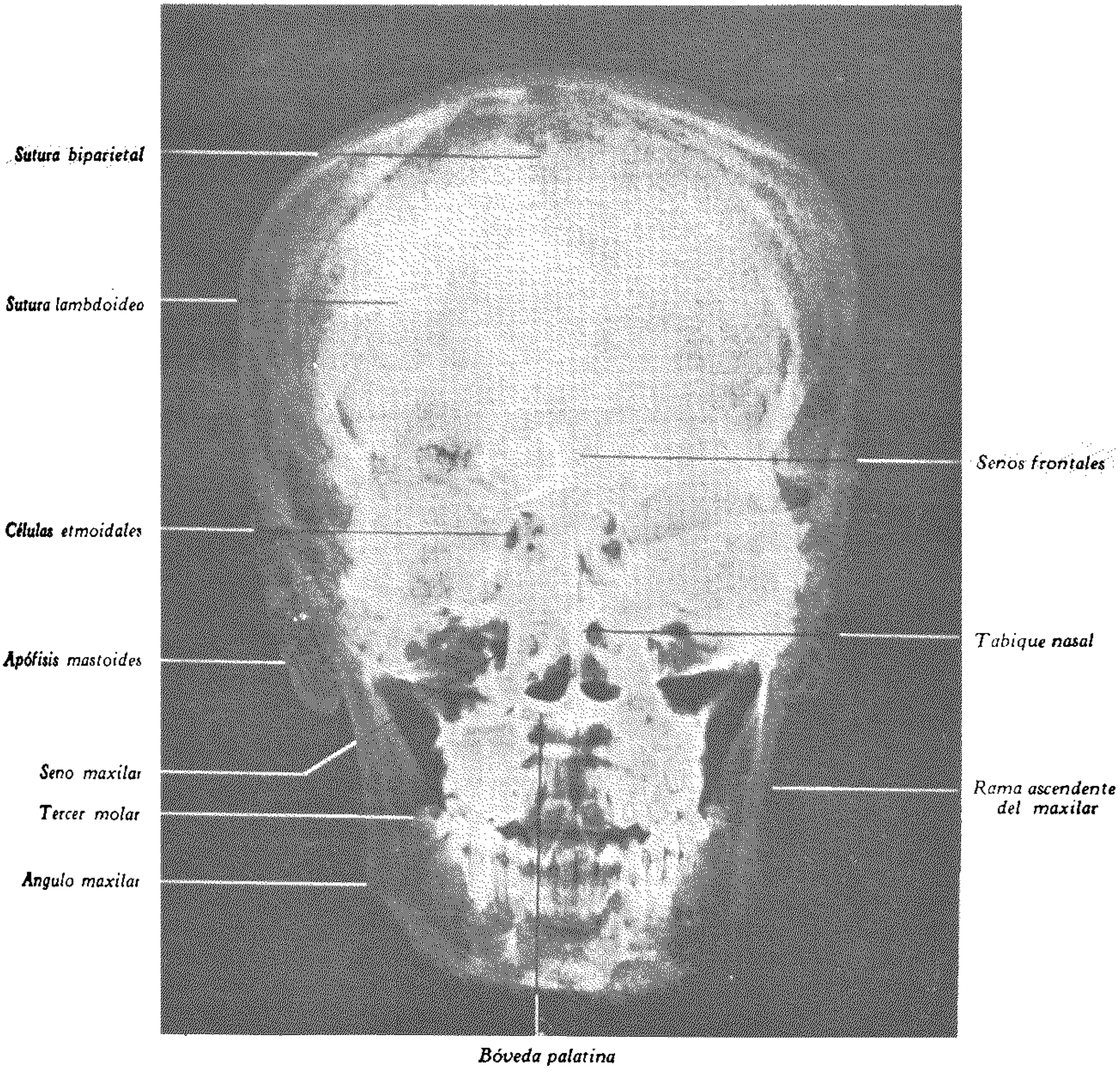

FIG. 52. RADIOGRAFÍA ANTERIOR DE CRÁNEO ADULTO.

contrario, la parte horizontal carece de tejido esponjoso, estando formada solamente por tejido compacto.

En la parte inferior de la porción vertical y a los lados de la línea media se encuentran normalmente en el interior del hueso dos cavidades neumáticas, de dimensiones variables, denominadas *senos frontales*, que vienen a abrirse en la más anterior de las semiceldillas colocadas en los bordes de la escotadura etmoidal. Se comunican con las fosas nasales por medio del infundíbulo del etmoides.

Osificación. Se desarrolla el frontal merced a dos centros primitivos de osificación para la escama. Estos centros comienzan a desarrollarse entre los cuarenta y los cincuenta días de vida embrionaria y originan, al yuxtaponerse, la sutura metópica; pero en el feto quedan separados en la parte de arriba por la fontanela anterior. Otros cuatro centros secundarios de osificación, dispuestos simétricamente por pares, producirán, al desarrollarse, las apófisis orbitarias externas y las internas, mientras la espina nasal se forma a expensas de otro centro secundario e impar.

ETMOIDES

Es un hueso de forma irregular, situado en la parte anterior y media de la base del cráneo y encajado parcialmente en la escotadura etmoidal del hueso frontal. Se distinguen en él una *lámina vertical*, atravesada por otra *lámina horizontal* que la divide en dos partes, y dos *masas laterales* que se desprenden de los extremos de la lámina horizontal. (Fig. 53.)

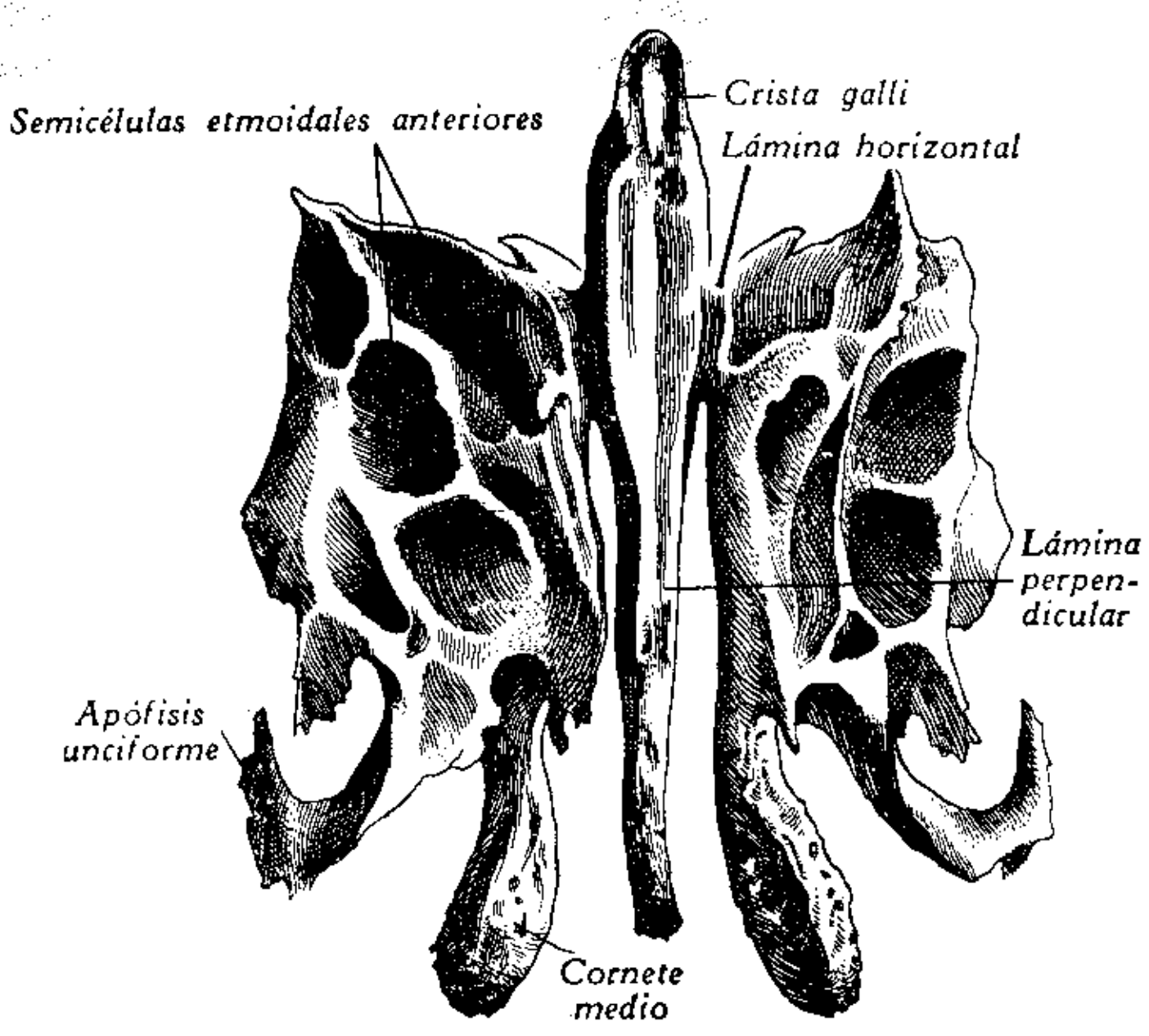

FIG. 53. ETMOIDES, CARA ANTERIOR.

Lámina vertical. Está dividida en dos porciones, una superior, situada por encima de la lámina horizontal, dentro de la cavidad craneana, y conocida con el nombre de *apófisis crista galli;* otra inferior, situada debajo de dicha lámina, forma parte del tabique de separación de ambas fosas nasales, y se denomina *lámina perpendicular* del etmoides.

La apófisis crista galli es de forma triangular y su base inferior se confunde con la lámina horizontal. Su borde anterior es casi vertical, y se articula en su parte baja con el hueso frontal, a favor de dos crestas laterales que limitan una canaladura. Este sur-

co en el cráneo articulado completa el agujero ciego. El borde posterior es oblicuo hacia abajo y hacia atrás y termina en el mismo lugar que la lámina horizontal del etmoides. El vértice es romo y en él se inserta la hoz del cerebro. Las caras laterales son convexas en su parte anterior y planas por detrás.

La lámina perpendicular del etmoides presenta en sus caras laterales, sobre todo en su parte superior, surcos vasculonerviosos. El borde anterior forma un ángulo hacia delante y se articula, por su parte superior, con la espina nasal del frontal y con los huesos propios de la nariz. Por su parte inferior da inserción al cartílago del tabique, en tanto que el borde posteroinferior se articula con el anterior del vómer. El borde posterior es vertical y se articula con la cresta media anterior del esfenoides, confundiéndose en su parte superior con la lámina horizontal del propio etmoides.

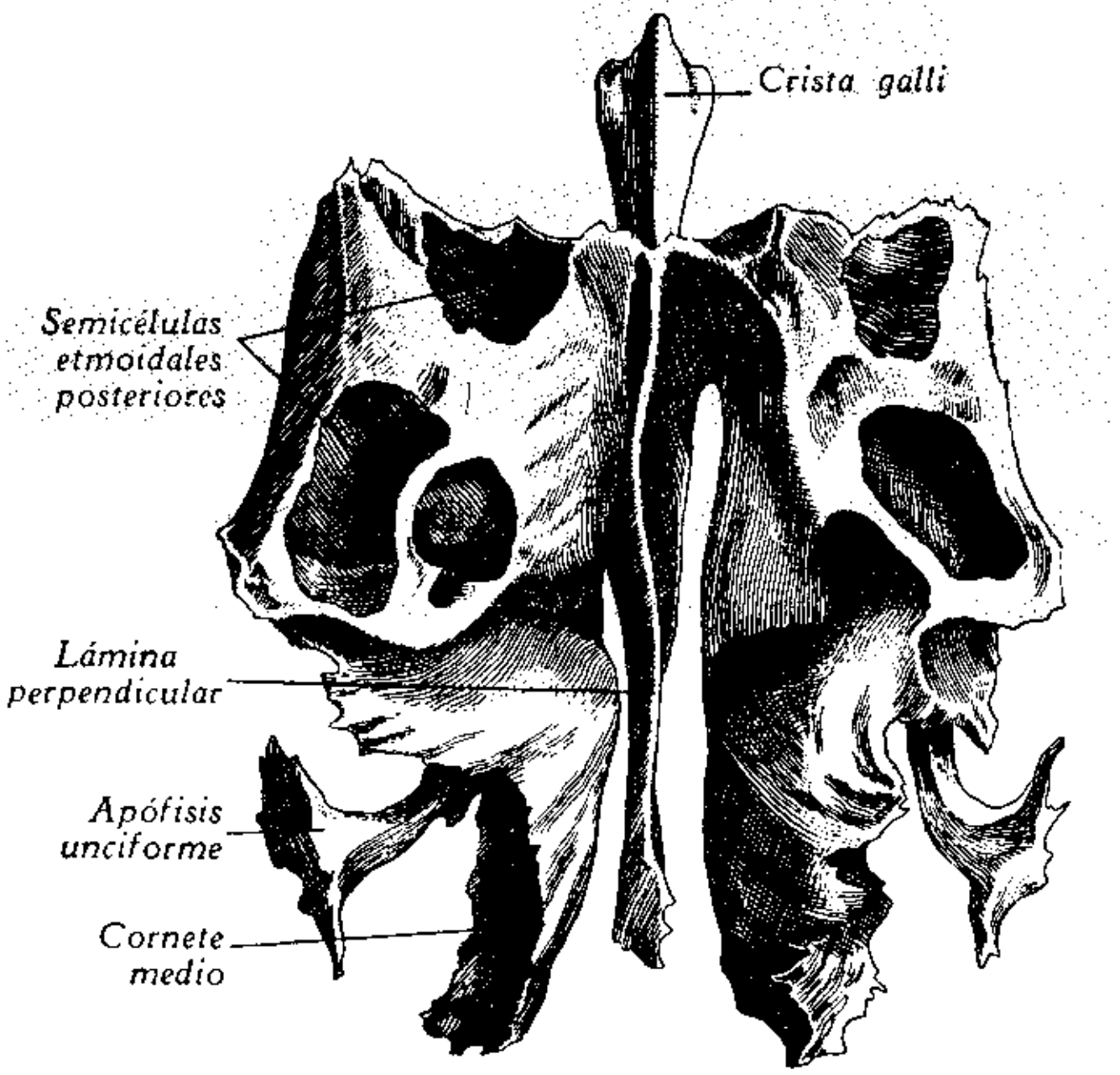

FIG. 54. ETMOIDES, CARA POSTERIOR.

Lámina horizontal. Su forma es cuadrangular, alargada de adelante atrás, cuyos lados se articulan con el frontal en los bordes laterales de la escotadura etmoidal. Está perforada por múltiples orificios, por lo que se le da el nombre de *lámina cribosa.* Presenta una cara superior, dividida en dos porciones por la apófisis crista galli, las cuales son acanaladas de adelante atrás. En ellas se aloja parcialmente el bulbo olfativo, por lo que se llaman *canaladuras olfativas.* Están también atravesadas por numerosos agujeros de dimensiones variables, dispuestos irregularmente, aunque a veces aparecen orientados en dos o tres líneas anteroposteriores. Vistos los orificios más amplios con una lente, se observan en su fondo otros orificios más pequeños y numerosos que dan paso a los filetes del nervio olfativo.

En la parte anterior de la canaladura olfativa existen dos orificios mayores. Uno de ellos está colocado cerca del borde de la apófisis crista galli, es conocido con el nombre de *hendidura etmoidal* y da paso a una prolongación de la duramadre. El otro, situado afuera y ligeramente detrás del anterior, es redondeado y se llama *agujero etmoidal;* da paso al nervio nasal interno.

La cara inferior de la lámina horizontal forma parte de la bóveda de las fosas nasales.

Masas laterales. Están comprendidas entre la cavidad orbitaria por fuera y las fosas nasales por dentro. Tienen forma cúbica y se pueden distinguir en ellas, por tanto, seis caras.

Cara anterior. Está inclinada hacia fuera y hacia atrás y se articula con el unguis. Presenta cavidades abiertas o semiceldillas, que en el cráneo articulado se completan, formando las celdillas etmoidoungueales. (Véase fig. 53.)

Cara posterior. Lleva, asimismo, una o varias semiceldillas, las cuales, al articularse con la cara anterior del cuerpo del esfenoides, forman las celdillas etmoidoesfenoidales. (Fig. 54.)

Cara superior. Presenta también diversas semiceldillas que, con otras similares de la superficie etmoidal del frontal, constituyen las celdillas frontoetmoidales. En esta cara se observan dos surcos oblicuos dirigidos de fuera a dentro y de atrás a delante, los cua-

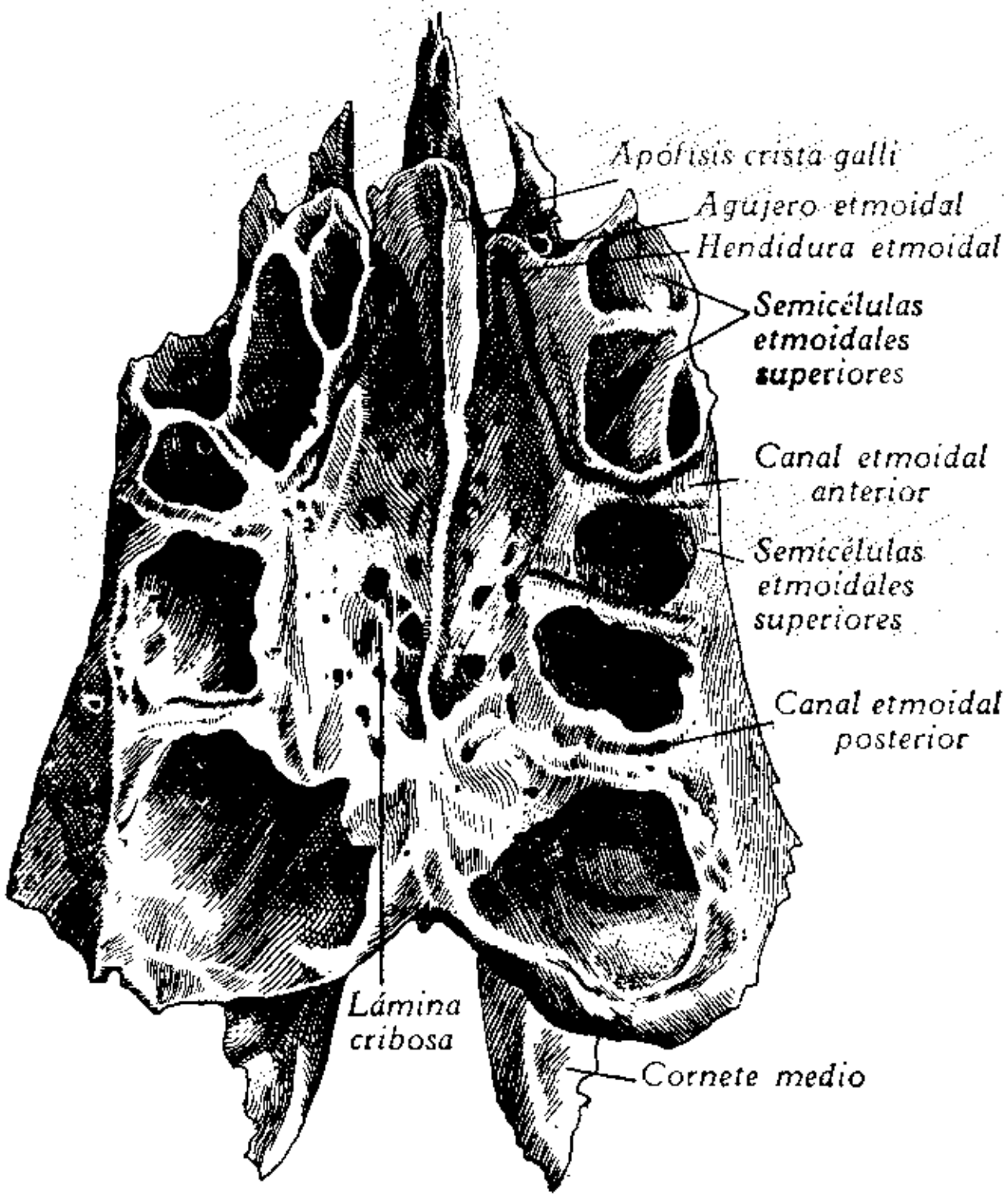

FIG. 55. ETMOIDES, CARA SUPERIOR.

les con los surcos correspondientes del frontal, forman en el cráneo articulado los canales etmoidales anterior y posterior, que comunican la órbita con los canales olfatorios.

Como ya se ha dicho, estos canales se abren por dentro en el borde externo de la lámina cribosa, y por fuera en la sutura frontoetmoidal en la pared interna de la órbita; el anterior conduce el nervio nasal interno y la arteria etmoidal anterior, y el posterior el nervio esfenoetmoidal y la arteria etmoidal posterior. (Fig. 55.)

Cara inferior. Está algo inclinada hacia fuera. Lleva, como otras caras del etmoides, semiceldillas que, con el maxilar superior y con la apófisis orbitaria del palatino, forman las celdillas etmoidomaxilares y etmoidopalatinas. (Fig. 57.)

Cara externa. Es plana y lisa, de forma rectangular y está formada por una lámina delgada o *lámina papirácea,* que forma parte de la pared interna de la cavidad orbitaria (fig. 58); se le llama también *hueso plano* del etmoides.

Cara interna. Vuelta hacia la lámina perpendicular, destacan en ella dos salientes laminares: uno superior o *cornete superior,* y otro inferior o *cornete medio,* siendo el último mayor que el primero.

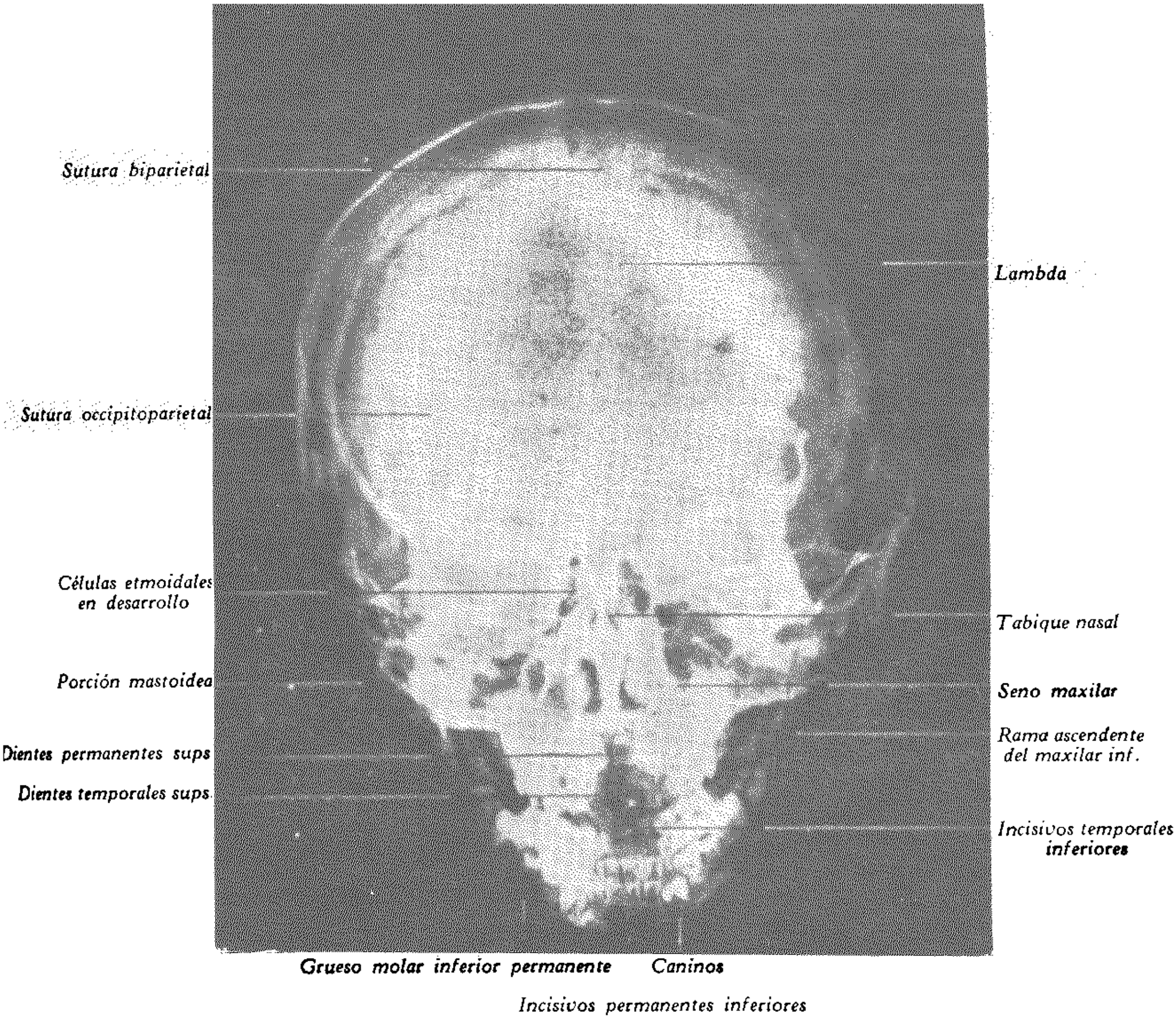

FIG. 56. RADIOGRAFÍA POSTERIOR DE CRÁNEO EN NIÑO DE 5 AÑOS.

Ambos se fijan sobre las masas laterales por medio de su borde superior, y presentan la cara interna convexa, mientras la externa es cóncava. Su borde inferior, en cambio, es libre en las fosas nasales. El borde fijo del cornete medio se prolonga más allá de las masas laterales del etmoides, articulándose por delante con la cresta turbinal superior de la rama ascendente del maxilar superior y por detrás con la cresta turbinal superior del palatino. El cornete superior, en cambio, se une por su extremidad anterior a la parte media del borde adherente del cornete medio, en tanto que su extremidad posterior termina en el límite posterior de las masas laterales.

Más arriba del cornete superior se encuentran, a veces, otros dos pequeños cornetes. Uno de ellos, llamado *cornete de Santorini*, es más constante y, cuando existen ambos,

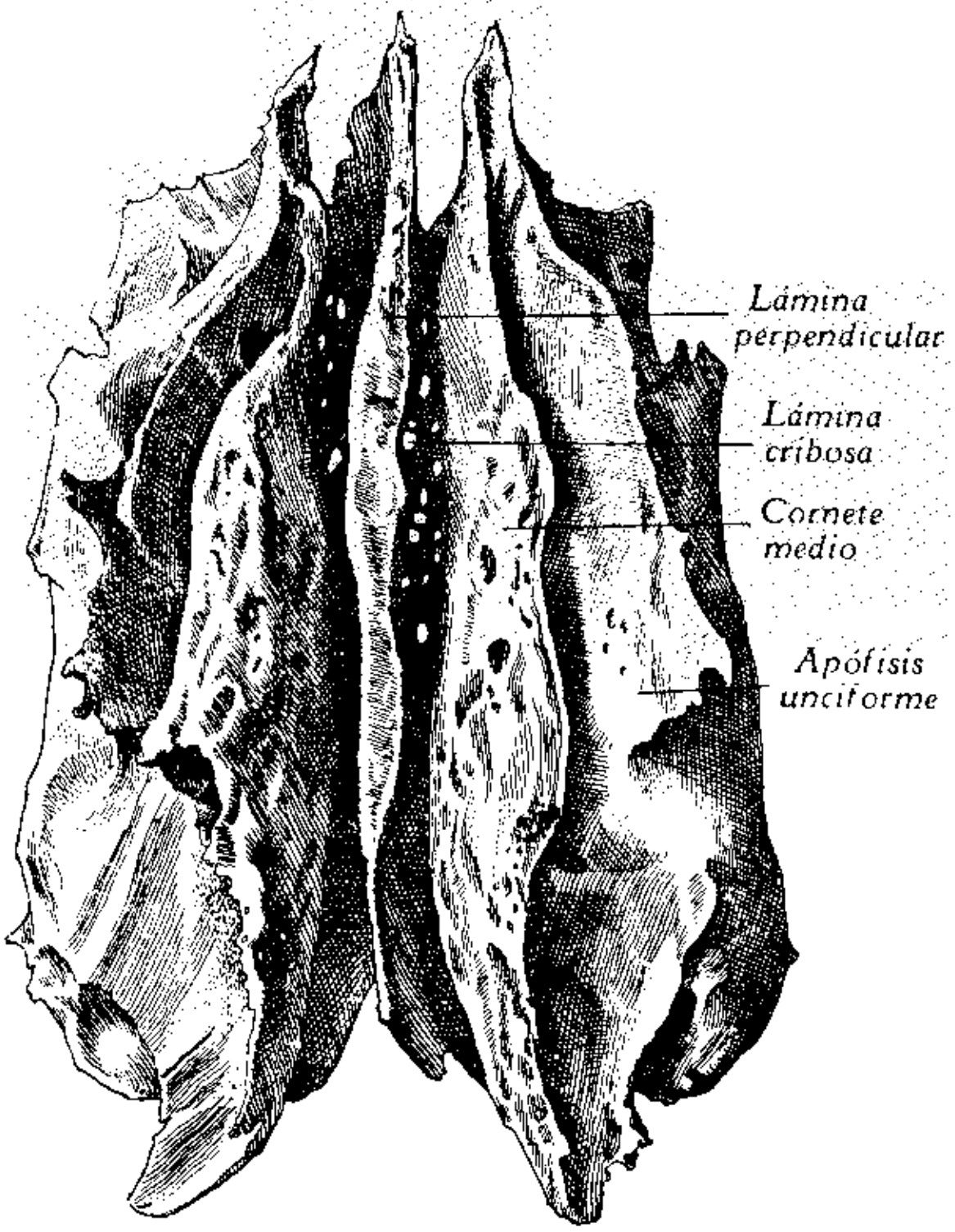

FIG. 57. ETMOIDES, CARA INFERIOR.

es mayor que el otro. Este, cuando existe, está situado cerca de la lámina horizontal y recibe el nombre de *cornete de Zuckerkandl.*

Las caras externas de los cornetes y las internas de las masas laterales limitan unos espacios llamados meatos: *superior* y *medio*. Estos presentan en su pared externa, o sea la interna de la masa lateral, diversos orificios por donde las celdillas etmoidales comunican con las fosas nasales. De la parte anterior del meato medio se desprende una lámina delgada o *apófisis unciforme,* que se dirige hacia abajo y atrás, atravesando el orificio del seno maxilar. En su terminación se bifurca en dos láminas: una inferior, se articula con la apófisis etmoidal del cornete inferior, y la otra, superior, se articula con el borde de la abertura del seno mencionado. De esta manera, divide el orificio del seno maxilar en tres orificios secundarios.

En el meato medio y por detrás de la apófisis unciforme se aprecia un levantamiento que corresponde a una celdilla etmoidal constante, llamado *bula etmoidal.*

Estructura. Está formado el etmoides por láminas muy delgadas de tejido compacto, que en las masas laterales circunscriben las celdillas o semiceldillas, y solamente en la apófisis crista galli se encuentra una pequeña cantidad de tejido esponjoso.

Osificación. Existen dos centros para las masas laterales, los cuales aparecen hacia los cuatro meses de vida intrauterina; otros dos centros situados cerca de la base de la

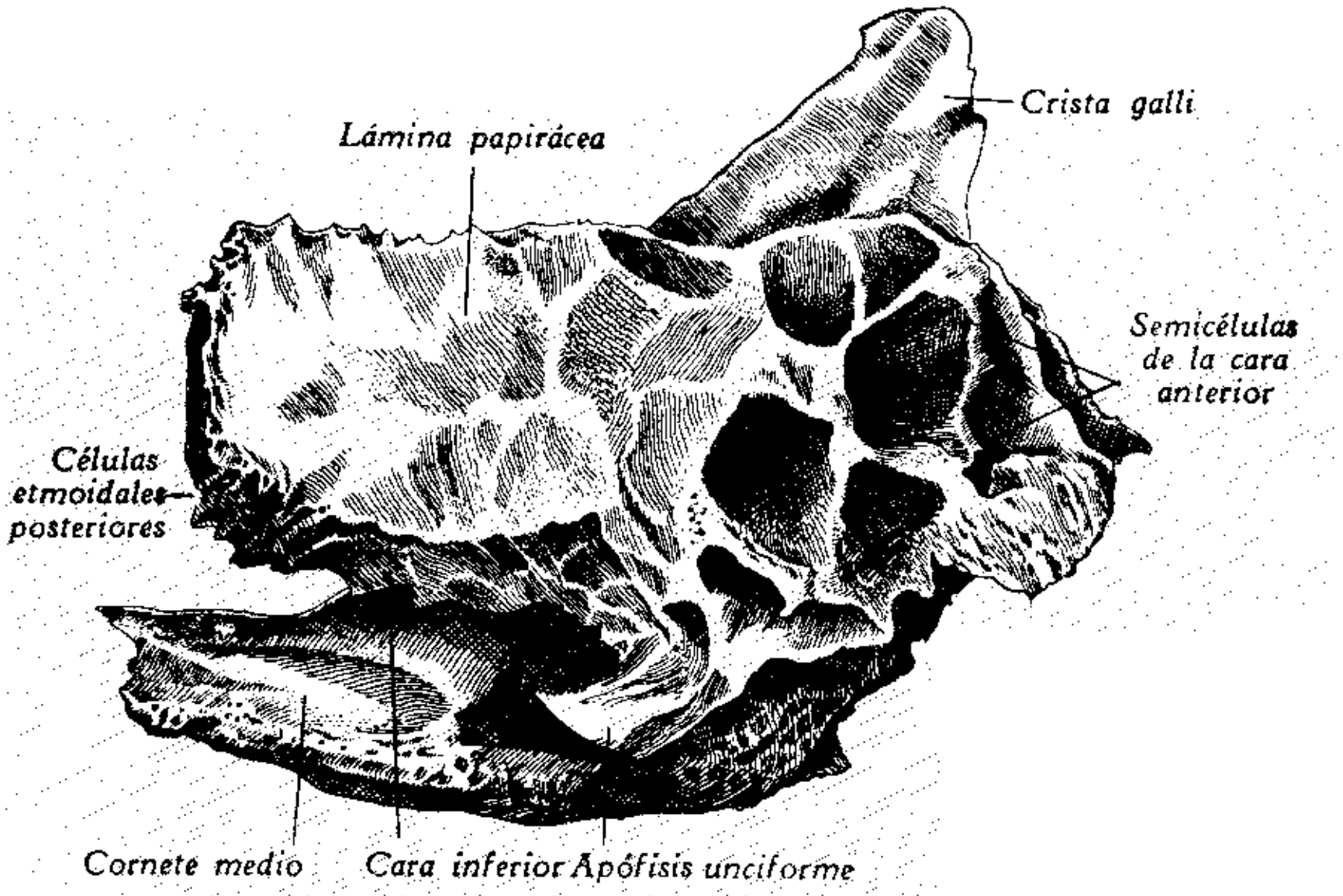

Fig. 58. Etmoides, cara externa.

apófisis crista galli originan las láminas vertical y horizontal. Estos últimos se inician después del primer año de vida.

ESFENOIDES

Es un hueso impar colocado en la parte media y anterior de la base del cráneo, por detrás del etmoides y del frontal y delante del occipital. Lateralmente, limita con los huesos temporales, aunque está situado algo más adelante que ellos. Posee un *cuerpo* que ocupa la parte central y tiene forma más o menos cúbica. De él parten, hacia los

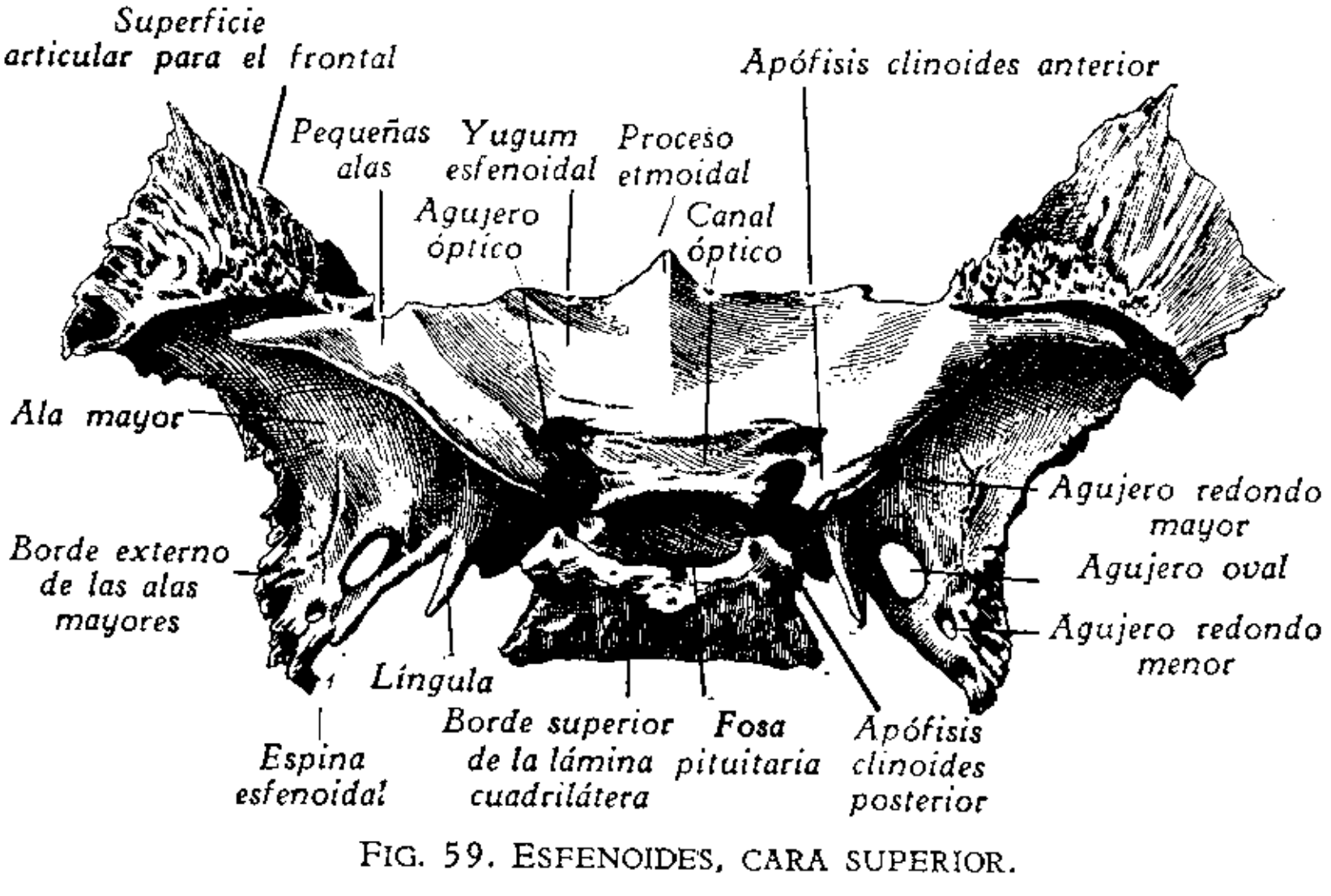

Fig. 59. Esfenoides, cara superior.

lados, cuatro apófisis simétricamente colocadas por pares y llamadas *pequeñas* y *grandes alas;* otras dos, dirigidas hacia abajo, reciben el nombre de *apófisis pterigoides*

Cuerpo del esfenoides. *Cara superior.* Presenta en la parte anterior de la línea media una cresta, la que en el cráneo articulado se continúa con el borde posterior de la apófisis crista galli. Esta cresta termina anteriormente a favor de una prolongación ósea llamada *proceso etmoidal* del esfenoides, porque se articula con el etmoides. A los lados de la cresta existe una superficie lisa, algo cóncava transversalmente, que se prolonga en

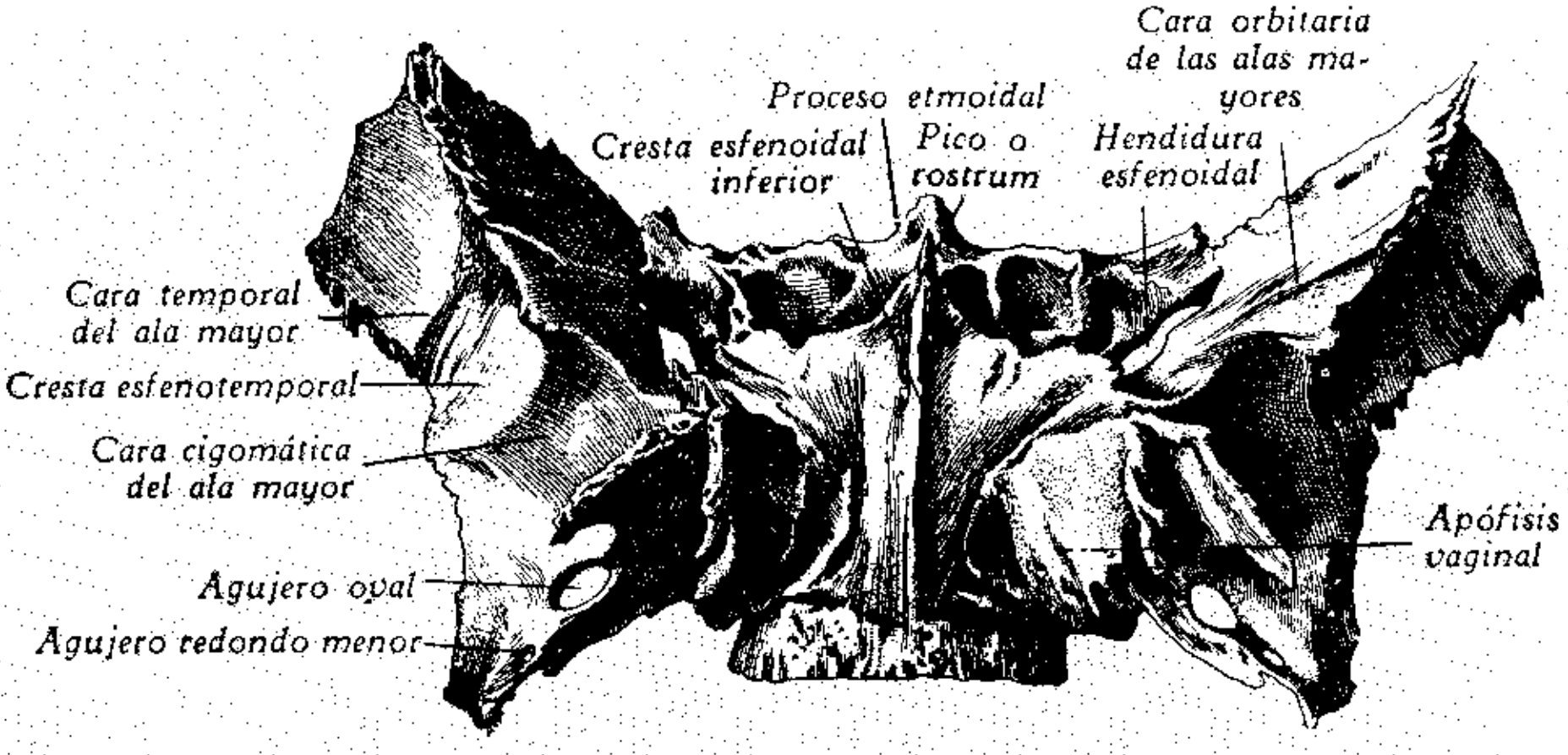

FIG. 60. ESFENOIDES, CARA INFERIOR.

el cráneo articulado con el canal olfativo; esta superficie o *jugum esfenoidal* presenta anteriormente un borde transversal que se articula con la lámina horizontal del etmoides. Por detrás del jugum se observa un canal transversal o *canal óptico,* que sirve para alojar el quiasma de los nervios ópticos y se termina a cada lado en los agujeros ópticos, abiertos en la base de las pequeñas alas. (Fig. 59.)

El borde posterior del canal óptico es una cresta transversal que ostenta en su parte media el *tubérculo pituitario* y sirve de límite anterior a la *fosa pituitaria* o *silla turca,* donde se aloja la glándula pituitaria o hipófisis. A los lados de la fosa pituitaria, en el

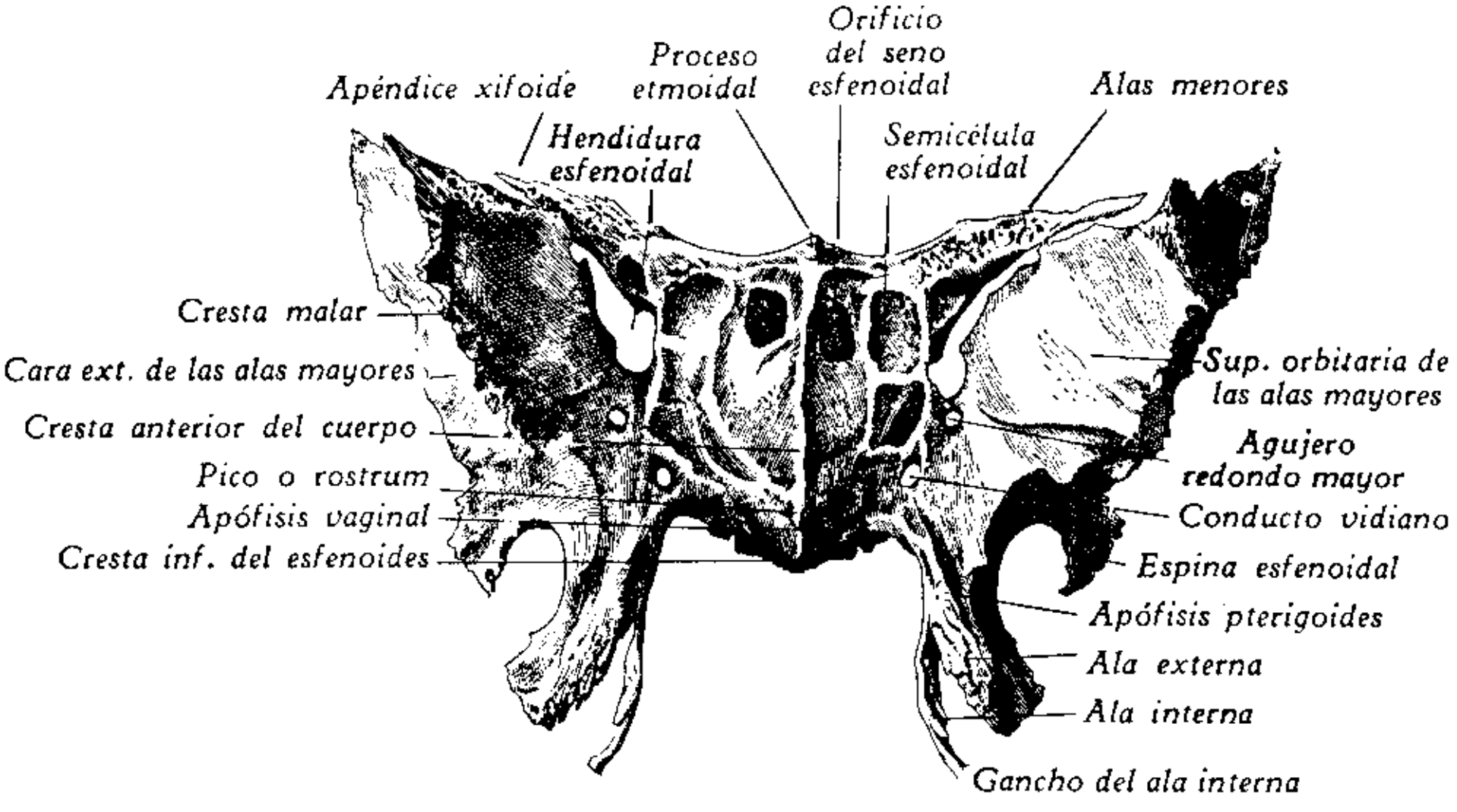

FIG. 61. ESFENOIDES, CARA ANTERIOR.

lugar donde las grandes alas se unen con el cuerpo, existe un canal anteroposterior, llamado *canal carotídeo* o *canal del seno cavernoso.*

La silla turca lleva por detrás la *lámina cuadrilátera* a manera de respaldo. Dicha lámina presenta una cara posterior, inclinada hacia abajo y atrás, que se continúa con el canal basilar, y otra cara anterior, que forma el respaldo de la silla turca. Su borde superior termina a los lados en un tubérculo o *apófisis clinoides posterior.* El borde inferior se confunde con el hueso y los laterales presentan dos escotaduras: una superior, por donde pasa el nervio motor ocular común, y otra inferior, en relación con el seno petroso inferior; en medio de ellas existe, a menudo, otra pequeña para el motor ocular externo. (Fig. 59.)

Cara inferior. Lleva en la línea media la *cresta esfenoidal inferior,* muy saliente en su parte delantera, donde se continúa con la cresta esfenoidal anterior, formando el *pico del esfenoides.* La cresta inferior se articula con el borde superior del vómer que tiene forma de ángulo diedro y se constituye así el *canal esfenovomeriano medio,* comprendido entre la cresta y el fondo del canal vomeriano. A los lados de la cresta inferior existen unas superficies lisas, de forma triangular con base interna, que forman la parte más

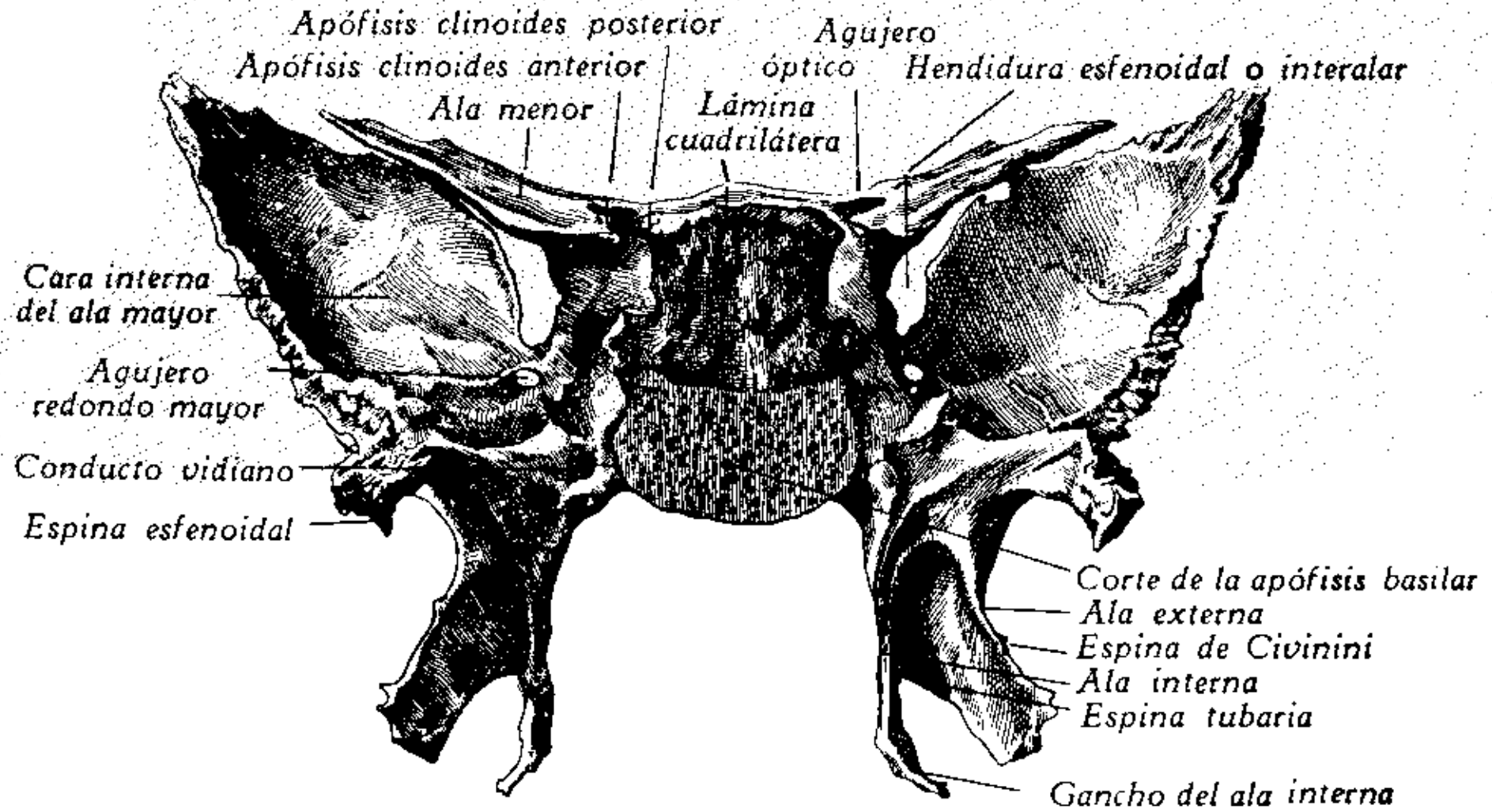

FIG. 62. ESFENOIDES, CARA POSTERIOR.

posterior del techo de las fosas nasales. Más hacia afuera se desprenden hacia abajo las apófisis pterigoides. (Fig. 60.)

Cara anterior. Forma parte de la bóveda de las fosas nasales y está limitada por arriba por el borde anterior de la lámina horizontal o proceso etmoidal, que se articula con la lámina cribosa del etmoides. En la línea media presenta la *cresta esfenoidal anterior* que va a articularse con el borde posterior de la lámina perpendicular del etmoides. A los lados de la cresta se observan un canal vertical, que lleva el orificio por donde se abren los *senos esfenoidales,* y más afuera las semiceldillas esfenoidales, las cuales en el cráneo articulado se completan con las semiceldillas etmoidales posteriores, formando las celdillas esfenoetmoidales. (Fig. 61.)

Cara posterior. Es una superficie de forma más o menos rectangular, soldada tan íntimamente con la apófisis basilar del occipital, que en el adulto solamente se puede lograr la separación por medio de un corte de sierra. (Fig. 62.)

Caras laterales. De la parte superoanterior nacen las pequeñas alas, circunscribiendo el agujero óptico, como expansiones laterales del jugum; más abajo, a todo lo ancho del cuerpo, se originan las grandes alas, por debajo de un canal llamado *canal cavernoso* o *canal carotídeo.* (Fig. 63.)

El espacio comprendido entre las bases de las alas mayores y menores forma la parte interna de la *hendidura esfenoidal.*

Pequeñas alas o apófisis de Ingrassias. Tienen forma triangular, con base interna y vértice externo. Situadas horizontalmente, nacen por dos raíces: una superior, aplana-

da de arriba abajo, y otra posteroinferior, rodeando entre ambas el *agujero óptico,* por donde pasan el nervio óptico y la arteria oftálmica. Su cara superior forma parte de la base del cráneo, en tanto que la inferior entra en la constitución de la parte más posterior del techo de las órbitas. El borde anterior se articula con la porción horizontal del frontal. El posterior es delgado por fuera y grueso por dentro; aquí forma, al terminar, un saliente denominado *apófisis clinoides anterior;* el vértice externo, muy afilado, se conoce con el nombre de *apéndice xifoide* o *ensiforme.*

Grandes alas. Poseen una cara superointerna o endocraneana, otra inferoexterna o exocraneana y dos bordes, uno externo y otro interno.

La *cara endocraneana* está vuelta hacia arriba y atrás, es cóncava y presenta en su parte interna o base varios orificios. El anterior, situado cerca de la hendidura esfenoidal, se llama *agujero redondo mayor* y da paso al nervio maxilar superior. Por detrás de él existe otro agujero de forma ovalada o *agujero oval,* por donde atraviesa el nervio maxilar inferior. Más atrás y por fuera de este último orificio, se encuentra el *agujero redondo menor,* que deja pasar la arteria meníngea media. Hay otros dos pequeños orificios inconstantes: el *agujero de Vesalio,* por donde pasa una vena emisaria, está co-

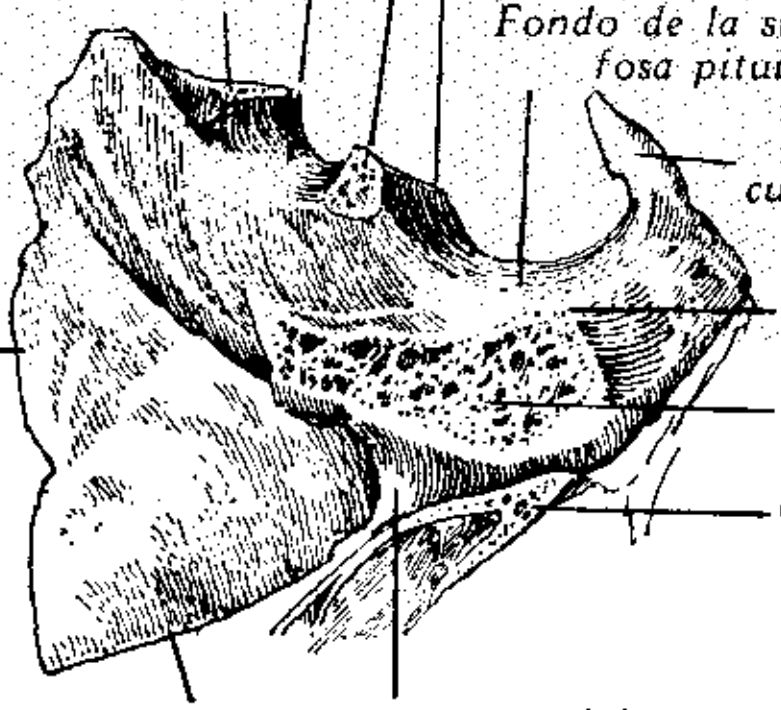

FIG. 63. CUERPO DEL ESFENOIDES. CARA LATERAL.

locado por delante y adentro del agujero oval; y cerca del agujero redondo menor, algo más hacia atrás y adentro, puede encontrarse un pequeño orificio o conducto *innominado de Arnold,* por el cual atraviesa el nervio paqueño petroso superficial. El resto de la cara endocraneana de las grandes alas es cóncavo y presenta diversas eminencias mamilares y depresiones digitales. (Fig. 65.)

La *cara exocraneana* lleva en su parte anterior una cresta vertical, rugosa y muy pronunciada, que se articula con el hueso malar (cresta malar) y la divide en dos porciones. Una de ellas, la interna, está vuelta hacia delante y adentro; es plana, lisa y triangular, constituyendo en parte la pared externa de las cavidades orbitales. Su borde superior libre forma el labio inferior de la hendidura esfenoidal. Esta cara interna del ala mayor recibe también el nombre de *orbitaria.* La otra parte o externa de la cara exocraneana se llama *temporocigomática* y está a su vez dividida por una cresta anteroposterior o cresta *esfenotemporal* en dos partes. La superior, vuelta hacia fuera, sirve de inserción al músculo temporal y forma parte de la fosa temporal. (Fig. 65.) La inferior, dirigida horizontalmente, forma el techo de la fosa cigomática y en ella se inserta el haz superior del músculo pterigoideo externo.

El borde interno posee un segmento anterior, correspondiente al borde superior de la faceta orbitaria de la cara exocraneana del ala mayor; dicho segmento forma el labio inferior de la *hendidura esfenoidal.* Esta hendidura es más ancha hacia dentro y por ella pasan los nervios motor ocular común, motor ocular externo, patético y oftálmico y la vena oftálmica. El segmento posterior del borde interno está situado por detrás de la unión

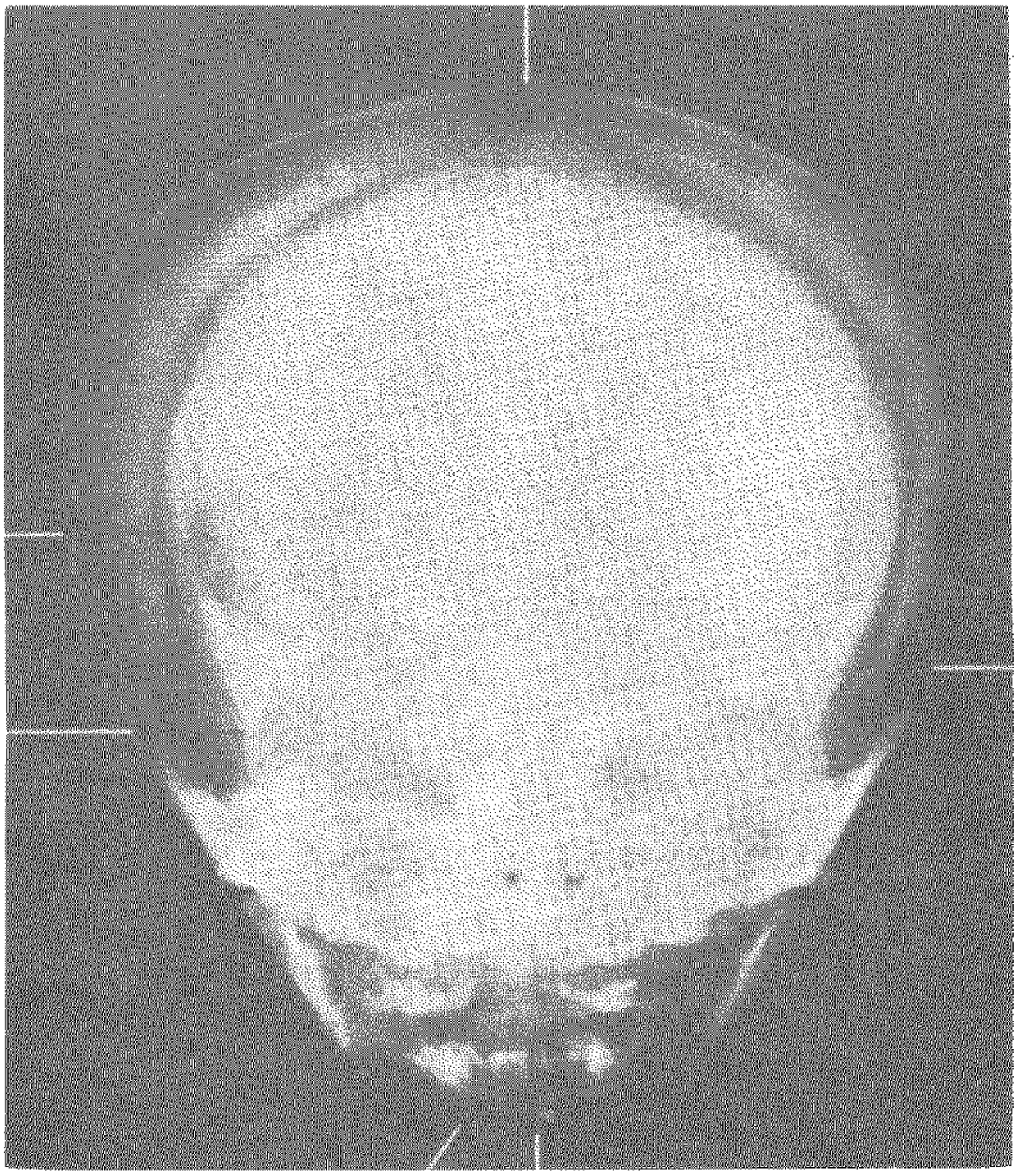

FIG. 64. RADIOGRAFÍA ANTERIOR DE CABEZA DE FETO A TÉRMINO.

del ala mayor con el cuerpo del esfenoides y cerca de él se encuentran parte de los agujeros descritos en la cara endocraneana. La parte terminal del segmento posterior está dirigida hacia atrás y afuera y ahuecada en forma de surco en su parte inferior, que corresponde a la *trompa de Eustaquio.* Se articula esta parte del borde interno con el borde anterior de la roca del temporal, con el que forma el agujero rasgado anterior. El borde externo se articula con la escama temporal, es cóncavo y tallado a bisel a expensas de su lámina interna por abajo, y de su lámina externa por arriba.

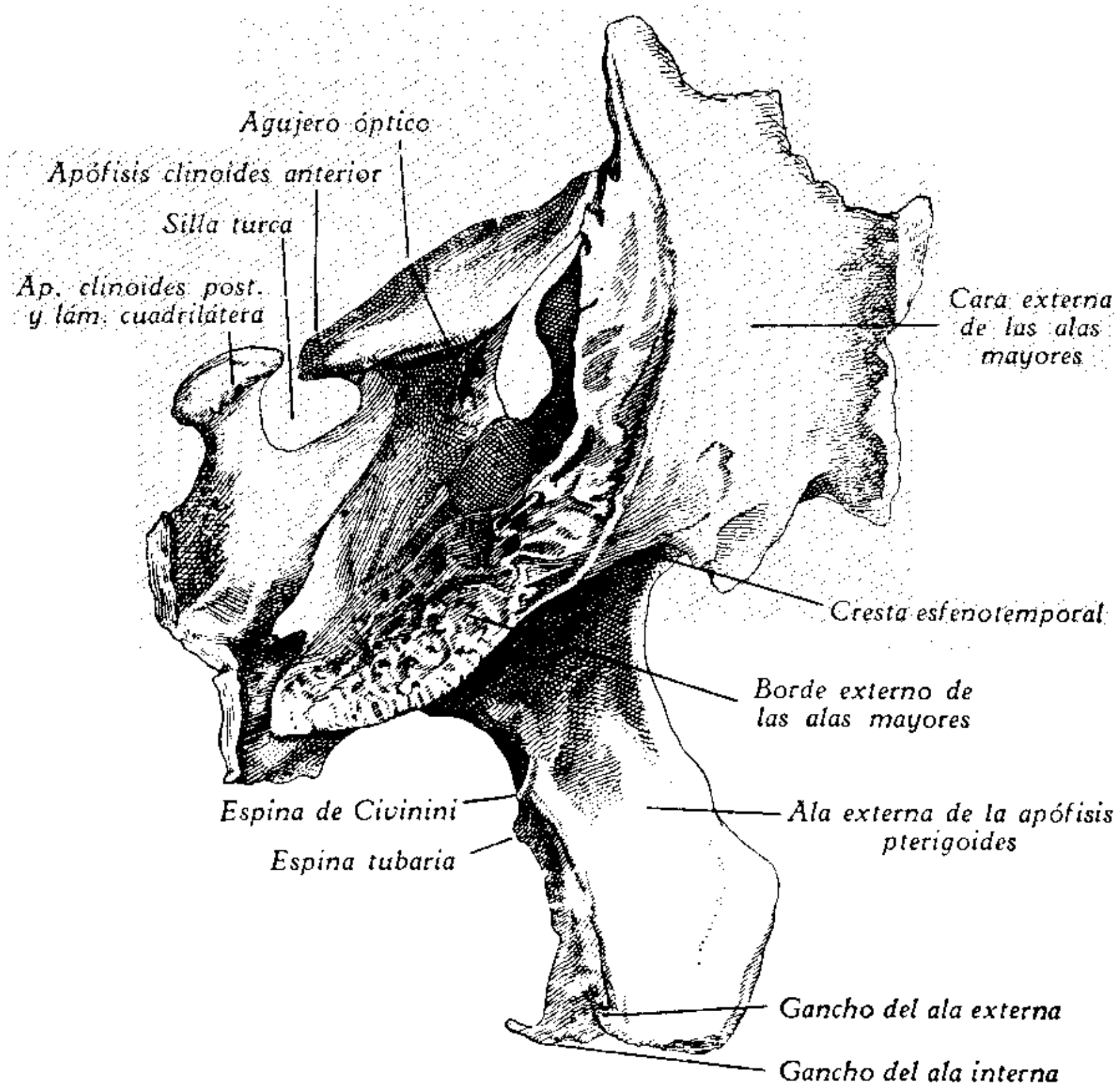

FIG. 65. ESFENOIDES, CARA LATERAL.

El *borde interno* y *externo* se unen por delante de una superficie rugosa que se articula con el frontal y el parietal. Al unirse por la parte posterior ambos bordes forman un ángulo que va a articularse con el espacio formado por la escama y la roca del temporal. Dicho ángulo se termina a favor de una apófisis dirigida hacia abajo, llamada *espina del esfenoides,* donde se insertan la cápsula y el ligamento lateral interno de la articulación temporomaxilar, así como el ligamento esfenomaxilar y el ligamento pterigoespinoso.

Apófisis pterigoides. Están implantadas en la cara inferior del esfenoides por medio de dos raíces; la interna se desprende del cuerpo del esfenoides, mientras la externa, más voluminosa, parte del ala mayor. Estas raíces circunscriben un conducto llamado *conducto vidiano,* que da paso a los *vasos* y *nervios vidianos.* Las dos raíces se extienden hacia la parte inferior en forma de dos láminas, denominadas *ala externa* y *ala interna* de la apófisis pterigoides. Ambas láminas permanecen unidas por su borde anterior en más de la mitad de su altura, constituyendo un ángulo diedro abierto hacia atrás, conocido con el nombre de *fosa pterigoidea.* En su tercio inferior, los bordes anteriores de las láminas se separan formado un ángulo, llamado *escotadura pterigoidea,* donde viene a alojarse la apófisis piramidal del palatino.

La apófisis pterigoides presenta un borde, o mejor, una cara anterior, resultado de la unión de las dos láminas, que hace frente a la tuberosidad del maxilar superior y forma la pared posterior de la fosa pterigomaxilar. La cara posterior, como ya se ha dicho, es la fosa pterigoidea, constituida por la cara externa del ala interna y la interna del ala externa. Su parte superior e interna lleva una pequeña foseta o *foseta escafoidea,* que sirve de inserción al músculo peristafilino externo, mientras en el resto de la fosa pterigoidea se inserta el pterigoideo interno. En los bordes de las alas, que sirven de límite a la fosa pterigoidea, se observan sendas espinas hacia su parte media. La *espina tubaria* está situada sobre el ala interna y se relaciona con la trompa de Eustaquio, en tanto que la *espina de Civinini,* situada en el ala externa, sirve de inserción al ligamento pterigoespinoso de Civinini. El ángulo posteroinferior del ala interna se prolonga a manera de gancho, bajo cuya curvatura se desliza el tendón del peristafilino externo. En la parte superior de la cara interna destaca un saliente óseo o *apófisis vaginal* dirigido hacia dentro. Con el cuerpo del esfenoides constituye un surco, que el borde del ala del vómer transforma en un canal, llamado *canal esfenovomeriano lateral.* La cara inferior de la apófisis vaginal lleva una canaladura anteroposterior, que en el cráneo articulado, merced a la apófisis esfenoidal del palatino, se vuelve un conducto o *canal pterigopalatino,* por el cual pasan la arteria pterigopalatina y el nervio *faríngeo de Bock.* La parte anterior de esta cara interna se articula con la lámina vertical del palatino.

La cara externa de las apófisis pterigoides forma parte de la fosa cigomática y proporciona inserción al haz inferior del músculo pterigoideo externo. La cara interna constituye la parte más posterior de la pared externa de las fosas nasales.

Estructura. El cuerpo del esfenoides está formado por láminas de tejido compacto que limitan dos cavidades o senos esfenoidales. El resto del hueso está también formado por tejido compacto; solamente en la base de las apófisis pterigoides y en la parte anterior de las grandes alas se encuentran pequeñas cantidades de tejido esponjoso.

Osificación. El esfenoides se halla constituido primitivamente por cuatro piezas: el preesfenoides, el basiesfenoides y los dos cornetes de Bertin. Los centros de osificación que originan estas piezas aparecen entre los meses tercero y séptimo de la vida embrionaria. Son cuatro los que forman el preesfenoides: dos para las pequeñas alas y dos para la parte anterior del cuerpo. El basiesfenoides se origina a expensas de ocho: dos producen la parte posterior del cuerpo; otros dos, uno a cada lado, originan las alas mayores y las alas externas de la apófisis pterigoides; sendos centros dan origen a las alas internas de las apófisis pterigoides; por último, los canales cavernosos se desarrollan también a expensas de otros dos centros.

Los cornetes de Bertin son láminas delgadas, soldadas a la parte anteroinferior del cuerpo, que se desarrollan cada una por un punto de osificación. Ciertos autores consideran estas piezas óseas como pertenecientes al etmoides.

PARIETALES

Son dos huesos planos situados simétricamente en las partes laterales y superiores del cráneo, por delante del occipital, atrás del frontal, encima de los temporales y articulados entre sí en la línea media. Cada uno de ellos presenta dos caras, de las cuales una es externa o exocraneana y la otra interna o endocraneana; además, cuatro bordes: anterior, posterior, superior e inferior, y cuatro ángulos: dos anteriores y dos posteriores.

Cara externa. Es convexa, lisa y lleva hacia su mitad inferior dos líneas curvas hacia abajo, concéntricas y rugosas, llamadas líneas temporales. La superior sirve de inserción a la aponeurosis temporal, mientras sobre la inferior se inserta el músculo temporal. Arriba de estas líneas existe una eminencia o *giba parietal,* relacionada con la aponeurosis epicraneal. (Fig. 66.)

Cara interna. Es fuertemente cóncava, sobre todo hacia la parte media, donde se forma la *fosa parietal,* que se corresponde exteriormente con la giba parietal. Su superficie se halla surcada por una serie de canales que se dirigen del borde inferior al superior, ra-

mificándose como la nervadura de una hoja; constituyen en realidad la impresión de las ramas de la arteria meníngea media. Cerca del borde superior y paralelamente a él existe

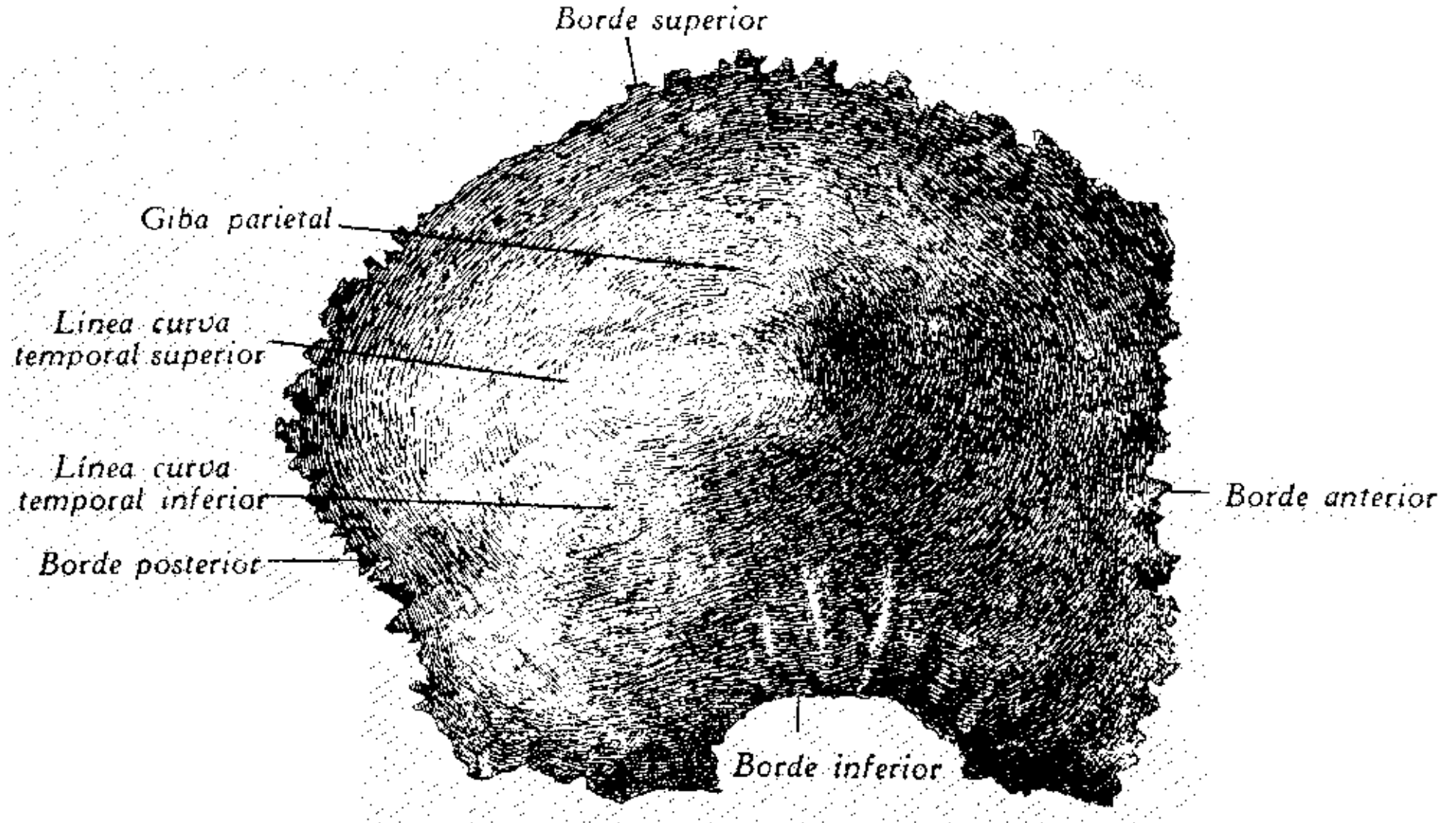

FIG. 66. PARIETAL, CARA EXTERNA.

un semicanal que con el del hueso opuesto forma el canal para el seno longitudinal superior, y una serie de pequeñas fosas o *fosetas de Pacchioni*, donde se alojan los cor-

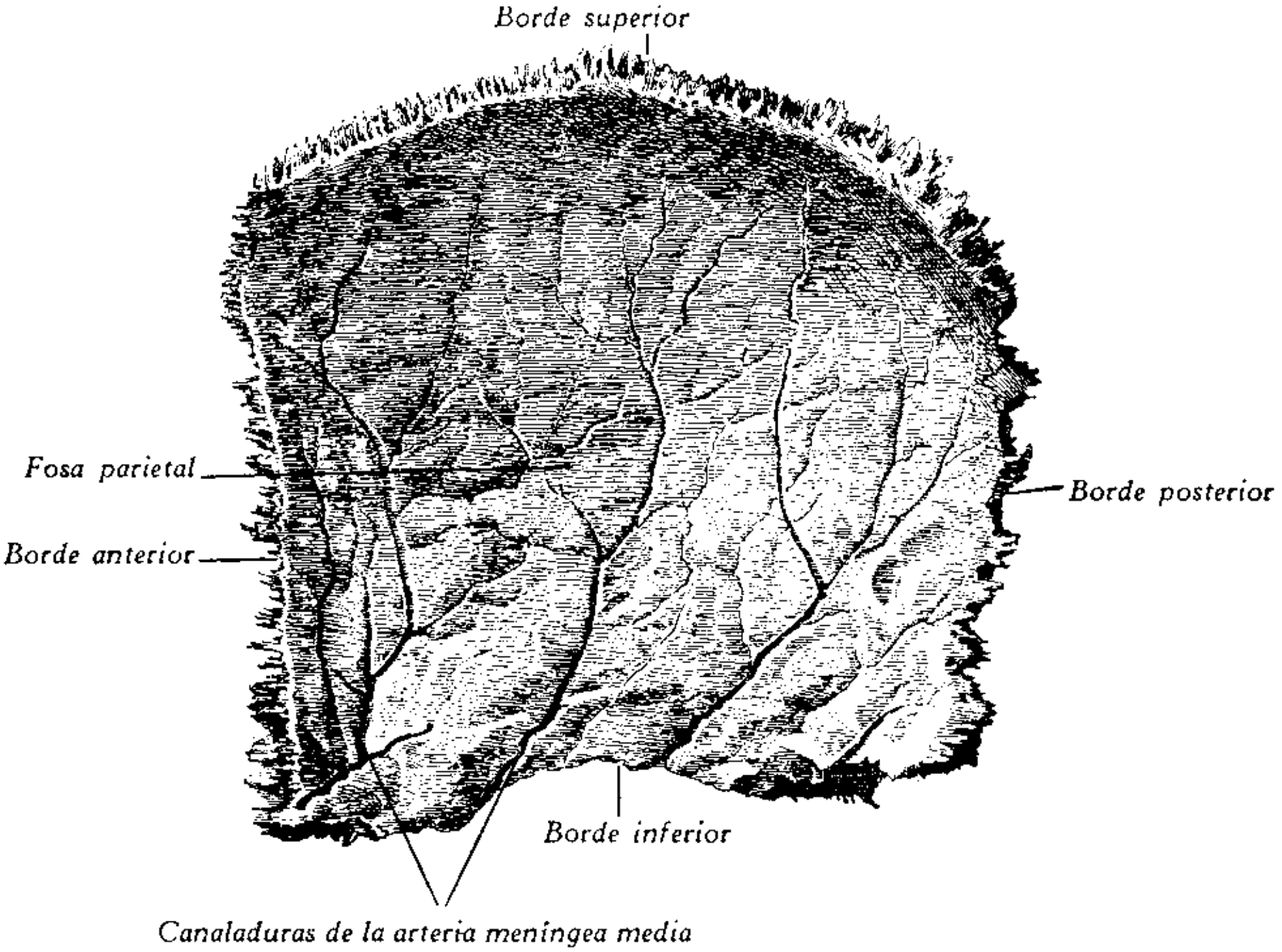

FIG. 67. PARIETAL, CARA INTERNA.

púsculos de Pacchioni. En el tercio posterior del canal mencionado existe un orificio, *el agujero parietal*, por el cual pasa la vena emisaria de Santorini. (Fig. 67.)

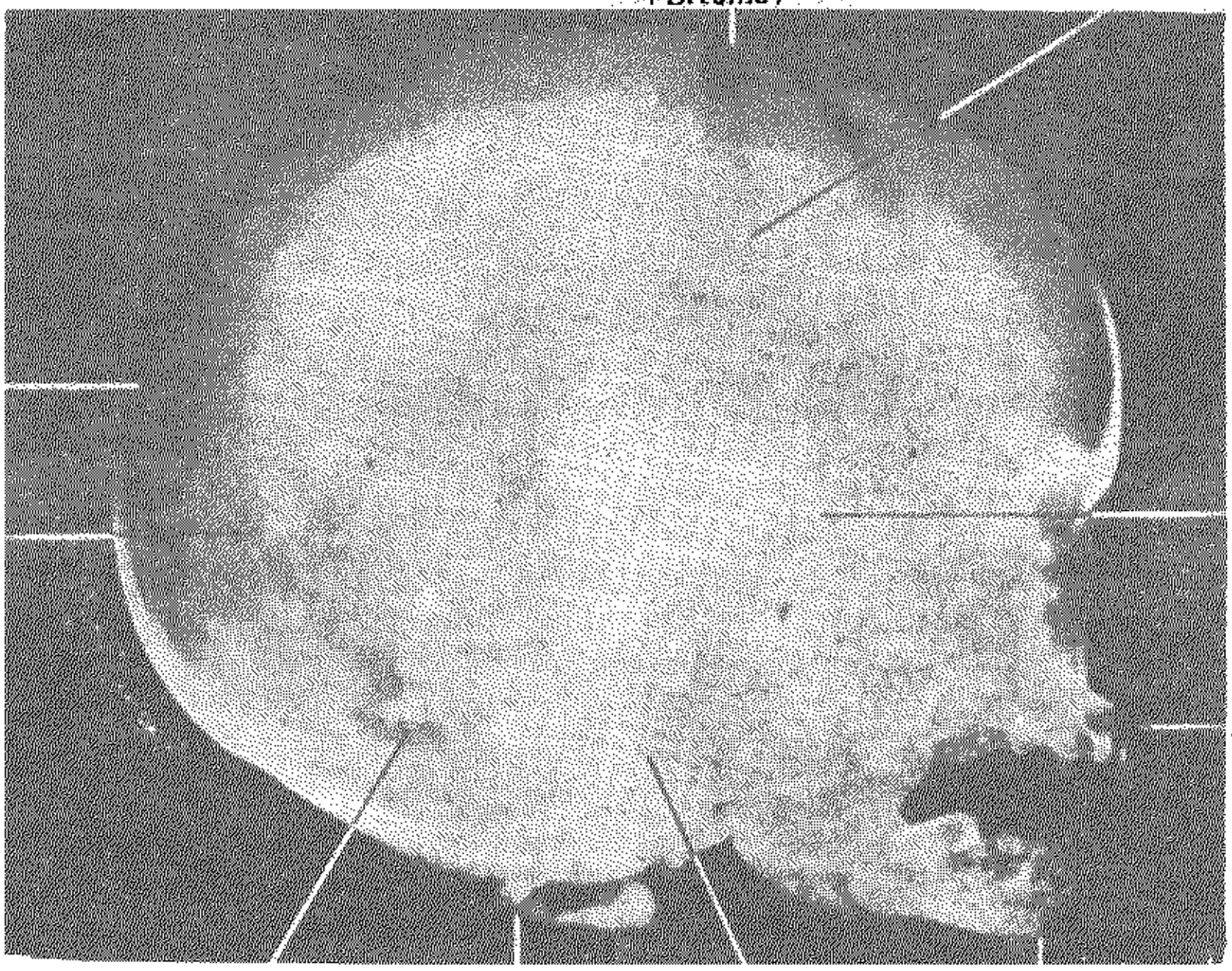

FIG. 68. RADIOGRAFÍA LATERAL DE CABEZA DE FETO A TÉRMINO.

Bordes. El borde superior, dentado y algo biselado a expensas de su cara interna, se articula con el borde superior del parietal del lado opuesto, formando la sutura interparietal o sagital. El borde inferior es cóncavo, biselado en sentido contrario del superior y se articula con la escama del temporal. Los bordes anterior y posterior son dentados, y mientras el primero, que se articula con el frontal, es casi rectilíneo, el segundo, que lo hace con el occipital, es convexo.

Angulos. El ángulo anterosuperior, casi recto, corresponde a la unión de las suturas sagital y coronal, conocida con el nombre de *bregma,* y se articula con el frontal y con el parietal del lado opuesto. El anteroinferior es el más agudo de los cuatro ángulos, pero de vértice truncado; en su cara interna comienza el canal de la arteria meníngea media, y se articula con el frontal y con el ala mayor del esfenoides, originando la sutura llamada *pterión.* Al ángulo posterosuperior corresponde la unión de las suturas sagital y lambdoidea *(lambda),* constituida por la unión de los dos parietales y del occipital. Por último, el posteroinferior penetra entre la escama del temporal y la parte posterior de la región mastoidea del mismo, formando, con intervención del occipital, la sutura denominada *asterión.*

Estructura. Lo mismo que los otros huesos o parte de ellos que constituyen la bóveda del cráneo, los parietales están formados por dos láminas de tejido compacto, entre las cuales hay una capa *(diploe)* de tejido esponjoso.

Osificación. Cada parietal deriva de la irradiación de un solo centro que aparece durante el segundo mes de vida intrauterina.

OCCIPITAL

Es un hueso plano impar y mediano, situado en la parte posteroinferior del cráneo. En su parte inferior destaca un gran orificio, de diámetro anteroposterior mayor que el transverso, llamado *agujero occipital.* Por delante de éste hay una superficie cuadrangular o *apófisis basilar.* Por detrás, un segmento de esfera, conocido como la *escama del occipital,* y a los lados dos masas óseas, con superficies articulares por su cara inferior, o *masas laterales del occipital.* (Fig. 69.)

Apófisis basilar. Es de forma cuadrilátera y situada entre el agujero occipital por atrás y el cuerpo del esfenoides por delante, con el cual se articulan, como ya se ha dicho, tan fuertemente, que se desprende solamente con la sierra. Posee dos caras: una inferior o exocraneana, y otra superior o endocraneana, y cuatro bordes: el anterior, el posterior y los dos laterales.

La *cara inferior* o *exocraneana* lleva en la línea media, hacia el límite de su tercio posterior, un tubérculo o *tubérculo faríngeo,* sobre el cual se insertan la aponeurosis faríngea y el músculo constrictor superior de la faringe. Por delante del tubérculo se observa una depresión, alargada de adelante atrás, donde se aloja la glándula faríngea de Luschka, llamada *foseta faríngea.* Del tubérculo faríngeo parten hacia atrás unas crestas curvas, de concavidad anterior, llamadas *crestas musculares.* A veces, por delante de estas curvas, existen otras casi paralelas a ellas, denominadas *crestas sinostósicas.* Entre ambos sistemas de crestas, se insertan el músculo pequeño recto anterior de la cabeza. Por delante de la cresta sinostósica se observa una amplia depresión, en la cual viene e insertarse el músculo gran recto anterior de la cabeza.

La *cara superior o endocraneana* es cóncava transversalmente, en forma de canal; es más ancha atrás que adelante e inclinada hacia abajo y atrás. Aloja al bulbo y a la protuberancia anular, y por su forma acanalada recibe el nombre de *canal basilar.* Los bordes laterales de la apófisis basilar, que se articulan con la roca del temporal por medio de fibrocartílago, llevan en su labio superior un surco en relación con el seno petroso inferior. Su borde anterior, íntimamente soldado con el cuerpo del esfenoides, es artificial, pues, repetimos, se logra solamente mediante corte de sierra. El posterior limita por delante al agujero occipital.

Escama del occipital. Se distinguen en ella dos caras y dos bordes.

La *cara posteroinferior* o *exocraneana*, convexa en toda su extensión, exhibe en la línea media, partiendo del agujero occipital, una cresta o *cresta occipital externa*, que termina superiormente a favor de una tuberosidad, denominada *protuberancia occipital externa*. A ambos lados de ésta se extiende una línea rugosa transversal y cóncava hacia delante, que llega lateralmente hasta la base de las apófisis mastoideas y recibe el nombre de *línea curva occipital superior*. En su labio inferior se inserta el músculo trapecio, mientras que en el superior lo hace el occipital. De la parte media de la cresta occipital parte otra línea rugosa o *línea curva occipital inferior;* es casi paralela a la superior, también cóncava hacia delante, y se termina lateralmente en la *apófisis yugular*. Da inserción, por dentro, al pequeño recto posterior, y por fuera, al gran recto posterior y al pequeño oblicuo, todos músculos profundos de la nuca. Las dos líneas curvas occipitales limitan una superficie rugosa, donde van a insertarse, por dentro, el gran complexo, y por fuera, el pequeño oblicuo. Arriba de la protuberancia occipital externa y de la línea curva occipital superior, se extiende una superficie convexa y lisa, que corresponde al cuero cabelludo y al músculo occipital. (Véase fig. 69.)

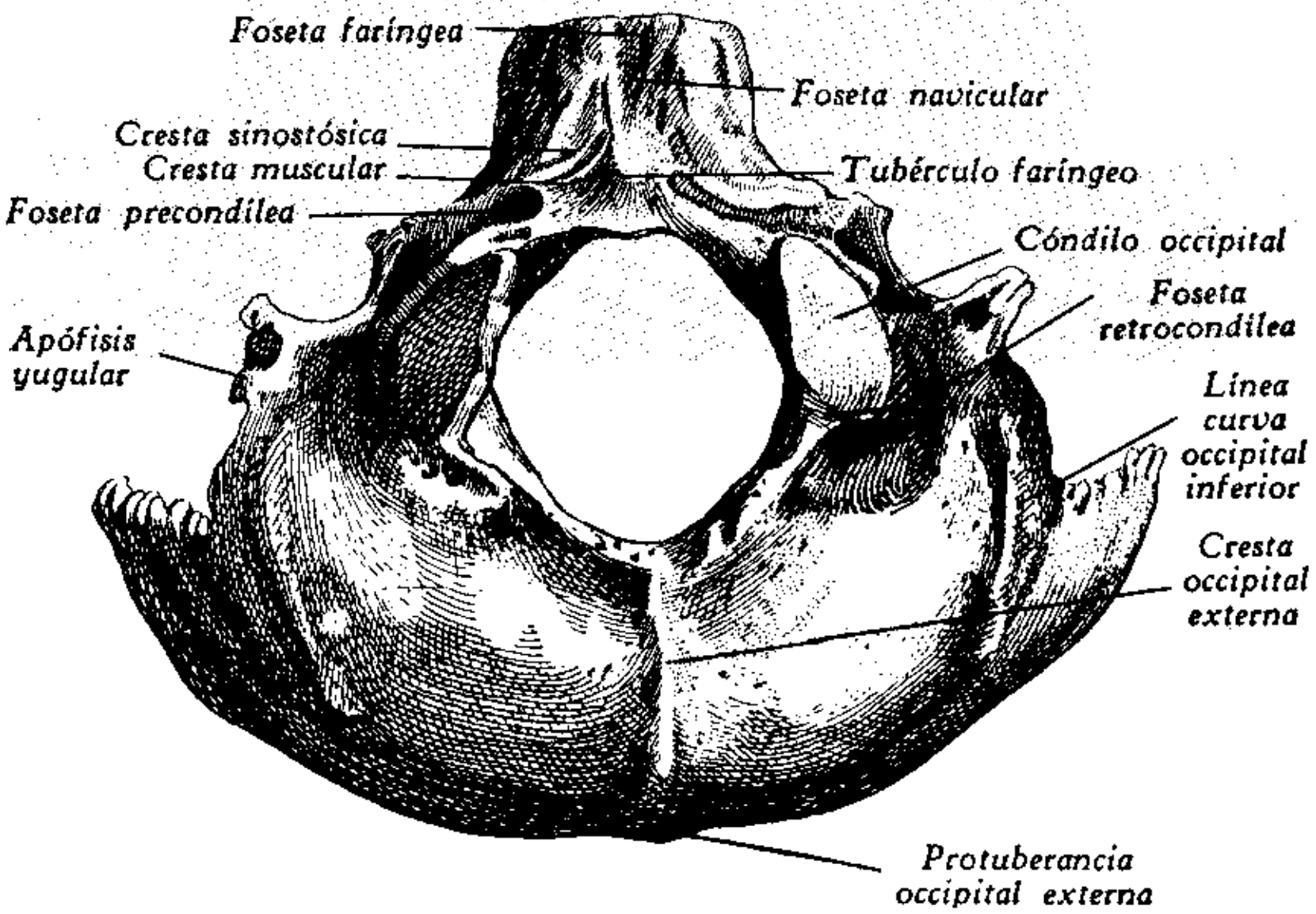

FIG. 69. OCCIPITAL, VISTO POR ABAJO.

La *cara anterosuperior* o *endocraneana* es cóncava y lleva en la línea media, a partir del agujero occipital, una cresta llamada *cresta occipital interna*. En su parte inferior esta cresta se bifurca en dos ramas que se pierden en los bordes del agujero occipital, mientras hacia arriba termina en un saliente o *protuberancia occipital interna*, que se corresponde con la protuberancia occipital externa. De aquélla parten hacia los lados dos canales horizontales o *canales del seno lateral*, que corresponden a los senos laterales del encéfalo. Por encima de la misma protuberancia parte otro canal, o *canal longitudinal*, para el seno longitudinal superior. La confluencia de estos canales se corresponde con la de los senos que recibe el nombre de *presa de Herófilo*. (Fig. 70.) La cresta occipital interna y los diversos canales de los senos dividen la superficie endocraneana en cuatro cavidades, de las cuales dos son superiores y se denominan *fosas cerebrales*, y dos inferiores o *fosas cerebelosas*.

Los *bordes superiores* de la escama son dentados y se articulan con el borde posterior de los parietales, en tanto que los bordes inferiores, igualmente dentados, van a articularse con la región mastoidea de los temporales. La escama presenta un ángulo superior, que encaja en el ángulo formado por los parietales, y dos ángulos inferiores, unidos a las masas laterales del occipital.

Masas laterales. Situadas a los lados del agujero occipital, son alargadas de delante atrás, siendo más estrechas y más altas por su parte anterior. Tienen dos caras, dos bordes y dos extremidades.

La *cara superior* o endocraneana posee en su parte anterior una eminencia o *tubérculo occipital,* por detrás de la cual se encuentra un canal por donde se deslizan los nervios espinal, neumogástrico y glosofaríngeo al dirigirse al agujero rasgado posterior. Por abajo y por delante del tubérculo occipital existe un orificio o *agujero condíleo anterior* que comunica con el *canal* del mismo nombre y da paso al nervio gran hipogloso. Por fuera del mismo tubérculo se nota un canal, terminación del canal del seno lateral.

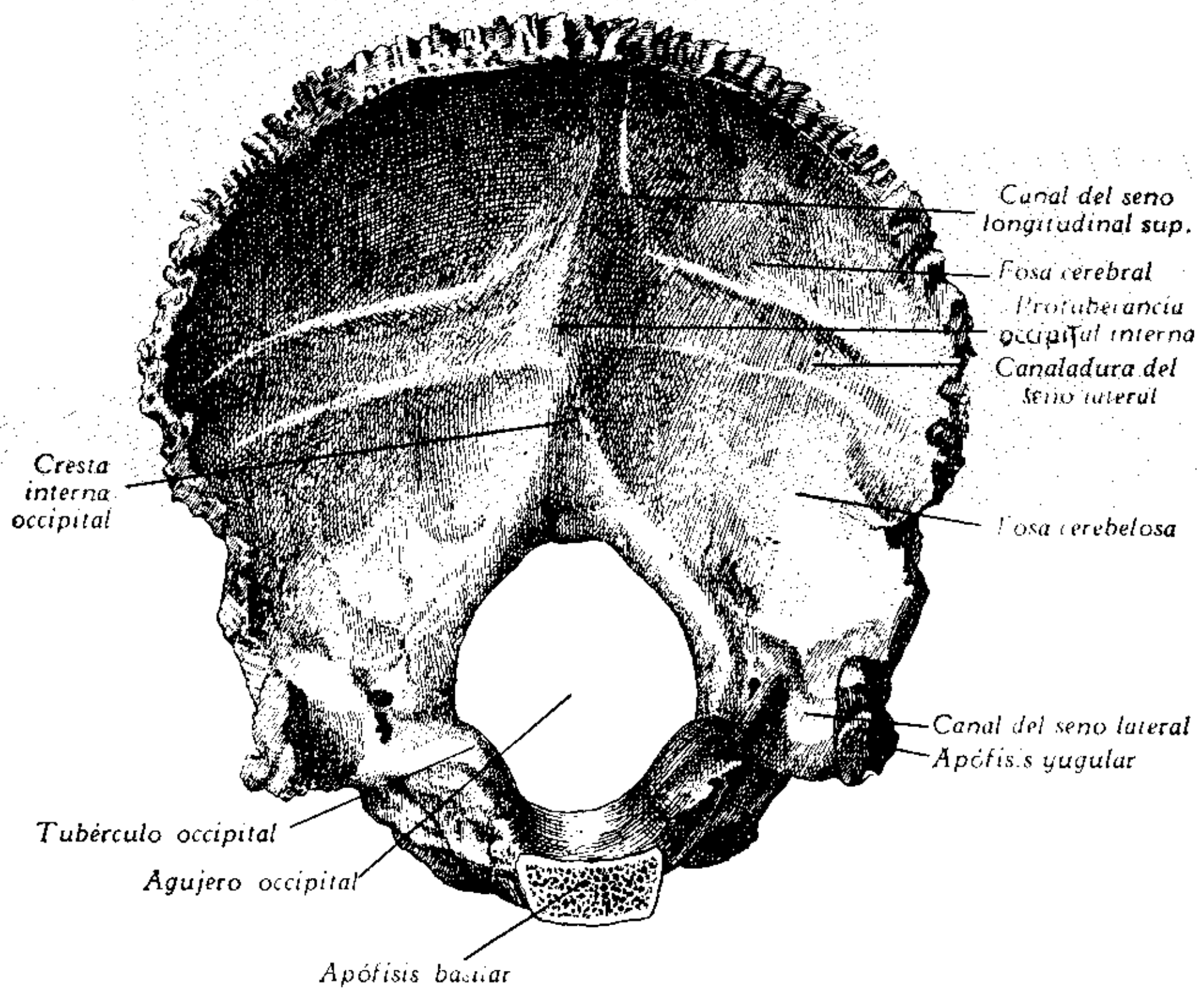

FIG. 70. OCCIPITAL, CARA ANTERIOR DE LA ESCAMA.

En la *cara inferior* o exocraneana de las masas laterales, a cada lado de la parte anterior del agujero occipital, se encuentran un saliente convexo, elíptico y liso, cuyo diámetro mayor está dirigido hacia delante y adentro, y cuya parte media lleva una ligera estrangulación. Estas superficies, que se articulan con el atlas, reciben el nombre de *cóndilos del occipital.* Anteriormente y por fuera de cada cóndilo se observa una pequeña cavidad o *foseta precondílea,* en el fondo de la cual existe un orificio llamado *agujero condíleo anterior.* Por detrás, otra pequeña depresión o *foseta retrocondílea* conduce al *agujero condíleo posterior.* Por el lado externo la superficie es rugosa y sirve de inserción al músculo recto lateral de la cabeza.

El borde externo de las masas laterales está dividido en dos partes por un saliente o *apófisis yugular,* que se relaciona en el cráneo articulado con una superficie rugosa del temporal. Por delante de esta apófisis, el borde forma parte del agujero rasgado posterior, en tanto que por detrás se articula con la región mastoidea del temporal. (Figuras 71 y 72.)

La parte anterior del borde externo presenta una espina, o *espina yugular,* que se mira frente a frente con la espina del mismo nombre de la roca del temporal, dividiendo

el agujero rasgado posterior en dos partes. La posterior corresponde al origen de la vena yugular interna y la anterior está, a su vez, subdividida en estado fresco por un tabique fibroso en dos porciones; por la anterior de éstas pasa el nervio glosofaríngeo y, por la posterior, los nervios espinal y neumogástrico.

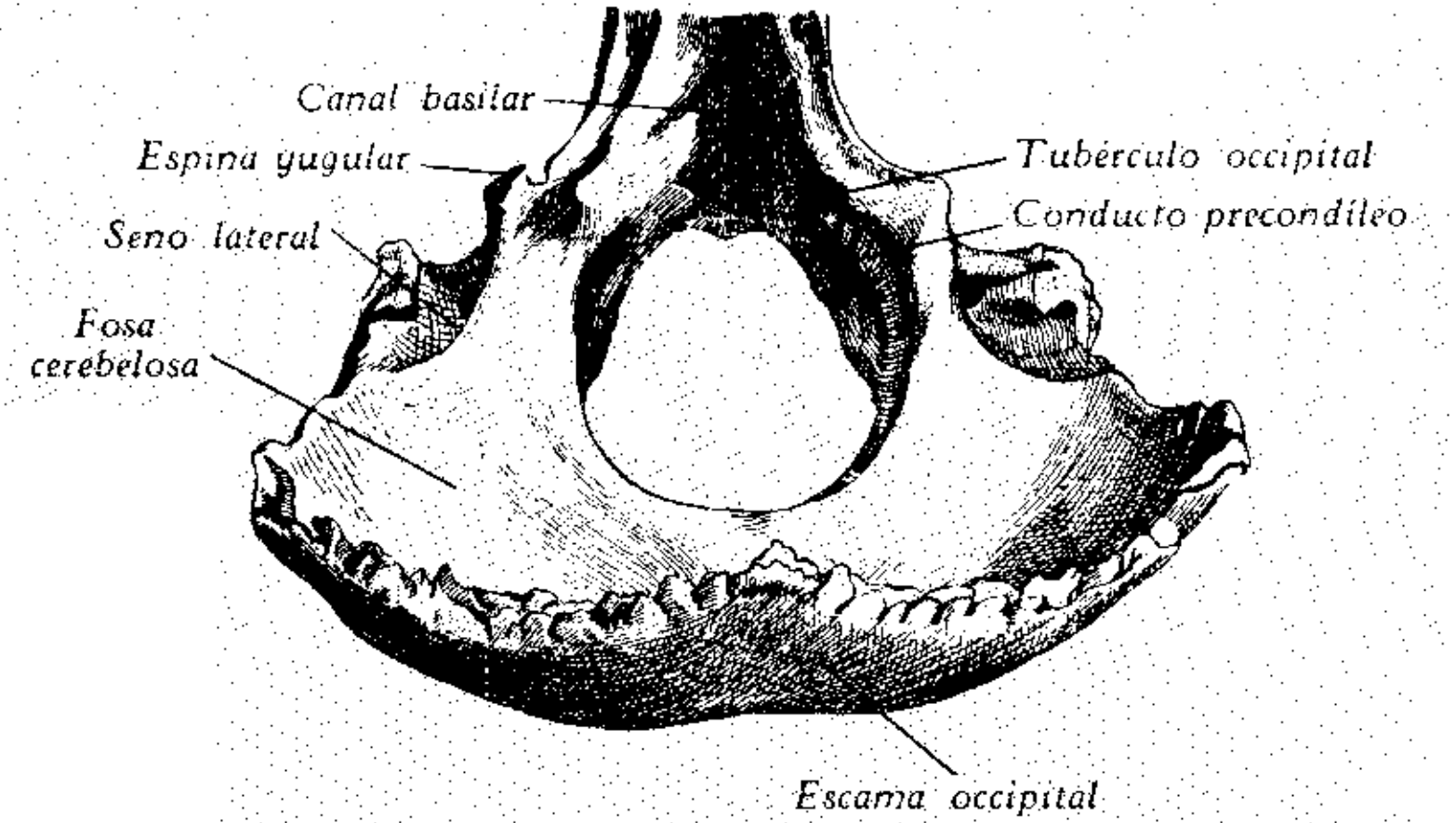

FIG. 71. OCCIPITAL, CARA ENDOCRANEANA.

Estructura. Las masas laterales y la apófisis basilar están formadas por tejido esponjoso cubierto por delgadas láminas de tejido compacto. Dos láminas de tejido compacto, con díploe en su interior, constituyen la escama.

Osificación. A fines del segundo mes de la vida fetal aparecen dos centros de osificación que originan la apófisis basilar. Otros dos producen las masas laterales. Las porciones cerebelosa y cerebral de la escama se originan mediante sendos centros de osificación. Los centros de osificación de la porción basilar aparecen uno delante del otro, constituyendo el anterior el basiótico, y el posterior el basioccipital. De la unión de ambos, queda como huella la cresta sinostósica de Poirier.

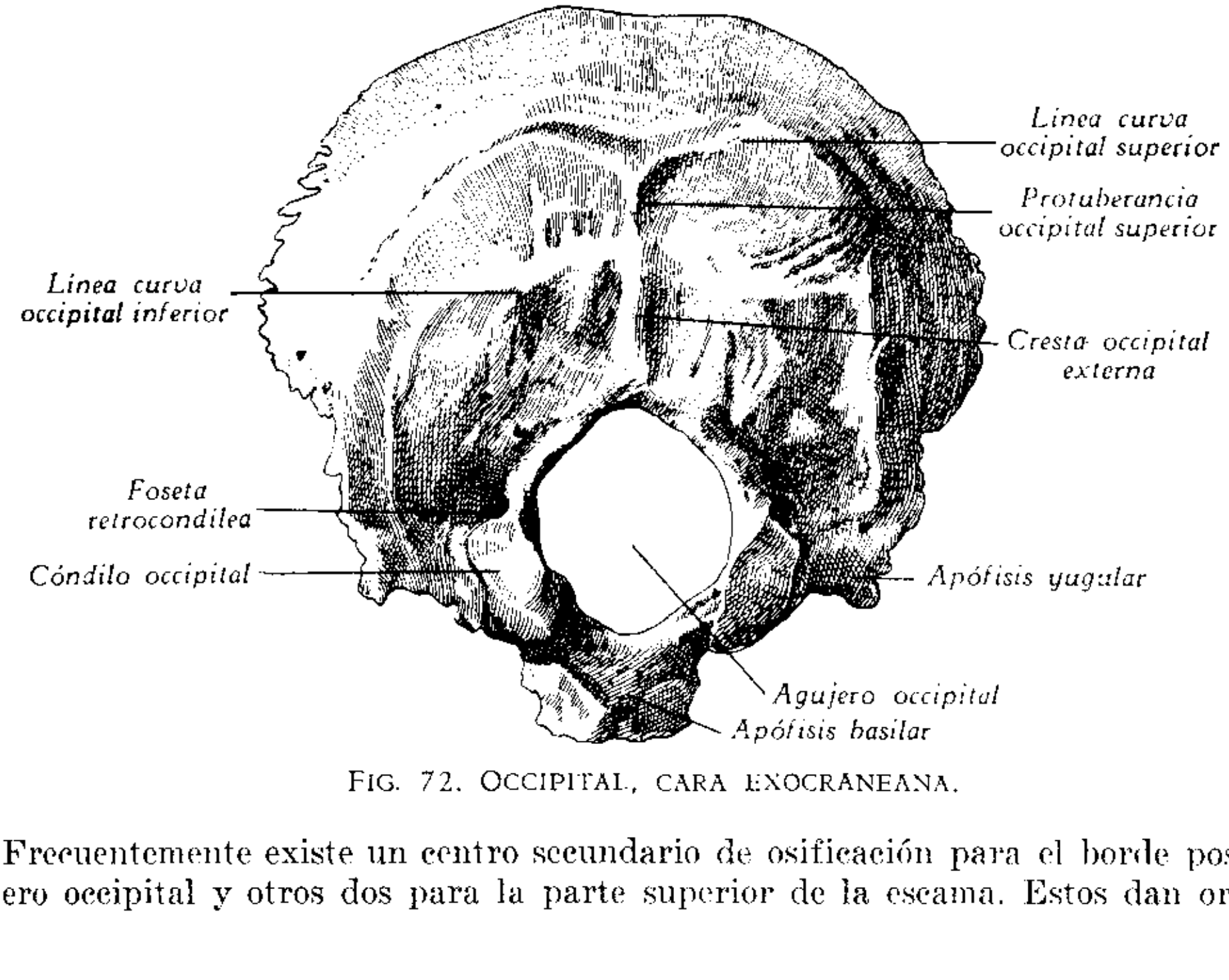

FIG. 72. OCCIPITAL, CARA EXOCRANEANA.

Frecuentemente existe un centro secundario de osificación para el borde posterior del agujero occipital y otros dos para la parte superior de la escama. Estos dan origen a un

hueso de forma triangular, que a menudo queda aislado de la escama, aunque articulado con ella. Recibe el nombre de *hueso epactal* o *hueso interparietal.*

TEMPORAL

Los huesos temporales están situados a los lados de la parte media de la base del cráneo, extendiéndose por las caras laterales de éste. Cada uno de ellos se articula por delante con el esfenoides, por detrás con el occipital y por arriba con el parietal.

El temporal del adulto resulta de la soldadura de tres piezas, independientes en el embrión: la escama, el hueso timpánico y la roca. Estas tres piezas, al soldarse unas con otras, en su desarrollo, originan una serie de suturas más o menos visibles y permanentes. Así, la porción escamosa crece hacia abajo y atrás formando la porción mastoidea, la cual, al soldarse con la base de la roca, da origen a la *cisura petroscamosa posterior*. La mis-

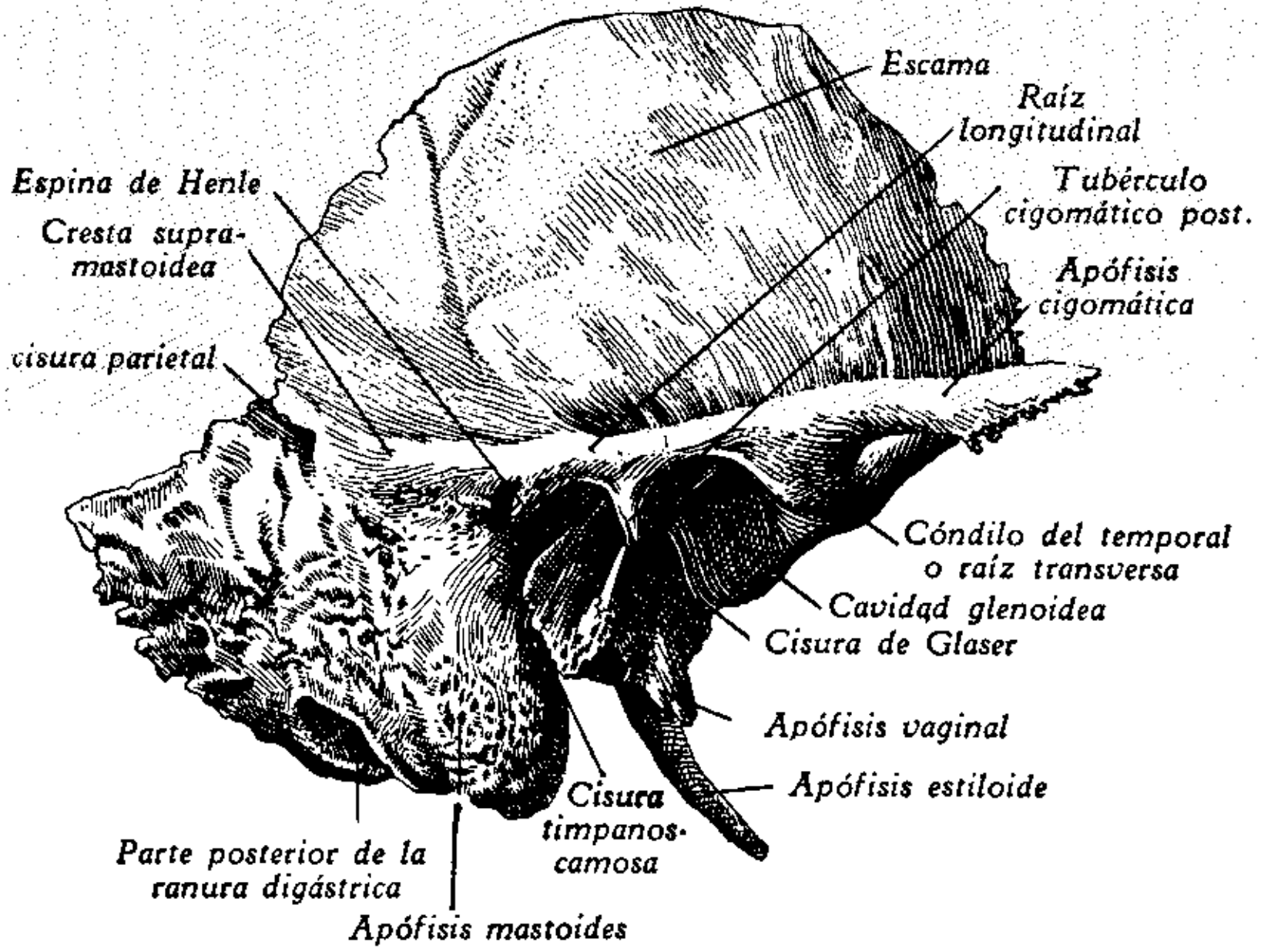

FIG. 73. TEMPORAL, CARA EXOCRANEANA.

ma porción escamosa, al unirse con la cara anterosuperior de la roca, produce la *cisura petroscamosa superior,* visible en la cara endocraneana.

El anillo timpánico se suelda con la porción escamosa, originando la *cisura timpanoscamosa anterior* o *cisura de Glaser.* El mismo anillo forma, al unirse por detrás con la apófisis mastoidea, la *cisura timpanoscamosa posterior.*

Como consecuencia de su desarrollo, pueden distinguirse en el temporal tres porciones. La parte anterosuperior es aplanada transversalmente y recibe el nombre de *región escamosa* o *escama.* Por detrás de ésta destaca una masa voluminosa o región *mastoidea.* Entre ambas y por debajo de ellas existe una prolongación piramidal, de dirección horizontal, llamada *región petrosa* o *roca del temporal.*

Escama del temporal. Es más o menos semicircular de forma y muestra una cara externa y otra interna. La parte superior de la externa, lisa y casi plana, va recubierta por el músculo temporal y en ella se pueden observar algunos surcos producidos por las arterias temporales profundas. La parte *inferior* o inferointerna queda separada de la superior por la *apófisis cigomática.* Se distinguen en ésta dos porciones: una libre o apical y otra de implantación o basal. La porción libre es alargada de adelante atrás, aplanada transversalmente, y tiene la cara externa, donde se inserta el músculo masetero, con-

vexa, en tanto que la interna es cóncava y lisa. En el borde superior horizontal se inserta la aponeurosis temporal, mientras el inferior, grueso y rugoso, da inserción al masetero. La extremidad anterior, dentada y biselada a expensas de su borde inferior, se articula con el hueso malar. La extremidad posterior se continúa insensiblemente con la porción basal. Esta porción basal, aplanada de arriba abajo, tiene su cara superior acanalada y en ella se deslizan los haces posteriores del músculo temporal. Se prolonga longitudinalmente por su borde superior, y recibe el nombre de *raíz longitudinal* de la apófisis cigomática; se dirige hacia arriba en los límites de la escama y la porción mastoidea donde forma la *cresta supramastoidea* o parte inferior de la línea curva temporal inferior. De la parte anterior de la porción basal y por su cara inferior, sale una prolongación alargada transversalmente, lisa y convexa de adelante hacia atrás, que forma el borde anterior de la cavidad glenoidea, es el *cóndilo del temporal* o *raíz transversa* de la apófisis cigomática, y constituye parte de la articulación con el maxilar inferior. En la unión de la raíz longitudinal y de la transversa existe un tubérculo llamado *tubérculo cigomático anterior.* (Fig. 73.)

En la parte inferior de la porción basal de la apófisis cigomática y vuelta ya hacia el lado inferior del cráneo, se encuentra una concavidad elíptica de eje mayor transversal, denominado *cavidad glenoidea.* Por su fondo atraviesa la *cisura timpanoscamosa* o *cisura de Glaser,* que la divide en una porción anterior articular, perteneciente a la escama, y otra posterior no articular, correspondiente al hueso timpánico. Por dentro del cóndilo del temporal una superficie plana y lisa de forma triangular que constituye parte del techo de la fosa cigomática, es conocida con el nombre de *superficie plana subtemporal.*

La *cara interna* de la escama lleva depresiones, eminencias y algunos surcos vasculares para ramos de la arteria meníngea media.

El borde de la escama tiene una parte inferior adherente y otra superior libre. La adherente presenta dos suturas, de las cuales una es visible por la cara endocraneana y se llama *cisura petroscamosa superior,* mientras la otra es observable desde la base del cráneo y es la *cisura de Glaser* o *cisura timpanoscamosa,* por donde la arteria timpánica pasa para penetrar en la caja del tímpano.

La parte libre del borde de la escama representa los dos tercios de una circunferencia. Es biselado en su parte superior y posterior a expensas de su lámina interna, articulándose en esta zona con el parietal. Su parte anterior, biselada a expensas de la lámina externa, es dentada, y se articula con el ala mayor del esfenoides. El borde libre se termina por delante en el ángulo formado por la escama y la parte anterior de la roca, mientras que por detrás acaba en el entrante constituido por la escama y la porción mastoidea y conocida con el nombre de *incisura parietal.* (Véase fig. 74.)

Porción mastoidea. Está colocada en la parte posteroinferior del temporal, por detrás del conducto auditivo externo. Se distinguen en ella una cara externa, otra interna y un borde circunferencial. La cara externa presenta frecuentemente una cisura dirigida hacia abajo y adelante, vestigio de la cisura petroscamosa posterior. Los tres cuartos inferiores de la cara externa están constituidos por una superficie convexa y rugosa donde se insertan los músculos esternocleidomastoideo, esplenio y pequeño complexo. En cambio, la parte anterior del cuarto superior es lisa. Por encima y atrás del orificio del conducto auditivo externo se observa un saliente pequeño, o *espina de Henle,* y algo hacia atrás de ésta, una superficie con múltiples orificios vasculares, denominada *zona cribosa.* Cerca del borde posterior de esta cara, se encuentra el orificio externo del *conducto mastoideo,* por donde pasa una vena que comunica el sistema vascular exocraneano con el endocraneano.

La *cara externa* se prolonga hacia abajo en una eminencia aplanada transversalmente que es la *apófisis mastoides.* La cara externa de ésta es parte de la cara del mismo nombre de la región mastoidea y sirve de inserción a los músculos aludidos más arriba. Su cara interna lleva en la parte superior un surco anteroposterior o *canal digástrico,* que sirve de inserción al vientre posterior del músculo digástrico. La parte interna de este canal muestra una eminencia roma, alargada de adelante atrás, en cuya vertiente interna

está labrado otro surco por donde pasa la arteria occipital. Dicho saliente recibe el nombre de *eminencia yuxtamastoidea.*

La *cara endocraneana* de la porción mastoidea se confunde por delante con la base de la roca. En este lugar se observa un amplio surco vertical o *canal del seno lateral,* que lleva hacia la parte media el orificio interno del conducto mastoideo.

El *borde* de la región mastoidea es grueso y rugoso, articulándose por arriba con el parietal, por detrás con el occipital, mientras por delante va a fundirse con la escama y con la roca.

Porción petrosa. Tiene forma de pirámide cuadrangular, con base vuelta para fuera y atrás, en tanto que el vértice, truncado, se dirige hacia dentro y adelante. Posee, por consiguiente, cuatro caras, cuatro bordes, una base y un vértice.

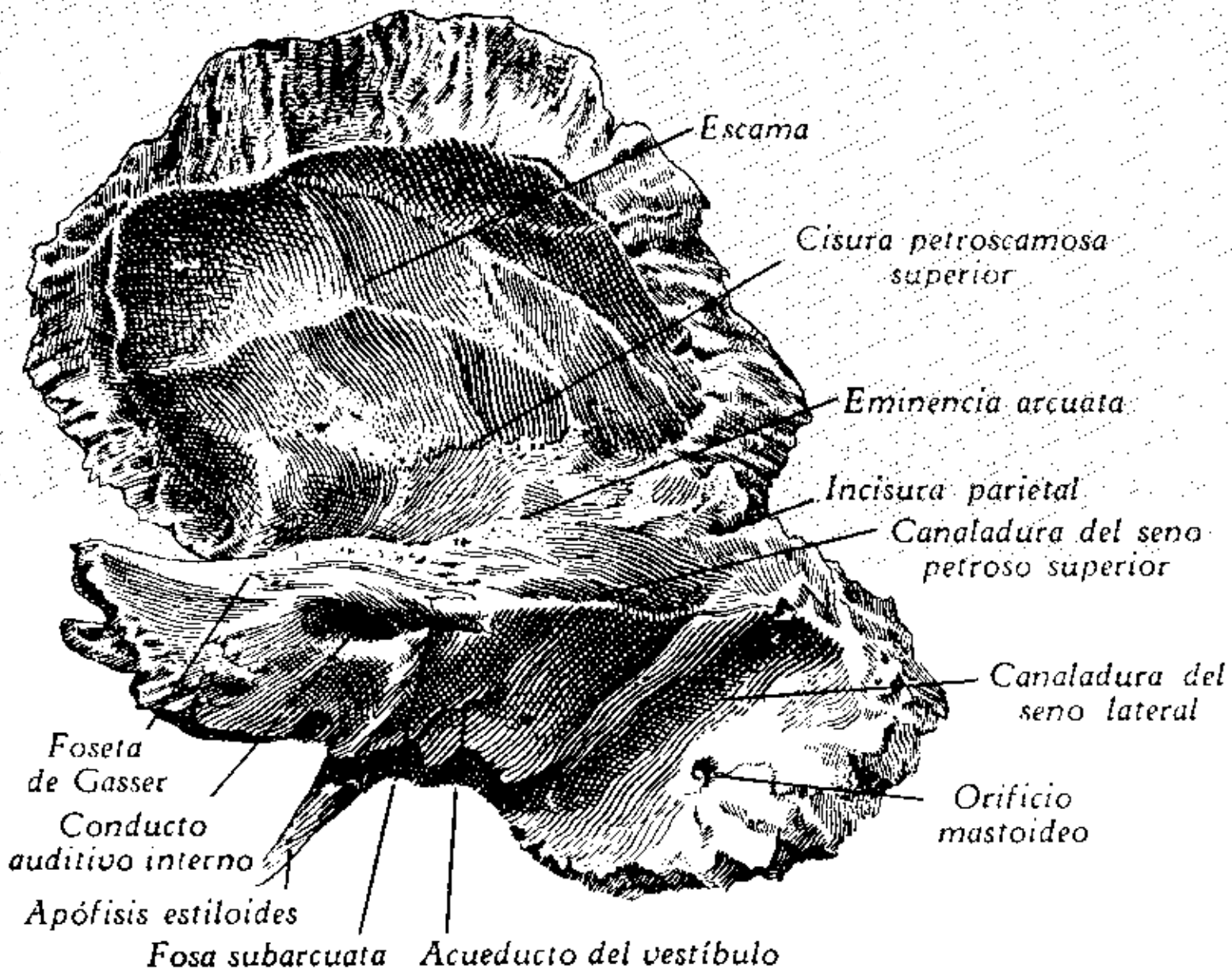

FIG. 74. TEMPORAL, CARA ENDOCRANEANA.

Cara anterosuperior. Presenta hacia su tercio externo una eminencia convexa y lisa, denominada *eminencia arcuata,* la cual se corresponde interiormente con el canal semicircular superior y se continúa exteriormente por una superficie más o menos plana, *tegmen tympani,* que forma el techo de la caja del tímpano. Por delante de la eminencia arcuata existe un orificio alargado o *hiato de Falopio,* y por fuera de éste otros dos pequeños orificios que comunican con dos canales paralelos o *hiatos accesorios,* los cuales llevan los nervios petrosos superficiales y profundos. Todavía más adentro, en el tercio interno de esta cara, se observa una depresión, conocida como *foseta de Gasser,* que aloja el ganglio del mismo nombre. (Fig. 74.)

Cara posterosuperior. Lleva cerca del borde superior, en su tercio externo, una hendidura estrecha o *fosa subarcuata,* el fondo de la cual comunica con el canal petromastoideo. Por abajo y afuera de esta fosa se encuentra otra hendidura oblicua, denominada *orificio posterior del acueducto del vestíbulo.* Más adentro, y aproximadamente sobre la misma línea, se observan un amplio orificio por donde se abre el *conducto auditivo interno,* en cuyo fondo se notan dos crestas perpendiculares entre sí, que lo dividen en cuatro fosetas. Por éstas pasan los nervios facial, intermediario de Wrisberg y auditivo, con sus ramas vestibular y coclear, y la arteria auditiva interna.

Cara anteroinferior. Su superficie más externa es cóncava y lisa. Situada por detrás de la cisura de Glaser, forma la parte no articular de la cavidad glenoidea y constituye la pared anterior del conducto auditivo externo. Esta lámina está provista de un saliente di-

rigido hacia abajo que rodea la base de la apófisis estiloides, formando la *apófisis vaginal.* Más hacia dentro se prolonga horizontalmente, formando la *apófisis tubaria,* que constituye la porción ósea de la trompa de Eustaquio y aún más adentro, cerca del borde anterior, se observan dos canales superpuestos, de los cuales el superior aloja al *músculo del martillo,* mientras el inferior es el *canal óseo de la trompa.* Cerca del vértice, la cara de que tratamos presenta una depresión acanalada en relación con la mencionada trompa de Eustaquio.

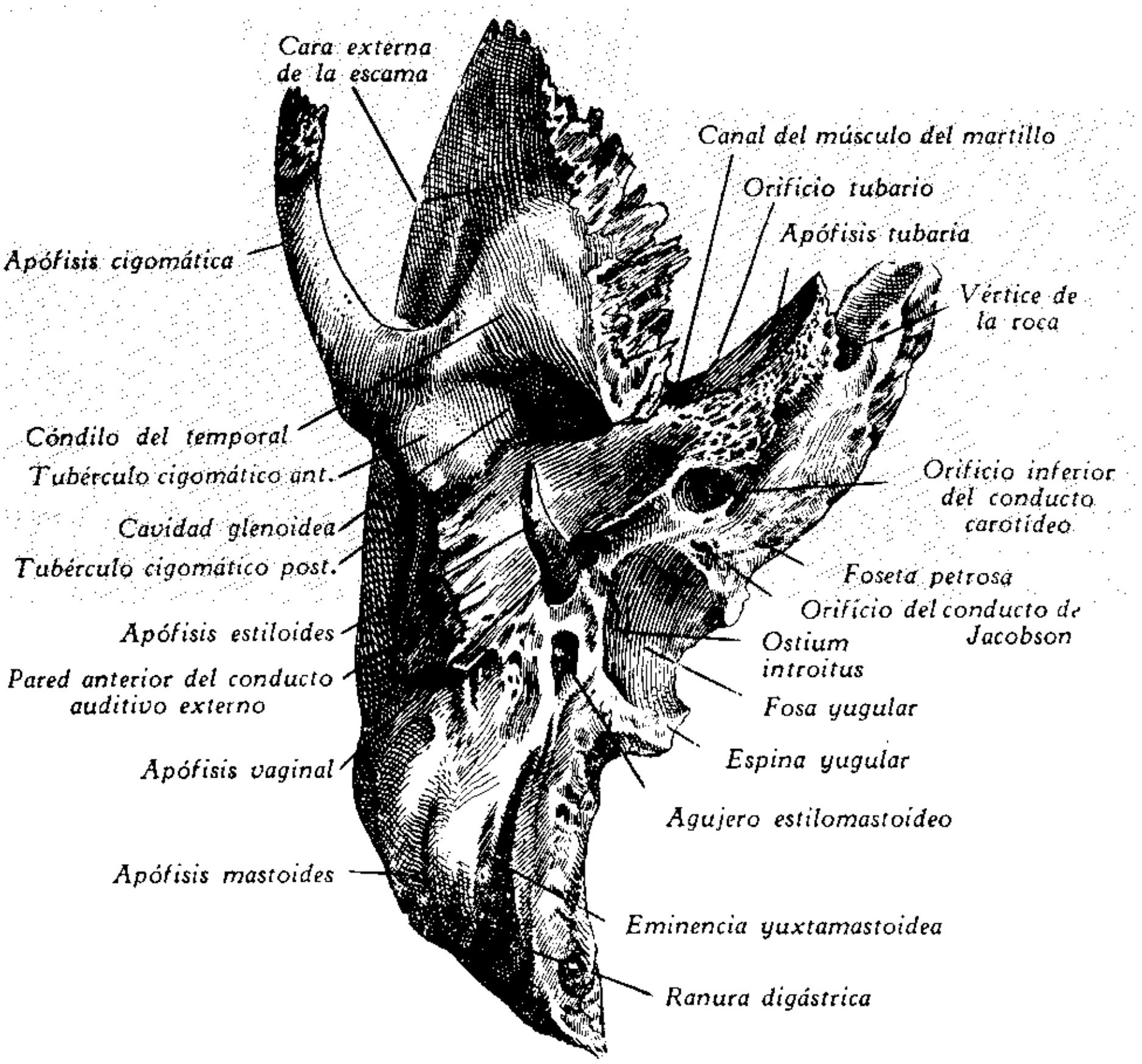

FIG. 75. TEMPORAL, VISTO POR ABAJO.

tra posteroinferior. Destaca en la parte externa de esta cara una apófisis muy larga en forma de espina y dirigida hacia abajo, adelante y adentro, llamada *apófisis estiloide,* en la cual se inserta el *ramillete de Riolano,* conjunto de ligamentos y músculos; los músculos son el estilohioideo, el estilogloso y estilofaríngeo y los ligamentos estilomaxilar y estilohioideo. Por fuera de la apófisis estiloides existe un pequeño orificio o *agujero estilomastoideo,* en el cual se abre la extremidad inferior del *acueducto de Falopio,* dando salida al nervio facial. En la pared anterior de este conducto se observa otro orificio más pequeño todavía, por donde pasa la cuerda del tímpano. Por dentro de la apófisis estiloides se encuentra una excavación lisa, llamada *fosa yugular,* porque sirve para alojar el golfo de la vena yugular interna. En su pared externa un orificio *(ostium introitus)* deja paso al ramo auricular del neumogástrico. Hacia el lado interno de la fosa yugular existe un amplio orificio, que es la abertura inferior del *conducto carotídeo,* hallándose separados fosa y orificio por una cresta provista de un pequeño agujero. En éste se inicia el *conducto de Jacobson,* por donde pasa el nervio de Jacobson. Ya cerca del vér-

tice, la superficie de la cara se vuelve rugosa y da inserción al músculo peristafilino interno, el que por esta inserción toma el nombre de *petrosalpingostafilino*. (Fig. 75.)

Borde superior. Sus dos tercios externos corresponden *al canal del seno petroso superior,* el cual está escotado al nivel de la fosa de Gasser para facilitar el paso del nervio trigémino.

Borde anterior. Su parte externa limita la cisura de Glaser y se bifurca hacia dentro de la prolongación anterior del *tegmen tympani.* El resto de este borde se articula con el ala mayor del esfenoides formándose hacia abajo un canal donde se aloja la porción fibrocartilaginosa de la trompa de Eustaquio.

Borde posterior. Se articula este borde con el occipital. Presenta por dentro de la fosa yugular una amplia escotadura que, al articularse con el occipital, forman el *agujero rasgado posterior.* La escotadura lleva un saliente, denominado *espina yugular del temporal,* que la divide en dos segmentos: el posterior corresponde al golfo de la vena yugular y el anterior da paso a los nervios espinal, neumogástrico y glosofaríngeo. Casi en el mismo borde de la escotadura y por dentro de la fosa yugular se observa la *foseta petrosa,* donde se aloja el ganglio de Andersch. El resto del borde es un verdadero surco, el cual, al articularse con el occipital, forma el canal del *seno petroso inferior.*

Borde inferior. Lleva la apófisis vaginal afuera y la tubaria adentro, siendo el resto bastante afilado.

Base. Está constituida por el orificio del conducto auditivo externo, por detrás del cual se extiende la región mastoidea y por encima la escama del temporal.

Vértice. Es, como ya se ha dicho, truncado y rugoso, y se halla ocupado por el orificio donde se termina anteriormente el conducto carotídeo. Se introduce en el ángulo formado por el cuerpo y el ala mayor del esfenoides, con los cuales forma el *agujero rasgado anterior.*

CAVIDADES Y CONDUCTOS DEL TEMPORAL

Los conductos y cavidades del temporal pueden clasificarse en cavidades neumáticas y conductos anexos al aparato auditivo, laberinto óseo y conductos anexos al oído interno, conductos vasculares, conductos nerviosos y conductos musculares.

Cavidades neumáticas y conductos anexos al aparato auditivo. Comprenden el conducto auditivo externo, la caja del tímpano, el antro mastoideo, las celdillas mastoideas y la porción ósea de la trompa de Eustaquio.

El *conducto auditivo externo* no existe en el recién nacido, pues aparece a medida que el hueso timpanal se desarrolla y suelda con la escama del temporal. Es un conducto cilíndrico, aplanado de adelante atrás, dirigido hacia dentro y adelante. Se halla formado en su parte superior por la porción horizontal de la escama; hacia atrás por parte del hueso timpanal y la cara anterior del mastoides, y finalmente abajo y adelante por el hueso timpanal.

La *caja del tímpano* es una formación timpanopetroscamosa que contiene los huesecillos del oído; se distinguen en ella seis caras. La *cara externa* forma en la parte más alta de la caja una cavidad denominada *ático;* su parte media corresponde al conducto auditivo externo y presenta el surco timpánico donde se inserta la membrana del tímpano; su segmento inferior, formado solamente por el hueso timpanal, corresponde al receso hipotimpánico. La *cara interna,* petrosa en su totalidad, presenta en su parte media un saliente, *promontorio;* lleva además el levantamiento que forma el conducto semicircular externo y el saliente constituido por la segunda porción del acueducto de Falopio; presenta también un surco vertical con ramificaciones anteriores y posteriores correspondiente al nervio de Jacobson y sus ramas; en su parte posterior se abre un orificio, *ventana oval,* y más abajo otro, la *ventana redonda.* (Fig. 76.)

La *pared inferior* lleva la sutura timpanopetrosa. En la *pared anterior* se abre el orificio timpánico de la trompa de Eustaquio; por arriba del conducto óseo de la trompa se encuentra el pico de cuchara que comunica con un conducto paralelo a la trompa de Eustaquio correspondiente al músculo del martillo. En la *pared posterior* y muy próxi-

mo a la cara interna se encuentra el saliente denominado *pirámide,* que corresponde al tendón del músculo del estribo; por arriba de la pirámide se halla el orificio del conducto *(aditus ad antrum)* que comunica con el antro y las celdillas mastoideas; por fuera de la pirámide se abre otro orificio de eje mayor vertical por donde pasa la cuerda del tímpano.

El *antro mastoideo,* situado por atrás y afuera de la caja del tímpano, es una amplia celdilla mastoidea de dimensión variable. Tiene una situación más alta en el niño que en el adulto y comunica con la caja del tímpano por medio del aditus ad antrum.

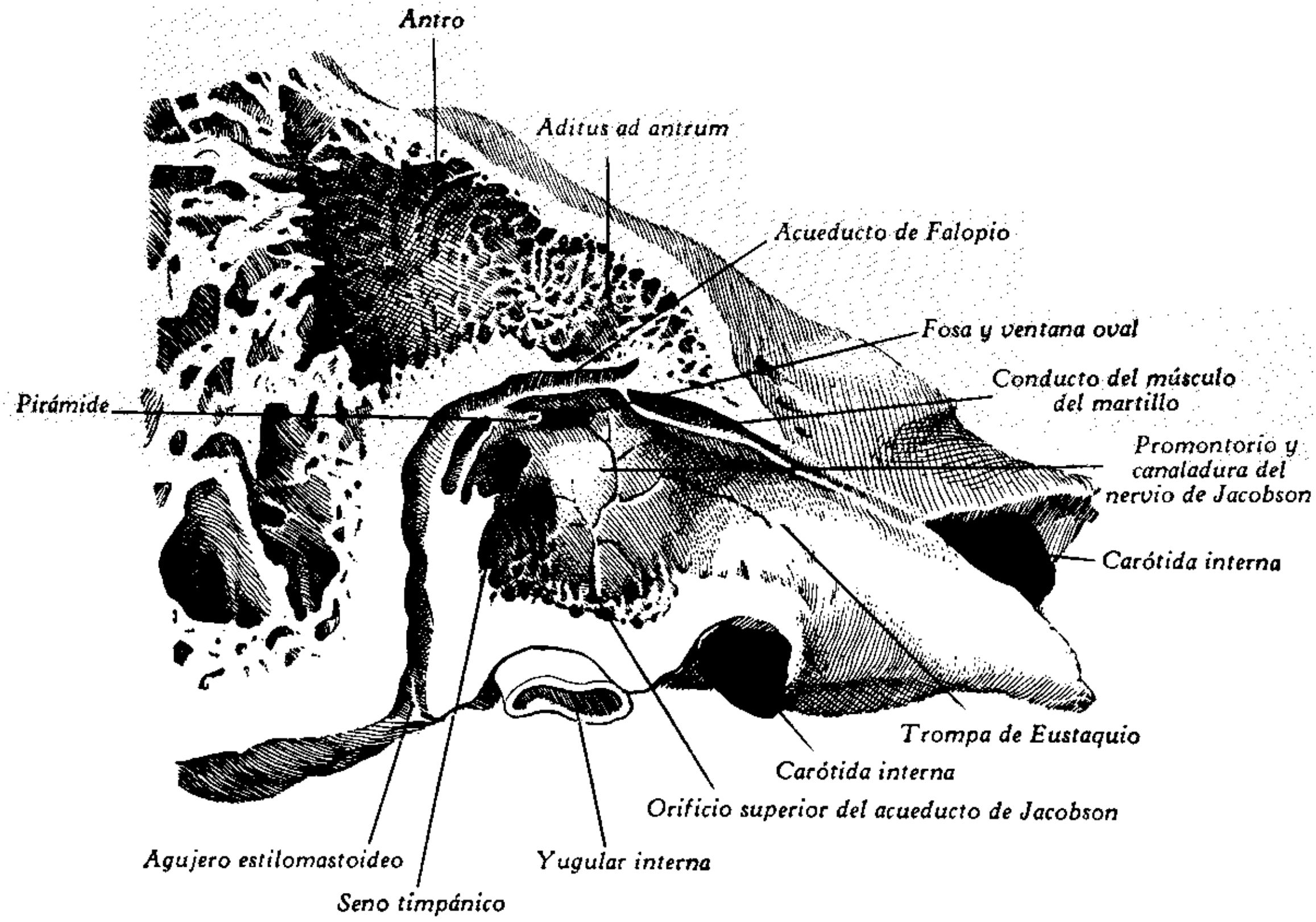

FIG. 76. PARED INTERNA DE LA CAJA DEL TÍMPANO.

Las celdillas *mastoideas,* variables en dimensión y situación, están situadas en el espesor de la apófisis mastoides y se distribuyen formando los grupos anterior, posterior, superior e inferior, interno y externo.

La *trompa de Eustaquio ósea* es un conducto que comunica la caja del tímpano con el medio exterior al nivel del ángulo constituido por la escama y la roca. Es oblicuo hacia adelante y adentro y se relaciona por arriba con el tegmen tympani y con el conducto del músculo del martillo; por abajo ocupa el surco timpanopetroso; por fuera se halla constituida por el hueso timpanal; finalmente por dentro corresponde al conducto carotídeo del cual está separada por un delgado tabique óseo. De los *orificios* de la trompa, el posterior o timpánico se encuentra en la pared anterior de la caja y el anterior ocupa la sutura esfenopetrosa. El orificio timpánico de la trompa ósea y el orificio timpánico del aditus están de tal manera situados que parecen continuarse uno con otro.

Laberinto óseo. Está constituido por un conjunto de cavidades ahuecadas en el interior de la roca, a saber: el vestíbulo, el caracol y los conductos semicirculares. Estos elementos derivan de centros de osificación simultáneos. (Fig. 77.)

El *vestíbulo* corresponde al fondo del conducto auditivo interno y en él convergen los conductos semicirculares; comunica con la caja del tímpano por medio de las ventanas oval y redonda.

El *caracol*, situado por dentro y por delante del conducto auditivo interno, es un tubo óseo arrollado alrededor de una columna central. En conjunto adopta la forma cónica, cuyo vértice, dirigido hacia delante, está colocado por fuera del acueducto de Falopio y de los conductos petrosos superficiales; alcanza al conducto del músculo del martillo y al primer codo del conducto carotídeo y corresponde su primera espira al promontorio.

Los *conductos semicirculares* son tres: superior, posterior y externo. El *superior* corresponde a la eminencia arcuata y está colocado perpendicularmente al borde superior de la roca. El *posterior* es casi paralelo a la cara posterosuperior de la roca. Finalmente, el *externo* hace saliente en la pared interna del aditus ad antrum y adopta una posición horizontal. Todos los conductos semicirculares están situados por arriba y afuera del vestíbulo con el que comunican ampliamente. (Para mayores detalles véase oído interno.)

Conductos vasculares. Además de las cavidades y conductos óseos citados, existen en el interior del temporal los siguientes *conductos vasculares:* el conducto carotídeo, el conducto petromastoideo, el conducto mastoideo y el seno petroscamoso; además los denominados acueducto del vestíbulo y acueducto del caracol.

El *conducto carotídeo* se inicia en dirección vertical por un amplio orificio en la cara posteroinferior de la roca; se acoda cuando alcanza el caracol para seguir la dirección del eje mayor de la roca y terminar en el vértice de ésta. Se halla separado de la caja del tímpano y del caracol por una delgada lámina bastante frágil. Está ocupado por la arteria carótida interna, el plexo nervioso carotídeo originado en el ganglio cervical superior y plexos venosos abundantes.

El *conducto petromastoideo* es inconstante; cuando existe, representa el vestigio de la fosa subarcuata fetal y pone en comunicación al antro mastoideo con la cavidad craneal.

El *conducto mastoideo* atraviesa la escama mastoidea. Su orificio externo está situado cerca de la sutura occipitotemporal y el interno en el borde posterior del canal del seno lateral.

El *acueducto del vestíbulo* se inicia en la pared interna del vestíbulo, se dirige verticalmente en una pequeña extensión y se dobla después en ángulo recto para terminar en la cara posterosuperior de la roca. Contiene la vena del acueducto del vestíbulo y el conducto endolinfático.

El *acueducto del caracol* se origina en la pared posterior de la rampa timpánica del caracol por un orificio situado en el borde inferoexterno de la ventana redonda y se dirige oblicuamente hacia atrás, afuera y abajo para terminar en el borde posterior de la roca. Incluye la vena del acueducto del caracol.

Conductos nerviosos. Los conductos nerviosos del temporal se hallan todos ellos ahuecados en la roca. Comprenden el conducto auditivo interno, el acueducto de Falopio, los conductos petrosos, el conducto del nervio del estribo, el conducto caroticotimpánico, el conducto de Jacobson, el conducto de la cuerda del tímpano y el conducto del ramo anastomótico del facial y del neumogástrico.

El *conducto auditivo interno* se encuentra en la cara posterosuperior de la roca y su fondo está dividido por una cresta cruciforme en cuatro cuadrantes o fosas. De éstas la anterosuperior corresponde al nervio facial y es en ella donde se inicia el acueducto de Falopio por donde pasan el facial y el intermediario de Wrisberg. El cuadrante anteroinferior corresponde a la base del caracol y presenta múltiples orificios por donde pasan los ramos del nervio coclear. Atrás de esta zona existe otra foseta por donde pasa el nervio vestibular y que corresponde a la pared interna del vestíbulo. En la pared poste-

rointerna existe un orificio donde se abre un conducto de apenas 3 mm de longitud que comunica con la parte ampular del conducto semicircular posterior y da paso al nervio ampular posterior.

El *acueducto de Falopio* o conducto del facial se inicia en la foseta anterosuperior del fondo del conducto auditivo interno, de donde se dirige perpendicularmente al eje mayor de la roca pasando entre el caracol y el vestíbulo; a cierta distancia cambia de dirección, se aloja en la pared externa del vestíbulo, sigue una dirección paralela al eje mayor de la roca y alcanza el conducto semicircular externo por su cara inferior; en este lugar se acoda otra vez para continuar verticalmente y terminar en el orificio estilomastoideo. Se distinguen en consecuencia en su trayecto tres porciones: la porción horizontal es perpendicular al eje mayor de la roca y por sus relaciones se denomina porción laberíntica; al formar su primer codo, aloja en él al ganglio geniculado; sus relaciones son por abajo con la cúpula del caracol, por arriba con la cara anterior de la roca, por atrás con la pared anterior del vestíbulo y finalmente por delante con los hiatos accesorios y hiatus de Falopio, que no son sino los conductos abiertos en la cara anterior de la roca por dos canales subdurales que se dirigen hacia el agujero rasgado anterior. En la segunda porción se halla en relación por fuera con la pared interna de la caja del tímpano, donde a menudo forma un levantamiento; por dentro corresponde al espacio comprendido entre la ventana oval y la ampolla del conducto semicircular externo, punto donde las relaciones del acueducto y del vestíbulo son más íntimas; por arriba esta porción se pone en relación con las celdillas petrosas perilaberínticas situadas en el techo del antro; por abajo, y en su parte más anterior, se relaciona con el pico de cuchara y la vertiente superoexterna del caracol correspondiente al promotorio; más afuera con la ventana oval de la cual el acueducto está separado por una delgada lámina ósea, y más atrás con la pirámide. En su tercera porción o mastoidea se hace vertical y se halla en relación por delante con la pared posterior de la caja del tímpano en su parte más alta, pues más abajo se corresponde con la pared posterior del conducto auditivo externo, por atrás está en relación con las células mastoideas y con el seno lateral, y en su parte más inferior con el golfo de la vena yugular interna del que está separado por una distancia de 4 a 8 mm. (Ver fig. 76.)

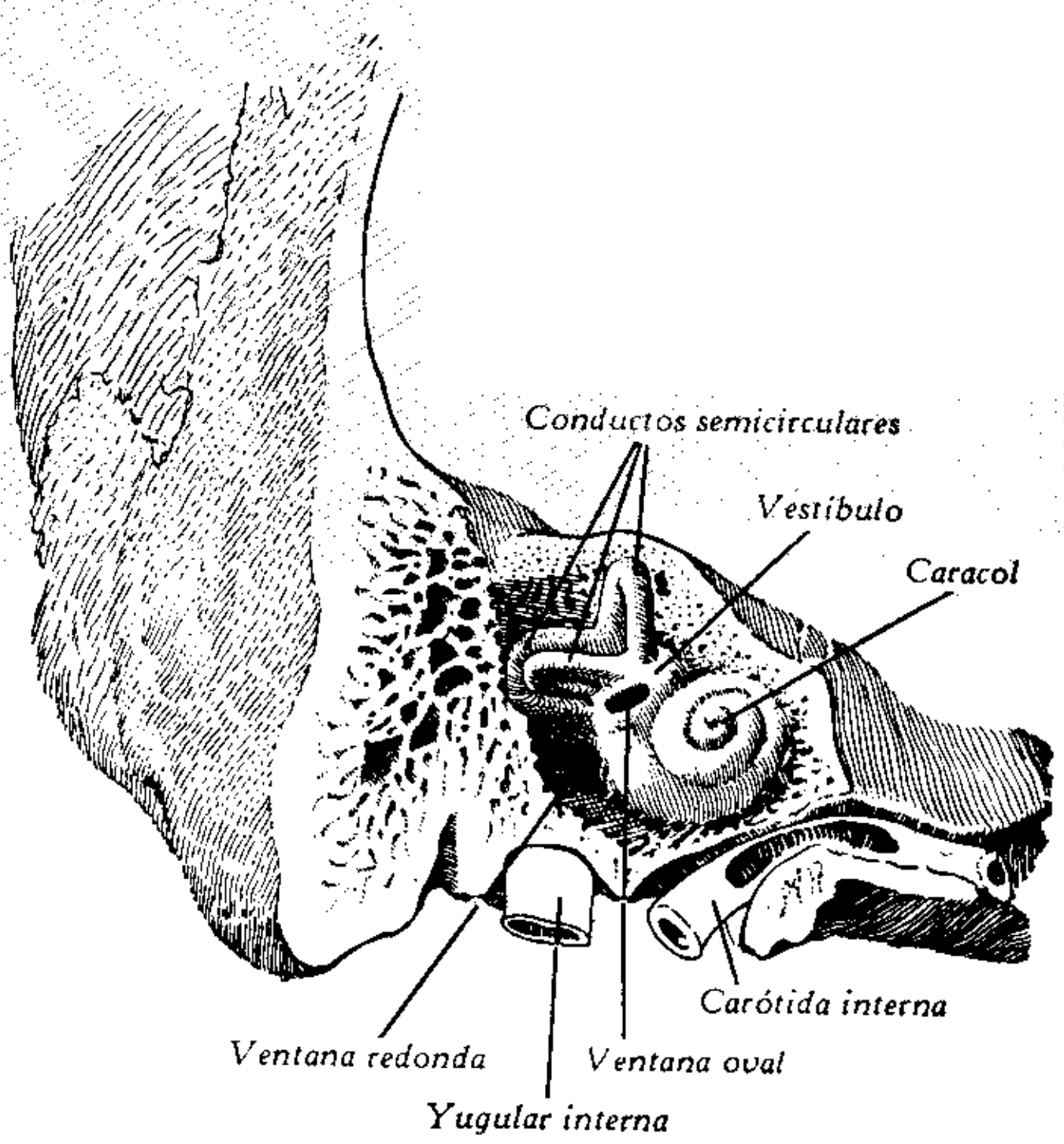

FIG. 77. LABERINTO ÓSEO PUESTO AL DESCUBIERTO. VISTA EXTERNA.

El acueducto de Falopio contiene el nervio facial y la arteria estilomastoidea acompañada de sus venas.

Conductos musculares. Son éstos el conducto del músculo del estribo y el conducto del músculo del martillo. (Fig. 78.)

El *conducto del músculo del estribo* comienza en el orificio de la pirámide y se dirige verticalmente entre la porción descendente del acueducto de Falopio y la pared poste-

rior de la caja del tímpano; es paralelo a dicho acueducto y sólo en su porción inicial o piramidal está curvado hacia delante.

El *conducto del músculo del martillo,* más largo que el anterior, es paralelo a la trompa de Eustaquio ósea. Se inicia por un orificio situado en la parte más alta y anterior de la pared interna de la caja del tímpano, en el saliente denominado pico de cuchara. Termina en el piso del cráneo, en el borde anterior de la roca, por abajo de la espina del esfenoides. En estado fresco este conducto contiene el músculo del martillo, pero en seco, ya vacío, comunica a la caja del tímpano con el exterior.

Además de los conductos citados contiene el temporal otros finos conductos como el *conducto caroticotimpánico* que se extiende del codo del conducto carotídeo a la pared inferior de la caja del tímpano. Por él pasa el nervio caroticotimpánico, que se desprende del plexo simpático pericarotídeo y se une al nervio de Jacobson, rama del gloso-

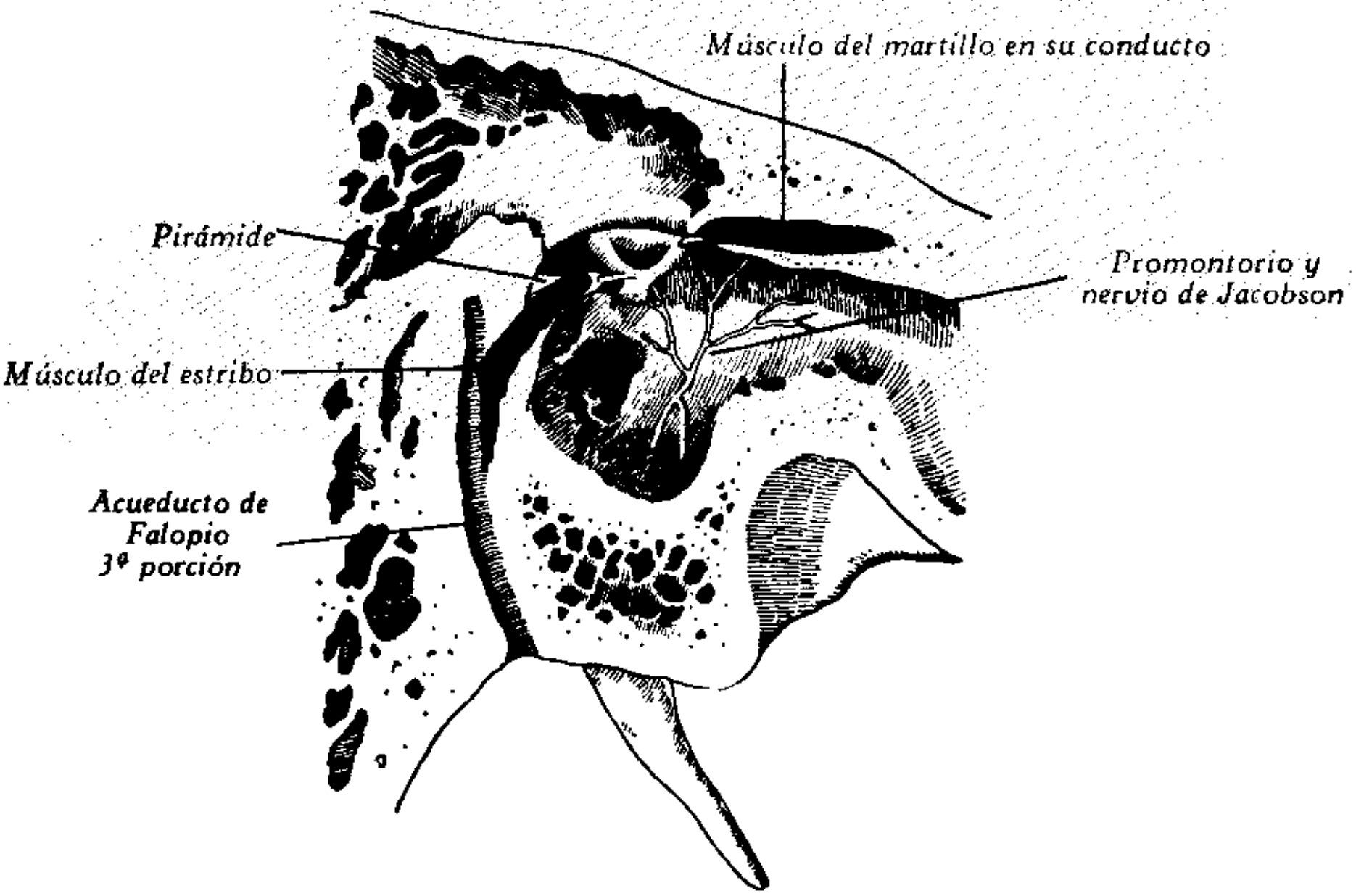

FIG. 78. MÚSCULOS DEL OÍDO MEDIO.

faríngeo; también pasa por el conducto la arteria caroticotimpánica, rama de la carótida interna.

El *conducto de Jacobson,* iniciado en la cresta yugular, se dirige verticalmente para terminar en la caja del tímpano. Por él pasa el nervio de Jacobson, ramo del glosofaríngeo.

Los *conductos petrosos* son cuatro. Dos de ellos están situados en el espesor del tegmen tympani y se extienden del primer codo del acueducto de Falopio y van a la cara anterosuperior de la roca, de tal manera que quedan situados el uno sobre el otro y dan paso a los nervios petrosos superficiales (grande y pequeño), ramas del facial. Los otros dos conductos petrosos se inician en la pared interna de la caja del tímpano y van a la cara anteroinferior de la roca; conducen al grande y pequeño nervios petrosos profundos, ramos del nervio de Jacobson.

El *conducto de la cuerda del tímpano* comprende una porción posterior y otra anterior. La primera se inicia en la pared anterior del acueducto de Falopio, un poco por arriba del agujero estilomastoideo, y se dirige hacia delante y arriba para abrirse paso en la pared posterior de la caja del tímpano, inmediatamente por fuera de la pirámide. La porción anterior está comprendida en la sutura timpanopetrosa anterior o cisura de Glaser; se inicia en la pared anterior de la caja del tímpano y termina en la cisura de Glaser y a veces en la base de la espina del esfenoides; en el espacio que separa los dos

segmentos óseos del conducto de la cuerda del tímpano ésta se pone en contacto con la cara interna de la porción superior de la membrana del tímpano.

El *conducto del ramo anastomótico del neumogástrico y del facial* se extiende de la fosa yugular *(ostium introitus)* a las márgenes del agujero estilomastoideo.

Estructura. La escama es muy delgada y está formada por dos láminas compactas que encierran entre ellas tejido esponjoso. La roca está formada solamente por tejido compacto en cuyo interior se encuentran la caja del tímpano y las cavidades del oído interno.

La región mastoidea presenta una serie de cavidades o *celdillas mastoideas,* las cuales comunican entre sí y desembocan en una cavidad más amplia o *antro mastoideo.* Esta, a su vez, comunica con la caja del tímpano por un conducto, el *aditus ad antrum,* que se abre en la parte superior de la pared posterior de dicha caja.

Las celdillas mastoideas forman grupos (externos, posteriores, superiores e internos) en relación con la cavidad del antro mastoideo. El grupo interno también se relaciona con el seno lateral.

Osificación. A mediados del segundo mes de la vida intrauterina aparecen dos centros de osificación. Uno de ellos origina la escama y el otro el hueso timpánico. Junto a éstos, se desarrollan más tarde tres centros secundarios para cada una de estas partes. En el tercer mes de la vida fetal se delimitan sucesivamente ocho centros de osificación, de cuyo desarrollo se produce la roca. Otro centro que aparece más tarde aún, es el origen de la apófisis estiloides.

CRANEO EN GENERAL

Es el conjunto formado por los ocho huesos cuyo estudio por separado acabamos de realizar. Tiene la forma de un ovoide hueco aplanado en su cara inferior, con la extremidad mayor dirigida hacia atrás y eje dirigido oblicuamente de arriba abajo y de adelante atrás.

Presenta una superficie exterior o exocraneana y otra interior o endocraneana. Dividiéndola en dos partes mediante una sección horizontal que pase por la eminencia frontal media y por la protuberancia occipital externa, resultan dos porciones de las cuales la superior es la bóveda y la inferior la base.

BOVEDA

Configuración interior. Está constituida por el frontal, los parietales y el occipital; presenta en la línea media y por delante la *cresta frontal media.* Por detrás de ésta se extiende el canal, que corresponde al seno longitudinal superior, y a cuyos lados se encuentran las depresiones o fosetas que alojan los corpúsculos de Pacchioni, así como los dos *agujeros parietales.* La superficie cóncava de los parietales lleva las impresiones vasculares moldeadas por las ramificaciones de la meníngea media. (Fig. 79.) Se aprecian también las fosas frontales, la sutura frontoparietal o coronaria, las fosas parietales, la sutura lambdoidea y las fosas cerebrales del occipital.

Configuración exterior. Comprende una región superior o bóveda propiamente dicha y otra lateral o región temporal. En la línea media y en la parte anterior de la primera se halla situada la *giba frontal media* por detrás de la cual se inicia la *sutura biparietal,* que forma con el frontal el *bregma.* En la parte posterior de dicha sutura, uno a cada lado de ella, se observan los dos agujeros parietales, y en su terminación la *escama del occipital,* que, con los parietales, forma el *lambda.* Este lugar de la escama está ocupado en ocasiones por el hueso epactal. Lateralmente sobresalen las *eminencias frontales,* las *parietales* y las *occipitales,* y entre las primeras y las últimas van las suturas; poco marcadas en el adulto la frontoparietal o coronal y la occipitoparietal o lambdoidea. (Fig. 80.)

En la porción lateral, la *fosa temporal* está limitada por la *línea curva temporal superior,* y en ésta se inserta la aponeurosis temporal, mientras el músculo del mismo nombre se inserta en la *línea curva temporal inferior.* La fosa temporal se halla abierta por abajo por un orificio oval limitado interiormente por la cresta esfenotemporal; exterior-

mente por la apófisis cigomática del temporal y por el hueso malar; este mismo hueso forma su límite anterior, en tanto que la raíz transversa de la apófisis cigomática forma el posterior. Constituida esta región por el frontal, el parietal, el temporal y el ala mayor del esfenoides, muestra las suturas que unen estos huesos entre sí, además de las que ligan al malar con el temporal y el frontal.

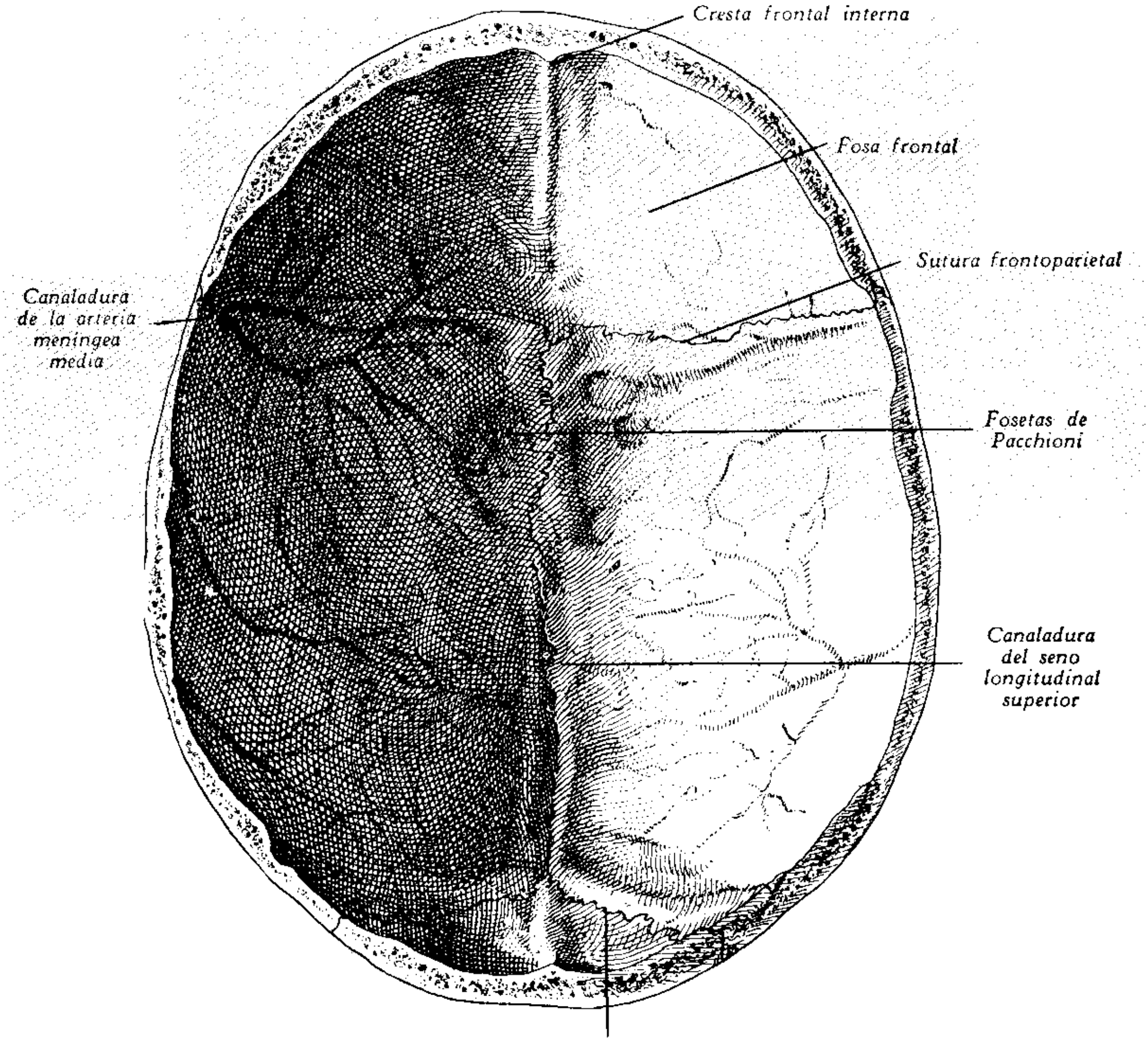

Fig. 79. Bóveda del cráneo, cara endocraneana.

BASE

Configuración interna. Se distinguen en el interior de la base tres partes o pisos. En primer lugar el *piso anterior,* que está limitado por delante merced a la línea que separa la bóveda de la base y por detrás mediante el borde posterior de las alas menores del esfenoides y el canal óptico. A lo largo de la línea media, comenzando por delante, se encuentran: la *cresta frontal,* el *agujero ciego,* la *apófisis crista galli* y el *canal óptico* que se termina lateralmente en los *agujeros ópticos.* A dos lados de la línea media se observan: los *canales olfatorios* con los orificios para el paso de los nervios olfatorios, la *hendidura* y *agujero etmoidal,* la *sutura frontoetmoidal,* las *eminencias orbitarias* y, por detrás de

ellas, la *sutura frontoesfenoidal.* En la sutura frontoetmoidal existen dos orificios que comunican con los *conductos etmoidales,* el anterior de los cuales deja paso a la arteria etmoidal anterior y al nervio nasal interno, mientras por el posterior pasan la arteria etmoidal posterior y el nervio esfenoetmoidal. (Fig. 81.)

El *piso medio* de la base está limitado anteriormente por el canal óptico y el borde posterior de las alas menores del esfenoides y posteriormente por la lámina cuadrilátera

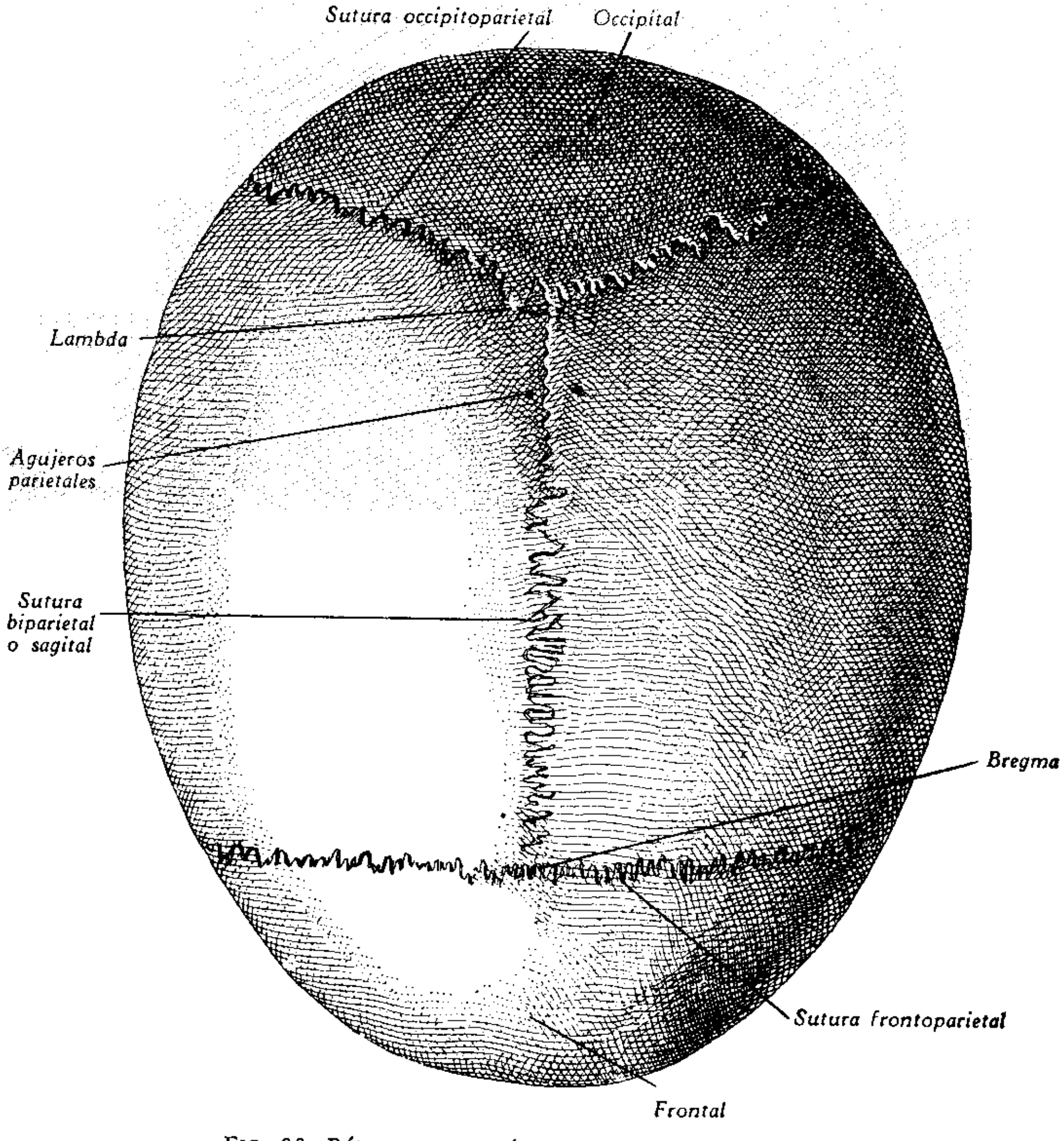

FIG. 80. BÓVEDA DEL CRÁNEO, CARA EXOCRANEANA.

de este mismo hueso y el borde superior de la roca. Destaca en su línea media la *silla turca,* la cual limita por delante con el canal óptico, en tanto que el borde superior de la lámina cuadrilátera del esfenoides forma su límite posterior; los lados de la silla turca quedan definidos por ambos canales cavernosos, que llevan el seno cavernoso y la arteria carótida interna. Los ángulos de esta fosa están señalados por las dos *apófisis clinoides anteriores* y las dos *posteriores.*

Las *fosas esfenoidales* o fosas petroesfenoidales están situadas a los lados de la línea media, formadas por la cara interna del ala mayor del esfenoides y la cara anterosupe-

rior de la roca; ahí encontramos la eminencia arcuata, el tegmen tympani y la fosa de Gasser que aloja el *cavum de Meckel* con el ganglio de Gasser. En dichas fosas se observan también diversos orificios. En primer lugar, si se empieza por delante, la ***hendidura esfenoidal,*** que relaciona al cráneo con la órbita y es atravesada por los nervios motor ocular común, motor ocular externo, patético y oftálmico y por la vena oftálmica, mientras

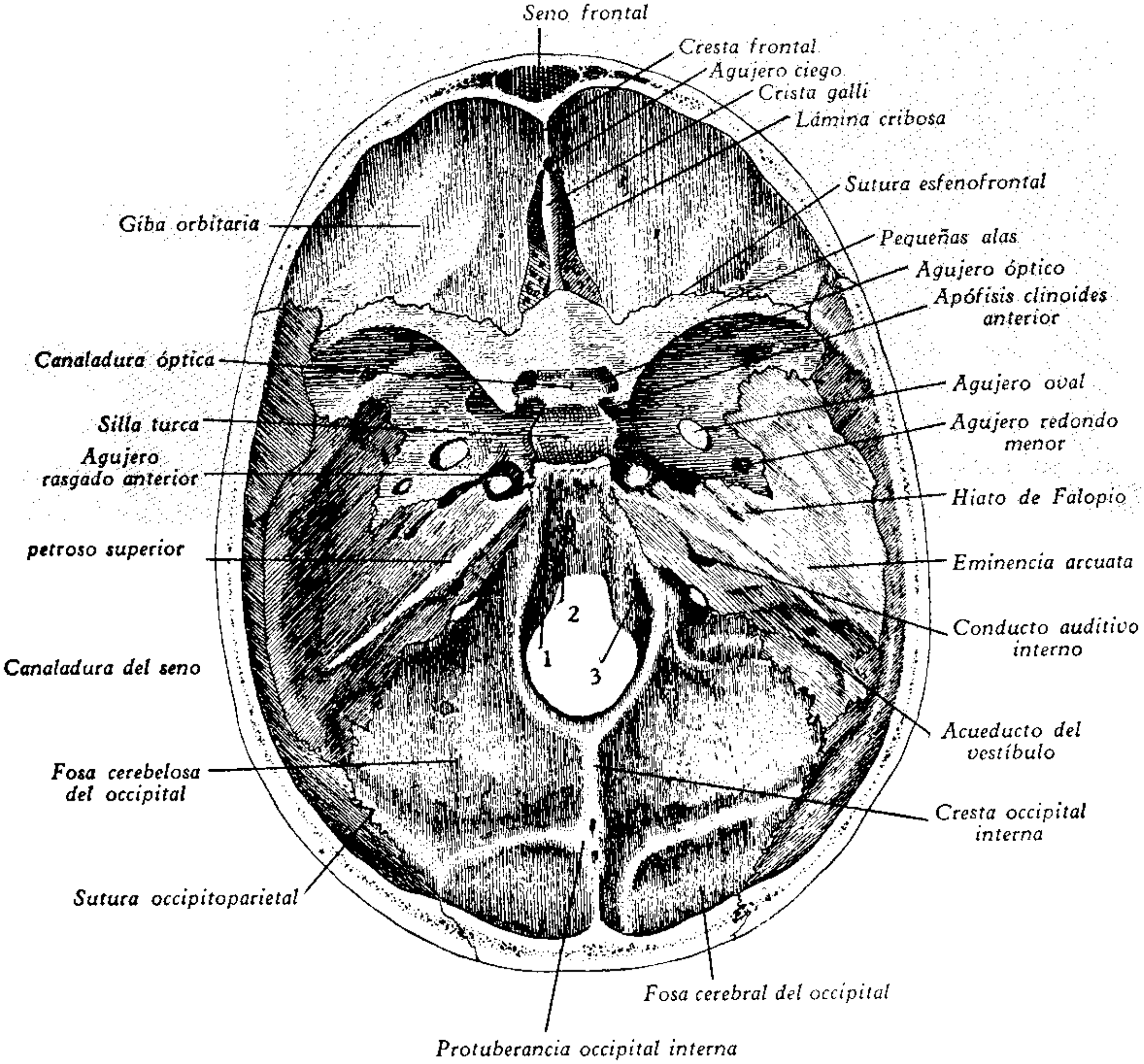

FIG. 81. BASE DEL CRÁNEO, CARA ENDOCRANEANA.

1, tubérculo occipital; 2, canaladura basilar; 3, agujero condíleo anterior.

su parte más interna sirve de inserción al anillo de Zinn. El *agujero redondo mayor* deja pasar al nervio maxilar superior. El *agujero oval,* al nervio maxilar inferior y a la pequeña meníngea. El *conducto innominado de Arnold,* a los pequeños petrosos superficial y profundo que van al ganglio ótico. El *agujero redondo menor,* a la meníngea media. El ***agujero de Vesalio,*** a una vena emisaria. El ***hiato de Falopio*** y los hiatos accesorios, a los dos petrosos superficiales, ramos del facial, y a los petrosos profundos, que nacen en el nervio de Jacobson. Por el *agujero rasgado anterior* pasa el nervio vidiano, atravesando una membrana fibrocartilaginosa que lo obtura.

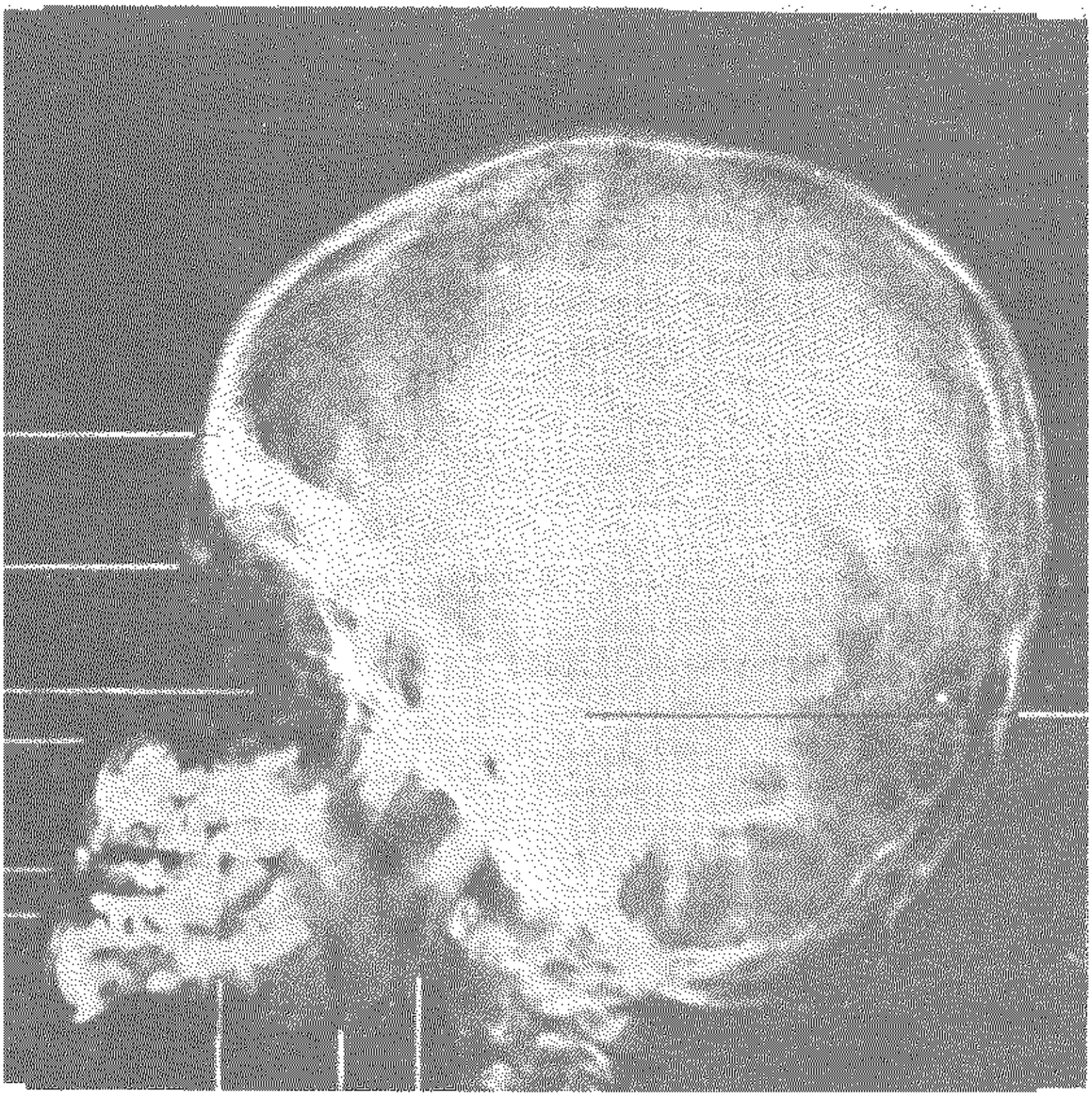

FIG. 82. RADIOGRAFÍA LATERAL DE CRÁNEO EN NIÑO DE 5 AÑOS.

~~Por el *orificio interno del conducto carotídeo,* situado al nivel del vértice de la roca,~~ sale la carótida interna para introducirse luego en el seno cavernoso.

El *piso posterior* tiene por límites, hacia delante, el posterior de la región media y, por detrás, el plano que pasa por los canales horizontales de los senos laterales. Muestra en la línea media el *canal basilar,* que aloja la protuberancia anular, el bulbo raquídeo y el tronco basilar; el *agujero occipital,* atravesado por el bulbo raquídeo y sus envolturas, al par que por las arterias vertebrales y el nervio espinal; la *cresta occipital interna,* que termina en la protuberancia occipital interna. En la primera se inserta la hoz del cerebelo y la segunda circunscribe la confluencia de los senos longitudinal superior, recto, laterales y occipital posterior, formándose así la *presa de Herófilo.*

Las *fosas cerebelosas* se hallan situadas a los lados de la cresta y en ellas desembocan diversos conductos. Entre éstos el *canal petroso superior,* formado por el seno venoso petroso superior, situado en el borde superior de la roca y que en estado fresco comunica con el seno cavernoso. El *conducto auditivo interno,* situado en la parte posterosuperior de la roca y cuyo fondo está dividido en cuatro fosetas por donde pasan los nervios auditivos, facial e intermediario de Wrisberg y sus ramas. El *acueducto del vestíbulo,* situado afuera del anterior y que aloja el saco endolinfático. El *agujero precondíleo* deja paso al nervio hipogloso mayor. El *agujero retrocondíleo,* a una vena anastomótica. Los *canales laterales* parten de la protuberancia occipital interna y comprenden una porción horizontal y otra vertical que va a terminarse en el agujero rasgado posterior. En la porción vertical de esos canales se halla situado el *agujero mastoideo,* por donde una vena emisaria comunica el sistema circulatorio endocraneano con el exocraneano. El *canal petroso inferior* aloja el seno del mismo nombre, situado en la sutura petrooccipital. Por último, el *agujero rasgado posterior* está formado por el borde anterior del occipital y el borde posterior de la roca y se encuentra dividido en dos porciones por las espinas yugulares; mientras por la porción anterior pasa el nervio glosofaríngeo, la posterior está a su vez dividida en otras dos, atravesando por la de adelante los nervios neumogástrico y espinal, y el seno lateral por la de atrás, que luego se convierte en vena yugular interna.

Configuración externa. La superficie exterior de la base está circunscrita por una línea que, partiendo de la eminencia frontal media, se dirige hacia la apófisis orbitaria externa, comprendiendo los arcos orbitarios, donde se hallan situados el *conducto* y *escotadura supraorbitaria;* después, por el borde anterior del ala mayor del esfenoides dicha línea se continúa con la cresta *esfenotemporal,* para seguir por la raíz longitudinal de la apófisis cigomática y la *línea curva occipital superior,* yendo a terminarse en la *protuberancia occipital externa.* (Fig. 83.)

La superficie exterior de la base queda dividida en dos partes mediante una línea transversal que pasa por los tubérculos cigomáticos anteriores. La parte anterior recibe el nombre de *facial.* La posterior, a su vez, puede dividirse en otras dos partes merced a otra línea transversal que uniera las apófisis mastoides. De las partes resultantes, la media se llama *yugular* y la posterior *occipital.*

Parte anterior o facial. En la línea media de esta región se van encontrando sucesivamente, comenzando por delante, la *espina nasal del frontal,* la *lámina perpendicular del etmoides* y la *cresta esfenoidal inferior.* Lateralmente se observan la *lámina cribosa* del etmoides y el cuerpo del esfenoides, y más afuera, las *masas laterales del etmoides* y la *bóveda de las órbitas.*

Los *agujeros olfatorios,* la *hendidura etmoidal,* el *agujero etmoidal,* los *conductos etmoidales anterior y posterior,* la *hendidura esfenoidal* y el *orificio del seno esfenoidal* se hallan también situados en esta región. (Fig. 84.)

Parte media o yugular. Destaca en la línea media la *apófisis basilar* del occipital, con el *tubérculo faríngeo* y la *fosa navicular,* y provisto de crestas rugosas para la inserción de los rectos anteriores, mayor y menor de la cabeza. A cada lado de la apófisis basilar queda un espacio donde se encuentran la apófisis pterigoides por delante, y la apófisis mastoides y el cóndilo occipital posteriormente. En la parte externa de ese espacio se hallan situados el *conducto auditivo externo,* la *cavidad glenoidea,* circunscrita por la

raíz transversal de la apófisis cigomática y por la cisura de Glaser, el *agujero redondo menor* y el *agujero oval*. En la zona posterointerna se encuentran: el *agujero estilomastoideo*, por donde sale el facial; el *agujero rasgado posterior*, dividido por las apófisis yugulares en dos partes siendo la posterior la *fosa yugular;* el *agujero carotídeo* está colocado por delante del anterior y entre ambos la cresta que lleva el *conducto de Jacobson* y el *acueducto del caracol*, ya en el borde posterior de la roca; los *conductos de la trompa de Eus-*

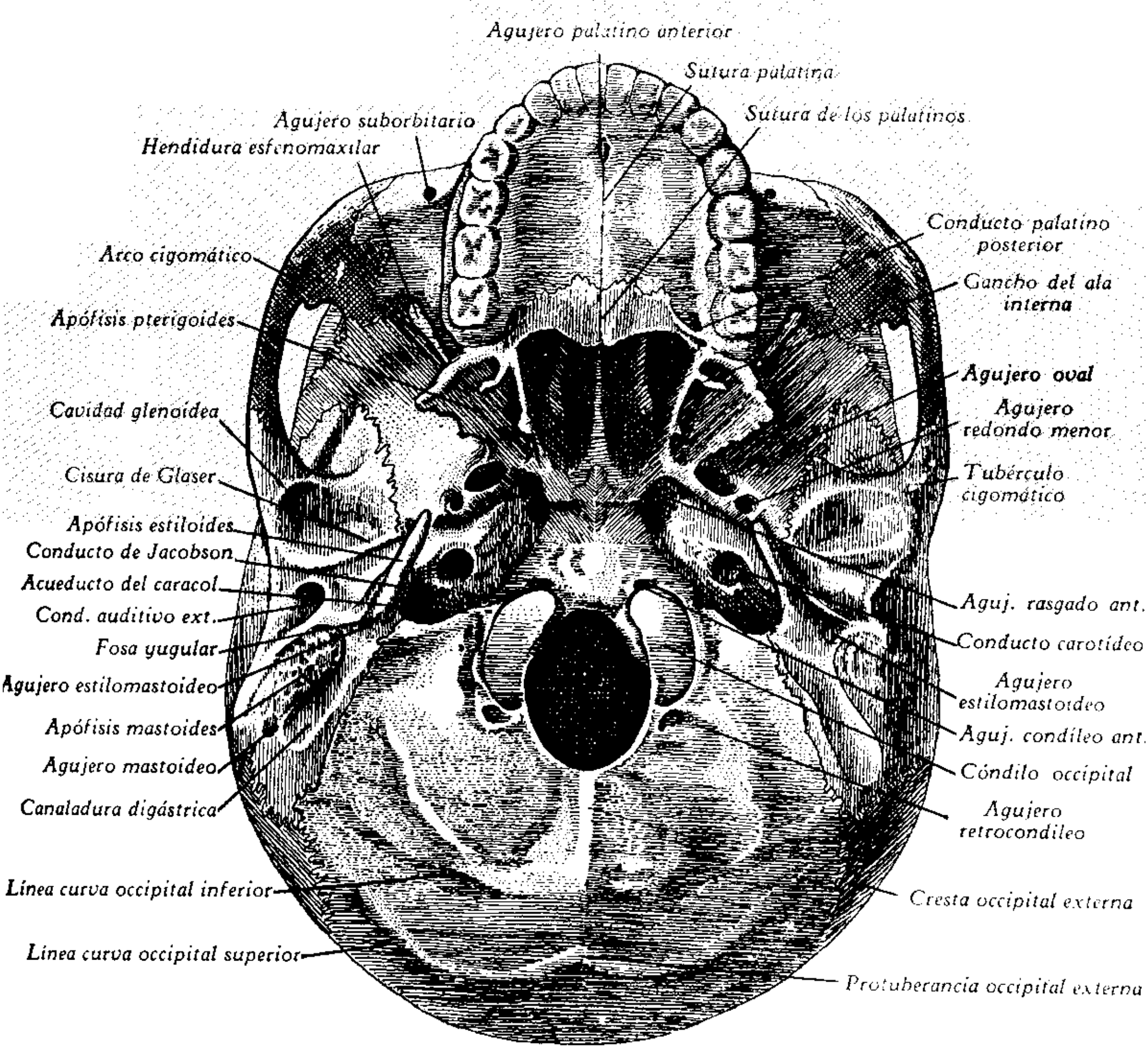

FIG. 83. BASE DEL CRÁNEO, CARA EXOCRANEANA.

taquio y del *músculo del martillo* se hallan superpuestos y situados en el borde anterior de la misma; más adelante y adentro va la superficie rugosa para la inserción del peristafilino interno; el *agujero precondíleo*, situado delante del cóndilo occipital da paso al nervio hipogloso mayor. Por último, en la zona interna y anterior se abren el *conducto vidiano*, situado hacia la base de las apófisis pterigoides, y el *agujero rasgado anterior* que, con el *agujero carotídeo anterior*, ocupa el vértice de la roca.

Parte posterior u occipital. Muestra en la línea media el *agujero occipital* y la *cresta occipital externa*, de cuya extremidad superior parte la *línea curva occipital superior*, que se extiende lateralmente hasta las apófisis mastoides, y de cuya parte media sale paralelamente a la anterior la *línea curva occipital inferior* que va a terminarse al nivel de las apófisis yugulares. Sobre ambas líneas curvas y sobre la superficie rugosa que las

separa, se insertan diversos músculos de la nuca. A los lados de la línea media están situados el *cóndilo occipital*, con el *agujero retrocondíleo* para una vena emisaria, la *apófisis yugular*, cuya cresta rugosa sirve de inserción al recto lateral de la cabeza; y la *apófisis mastoides*, que limita *exteriormente la ranura digástrica* y lleva esculpida la impresión de la arteria occipital.

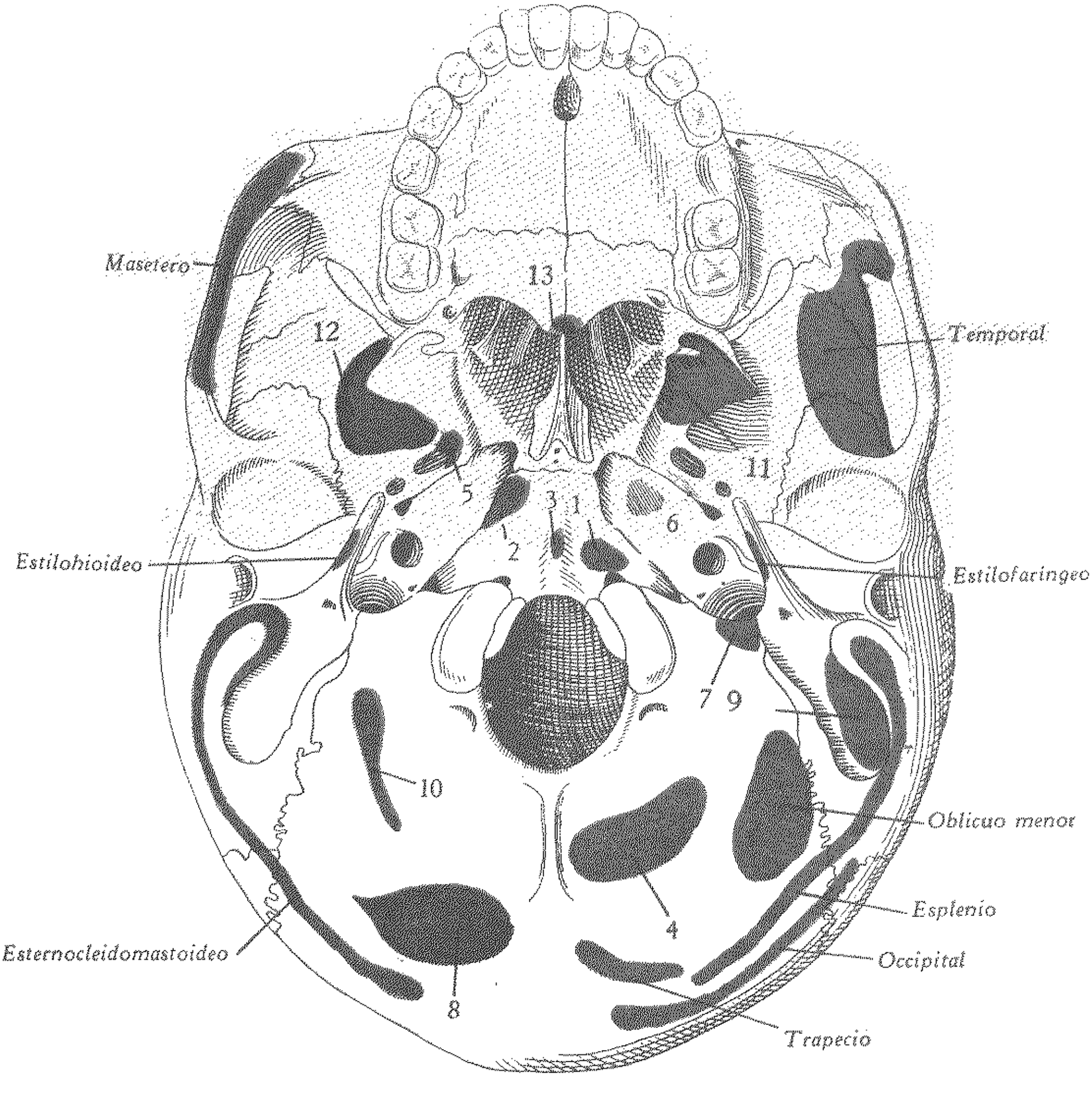

FIG. 84. CABEZA ÓSEA VISTA POR ABAJO, SIN MAXILAR INFERIOR Y CON SUS INSERCIONES MUSCULARES.

1, constrictor superior de la faringe; 2, recto anterior mayor; 3, recto anterior menor; 4, recto posterior mayor; 5, peristafilino externo; 6, peristafilino interno; 7, recto lateral; 8, complexo mayor; 9, complexo menor; 10, recto posterior menor; 11, pterigoideo interno; 12, pterigoideo externo; 13, palatostafilino.

ORIFICIOS DE LA BASE DEL CRANEO Y ELEMENTOS QUE LO ATRAVIESAN

PISO ANTERIOR

Agujero ciego.	Vena de Sperino (origen del seno longitudinal superior).
Hendidura etmoidal.	Prolongación de la duramadre.
Agujero etmoidal.	Nervio nasal interno.
Conducto etmoidal anterior.	Arteria etmoidal anterior y nervio nasal interno.
Conducto etmoidal posterior.	Arteria etmoidal posterior y nervio esfenoetmoidal.
Orificios de la lámina cribosa.	Nervios olfatorios.

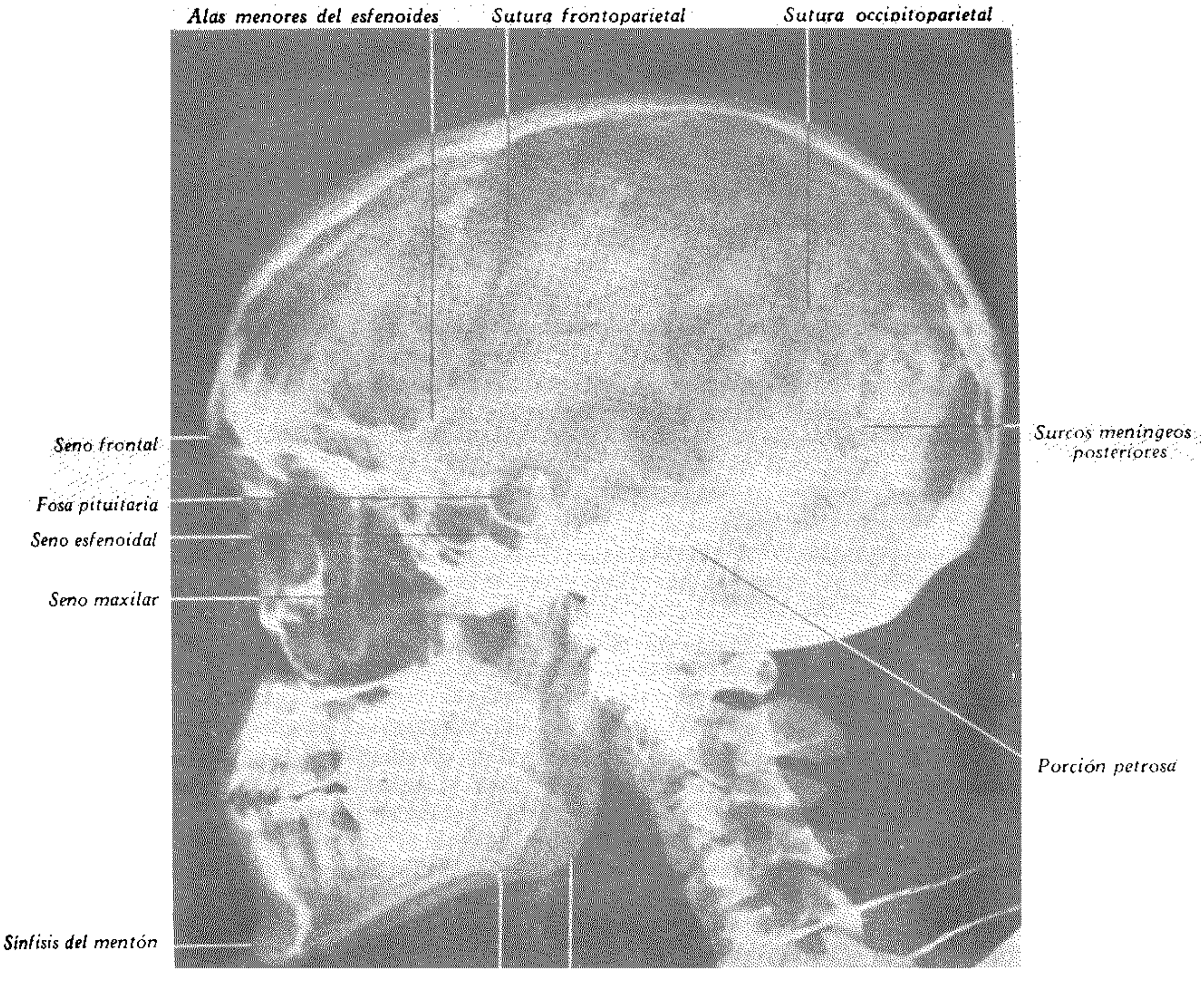

FIG. 85. RADIOGRAFÍA LATERAL DE CRÁNEO DE ADULTO.

PISO MEDIO

Agujero óptico.	Nervio óptico y arteria oftálmica.
Hendidura esfenoidal.	Nervios motor ocular común, motor ocular externo, patético y oftálmico; vena oftálmica. Raíz simpática del ganglio oftálmico.
Agujero redondo mayor.	Nervio maxilar superior.
Agujero oval.	Nervio maxilar inferior y arteria meníngea menor; vena del agujero oval.
Agujero rasgado anterior.	Nervio vidiano o pterigoideo.
Agujero de Vesalio (inconstante)	Vena emisaria.
Conducto innominado de Arnold (inconstante).	Nervios petrosos.
Hiato de Falopio y accesorios.	Nervios petrosos.

PISO POSTERIOR

Agujero occipital o foramen magnum.	Bulbo raquídeo y sus cubiertas; nervio espinal (entra) y arteria vertebral.
Agujero precondíleo.	Nervio hipogloso mayor.
Agujero retrocondíleo (inconst.)	Vena emisaria.
Agujero rasgado posterior.	Nervios glosofaríngeo, espinal (sale) y neumogástrico; seno lateral.
Conducto auditivo interno.	Nervios facial, intermediario y auditivo; arteria auditiva interna.
Acueducto del vestíbulo.	Conducto endolinfático.
Agujero mastoideo.	Vena mastoidea.

POR LA CARA EXOCRANEAL SE APRECIAN

Conducto auditivo externo.	Columna de aire.
Agujero estilomastoideo.	Nervio facial y arteria estilomastoidea.
Agujero carotídeo.	Arteria carótida interna.
Acueducto de Jacobson.	Nervio de Jacobson.
Ostium introitus.	Ramo auricular del neumogástrico.
Acueducto del caracol.	Prolongación del laberinto membranoso.
Conducto vidiano.	Nervio y arteria vidianos o pterigoideos.
Conducto pterigopalatino.	Nervio y arteria pterigopalatinos.
Cisura de Glaser.	Arteria timpática.
Orificio de la cuerda del tímpano.	Cuerda del tímpano.

Espesor del cráneo. El espesor de la bóveda craneal es mayor atrás que adelante y disminuye considerablemente al nivel de las fosas cerebrales. En la región frontal la lámina externa es más gruesa que la interna.

En la base el espesor del cráneo es muy variable; en la roca alcanza hasta 3 cm de espesor. También presenta gran grosor en el cuerpo del esfenoides y en la apófisis basilar del occipital; este hueso se adelgaza hacia atrás hasta alcanzar la protuberancia occipital, donde su espesor es de 1 cm. Presenta el cráneo porciones delgadas, como son la escama del temporal, la región orbitaria del frontal, las alas mayores del esfenoides, la lámina cribosa del etmoides y las fosas cerebelosas del occipital, todas ellas formadas por láminas óseas constituidas por tejido compacto carente de diploe. Representa zonas débiles del cráneo. Por otro lado, es de notarse que el espesor del cráneo aumenta de manera progresiva con la edad del individuo.

Elasticidad y depresibilidad del cráneo. Con excepción del cráneo del viejo, el del niño, del joven y del adulto son depresibles y elásticos, fenómenos que se pone en evidencia cuando se deja caer un cráneo de niño o de joven desde cierta altura a una superficie resistente y se aprecia cómo el cráneo rebota, y si previamente se ha cubierto de negro de humo la superficie resistente, se verá que el contacto que estableció el cráneo con dicha superficie ahumada no es un punto sino una verdadera superficie, que cuando el contacto sea sin la fuerza de caída no existiría sino solo un punto. La elasticidad que presenta el cráneo es mayor en el sentido transversal que en el anteroposterior. La depresibilidad provocada por una fuerza que obre en los extremos de alguno de los diámetros del cráneo, provoca en el punto de contacto traumático una depresión como si se tratara de aplanar la curvatura craneal; pues en rigor lo que sucede es que el diámetro sobre el cual las fuerzas obran disminuyen su longitud, mientras que los diámetros perpendiculares de éstos aumentan de tamaño, hecho que nos explica las fracturas del cráneo por estallido de la bóveda craneal.

Resistencia del cráneo. Papel de las suturas y de los orificios. Las suturas de la bóveda craneal, frontoparietal, biparietal y occipital son dentadas y están de tal manera constituidas por incrustamiento recíproco de sus dentellones, que le da tan gran resistencia que una presión sobre la bóveda craneal de un adulto produce hundimiento o fractura, pero jamás la desunión de sus articulaciones. A los lados del cráneo las suturas biseladas temporoparietal y esfenoparietal dispuestas por biseles alternos con dirección oblicua de arriba abajo y de fuera a dentro le da tal resistencia, que a pesar de lo frágil de la escama temporal, ésta encuentra apoyo considerable en el arco cigomático, puente de resistencia con puntos de apoyo sobre el malar y el temporal.

Con esta disposición se admite que las suturas dentadas de la bóveda se oponen a la separación de los huesos del cráneo y que las suturas con bisel alterno en las partes laterales del cráneo se oponen al hundimiento de sus huesos. Y están dispuestos de tal manera que presentan zonas de resistencia mayor que alternan con zonas de menor resistencia, hecho anatómico que explica el porqué del sitio de algunas fracturas de estos huesos.

Las zonas de mayor resistencia son seis y constituyen los llamados pilares del cráneo, y son: 1ª *Anterior* o *frontal* formada por los arcos superficiales y las gibas frontales. 2ª *Posterior* u *occipital* formada por las protuberancias occipitales, las crestas occipitales internas y externas y los rebordes del agujero occipital. 3ª *Anteroexterna* u *orbitoesfenoidal,* también llamada pilar o contrafuerte oblicuo anterior, formada por las alas mayores del esfenoides. 4ª *Posteroexternas* o *petromastoideas,* también llamadas pilares o contrafuertes oblicuos posteriores. Estos pilares prolongados por la base del cráneo se cruzan oblicuamente de tal manera, que el arco petromastoideo de un lado se continúa con el arco orbitoesfenoidal del lado opuesto, y el lugar de cruzamiento corresponde al apófisis basilar que viene a ser el punto de apoyo o clave de la base del cráneo, punto donde no se presentan fracturas y a éste se le ha dado el nombre de centro de resistencia de Félizet.

Las zonas de menor resistencia están comprendidas entre los arcos de resistencia y corresponden para la zona anterior a la bóveda de la órbita y a la lámina cribada del etmoides; para la parte media a la fosa esfenotemporal, y para la etapa posterior a las fosas cerebelosas, correspondiendo estas zonas a los límites de los arcos de resistencia, siendo en rigor las zonas frágiles o débiles las fosas cerebrales y las fosas cerebelosas.

Para explicar con más claridad las porciones débiles de la base del cráneo, debe tenerse presente la situación de los orificios de ésta, pues a los lados de la línea media se observan en la parte media y en la posterior: la hendidura esfenoidal, el agujero redondo mayor, el agujero oval, el agujero rasgado anterior, el agujero carotídeo y el agujero rasgado posterior que constituyen lugares de menor resistencia y situación frecuente de la línea de fractura de las denominadas fracturas paramedias; y si se tiene en cuenta los nervios que pasan por estos orificios se estimará la importancia clínica que tiene la sintomatología de estas fracturas.

Peso y capacidad del cráneo. Son variables según las razas, los individuos y el sexo. Se calcula como peso promedio en la raza blanca 650 gramos en el hombre y 550 en la mujer, sin incluir en dichas cifras el maxilar inferior, que pesa aproximadamente entre 85 y 100 gramos.

La capacidad del cráneo es en el recién nacido de 350 a 375 centímetros cúbicos; dicha capacidad se duplica y triplica a los 6 y 12 años respectivamente. El promedio en el adulto es de 1 500 c.c. en el hombre y de 1 350 en la mujer. En términos generales la capacidad craneal es mayor en los braquicéfalos que en los dolicocéfalos.

La antropología y la medicina legal aprovechan los datos de peso y capacidad para identificar el sexo a que corresponde un cráneo. Es de notar también, cuando se toma en cuenta que la bóveda craneal está constituida por el frontal, los parietales y el occipital, se aprecia que la porción frontal está más desarrollada en la mujer (cráneo de tipo frontal) que en el hombre, el cual presenta mayor desarrollo de la porción parietal.

La curvatura frontal en la mujer es de radio menor que en el hombre por lo que la frente parece más saliente y prominente hacia delante; la glabela parece desaparecer,

los arcos superciliares están poco desarrollados y lo mismo acontece con los orbitarios, que en cambio son más delgados y más afilados. Los senos frontales son más pequeños en la mujer que en el hombre.

Los cóndilos occipitales están menos osificados y son más estrechos y las líneas curvas temporales se alejan más de la línea media en la mujer que en el hombre. Las apófisis, las protuberancias y las superficies de inserciones musculares están por lo general menos desarrolladas en la mujer que en el hombre, lo que hace que el cráneo femenino sea más liso, más regular y más armónico que el masculino.

Variaciones del cráneo. Por las cifras que proporciona el índice cefálico se observa que la forma del cráneo varía mucho cuando se estudian individuos de diversas razas; pero aun en la misma raza puede variar dicha forma.

Se entiende por índice cefálico la relación de magnitud, expresada en tantos por 100, que existe entre el diámetro longitudinal o anteroposterior y el transverso; se representa por I. C. y se obtiene multiplicando la longitud del diámetro transverso máximo por 100 y dividiendo el resultado por la longitud del diámetro anteroposterior máximo. Se aprecia que los índices más elevados corresponderían a cráneos con tendencia esfenoidal. El cráneo *braquicéfalo* presenta diámetro anteroposterior relativamente corto en tanto que el cráneo *dolicocéfalo* presenta su diámetro longitudinal relativamente largo. En ese último el índice cefálico es inferior a 75, en tanto que en el primero es superior a 80. El tipo intermedio es el cráneo *mesocéfalo,* con diámetros con tendencia a ser iguales, cuyo índice fluctúa entre 75 y 80.

Edad del cráneo. Para la medicina legal tiene importancia la determinación de la edad de un cráneo. Aparte de los caracteres óseos que sirven para fijar la edad fetal, y que se refieren principalmente al desarrollo de los puntos de osificación, deben tomarse en cuenta tres factores para determinar la edad de un cráneo: 1º, la existencia o no de la glabela; 2º, la dentición; y 3º, el estado que presentan las suturas craneales.

La *glabela* no existe en la niñez y su desarrollo se inicia en la pubertad alcanzando mayores dimensiones en el hombre que en la mujer.

Para tener idea precisa de la edad de un cráneo mediante la *dentición,* debe tenerse presente que la primera dentición inicia su desarrollo durante la vida intrauterina, en tanto que la totalidad de los puntos de dentificación de la segunda dentición se inicia y desarrolla en la vida extrauterina. La tabla siguiente precisa la época en que se inicia la dentificación de determinada pieza dentaria, aquélla en que concluye, la fecha del desarrollo de la raíz final de ésta y la de erupción al exterior. Con dicha tabla podrá hacerse un dictamen lo más aproximado posible de la edad de un cráneo.

PRINCIPIOS DE LA DENTIFICACION			DENTIFICACION COMPLETA	RAIZ COMPLETA	ERUPCION
TEMPORAL	Inc. cent.	1½ meses / 2½ meses i.u.	4 meses / 4½ meses e.u.	½ / 1½ años	7 / 6 meses
	Inc. lat.	2½ meses / 3 meses i.u.	4½ meses / 4½ meses e.u.	2 / 1½ años	9 / 7 meses
	Canino	5 meses / 5 meses i.u.	9 meses / 9 meses e.u.	3½ / 1½ años	18 / 16 meses
	1er. mol.	5 meses / 5 meses i.u.	6 meses / 5½ meses e.u.	2½ / 2½ años	14 / 12 meses
	2º mol.	6 meses / 6 meses i.u.	11 meses / 10 meses e.u.	3 / 3 años	24 / 20 meses

	PRINCIPIOS DE LA DENTIFICACION		DENTIFICACION COMPLETA	RAIZ COMPLETA	ERUPCION
PERMANENTE: Inc. cent.	3½ meses	e.u.	5 años	10 años	7 años
	3½ meses		3 años	9 años	6 años
Inc. lat.	3½ meses	e.u.	5 años	11 años	8 años
	3½ meses		5 años	10 años	7 años
Canino	4½ meses	e.u.	7 años	11 años	11 años
	4½ meses		7 años	14 años	9 años
1er. pre.	1½ años	e.u.	6 años	13 años	11 años
	1½ años		6 años	13 años	11 años
2º pre.	2 años	e.u.	7 años	14 años	12 años
	2½ años		7 años	14 años	12 años
1er. mol.	1er. mes	e.u.	3 años	10 años	7 años
	1er. mes		3 años	10 años	7 años
2º mol.	3	años	8 años	16 años	12 años
	3		8 años	15 años	12 años
3er. mol.	8	años	15 años	24 años	20 años
	9		15 años	24 años	20 años

El estado de las *suturas craneales* tiene importancia si se considera que como término del crecimiento sutural se produce en el cráneo una sinostosis (osificación de las membranas suturales) de las suturas que no permite ulterior aumento de la capacidad craneal. De manera general la osificación de las suturas se inicia después de los 30 años de edad y más precisamente entre los 40 y 50 años. Por consiguiente, para fijar la edad de cráneos que se sospeche pertenezcan a individuos que al morir tenían unos 40 años, debe buscarse en la superficie endocraneal el proceso de sinostosis inicial.

El orden de aparición de las sinostosis es también de importancia. La sinostosis sagital interparietal es la primera en aparecer entre los 40 y 50 años. Le sucede la sinostosis coronal después de los 50. Aparece más tarde, entre los 55 y 60, la sinostosis lambdoidea y casi al mismo tiempo la occipitomastoidea. La sinostosis parietal escamosa se observa ordinariamente después de los 60 años. A partir de los 80 años todas las suturas craneales han desaparecido y queda el cráneo constituido por un solo bloque óseo. Debe tenerse presente que los datos citados marcan un promedio, pero no son en modo alguno absolutos. Pueden observarse en efecto sinostosis prematuras simétricas o asimétricas, cuya aparición puede realizarse aun antes de los 20 años, sin que por ello pueda calificarse al cráneo de anómalo. Pero es indudable que tomando en cuenta los caracteres indicados antes podrá deducirse con cierta exactitud la edad de un cráneo.

Cráneo del recién nacido. El cráneo del recién nacido se caracteriza por la existencia de las suturas correspondientes entre los diversos huesos que lo componen, pues cuando se presentan sinostosis prematuras se acompañan éstas de perturbaciones serias sobre el desarrollo del encéfalo. Las piezas del occipital son independientes: escamas, exoccipital y basioccipital; de la misma manera, se hallan separadas entre sí, así como del esfenoides, las diversas partes constitutivas del temporal: roca, escama, hueso timpanal. Además de todos estos caracteres existe marcada maleabilidad en los huesos del cráneo, lo que les

permite en las maniobras del parto cambiar de forma, y volver posteriormente al estado normal.

La osificación de los huesos de la base del cráneo se realiza a partir de esbozos cartilaginosos *(condrocráneo)*, en tanto que los huesos de la bóveda se originan en membranas fibrosas *(fibrocráneo)*. En todos ellos el desarrollo se hace del centro a la periferia, de tal menera que en el nacimiento quedan separados entre sí por espacios más o menos amplios que constituyen las suturas. Algunas de éstas son tan estrechas que adoptan for-

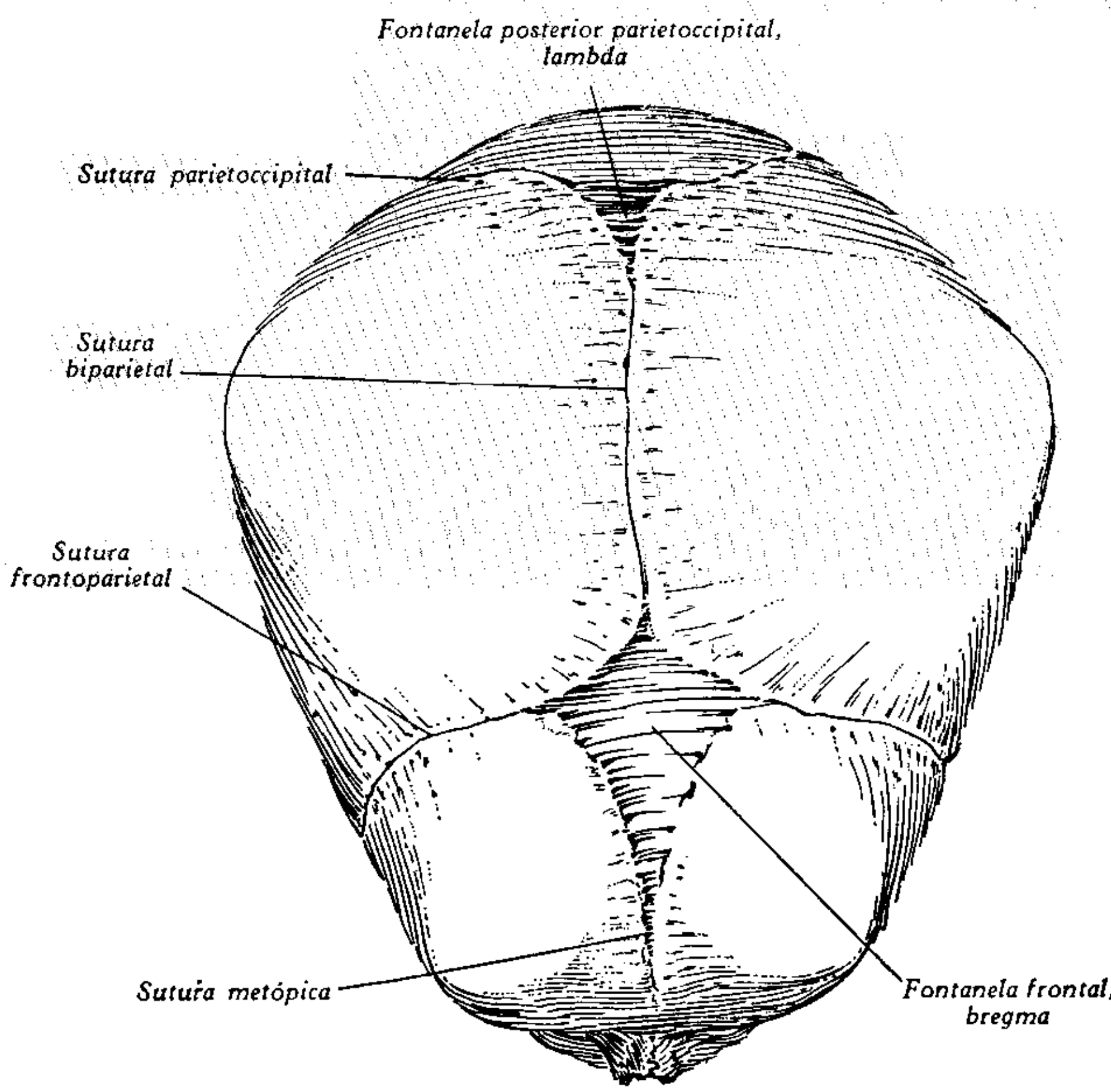

FIG. 86. CRÁNEO DEL RECIÉN NACIDO. FONTANELAS Y SUTURAS DE LA BÓVEDA.

ma lineal poniendo casi en contacto un hueso con otro; pero hay otras que en el nacimiento presentan una amplitud de 3 a 6 mm y aún más, cuyos espacios se hallan obliterados por tejidos membranosos cuya desaparición se hará en fechas posteriores.

El cráneo del recién nacido presenta seis suturas: 1º *Sutura sagital* o *sutura mayor*, que se extiende de la parte superior de los huesos propios de la nariz al ángulo superior de la escama del occipital y comprende una porción anterior mediofrontal *(sutura metópica)*. El engranaje o desaparición de esta última sutura se inicia inmediatamente después del nacimiento. 2º *Sutura frontoparietal* o *coronal*, formada por los bordes anteriores del parietal y posterior del frontal respectivamente, y que se cruza con la sutura metópica en la línea media. 3º *Sutura occipitoparietal* o *lambdoidea*, constituida por el borde posterior del parietal y el borde de la escama del occipital; se cruza en la línea media con el extremo posterior de la sutura sagital. 4º *Sutura temporoparietal*, formada por la escama del temporal y el borde inferior del parietal. 5º *Sutura occipitotemporal*, entre el borde lateral de la escama del occipital y el borde posterior de la porción mas-

toidea del temporal. 6º *Sutura lateral anterior,* constituida por el ángulo anteroinferior del parietal, por la parte inferior del borde posterior del frontal y por el ala mayor del esfenoides.

En los puntos de confluencia de estas suturas en cuya constitución intervienen más de dos huesos, se forman espacios de amplitud mayor o menor, llenos de tejido fibromembranoso cuya osificación se realiza progresivamente; esos espacios reciben el nombre de *fontanelas.*

Las principales fontanelas están situadas en los cuatro ángulos del parietal; de ellas dos son impares y medianas, y dos pares y laterales.

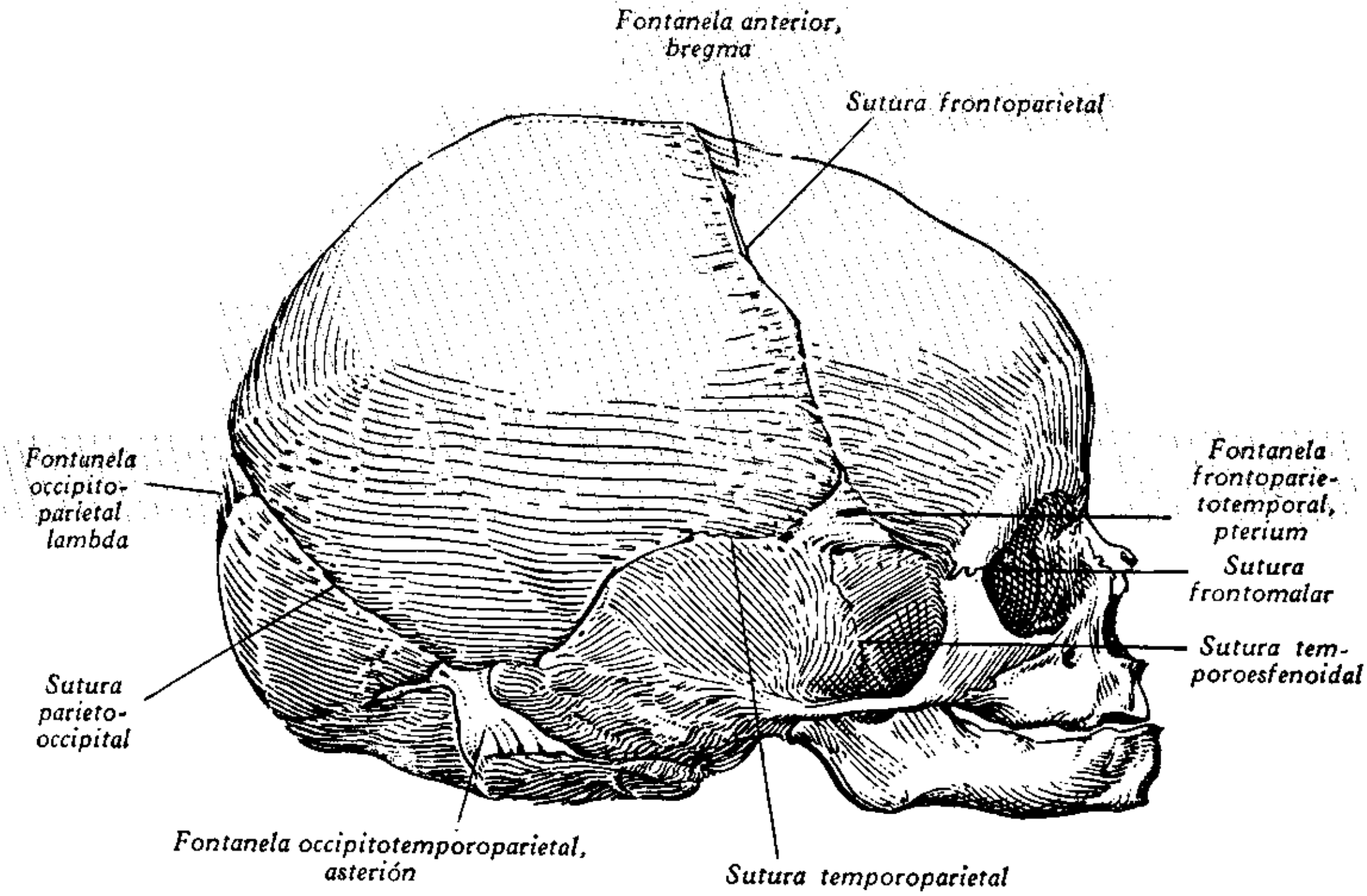

FIG. 87. CRANEO DEL RECIÉN NACIDO, VISTA LATERAL. FONTANELAS Y SUTURAS.

La *fontanela anterior, frontoparietal media* o *bregmática,* es la más amplia de todas, por lo que a veces se le da el nombre de fontanela mayor; presenta forma romboidea, con eje mayor anteroposterior y convergen en ella las suturas interfrontal, interparietal y las dos porciones laterales de la frontoparietal. (Fig. 86.)

La *fontanela posterior* u *occipitoparietal,* denominada también *pequeña fontanela* o fontanela lambdoidea, está situada en la línea media, en la unión de los parietales con el occipital; es de forma triangular de base posterior, y abarca una pequeña porción de la sutura interparietal.

La *fontanela lateral anterior,* también llamada *pterión,* corresponde a la unión de cuatro huesos: frontal, parietal, esfenoides y escama del temporal. Alargada al principio en sentido anteroposterior, pronto adopta la forma triangular. (Fig. 87.)

La *fontanela lateral posterior,* también denominada *fontanela de Gasser* o *asterión,* corresponde a la unión de tres huesos: ángulo posteroinferior del parietal y escamas del occipital y temporal. Es al principio de forma irregular, aunque por las suturas primitivas que en ella convergen toma posteriormente forma estrellada. (Véase figura 87.)

Se consideran *fontanelas accesorias* aquellas de menor constancia y extensión. En primer lugar, la *fontanela nasofrontal* o *glabela,* que es de poca duración, situada entre los dos semifrontales, deja a menudo como reliquia la sutura metópica. La *fontanela sagi-*

tal de Gerdy se halla situada en la sutura biparietal, equidistante de las fontanelas anterior y posterior; tiene forma romboidal y puede confundirse al tacto, durante los trabajos de tocología, con la fontanela anterior, y conducir a errores de interpretación en la posición que tiene la cabeza del feto. La *fontanela orbitaria* está situada en la unión del frontal y del etmoides; desaparece generalmente a fines del 8º mes de la vida fetal.

Es indudable que la disposición de las suturas y fontanelas desempeña importante papel en el mecanismo del parto. En efecto, gracias a las suturas medias, el diámetro transverso del cráneo puede disminuir durante el parto debido a la aproximación de los semifrontales y de los parietales. Lo mismo puede suceder con el diámetro occipitofrontal, mediante cierto cabalgamiento de los frontales en relación con los parietales y de éstos con el occipital. Se facilita de esta manera el paso de la cabeza fetal a través de la pelvis.

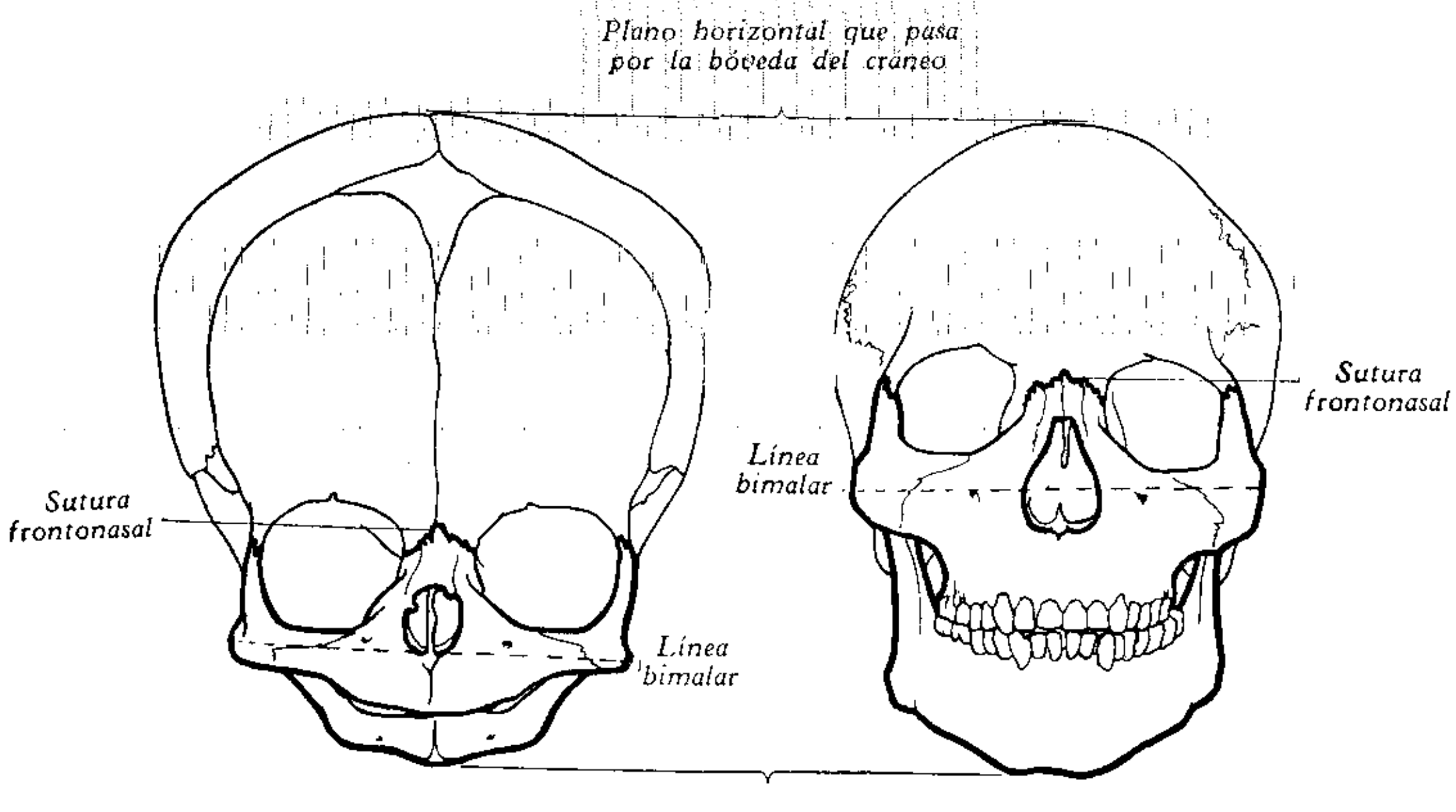

FIG. 88. CRÁNEO DE RECIÉN NACIDO Y CRÁNEO DE ADULTO.

Evolución de las suturas y de las fontanelas. Después del nacimiento el cráneo del feto evoluciona rápidamente y experimenta una expansión en relación con el desarrollo del encéfalo, a tal grado que las suturas y las fontanelas son más aparentes; los espacios que comprenden se ensanchan y parecen reblandecerse. Después, progresivamente, tienden a desaparecer debido al progreso de la osificación que produce la sinostosis de las suturas, la cual se inicia por la lámina interna del hueso, y se verifica en el orden siguiente: sutura sagital, sutura coronal, sutura lambdoidea, suturas laterales.

A los seis meses después del nacimiento las fontanelas lambdoidea, ptérica y astérica desaparecen, en tanto que la bregmática persiste hasta el segundo año y a veces a principios del tercero en que se realiza la unión definitiva de los semifrontales, desapareciendo tanto la fontanela como la sutura metópica.

Diámetros craneales del feto a término. En obstetricia tiene gran importancia el conocimento de los diámetros cefálicos del feto; por ello se incluyen aquí datos a este respecto comenzando por los *anteroposteriores.* El *diámetro supraoccipitomentoniano* o diámetro máximo de Budin abarca desde el punto denominado obelión, situado en la sutura sagital, a la altura de los dos agujeros parietales, al mentón y mide 13.5 cm; el *occipitomentoniano* va del vértice de la escama del occipital al mentón y mide 13 cm; el *diámetro occipitofrontal* se extiende del ángulo superior del occipital a la raíz de la nariz y tiene una longitud de 12 cm; el *diámetro suboccipitofrontal* se mide del ángulo que

forma la nuca con la escama del occipital a la giba frontal media y tiene 11 cm; finalmente, el *diámetro suboccipitobregmático* que se extiende de la unión de la nuca con el occipital al bregma y mide 9.5 cm.

Los *diámetros transversos* son: el *transverso máximo* o *diámetro biparietal* que se extiende entre las dos gibas parietales y mide 9.5 cm, y el *diámetro bitemporal* comprendido entre ambos pterión, que mide 8 cm.

El *diámetro vertical* más importante es el *diámetro cervicobregmático* que se extiende entre el bregma y el punto de unión de la región submentoniana con la cara anterior del cuello y mide 9.5 cm.

Cráneo del recién nacido y cráneo del adulto. Cuando se compara el cráneo de un lactante con el de un adulto se aprecia marcada diferencia entre ambos en el desarrollo proporcional del cráneo y la cara, y una diferencia notable en la forma del cráneo.

El cráneo, considerado como prolongación cefálica del esqueleto axil, está constituido en su base por resistentes huesos de osificación encondral (condrocráneo) que sirven de soporte y apoyo al encéfalo, y por la bóveda craneal formada a su vez por huesos originados en membranas fibrosas (fibrocráneo) que constituyen la cubierta protectora del encéfalo y las meninges.

HUESOS DE LA CARA

Los huesos de la cara se dividen en dos porciones, llamadas mandíbulas. La inferior está integrada únicamente por el *maxilar inferior;* la superior, en cambio, es muy compleja y está constituida por trece huesos: doce de ellos están dispuestos por pares, a un

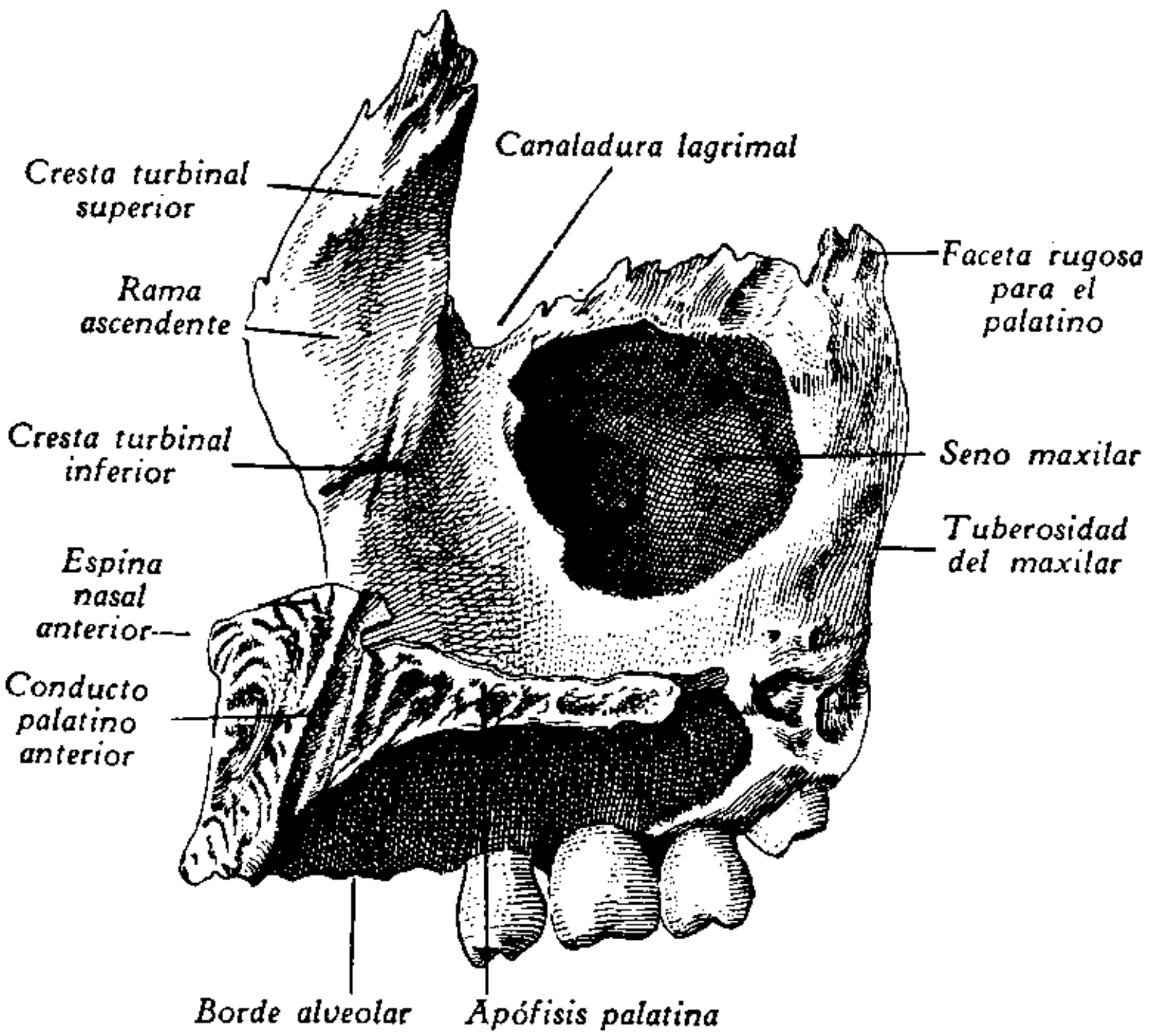

FIG. 89. MAXILAR SUPERIOR, CARA INTERNA.

lado y otro del plano sagital o de simetría, mientras el restante es impar y coincide con este plano.

Los huesos pares son los *maxilares superiores,* los *malares,* los *unguis,* los *cornetes inferiores,* los *huesos propios de la nariz* y los *palatinos.* El impar es el *vómer.*

MAXILAR SUPERIOR

Este hueso forma la mayor parte de la mandíbula superior. Su forma se aproxima a la cuadrangular, siendo algo aplanada de fuera a dentro.

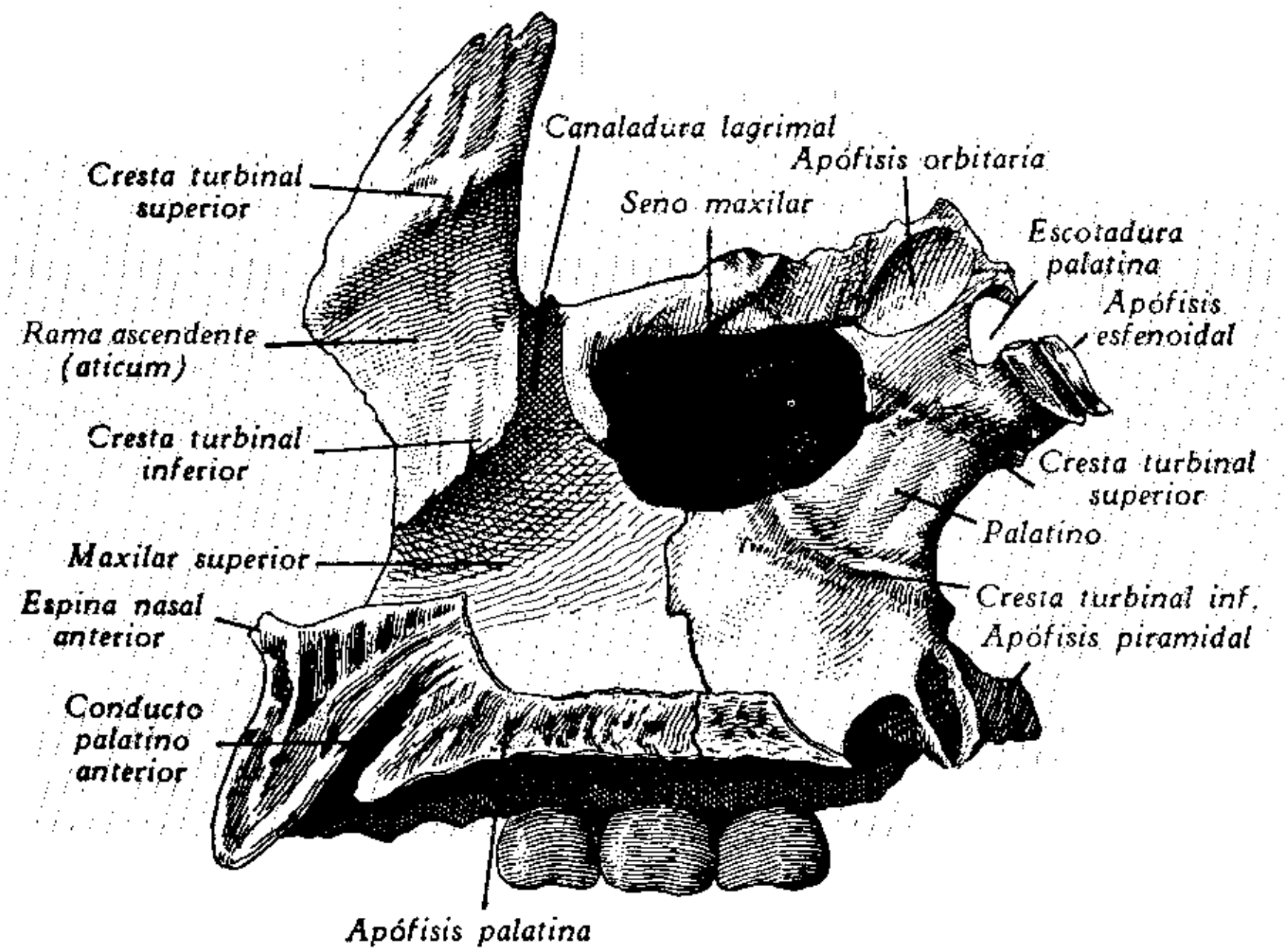

FIG. 90. MAXILAR SUPERIOR Y PALATINO, CARA INTERNA.

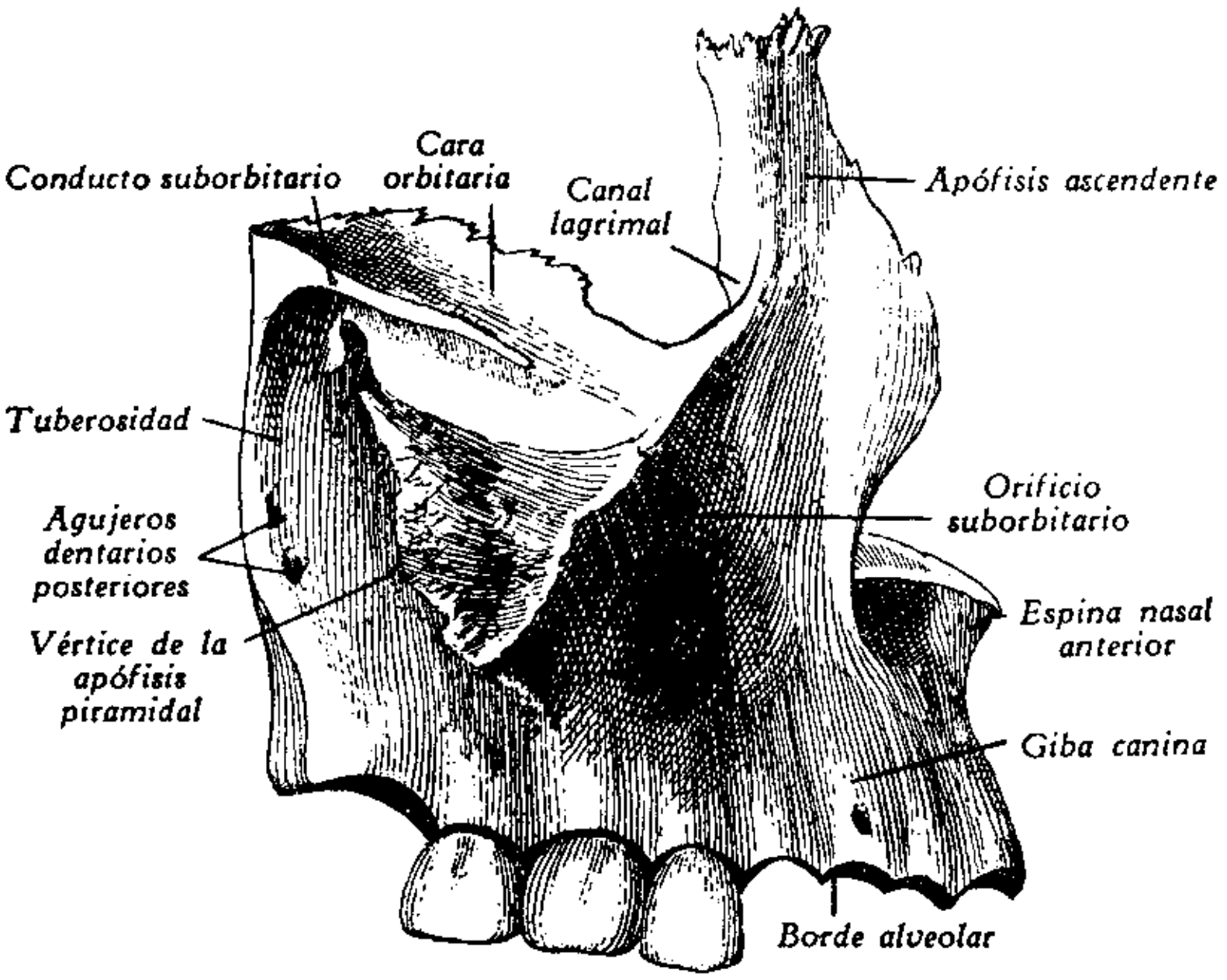

FIG. 91. MAXILAR SUPERIOR, CARA EXTERNA.

Presenta las siguientes partes: dos caras, cuatro bordes, cuatro ángulos y una cavidad o seno maxilar.

Cara interna. En el límite de su cuarta parte inferior destaca un saliente horizontal, de forma cuadrangular, denominado *apófisis palatina.* Esta apófisis, más o menos plana, tiene una cara superior lisa, que forma parte del piso de las fosas nasales, y otra inferior rugosa, con muchos pequeños orificios vasculares que forma gran parte de la bóveda palatina. El borde externo de la apófisis está unido al resto del maxilar, en tanto que su borde interno, muy rugoso, se adelgaza hacia atrás y se articula con el mismo borde de la apófisis palatina del maxilar opuesto. Este borde, hacia su parte anterior, se termina a favor de una prolongación que constituye una especie de semiespina, la cual, al articularse con la del otro maxilar, forma la *espina nasal anterior.* El borde anterior de la apófiss palatina, cóncava por arriba, forma parte del orificio anterior de las fosas

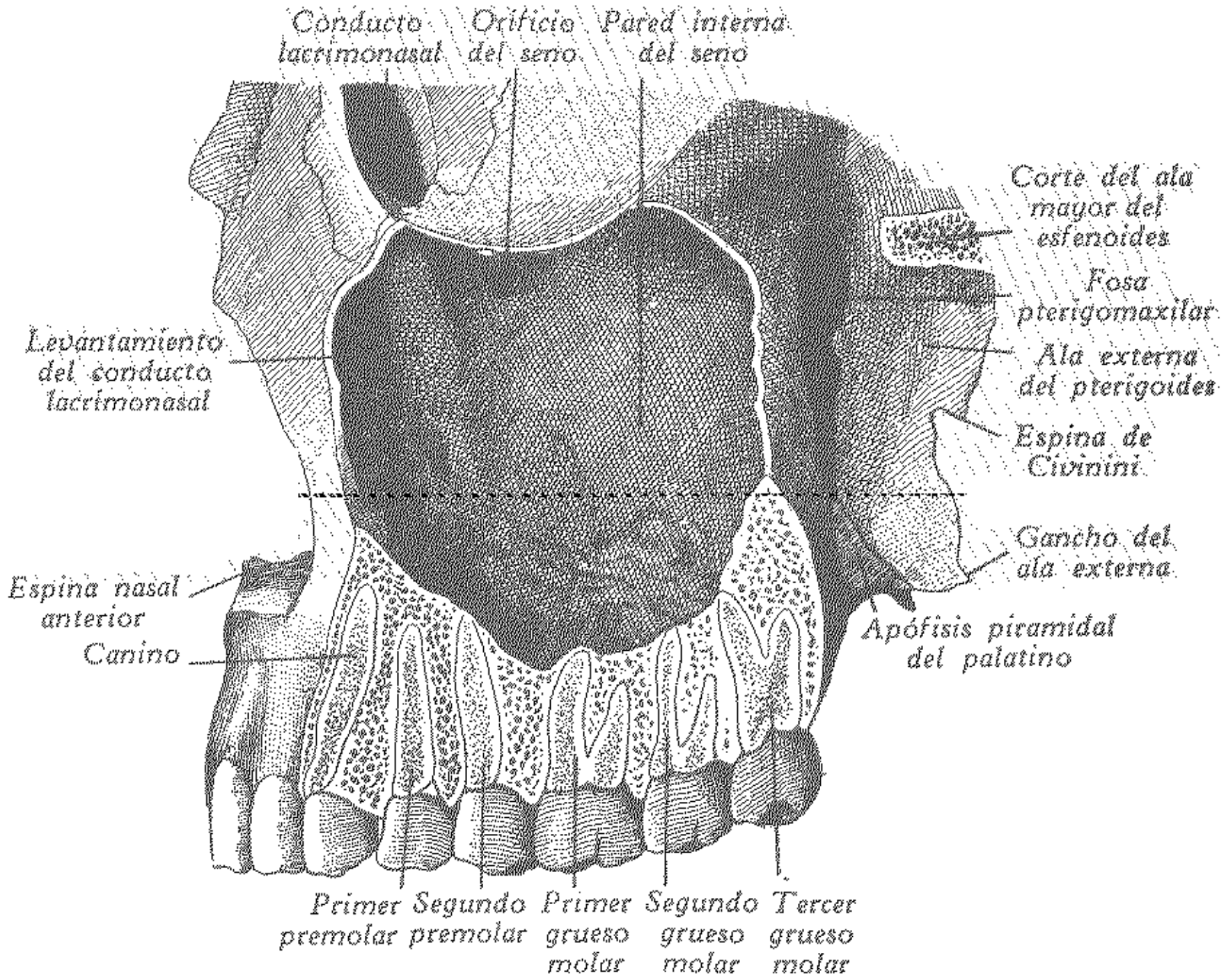

FIG. 92. SENO MAXILAR, SUS RELACIONES DENTARIAS.

nasales. Su borde posterior se articula con la parte horizontal del palatino. Al nivel del borde interno, por detrás de la espina nasal anterior, existe un surco que, con el del otro maxilar, origina el *conducto palatino anterior.* Por él pasan el nervio esfenopalatino interno y una rama de la arteria esfenopalatina. (Figs. 89 y 90.)

La apófisis palatina divide la cara interna del maxilar en dos porciones. La inferior forma parte de la bóveda palatina, es muy rugosa y está cubierta en estado fresco por la fibromucosa palatina. La superior, más amplia, presenta en su parte de atrás diversas rugosidades en las que se articula la rama vertical del palatino. Se encuentra más adelante un gran orificio u *orificio del seno maxilar,* el cual, en el cráneo articulado, queda muy disminuido en virtud de la interposición de las masas laterales del etmoides por arriba, del cornete inferior por abajo, del unguis por delante y de la rama vertical del palatino por detrás.

Por delante del orificio del seno, existe un canal vertical o *canal nasal,* cuyo borde anterior se halla limitado por la *apófisis ascendente* del maxilar superior, la cual sale del ángulo anterosuperior del hueso. Esta apófisis en su cara interna y en su parte inferior tiene la *cresta turbinal inferior,* que se dirige de adelante atrás y se articula con el cornete inferior; por encima de ella se encuentra la *cresta turbinal superior,* que se articula con el cornete medio.

Cara externa. En su parte anterior se observa, por encima del lugar de implantación de los incisivos, la *foseta mirtiforme,* donde se inserta el músculo mirtiforme, foseta que está limitada posteriormente por la *eminencia* o *giba canina.* (Fig. 91.) Por detrás y arriba de esta eminencia destaca un saliente transverso, de forma piramidal, o *apófisis piramidal.* Esta apófisis presenta una base, por la cual se une con el resto del hueso, un vértice, truncado y rugoso, que se articula con el hueso malar, tres caras y tres bordes. La *cara superior* u *orbitaria* es plana, forma parte del piso de la órbita y lleva un canal anteroposterior que penetra en la pared con el nombre de *conducto suborbitario.* En la *cara anterior* se abre el *agujero suborbitario,* terminación del conducto mencionado antes y por donde sale el nervio suborbitario. Entre dicho orificio y la giba canina, existe una depresión llamada *fosa canina.* De la pared inferior del canal suborbitario salen unos conductillos excavados en el espesor del hueso, y que van a terminar en los alvéolos destinados al canino y a los incisivos: son los conductos dentarios anteriores. Por último, la *cara posterior* de la apófisis piramidal es convexa, corresponde por dentro a la tuberosidad del maxilar y por fuera a la fosa cigomática. Exhibe diversos canales y orificios, denominados *agujeros dentarios posteriores,* por donde pasan los nervios dentarios posteriores y las arterias alveolares, destinadas a los gruesos malares.

De los tres bordes de la apófisis piramidal, el inferior es cóncavo, vuelto hacia abajo y forma la parte superior de la *hendidura vestibulocigomática;* el anterior forma la parte interna e inferior del borde de la órbita, mientras que el posterior se corresponde con el ala mayor del esfenoides, formándose entre ambos la *hendidura esfenomaxilar.*

Bordes. Se distinguen en el maxilar cuatro bordes, a saber:

1º *Borde anterior,* que presenta abajo la parte anterior de la apófisis palatina con la espina nasal anterior. Más arriba muestra una escotadura que, con la del lado opuesto, forma el orificio anterior de las fosas nasales, y más arriba aún, el borde anterior de la rama o apófisis ascendente.

2º *Borde posterior.* Es grueso, redondeado y constituye la llamada *tuberosidad del maxilar.* Su parte superior lisa forma la pared anterior de la fosa pterigomaxilar y en su porción más alta presenta rugosidades para recibir a la apófisis orbitaria del palatino. En su parte baja, el borde lleva rugosidades, articulándose con la apófisis piramidal del palatino y con el borde anterior de la apófisis pterigoides. Esta articulación está provista de un canal que forma el *conducto palatino posterior,* por donde pasa el nervio palatino anterior.

3º *Borde superior.* Forma el límite interno de la pared inferior de la órbita y se articula por delante con el unguis, después con el etmoides y atrás con la apófisis orbitaria del palatino. Presenta semiceldillas que se completan al articularse con estos huesos.

4º *Borde inferior,* llamado también *barde alveolar.* Presenta una serie de cavidades cónicas o *alvéolos dentarios,* donde se alojan las raíces de los dientes. Los alvéolos son sencillos en la parte anterior, mientras en la parte posterior llevan dos o más cavidades secundarias. Su vértice perforado deja paso a su correspondiente paquete vasculonervioso del diente y los diversos alvéolos se hallan separados por tabiques óseos, que constituyen las *apófisis interdentarias.*

Angulos. El maxilar superior presenta cuatro ángulos, de los cuales dos son superiores y dos inferiores. Del ángulo anterosuperior se destaca la *apófisis ascendente* del maxilar superior, de dirección vertical y ligeramente inclinada hacia atrás. Aplanada en sentido transversal, está ensanchada en la base, donde se confunde con el hueso que la origina. Su extremidad superior presenta rugosidades para articularse con la apófisis orbitaria interna del frontal. La cara interna de esta apófisis ascendente forma parte de la pared externa de las fosas nasales, mientras su cara externa, más o menos lisa y cuadrilátera, presenta una cresta vertical llamada *cresta lagrimal anterior;* por delante de la cresta se inserta el músculo elevador común del ala de la nariz y del labio superior; por detrás de la cresta forma la parte anterior del canal lagrimal. Sus bordes, que son en número de dos, se articulan, el anterior, con los huesos propios de la nariz, en tanto que el posterior lo hace con el unguis.

Estructura. La parte anterior de la apófisis palatina, la base de la apófisis ascendente y el borde alveolar están formados de tejido esponjoso, mientras el resto del hueso se halla constituido por tejido compacto. En el centro del hueso existe una gran cavidad, denominada *seno maxilar* o *antro de Highmore,* en forma de pirámide cuadrangular, de base interna y vértice externo. Como es natural, dada su forma, en dicha cavidad se distinguen paredes, base, vértice y bordes. La *pared anterior* corresponde a la fosa canina donde se abre el conducto suborbitario y es muy delgada, pues apenas alcanza un milímetro de espesor. La *pared superior* es el lado opuesto de la cara orbitaria de la apófisis piramidal y lleva, por consiguiente, el conducto suborbitario, el cual con frecuencia comunica con esta cavidad. La *pared posterior* se corresponde con la fosa cigomática. La pared inferior es estrecha y está en relación con las raíces de los dientes. (Fig. 92.)

La base.es en realidad parte de la pared externa de las fosas nasales. En ella se encuentra el orificio del seno, cruzado por el cornete inferior, de cuyo borde se desprenden tres apófisis. De éstas, la media oblitera la parte inferior del orificio del seno, dejando por delante del mismo una superficie donde desemboca el conducto lacrimonasal.

El *vértice* está vuelto hacia el hueso malar, y se corresponde con el vértice de la apófisis piramidal.

Osificación. Se origina el maxilar superior mediante cinco centros de osificación que aparecen al final del segundo mes de vida fetal, a saber: 1º, el *externo* o *malar;* 2º, el *orbitonasal;* 3º, el *anteroinferior* o *nasal;* 4º, el *interno inferior* o *palatino;* y 5º, y último, el que forma la pieza *incisiva,* situado entre los centros nasales y delante del palatino.

HUESO MALAR

Forma el esqueleto del pómulo y está situado entre el maxilar superior, el frontal, el ala mayor del esfenoides y la escama del temporal. De forma cuadrangular, se pueden distinguir en él dos caras, cuatro bordes y cuatro ángulos.

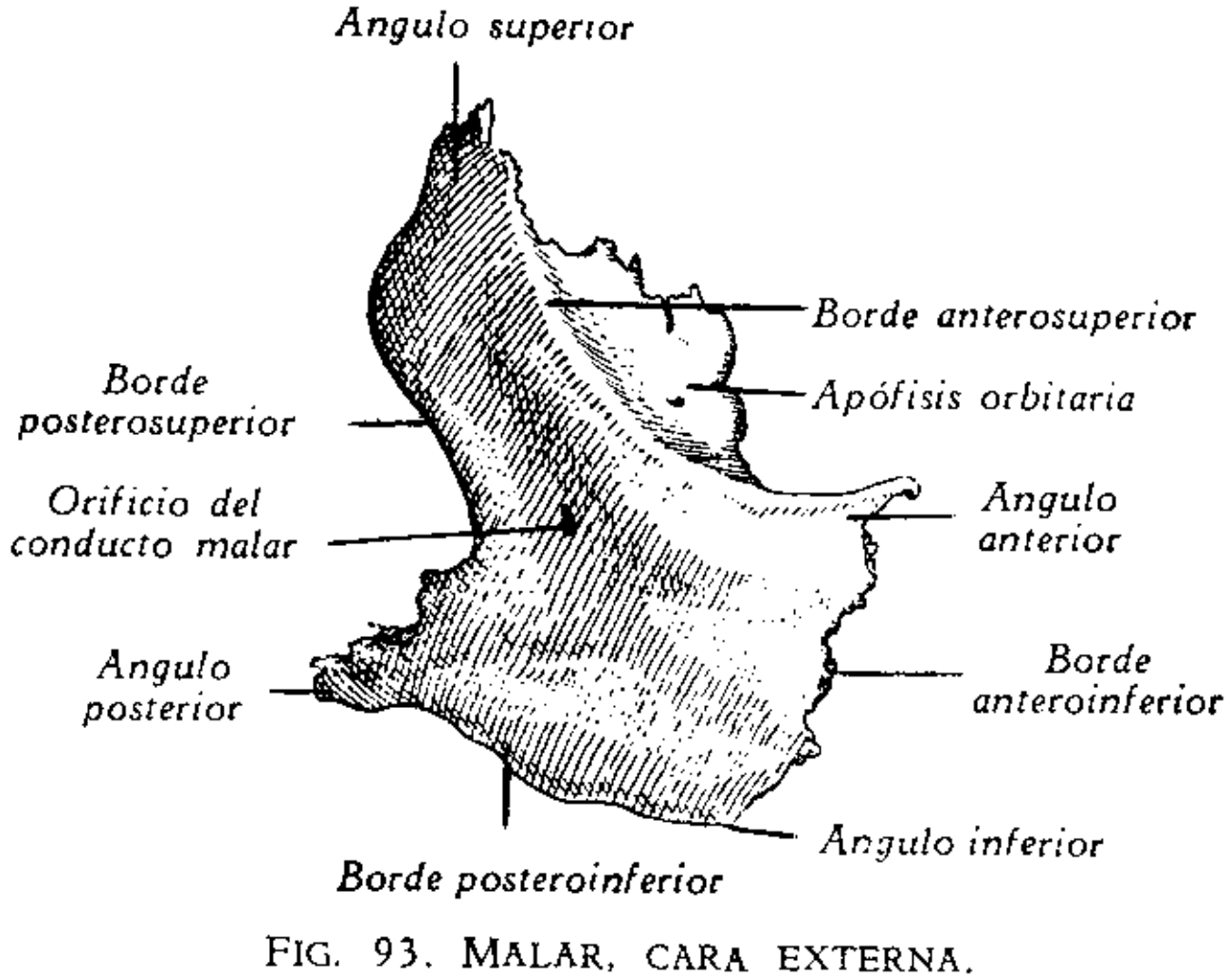

FIG. 93. MALAR, CARA EXTERNA.

La *cara externa* es lisa, convexa y sirve de inserción a los músculos cigomáticos.

La *cara interna* es cóncava y constituye parte de las fosas temporal y cigomática.

El *borde anterosuperior* es cóncavo y forma el borde externo y parte del inferior de la base de la órbita. De él se desprende una lámina ósea dirigida hacia atrás, cuya cara superior, cóncava, constituye parte de la órbita mientras la inferior forma parte de la fosa temporal con el nombre de *canal retromalar.* Recibe esta lámina el nombre de *apófisis orbitaria* y presenta un borde libre y dentado, por el cual se articula con el maxilar superior y el ala mayor del esfenoides. (Figs. 93 y 94.)

El *borde posterosuperior* forma parte del límite de la fosa temporal y está constituido por una parte horizontal, que se continúa con el borde superior de la apófisis cigomática, y otra vertical, en forma de *S* alargada, donde se inserta la aponeurosis temporal.

El *borde anteroinferior* es dentado y casi recto, y se articula con la apófisis piramidal del maxilar superior.

El *borde posteroinferior* es también rectilíneo, grueso y rugoso, articulándose ya en el ángulo posterior con la extremidad anterior de la apófisis cigomática y sirve de inserción el músculo masetero.

Los *ángulos* son todos ellos más o menos dentados, articulándose el superior con la apófisis orbitaria externa del frontal; el posterior, con la apófisis cigomática; y el inferior y el anterior, con la apófisis piramidal del maxilar superior.

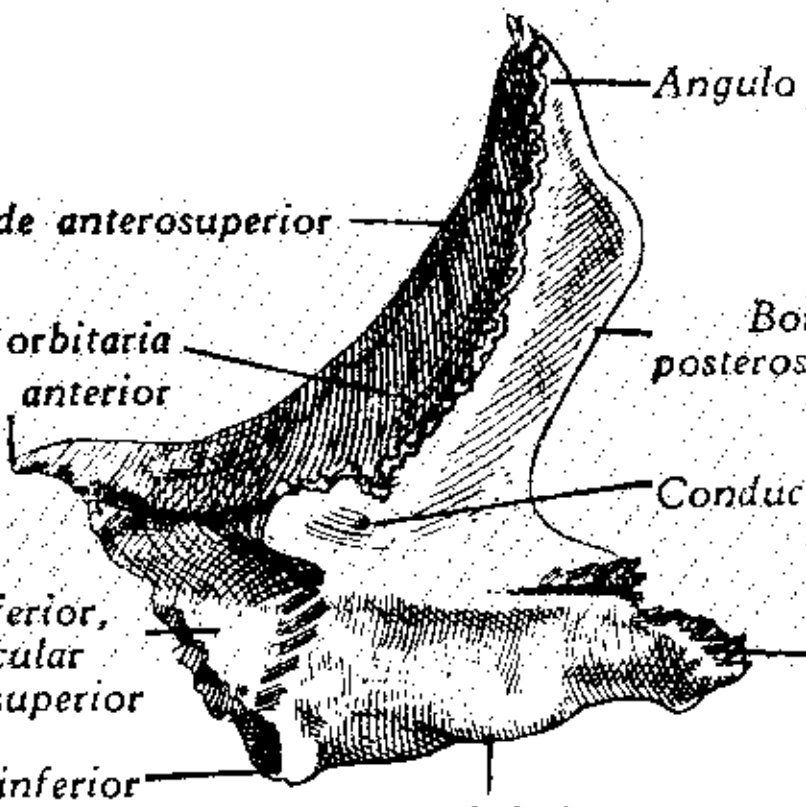

FIG. 94. MALAR, CARA INTERNA.

Estructura. Está formado el hueso malar por tejido compacto en la periferia y por tejido esponjoso en el centro. Aparece atravesado por un conducto en forma de *Y*, que naciendo en la cara superior de la apófisis orbitaria, se divide ya en el interior del hueso, en dos ramas, una de las cuales va a abrirse a la cara externa, en tanto que la otra termina en la cara temporal. Este conducto, llamado *conducto malar,* es recorrido por una ramita nerviosa procedente de la rama orbitaria del maxilar superior.

Osificación. Es originado por tres centros de osificación que aparecen al final del segundo mes de vida intrauterina y se sueldan al final del quinto. Uno de ellos da origen a la porción cigomática, y los otros dos a la orbitaria.

HUESOS PROPIOS DE LA NARIZ O HUESOS NASALES

Son huesos planos, de forma cuadrangular, situados entre el frontal por arriba y las ramas ascendentes de los maxilares superiores por fuera y atrás. Se distinguen en ellos dos caras y cuatro bordes.

La *cara anterior,* convexa transversalmente, es cóncava de arriba abajo en su parte superior, en tanto que la parte inferior es también convexa. Presenta un orificio vascular y sirve de inserción al músculo piramidal de la nariz. (Fig. 95.)

La *cara posterior* constituye la parte más anterior de la bóveda de la fosas nasales y ostenta múltiples surcos para vasos y nervios, uno de los cuales, con frecuencia más marcado que los otros, es el *surco etmoidal* para el nervio nasolobar. (Fig. 96.)

El *borde superior* es dentado y grueso, y se articula con el frontal.

El *borde inferior,* más delgado, se une al cartílago de la nariz.

El *borde anterior* es grueso y rugoso, articulándose por arriba con la espina nasal del frontal y con la lámina perpendicular del etmoides, mientras en el resto de su extensión lo hace con el hueso del lado opuesto.

El *borde externo* o *posterior,* biselado a expensas de su cara interna, se articula con la apófisis ascendente del maxilar superior.

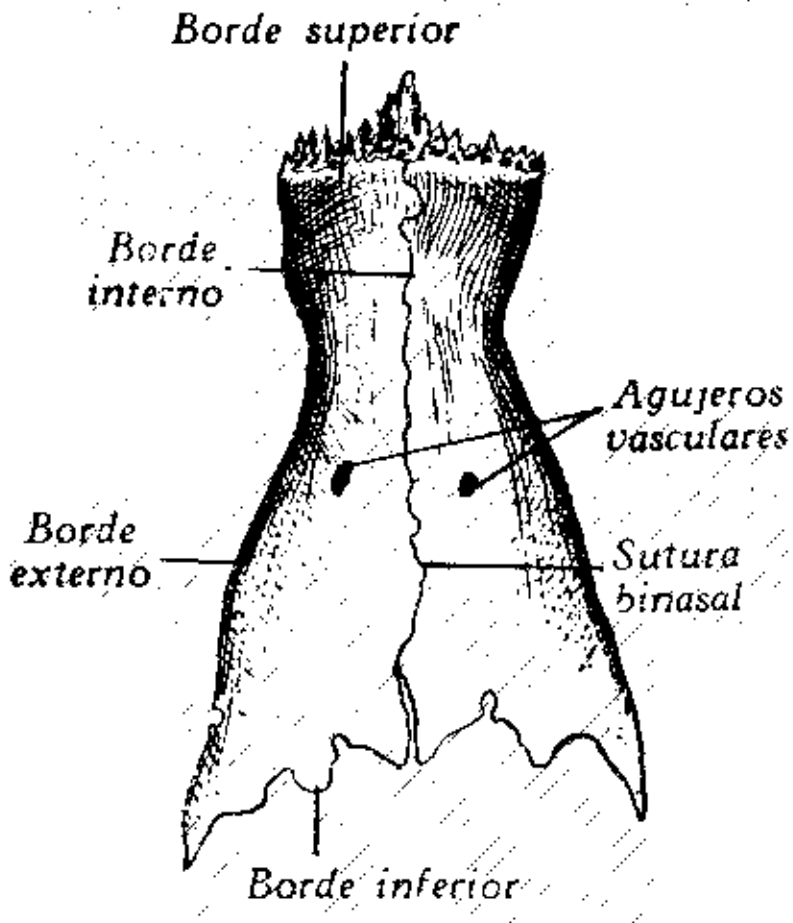

FIG. 95. HUESOS PROPIOS DE LA NARIZ. CARA ANTERIOR.

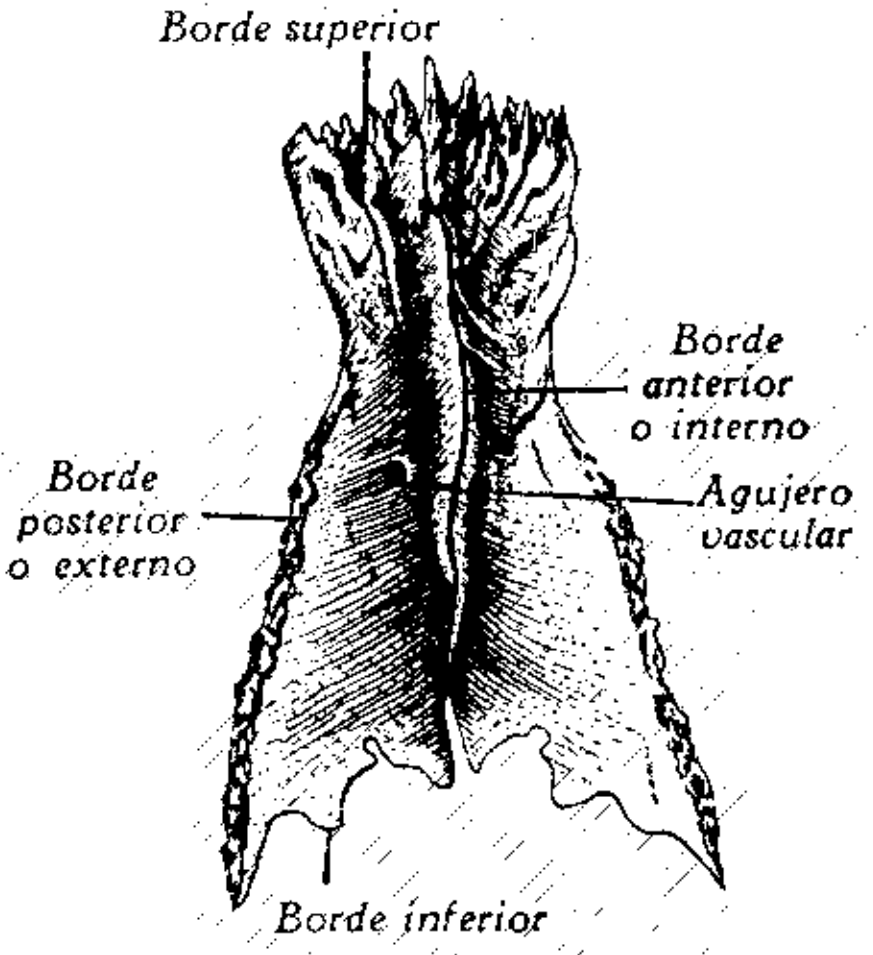

FIG. 96. HUESOS PROPIOS DE LA NARIZ. CARA POSTERIOR.

Estructura. Estos huesos se hallan constituidos exclusivamente de tejido compacto y estan atravesados por un conducto vascular.

Osificación. Cada uno se origina a expensas de un centro de osificación que aparece a mediados del tercer mes de la vida intrauterina.

UNGUIS O HUESO LAGRIMAL

Es un hueso plano, de forma cuadrilátera, colocado en la parte anterior de la cara interna de la órbita, entre el frontal, el etmoides y el maxilar superior. Presenta dos caras y cuatro bordes.

La *cara externa* lleva una cresta vertical o *cresta lagrimal posterior,* que se termina inferiormente por una apófisis en forma de gancho *(hamulus lacrimalis).* Esta apófisis integra el orificio superior del conducto nasal. La cara externa se halla dividida en dos

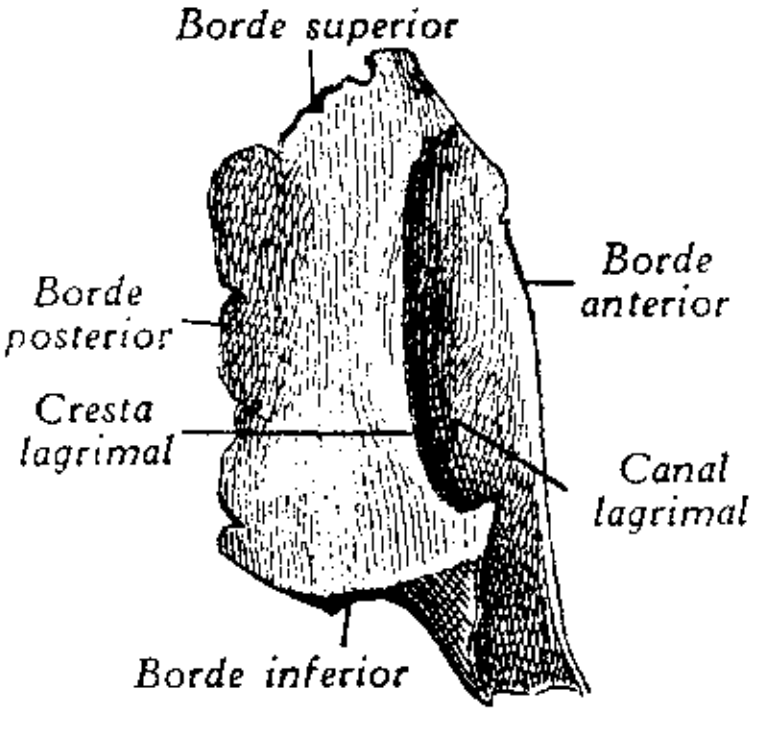

FIG. 97. UNGUIS, CARA EXTERNA.

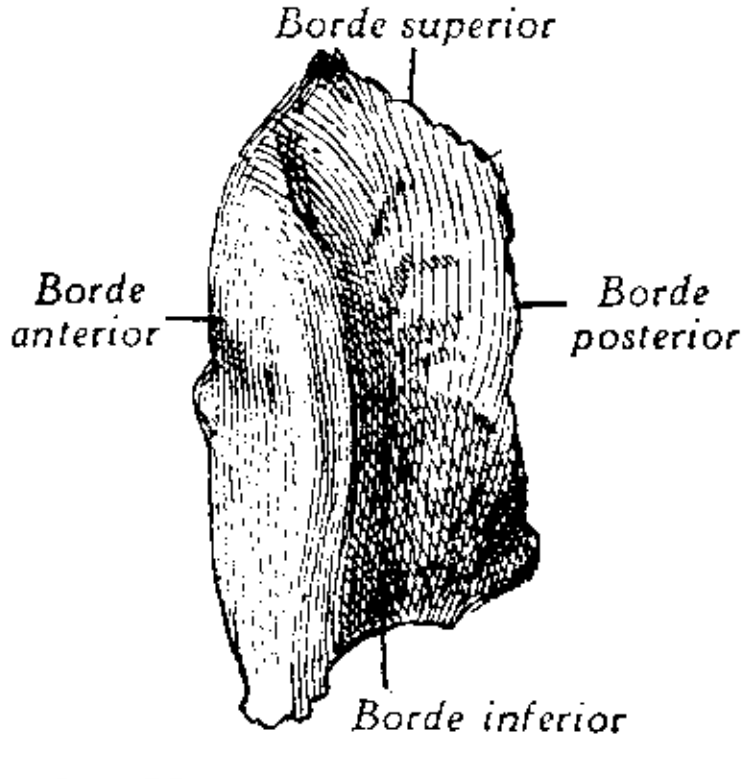

FIG. 98. UNGUIS, CARA INTERNA.

porciones por la cresta lagrimal. La posterior es plana y se continúa con la lámina papirácea del etmoides, mientras la anterior es acanalada y contribuye a formar el *canal lacrimonasal.* La mencionada cresta sirve de inserción al tendón reflejo del orbicular de los párpados. (Figs. 97 y 98.)

La *cara interna* presenta un canal vertical que la divide en dos y corresponde con la cresta de la cara externa. La parte posterior se articula con el etmoides, completando las celdillas etmoidoungueales.

La anterior, rugosa y con surcos vasculares, contribuye a formar la pared externa de las fosas nasales.

El *borde superior* se articula con la apófisis orbitaria interna del frontal, en tanto que el *inferior* contribuye a formar el conducto nasal. De los otros dos bordes, el *anterior* se articula con la rama ascendente del maxilar superior y el *posterior* con la lámina papirácea del etmoides.

Estructura. Este hueso se halla formado únicamente por tejido compacto.

Osificación. Se desarrolla a expensas de un solo centro, que aparece en el tercer mes de la vida intrauterina.

HUESOS PALATINOS

Están situados en la parte posterior de la cara, por detrás de los maxilares superiores. Se pueden distinguir en cada uno de ellos dos partes o láminas: una horizontal, más pequeña, y una vertical.

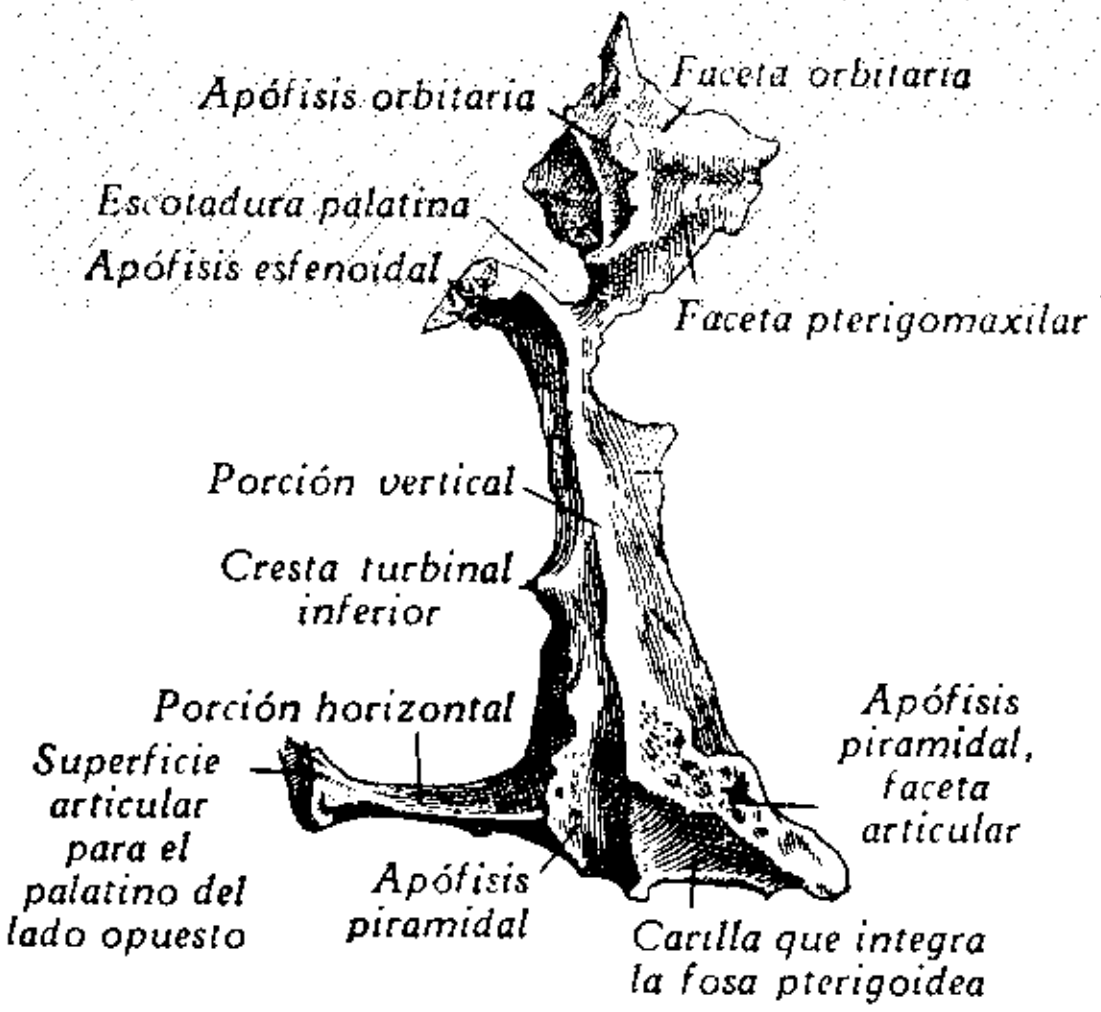

FIG. 99. PALATINO DERECHO, VISTO POR DETRÁS.

Parte horizontal. Por su forma, que es cuadrilátera, posee dos caras y cuatro bordes.

La *cara superior*, cóncava transversalmente, forma parte del piso de las fosas nasales, mientras la *inferior*, rugosa, contribuye a formar la bóveda palatina. (Fig. 99.)

De los bordes, el *anterior*, delgado y rugoso, se articula con el borde posterior de la apófisis palatina del maxilar superior. El *borde posterior* sirve de inserción a la aponeurosis del velo del paladar. Al unirse con el borde del lado opuesto, forma la *espina nasal posterior*, dirigida hacia arriba y atrás, y sobre la cual se inserta el músculo palatostafilino.

El borde *externo* se une al borde inferior de la porción vertical de este hueso. El borde *interno* se articula con el borde homónimo del lado opuesto y forma por arriba una cresta donde se articula el vómer.

Parte vertical. Es igualmente cuadrilátera. Su *cara interna* lleva dos crestas anteroposteriores. La de arriba o *cresta turbinal superior* se articula con el cornete medio, en tanto que la de abajo, llamada *cresta turbinal inferior*, lo hace con el cornete inferior. Ambas crestas limitan una superficie que forma parte de la pared externa del *meato medio*. En cambio, la superficie situada por debajo de la cresta inferior, interviene en la formación del meato inferior. (Fig. 100.)

La *cara externa* presenta tres zonas, la anterior de las cuales, rugosa, se articula con la tuberosidad del maxilar superior, formando con ella el *conducto palatino posterior.* Otra zona rugosa, situada más atrás, va a articularse con la apófisis pterigoides. Entre ambas zonas rugosas existe una superficie lisa, no articular, que en el cráneo articulado forma el fondo de la fosa pterigomaxilar. (Fig. 101.)

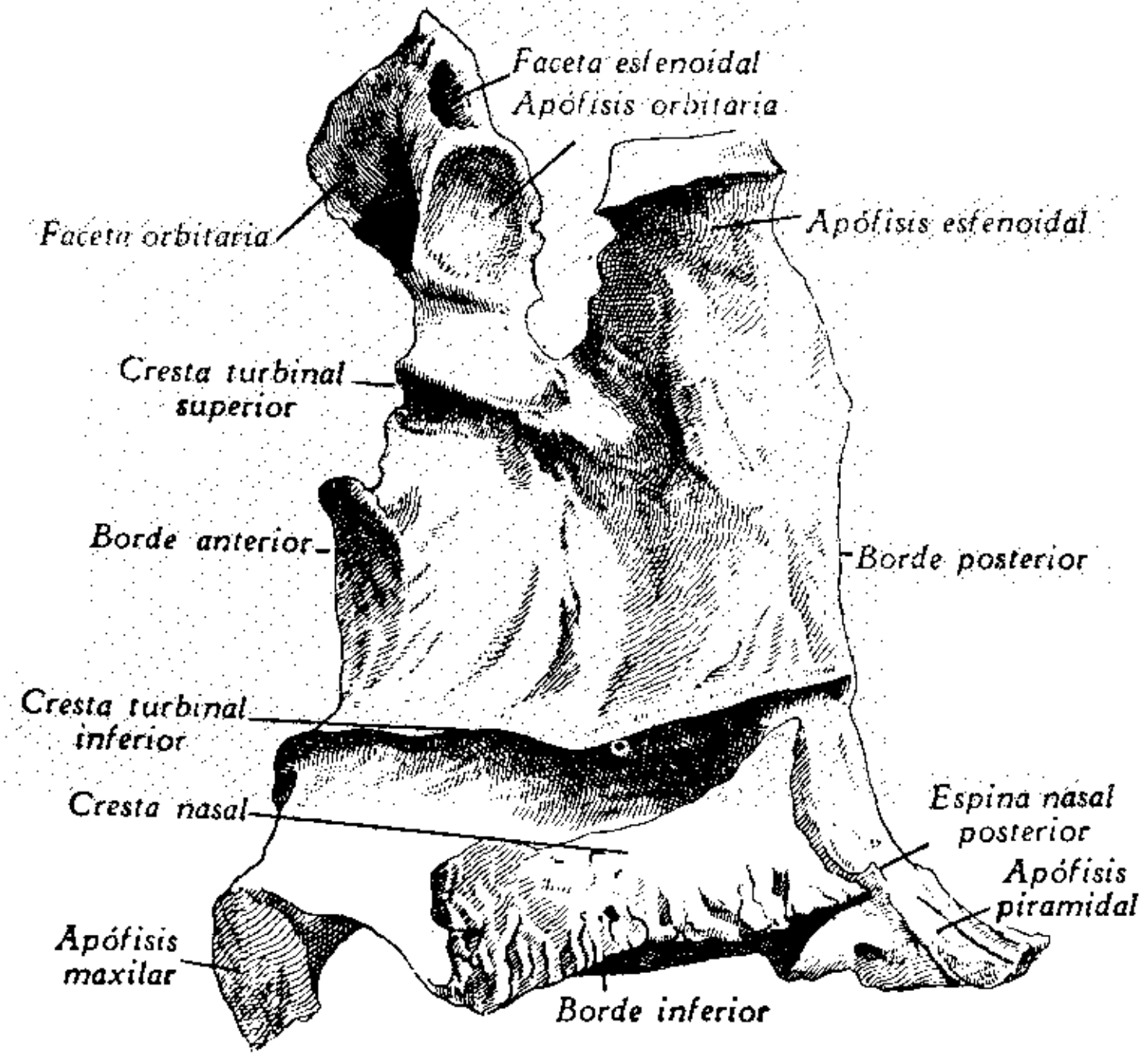

FIG. 100. PALATINO, VISTO POR SU CARA INTERNA.

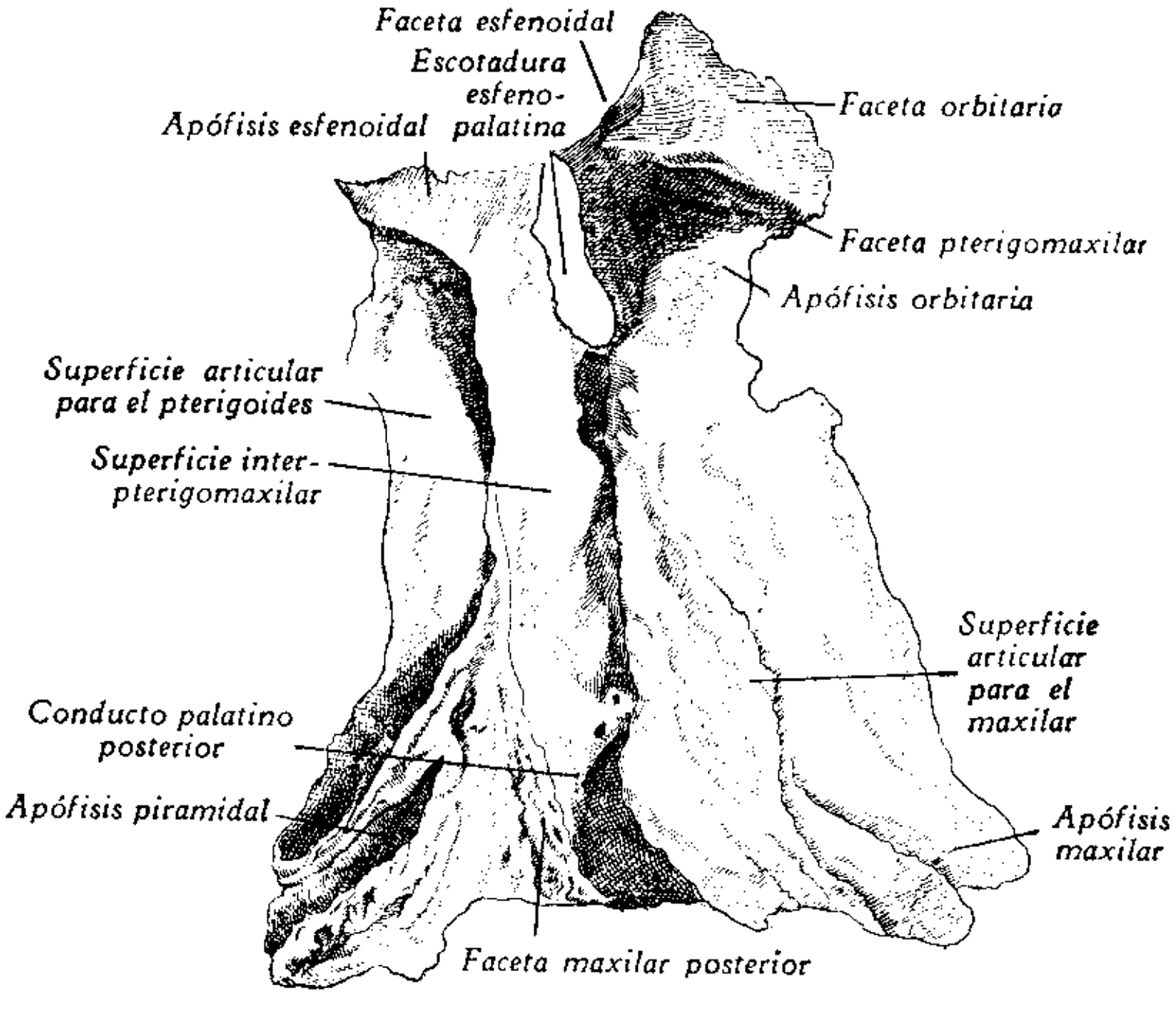

FIG. 101. PALATINO, VISTO POR SU CARA EXTERNA.

De los cuatro bordes de la parte vertical, el *anterior* es delgado y se superpone a la tuberosidad del maxilar.

Por medio de una lámina ósea *(apófisis* o *lámina maxilar)* que sale de él, este borde contribuye a cerrar la parte posterior del orificio del seno maxilar.

El *borde posterior,* también delgado, se articula con el ala interna de la apófisis pterigoides.

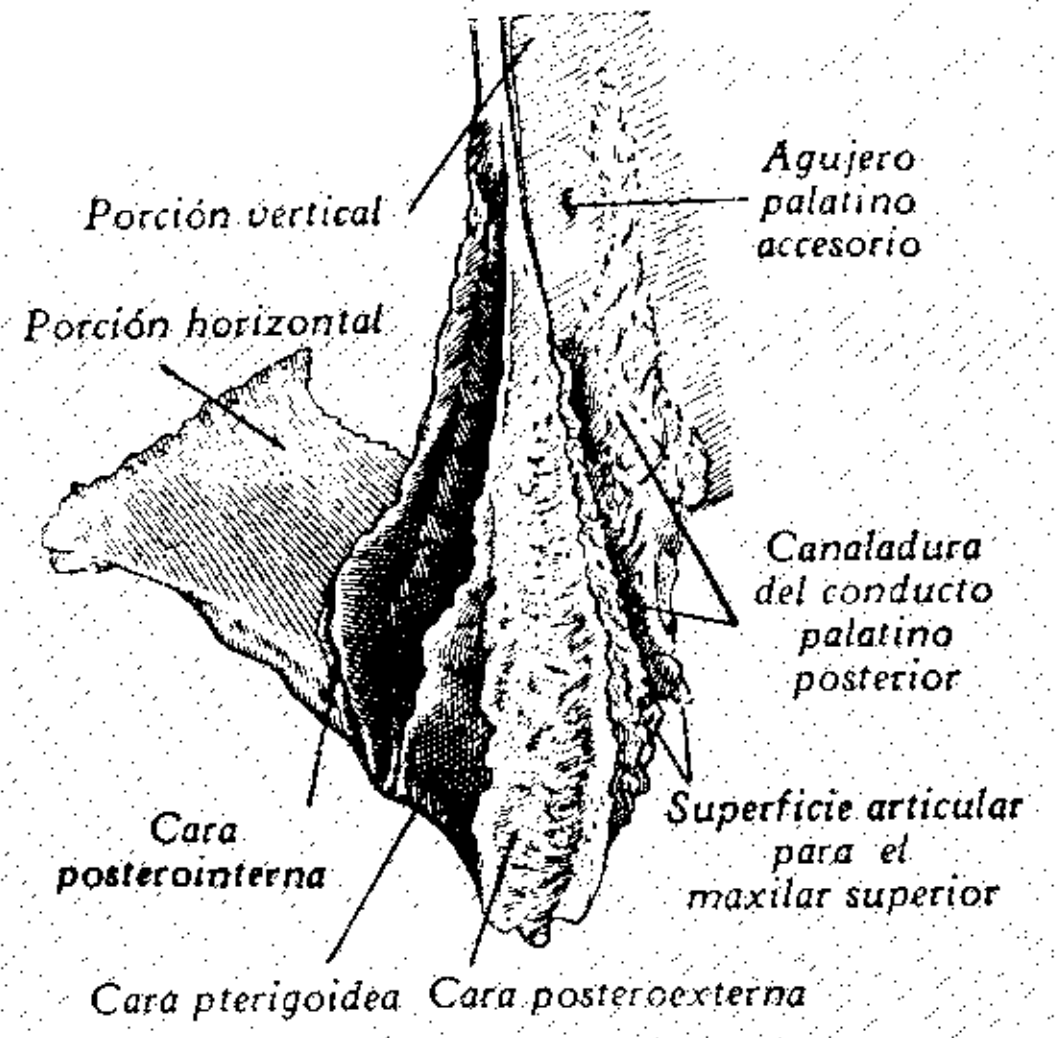

FIG. 102. APÓFISIS PIRAMIDAL, VISTA POSTERO-EXTERNA.

El *borde inferior* se une con el externo de la rama horizontal. Del borde resultante parte un saliente óseo, dirigido hacia abajo y atrás, que ocupa el espacio comprendido entre las dos alas de la apófisis pterigoides y es conocido con el nombre de *apófisis piramidal del palatino.* (Fig. 102.) Esta apófisis presenta dos superficies rugosas, donde se articulan las alas pterigoideas, y otra intermedia, lisa, que contribuye a formar la fosa pterigoidea. En la parte delantera del borde inferior se abren los orificios (uno o dos) de los *conductos palatinos accesorios.*

El *borde superior* lleva en su parte media una escotadura profunda, llamada *escotadura palatina,* situada entre dos salientes irregulares, de los cuales el anterior se denomina *apófisis orbitaria* y, el posterior, *apófisis esfenoidal.* La escotadura queda cerrada por el cuerpo del esfenoides y transformada en el *agujero esfenopalatino,* el cual pone en comunicación la fosa pterigomaxilar con las fosas nasales y deja paso al nervio y a los vasos esfenopalatinos. (Fig. 103.)

La *apófisis orbitaria* está unida al resto del hueso por un istmo óseo bastante estrecho cuya cara interna lleva la cresta turbinal superior. Examinada en detalle, esta apófisis presenta en su lado externo dos facetas lisas. La *anterior* es horizontal y constituye parte del piso de la órbita en su porción posterior, mientras que la externa, dirigida hacia abajo, contribuye a formar la fosa pterigomaxilar. En la parte interna de la apófisis existen tres superficies rugosas articulares, la anterior de las cuales se articula con el maxilar superior; la posterior con el esfenoides, y la tercera, que es interna, con las masas laterales del etmoides. En las facetas posteriores y media se observan cavidades o semiceldillas que se transforman en celdillas completas al articularse con los huesos correspondientes.

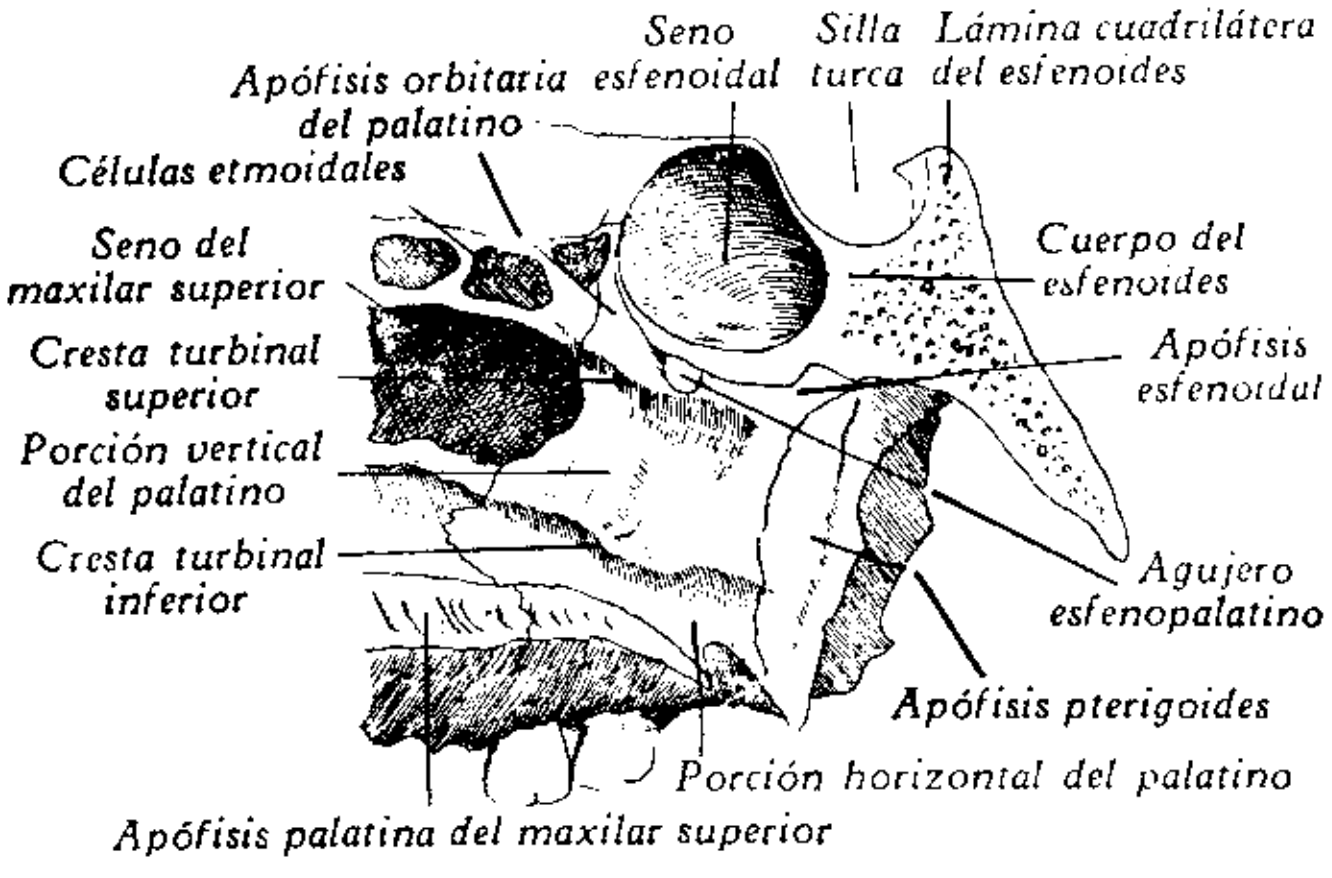

FIG. 103. RELACIONES DEL ESFENOIDES CON EL PALATINO, CARA INTERNA.

La *apófisis esfenoidal,* más pequeña que la orbitaria, sale de la rama vertical casi en ángulo recto, dirigiéndose hacia dentro, atrás y ligeramente hacia arriba. Su cara superoexterna se aplica contra la base de la apófisis pterigoides, formando con ella el *conducto pterigopalatino,* que da paso al nervio y a los vasos pterigopalatinos. La cara inferior contribuye a formar la bóveda de las fosas nasales.

Por último, también se encuentra en el lado superior una cara rugosa que se articula con el cuerpo del esfenoides.

Estructura. Formado principalmente por tejido compacto, solamente la apófisis piramidal presenta tejido esponjoso.

Osificación. Se desarrolla este hueso a expensas de dos centros primitivos que aparecen al mes y medio de la vida fetal. Uno de ellos forma la apófisis piramidal y la porción vertical, exceptuando las apófisis, mientras el otro origina el resto del hueso. Posteriormente aparecen dos centros complementarios, que producen las apófisis orbitaria y esfenoidal.

CORNETE INFERIOR

Es un hueso de forma laminar adherido a la pared externa de las fosas nasales. De contorno ligeramente romboidal, se pueden distinguir en él dos caras, dos bordes y dos extremidades.

Caras. La cara interna, vuelta hacia el tabique de las fosas nasales, es convexa; su mitad superior es más o menos lisa, mientras la inferior lleva diversas arrugas y surcos

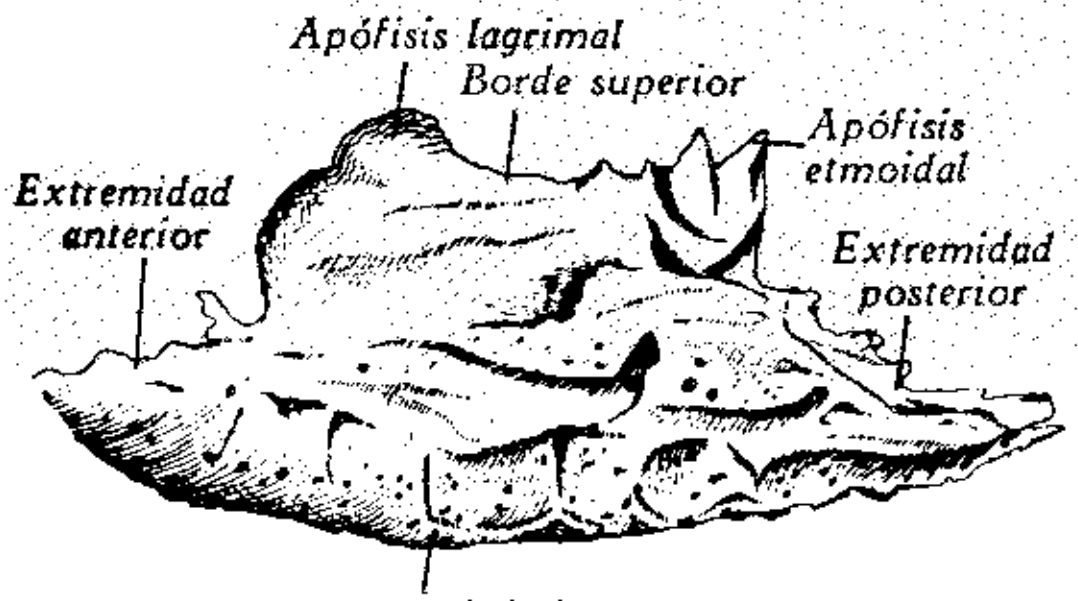

FIG. 104. CORNETE INFERIOR, CARA INTERNA.

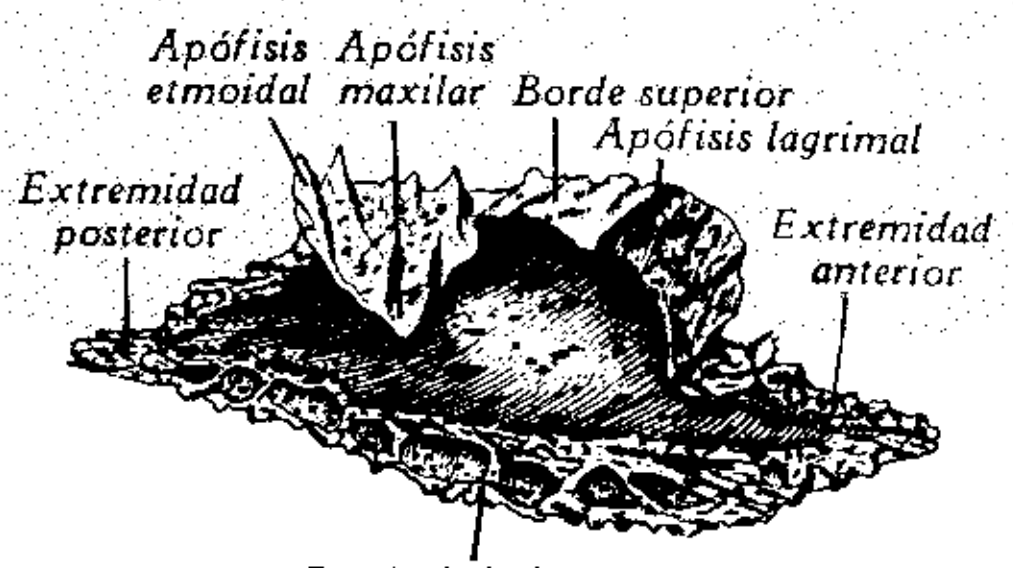

FIG. 105. CORNETE INFERIOR, CARA EXTERNA.

vasculares. La *cara externa* es cóncava y forma la pared interna del meato inferior. (Figuras 104 y 105.)

Bordes. El *borde superior* se articula con la cara interna del maxilar superior y con la misma cara de la lámina ascendente del palatino. Comenzando por delante, se puede observar en él una laminita delgada, de forma cuadrangular, que se articula al mismo tiempo con el unguis y con los bordes del canal nasal, completando así el conducto nasal y recibiendo por eso el nombre de *apófisis lagrimal* o *nasal.* Por detrás de ésta existe una ancha lámina, dirigida hacia abajo y llamada *apófisis maxilar* o *auricular,* la cual al articularse con el borde inferior del orificio del seno maxilar, lo reduce. Por último, en la parte posterior se encuentra todavía otra pequeña lámina, dirigida hacia arriba y atrás, que se articula con la apófisis unciforme del etmoides y se llama *apófisis etmoidal.*

El *borde inferior* es libre, grueso y convexo y no presenta apófisis.

Extremidades. La anterior se articula con el maxilar superior, mientras la posterior, más aguda, lo hace con el palatino. Ambas se apoyan sobre las crestas turbinales inferiores de dichos huesos.

Estructura. Está formado exclusivamente por tejido compacto.

Osificación. Se origina a expensas de un solo centro de osificación, el cual se desarrolla muy tardíamente hacia el cuarto o quinto mes de vida extrauterina.

VOMER

Es un hueso impar, situado en el plano sagital; junto con la lámina perpendicular del etmoides y el cartílago forma el tabique de las fosas nasales. Es de forma cuadrangular y muy delgado. Se distinguen en él dos caras y cuatro bordes.

Caras. Son planas y verticales, aunque sufren con frecuencia desviaciones volviéndose convexas o cóncavas. Forman parte de la pared interna de las fosas nasales y presentan varios surcos vasculares y nerviosos, de los cuales uno, dirigido hacia abajo y adelante, es profundo y aloja al nervio esfenopalatino interno. (Fig. 106.)

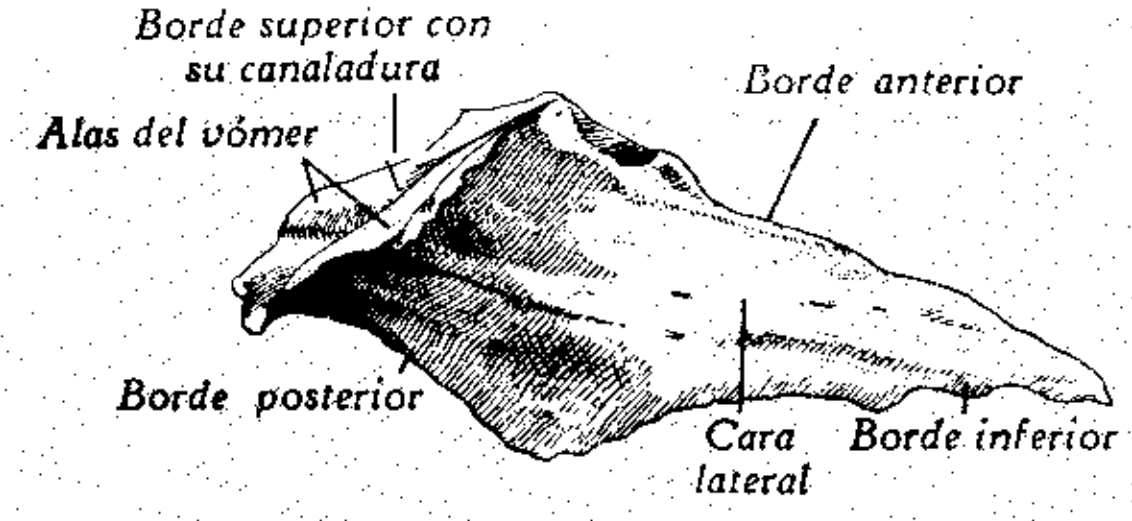

FIG. 106. VÓMER, CARA LATERAL DERECHA.

Bordes. El superior se abre en forma de ángulo diedro, dejando un canal dirigido de adelante atrás, cuyas vertientes, llamadas alas del vómer, se articulan con la cresta inferior del cuerpo del esfenoides. Como la cresta no alcanza el fondo del canal, se forma un conducto que recibe el nombre de esfenovomeriano, y por él atraviesa una arteriola que riega el cuerpo del esfenoides y el cartílago del tabique. El *borde inferior,* delgado y rugoso, se encaja en la cresta media que forman en su unión las ramas horizontales de los palatinos por atrás, y las apófisis palatinas de los maxilares superiores por delante. El *borde anterior* es oblicuo hacia abajo y hacia delante, articulándose su parte superior con la lámina perpendicular del etmoides, en tanto que el resto lo hace con el cartílago del tabique. (Fig. 107.) El *borde posterior,* delgado y afilado, forma el borde interno de los orificios posteriores de las fosas nasales o *coanas.*

Estructura. En la edad adulta, el vómer está formado por tejido compacto en su totalidad.

Osificación. Resulta este hueso de la fusión de dos láminas paralelas, las cuales todavía son apreciables entre el sexto y séptimo mes de la vida fetal. Ambas láminas se originan a expensas de una rama conjuntiva embrionaria y comienzan a soldarse por su parte inferior a partir del tercer mes de la vida fetal.

El cartílago nasal queda encajado entre ellas en su parte anterior, siendo rechazado a medida que progresa su soldadura.

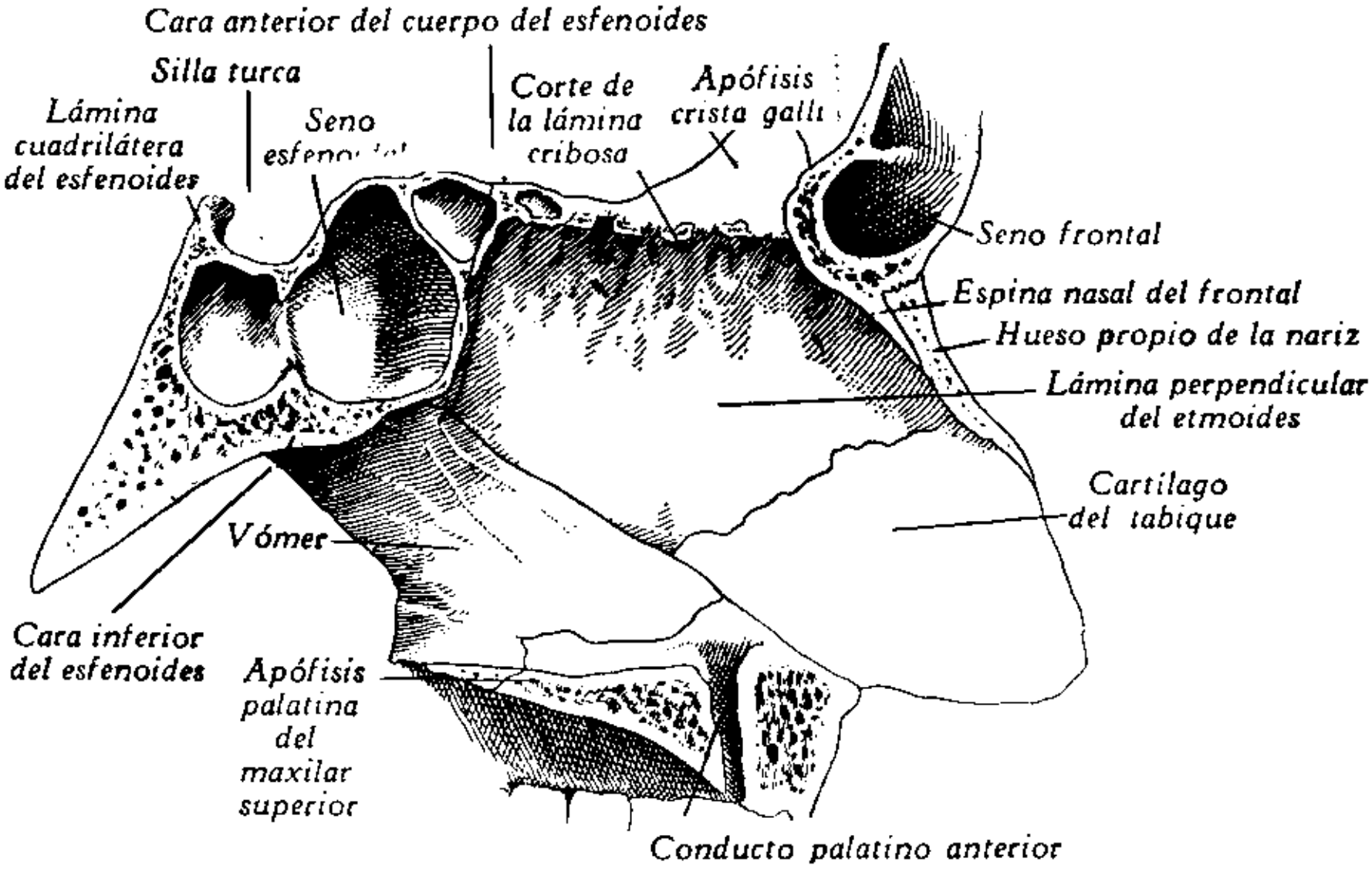

FIG. 107. PARED INTERNA DE LAS FOSAS NASALES; PORCIÓN DEL VÓMER.

MAXILAR INFERIOR

Forma él solo la mandíbula inferior y se puede considerar dividido en un cuerpo y dos ramas.

Cuerpo. Tiene forma de herradura, cuya concavidad se halla vuelta hacia atrás. Se distinguen en él dos caras y dos bordes.

Cara anterior. Lleva en la línea media una cresta vertical, resultado de la soldadura de las dos mitades del hueso, y conocida con el nombre de *sínfisis mentoniana.* Su parte inferior, más saliente, se denomina *eminencia mentoniana.* Hacia fuera y atrás de la cresta se encuentra un orificio, *agujero mentoniano,* por donde salen el nervio y los vasos mentonianos. Más atrás aún, se observa una línea saliente, dirigida hacia abajo y hacia adelante, que partiendo del borde anterior de la rama vertical, va a terminar en el borde inferior del hueso; se llama *línea oblicua externa* del maxilar y sobre ella se insertan los siguientes músculos: el triangular de los labios, el cutáneo del cuello y el cuadrado de la barba. (Fig. 108.)

Cara posterior. Presenta, cerca de la línea media, cuatro tubérculos llamados *apófisis geni,* de los cuales los dos superiores sirven de inserción a los músculos genioglosos, mien-

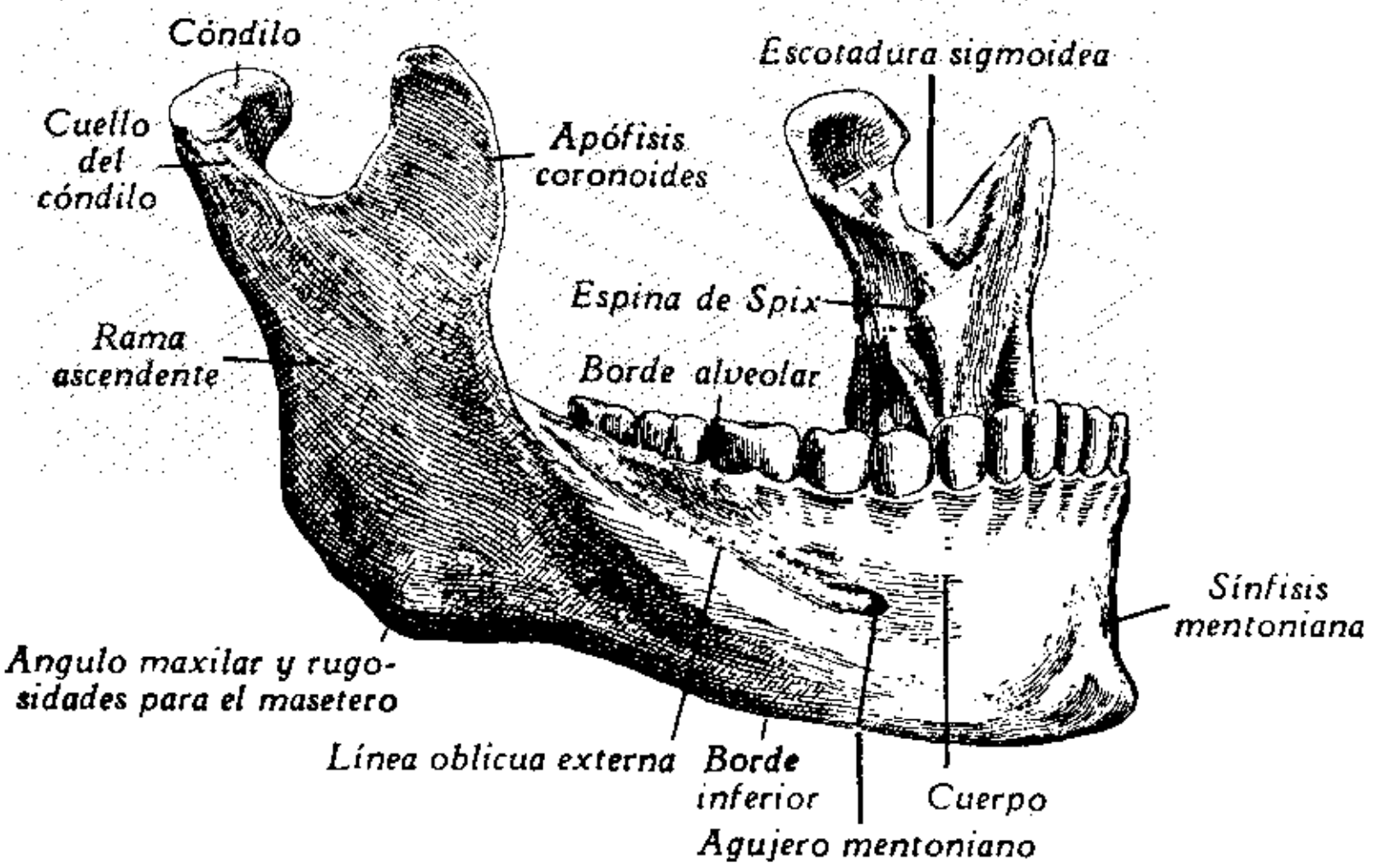

FIG. 108. MAXILAR INFERIOR, VISTO ANTEROLATERALMENTE.

tras sobre los dos inferiores se insertan los geniohiodeos. Partiendo del borde anterior de la rama vertical, se encuentra una línea saliente, *línea oblicua interna o milohioidea,* que se dirige hacia abajo y hacia adelante, terminando en el borde inferior de esta cara; sirve de inserción al músculo milohioideo. Inmediatamente por fuera de las apófisis geni y por encima de la línea oblicua, se observa una foseta o *foseta sublingual,* que aloja la glándula del mismo nombre. Más afuera aún, por debajo de dicha línea y en la proximidad del borde inferior, hay otra foseta más grande, llamada *foseta submaxilar,* que sirve de alojamiento a la glándula submaxilar.

Bordes. El *borde inferior* es romo y redondeado. Lleva dos depresiones o *fosetas digástricas,* situadas una a cada lado de la línea media; en ellas se inserta el músculo digástrico. El *borde superior* o *borde alveolar,* como el inferior del maxilar superior, presenta una serie de cavidades o alvéolos dentarios. Mientras los anteriores son simples, los posteriores están compuestos de varias cavidades, y todos ellos se hallan separados entre sí por puentes óseos o *apófisis interdentarias,* donde se insertan los ligamentos coronarios de los dientes. (Fig. 109.)

Ramas. En número de dos, derecha e izquierda, son aplanadas transversalmente y de forma cuadrangular; el plano definido por cada una de ellas es vertical y su eje mayor está dirigido oblicuamente hacia arriba y hacia atrás. Tienen, por consiguiente, dos caras y cuatro bordes.

Cara externa. Su parte inferior es más rugosa que la superior, ya que sobre aquélla se inserta el músculo masetero.

Cara interna. En la parte media de esta cara, hacia la mitad de la línea diagonal que va del cóndilo hasta el comienzo del borde alveolar, se encuentra un agujero amplio,

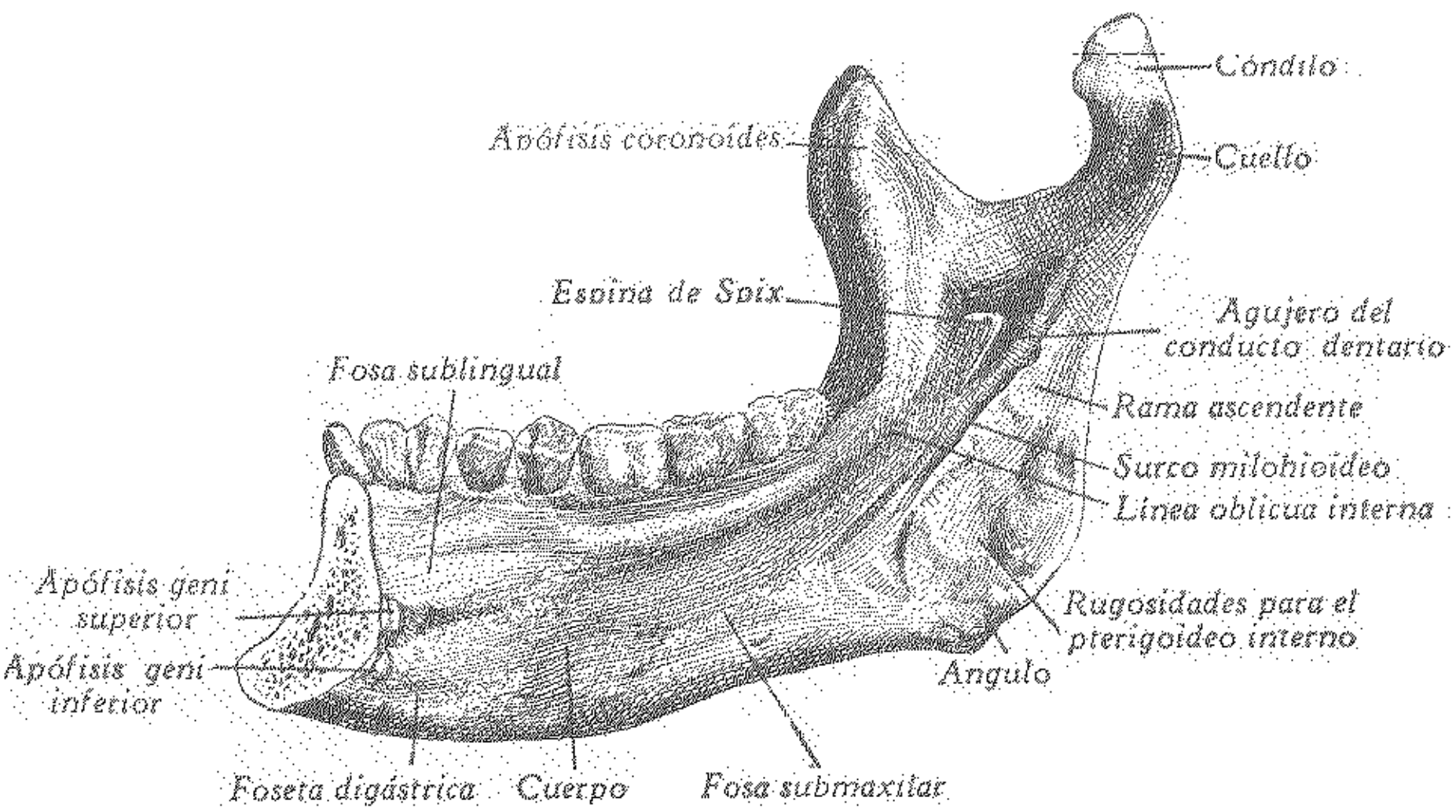

FIG. 109. MAXILAR INFERIOR, CARA INTERNA.

denominado *orificio superior del conducto dentario;* por él se introducen el nervio y los vasos dentarios inferiores. Un saliente triangular o *espina de Spix,* sobre el cual se inserta el ligamento esfenomaxilar, forma el borde anteroinferior de aquel orificio. Tanto este borde como el posterior se continúan hacia abajo y adelante, hasta el cuerpo del hueso, formando el *canal milohioideo,* donde se alojan el nervio y los vasos milohiodeos. En la parte inferior y posterior de la cara interna, una serie de rugosidades bien marcadas sirven de inserción al músculo pterigoideo interno. (Fig. 110.)

Bordes. El borde anterior está dirigido oblicuamente hacia abajo y adelante. Se halla excavado en forma de canal, cuyos bordes divergentes se separan al nivel del borde alveolar, continuándose sobre las caras interna y externa con las líneas oblicuas correspondientes; este borde forma el lado externo de la hendidura vestibulocigomática. El *borde posterior,* liso y obtuso, recibe también el nombre de *borde parotídeo,* por sus relaciones con la glándula parótida.

El *borde superior* posee una amplia escotadura, denominada *escotadura sigmoidea,* situada entre dos gruesos salientes: la *apófisis coronoides* por delante y el *cóndilo del maxilar inferior* por detrás. La primera es de forma triangular, con vértice superior, sobre el cual viene a insertarse el músculo temporal. La escotadura sigmoidea está vuelta hacia arriba y comunica la región masetérica con la fosa cigomática, dejando paso a los nervios y vasos masetéricos. El cóndilo es de forma elipsoidal, aplanado de delante atrás, pero con eje mayor dirigido algo oblicuamente hacia adelante y afuera; convexo en las dos direcciones de sus ejes, se articula con la cavidad glenoidea del temporal. Se une al resto del hueso mer-

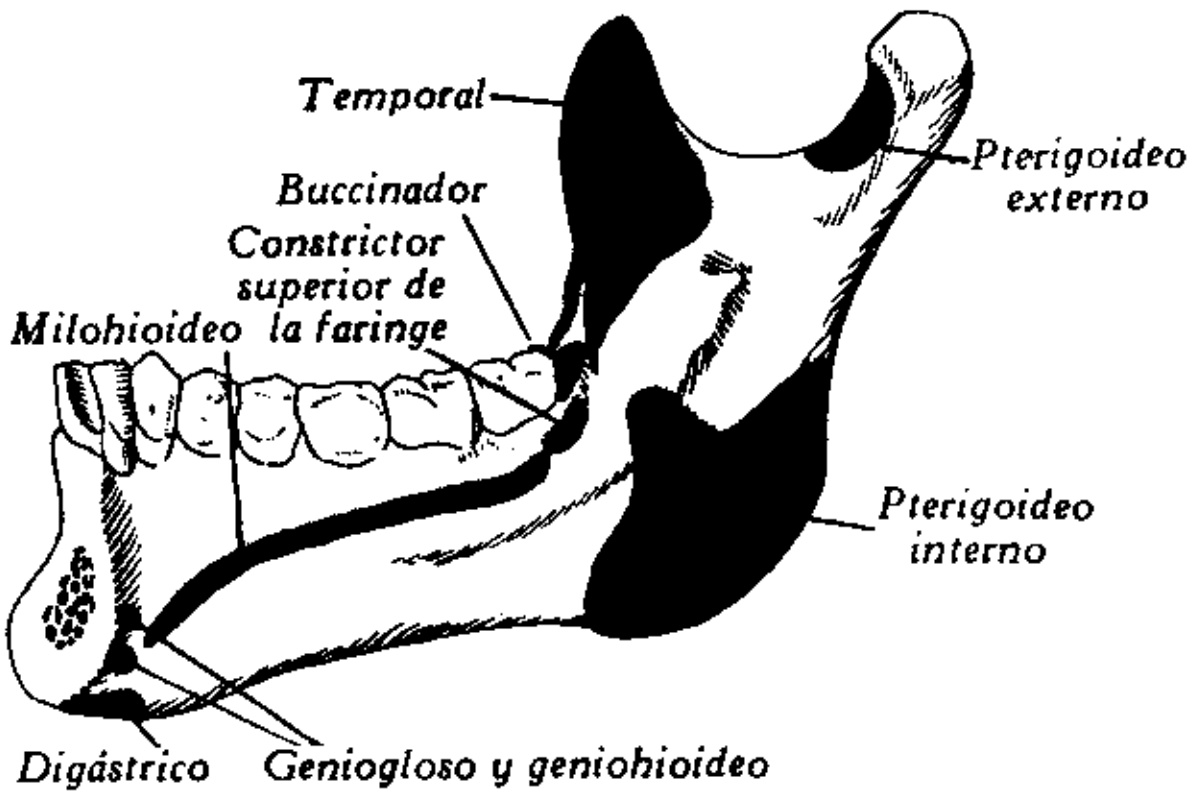

FIG. 110. MAXILAR INFERIOR; INSERCIONES MUSCULARES.

ced a un estrechamiento llamado *cuello del cóndilo,* en cuya cara interna se observa una depresión rugosa donde se inserta el músculo pterigoideo externo.

El *borde inferior* de la rama ascendente se continúa insensiblemente con el borde inferior del cuerpo. Por detrás, al unirse con el borde posterior, forma el *ángulo del maxilar inferior,* o *gonion.*

Estructura. Está formado por tejido esponjoso, recubierto por una gruesa capa de tejido compacto. Este tejido, sin embargo, se adelgaza considerablemente al nivel del cóndilo. Se halla recorrido interiormente el maxilar por el conducto dentario inferior, el cual comienza con el orificio situado detrás de la espina de Spix y se dirige hacia abajo y adelante, a lo largo de las raíces dentarias, llegando hasta el nivel del segundo premolar. Aquí se divide en un conducto externo, que va a terminar al agujero mentoniano, y otro interno, que se prolonga hasta el incisivo medio.

Osificación. Al final del primer mes de la vida fetal se forma una pieza cartilaginosa, llamada cartílago de Meckel, a expensas del cual se originarán las dos mitades del maxilar inferior, que son independientes al principio.

En dicho cartílago aparecen entre los 30 y 40 días de la vida fetal seis centros de osificación, a saber: 1º, el *centro inferior,* en el borde maxilar; 2º, el *centro incisivo* a los lados de la línea media: 3º, el *centro suplementario del agujero mentoniano;* 4º, el *centro condíleo* para el cóndilo; 5º, *el centro coronoideo,* para la apófisis coronoides; 6º, el centro de la espina de Spix.

Desarrollados a expensas de dichos centros, los dos semimaxilares se sueldan definitivamente, constituyéndose la sínfisis mentoniana, al tercer mes de la vida extrauterina.

CARA EN GENERAL

Está situada en la parte anteroinferior de la base del cráneo. Su forma se puede comparar a la de un prisma triangular, cuyas bases estuvieran colocadas lateralmente y una de cuyas caras fuera anterior, y las otras dos una superior y otra posteroinferior.

Contribuyen a formar las *bases,* la cara externa del malar, la parte posteroexterna del maxilar superior y la cara externa de la rama ascendente del maxilar inferior. En cada una de ellas se pueden observar: el *agujero malar,* las *suturas frontomalar, tempo-romalar* y *maxilomalar;* y atrás la *escotadura sigmoidea,* formada por el cóndilo y la apófisis coronoides del maxilar inferior. (Fig. 111.)

La arista inferior de la *cara anterior* se halla constituida por el borde inferior del maxilar inferior; en cambio, la superior lo estaría por una línea transversal que uniera las dos suturas frontomalares. En esta cara se encuentran: la *sutura nasofrontal,* la *sutura medionasal* y por debajo de ella el *orificio anterior de las fosas nasales,* en cuyo interior se observa el borde correspondiente del vómer. El borde inferior del orificio nasal lleva la *espina nasal anterior,* por debajo de la cual se extiende la *sutura bimaxilar* y, ya en la mandíbula inferior, la *sínfisis mentoniana* y la *eminencia mentoniana.*

En esta misma cara y comenzando por arriba se encuentran a los lados de la línea media las siguientes partes: la cara externa de los *huesos propios de la nariz,* con su agujero vascular; la *cara externa* de la *rama ascendente* del maxilar superior; la *sutura maxiloungueal;* el canal del conducto lagrimal; la *sutura frontoungueal;* la base de la órbita, con su *agujero suborbitario;* las fosas canina y mirtiforme, separadas por la eminencia canina; más abajo, los bordes alveolares, con los dientes correspondientes; por último, la cara anterior del cuerpo del maxilar inferior, con el agujero mentoniano y la línea oblicua externa. (Fig. 112.)

En la parte lateral de esta cara se observa una amplia abertura de forma triangular y de base superior, alargada de arriba abajo, limitada por arriba por el borde inferior de la apófisis piramidal del maxilar superior, por dentro por la parte posterior de los bordes alveolares superior e inferior y por fuera por el borde anterior de la rama ascendente del maxilar inferior. Este espacio comunica la fosa cigomática con lo que en

estado fresco viene a ser el vestíbulo de la boca; llámase *hendidura vestibulocigomática* (Acosta). (Véase fig. 112.)

La *cara superior* corresponde a la base del cráneo, quedando comprendida entre la articulación nasofrontal y la esfenovomeriana. Lleva en la línea media la articulación

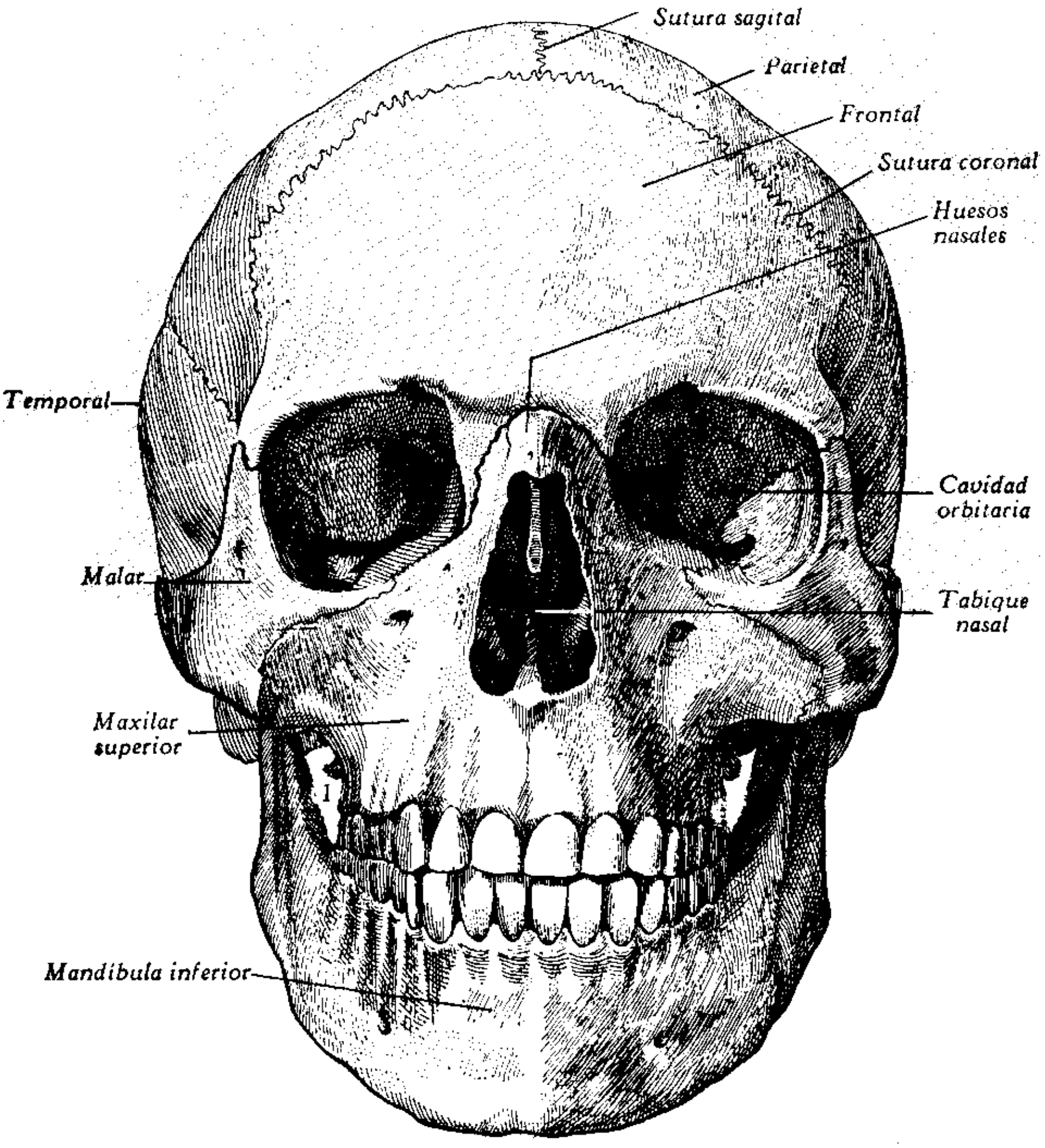

FIG. 111. ESQUELETO DE LA CARA VISTO POR DELANTE.

1, hendidura vestibulocigomática.

del vómer con la lámina perpendicular del etmoides y, más atrás, la del vómer con el esfenoides, que forma el conducto esfenovomeriano. Lateralmente, se encuentra el piso de las fosas nasales, y todavía más afuera, el piso de la órbita con el conducto suborbitario.

La *cara posteroinferior* queda definida posteriormente por la línea que une ambos cóndilos y, hacia abajo, por el borde inferior del maxilar inferior. Lateralmente, sus lados coinciden con los bordes posteriores de las ramas ascendentes del mismo maxilar. (Fig. 113.)

De hecho, no existe tal cara inferior, sino una amplia cavidad en cuya línea media se hallan situados: el borde posterior del vómer; la espina nasal posterior; la sutura mediopalatina, formada por los palatinos y el maxilar superior; el conducto palatino anterior y la sínfisis mentoniana, con las cuatro *apófisis geni.* A los lados de la línea media se encuentran: los orificios posteriores de las fosas nasales o *coanas;* las semibóvedas palatinas, limitadas por los arcos dentarios y con los conductos palatinos posteriores y ac-

cesorios; la cara posterior del cuerpo del maxilar inferior, con la línea milohioidea y las fosas submaxilares, sublinguales y digástrica, la cara interna de las ramas ascendentes del mismo hueso, con el orificio dentario inferior, la espina de Spix y el canal milohioideo. (Fig. 114.)

La cara está formada por un conjunto de huesos que constituyen la encrucijada respiratoria digestiva, puesto que limitan las cavidades iniciales de los aparatos respiratorio y digestivo. Las diferencias en el desarrollo osteogénico de ambas regiones son muy marcadas, ya que el desarrollo del cráneo se halla en íntima relación con el del encéfalo,

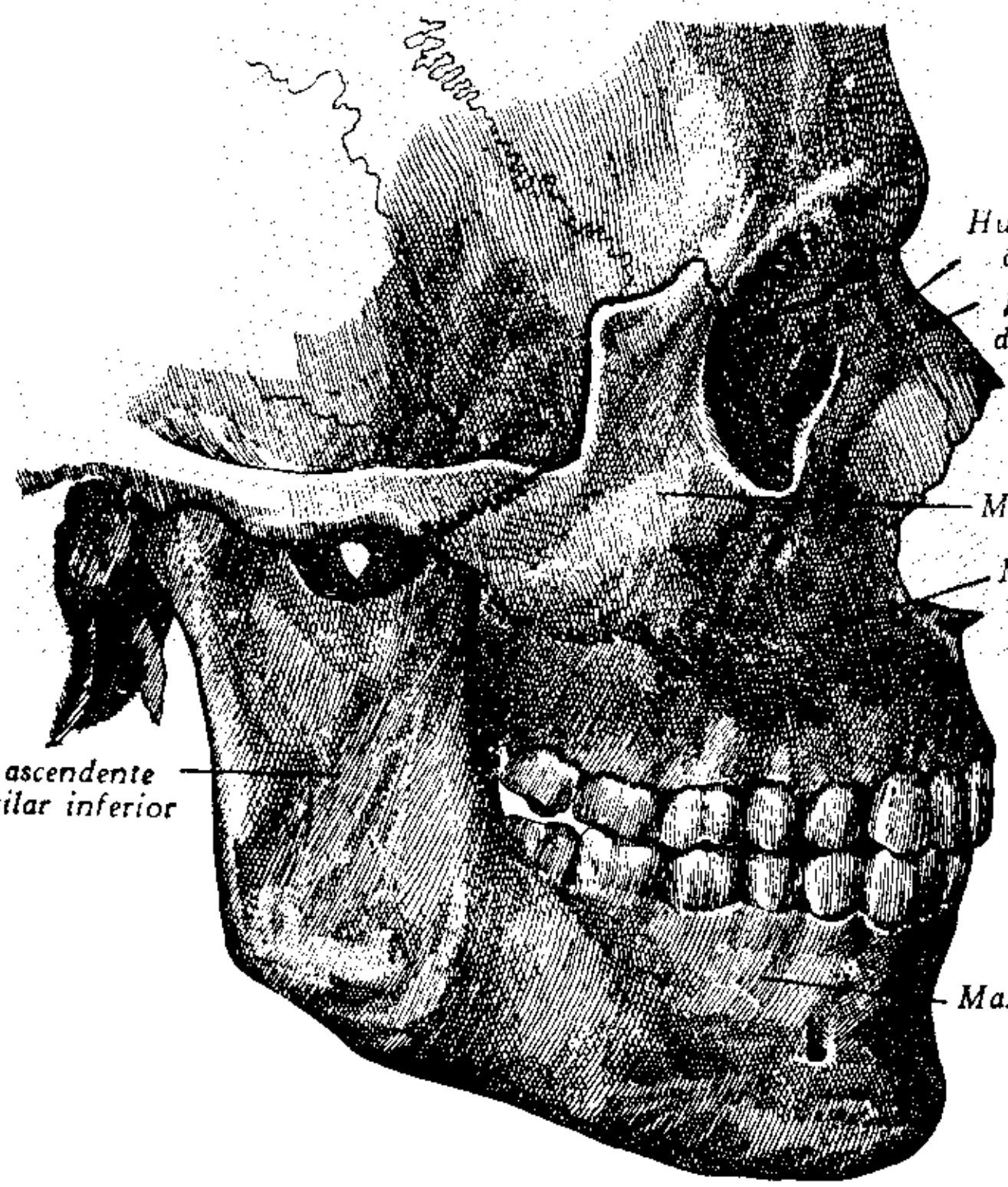

FIG. 112. CARA, VISTA LATERAL.

en tanto que el de la cara lo está con la porción inicial respiratoria y digestiva. Durante la vida intrauterina alcanza ya gran desarrollo el encéfalo, y por consiguiente el cráneo, en evidente desproporción con el sistema respiratorio-digestivo, cuya más importante evolución se realiza después del nacimiento. Después de esta época, en efecto, las fosas nasales se ensanchan y alargan merced a la iniciación y progreso de la función respiratoria; los *senos maxilares*, que son virtuales en el nacimiento, se desarrollan durante la niñez y la adolescencia, hacen su aparición la primera y segunda dentición, cuyos folículos adquieren su desarrollo y dentificación para la primera a fines de la vida intrauterina, y totalmente en la vida extrauterina para la segunda. Todos los factores mencionados contribuyen a ir modificando bastante profundamente la morfología de la cara después del nacimiento.

En el momento del nacimiento la cara es con relación al cráneo aproximadamente como una 8ª parte. En la cabeza del adulto la altura de la cara desde el mentón a la raíz de la nariz es igual a la distancia bimalar, en tanto que en el recién nacido es igual sólo a la mitad de esta distancia. Vista la cabeza por delante, la altura del cráneo del recién nacido es el 65% de lo que será en el adulto; en cambio la altura de la cara en el primero es solamente el 35% de la del segundo.

En el feto a término el diámetro biparietal (9.5 cm) supera a los diámetros bimastoideo (7.5) y bimalar (7); los diámetros anteroposteriores a su vez son considerablemente mas largos que los diámetros de la base; en consecuencia las porciones de la bóveda y laterales del cráneo rebasan con mucho a la base, siendo esto más ostensible en las regiones frontal y occipital. El alargamiento que experimenta la base del cráneo en el sentido anteroposterior se realiza mediante el *cartílago esfenooccipital* que durante la niñez y la adolescencia desempeña el papel de cartílago de conjugación y termina su actividad entre los 16 y 20 años.

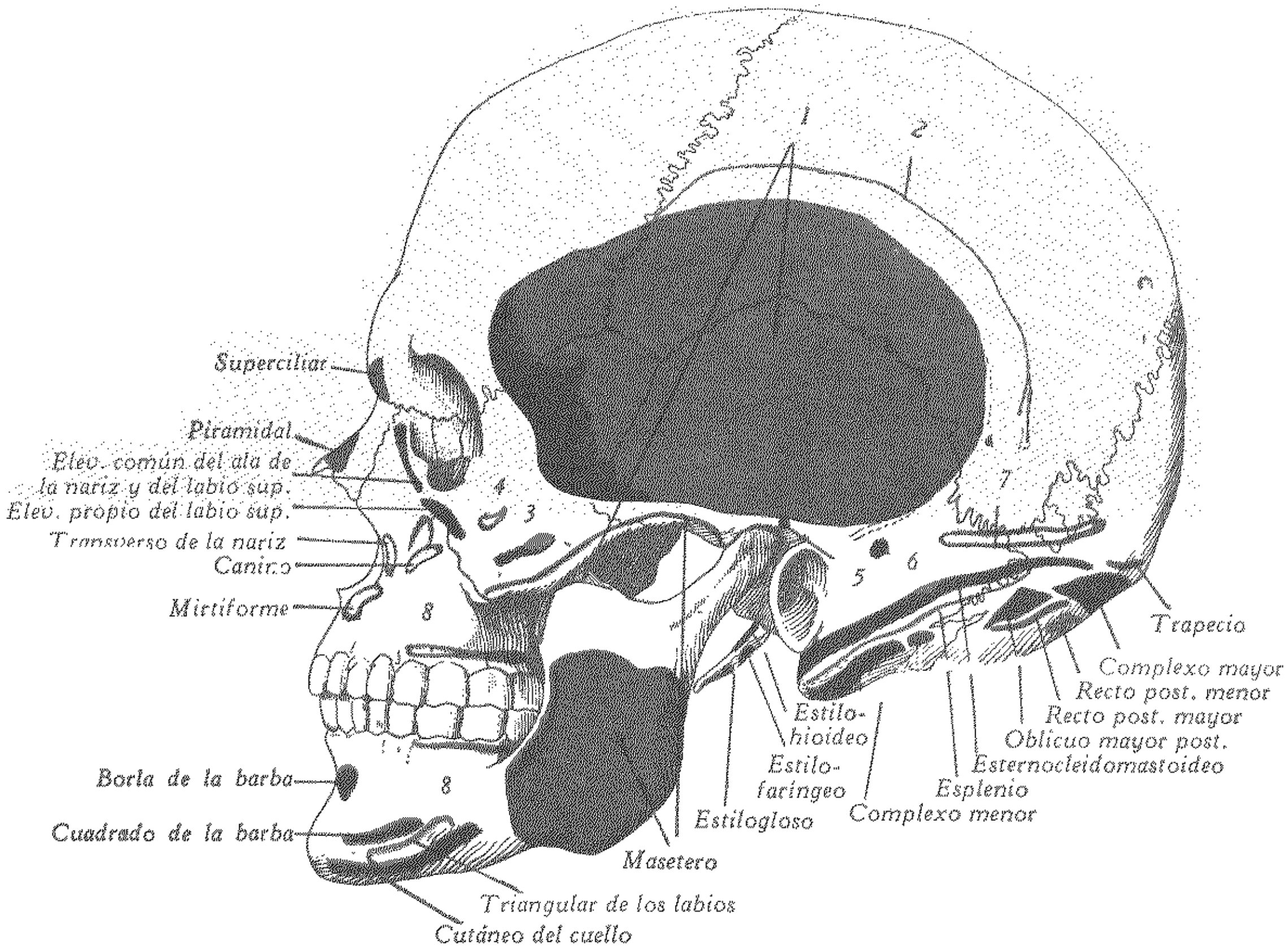

FIG. 113. CABEZA, VISTA LATERAL, CON SUS INSERCIONES MUSCULARES.

1, temporal; 2, línea curva temporal superior para la aponeurosis temporal; 3, cigomático mayor; 4, cigomático menor; 5, auricular anterior; 6, auricular posterior; 7, occipital; 8, buccinador.

El desarrollo de la cara cambia mucho las proporciones de la cabeza, cuyo volumen principal deriva del desarrollo del encéfalo y del cráneo; así un plano horizontal que pase por la mitad de la cara (en sentido fisonómico) queda en el recién nacido por arriba de la región superciliar, pasa por la misma a los 8 años, por la línea pupilar en la adolescencia y ligeramente abajo de ésta en la edad adulta (fig. 115), concluyéndose que el desarrollo de la encrucijada aerodigestiva por el crecimiento de las cavidades neumáticas anexas a las fosas nasales, células etmoidofrontales, etmoidomaxilares, etmoidoungueales y seno maxilar; así como la aparición de la primera y segunda dentición son factores principales que intervienen en el desarrollo de la cara y modifican la cabeza del recién nacido, dándole los rasgos fisonómicos del adulto.

La forma que adopta la cara cuando alcanza su desarrollo máximo está en íntima relación con el desarrollo y la forma que toma el maxilar inferior. Las dimensiones y la separación o abertura de la herradura mandibular, así como la separación de las ramas

verticales son características esenciales de dicha forma. Por eso Bonwill dio tanta importancia en antropología al triángulo que lleva su nombre. En casos normales éste debe ser un triángulo equilátero cuyos lados son iguales a la línea bicondílea; el vértice anterior de dicho triángulo queda por detrás de los incisivos en los cráneos de tipo dolicocéfalo; en cambio ese vértice se proyecta por delante de los incisivos en los de tipo braquicéfalo. (Fig. 116.)

El *maxilar inferior en el recién nacido* es un simple arco que se extiende de un conducto auditivo externo al otro; su rama ascendente es muy oblicua, casi no existe, y forma con el cuerpo del hueso un ángulo muy obtuso; los cóndilos corresponden al borde alveolar

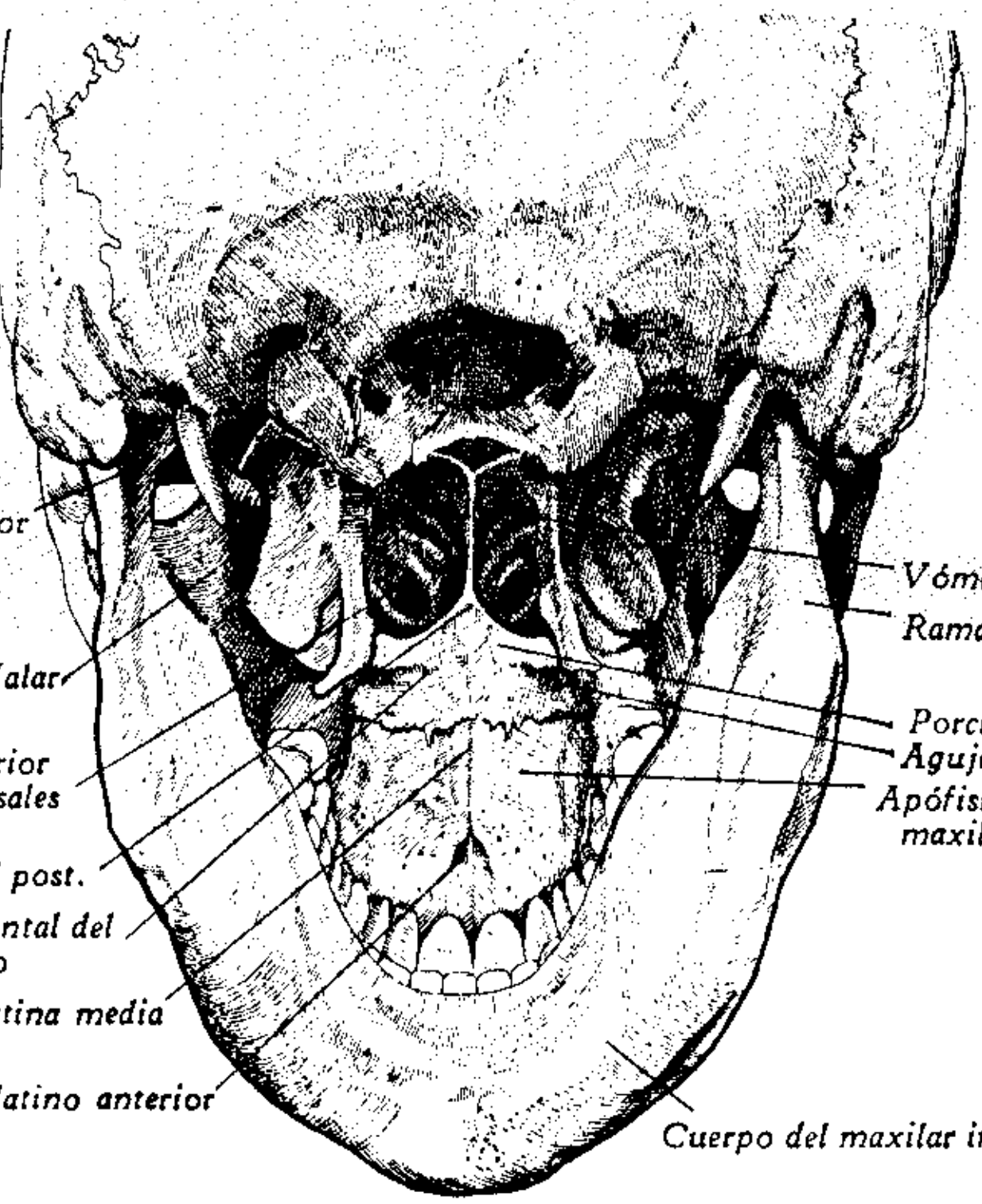

FIG. 114. CARA, VISTA POR DETRÁS.

de la región incisiva, y tanto el ángulo del maxilar como la apófisis coronoides se presentan como simples apófisis; a partir del borde anterior de la apófisis coronoides se esbozan las líneas oblicuas que se dirigen hacia el mentón. La presencia de los folículos dentarios hacen tomar un aspecto espacial a la rama horizontal, que aparece ancha, gruesa, abultada por los gérmenes dentarios; el reborde alveolar representa los dos tercios de la longitud que tendrá más tarde. El ángulo del maxilar es en el recién nacido muy abierto y obtuso y su forma definitiva está influida poderosamente por la evolución que sufre el sistema dentario y el desarrollo del sistema muscular anexo constituido por los músculos masticadores. En ese momento se consideran en el maxilar inferior anatómica y fisiológicamente dos porciones: en primer lugar la que lleva los dientes, denominada *hueso alveolar,* y en segundo término la que se halla encargada del soporte o fijación de los músculos masticadores, denominada *hueso basal.*

El hueso alveolar contiene los dos sistemas dentarios y en él se desarrollan los alvéolos formados por los dientes mismos, pues aparecen y desaparecen con éstos. El hueso alveolar se sobrepone al *hueso basal* constituido por la rama ascendente, el ángulo maxilar y el borde inferior compacto de su rama horizontal. En él se insertan los músculos ele-

vadores: temporal, masetero y pterigoideos, que al actuar sobre la mandíbula forman una palanca de tercer género, cuyo punto de apoyo se encuentra en el cóndilo y la resistencia en el reborde alveolar.

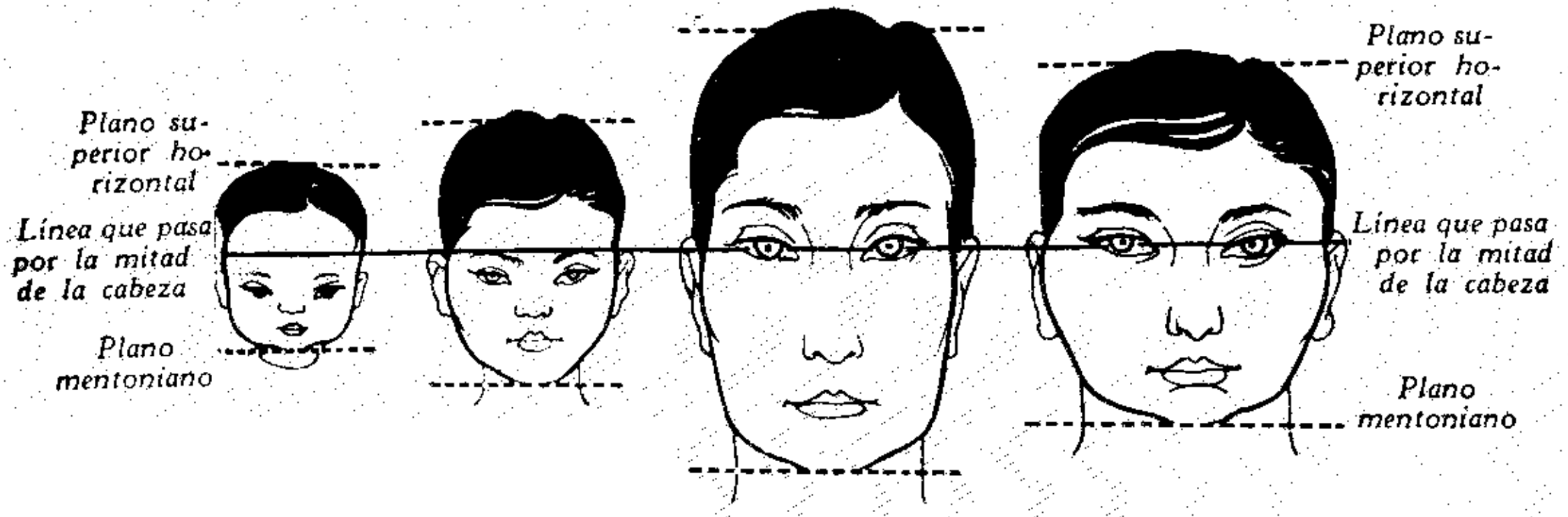

FIG. 115. CABEZA DEL RECIÉN NACIDO, DEL ADOLESCENTE Y DEL ADULTO.

La rama horizontal se desarrolla proporcionalmente a la evolución de las piezas dentarias; así, se observa que el retardo en el desarrollo de los gruesos molares, retarda el de la rama horizontal del maxilar. Esto es debido a la falta del lugar, hecho anormal que se presenta cuando el segundo o tercero molares grandes no tienen espacio para hacer erupción.

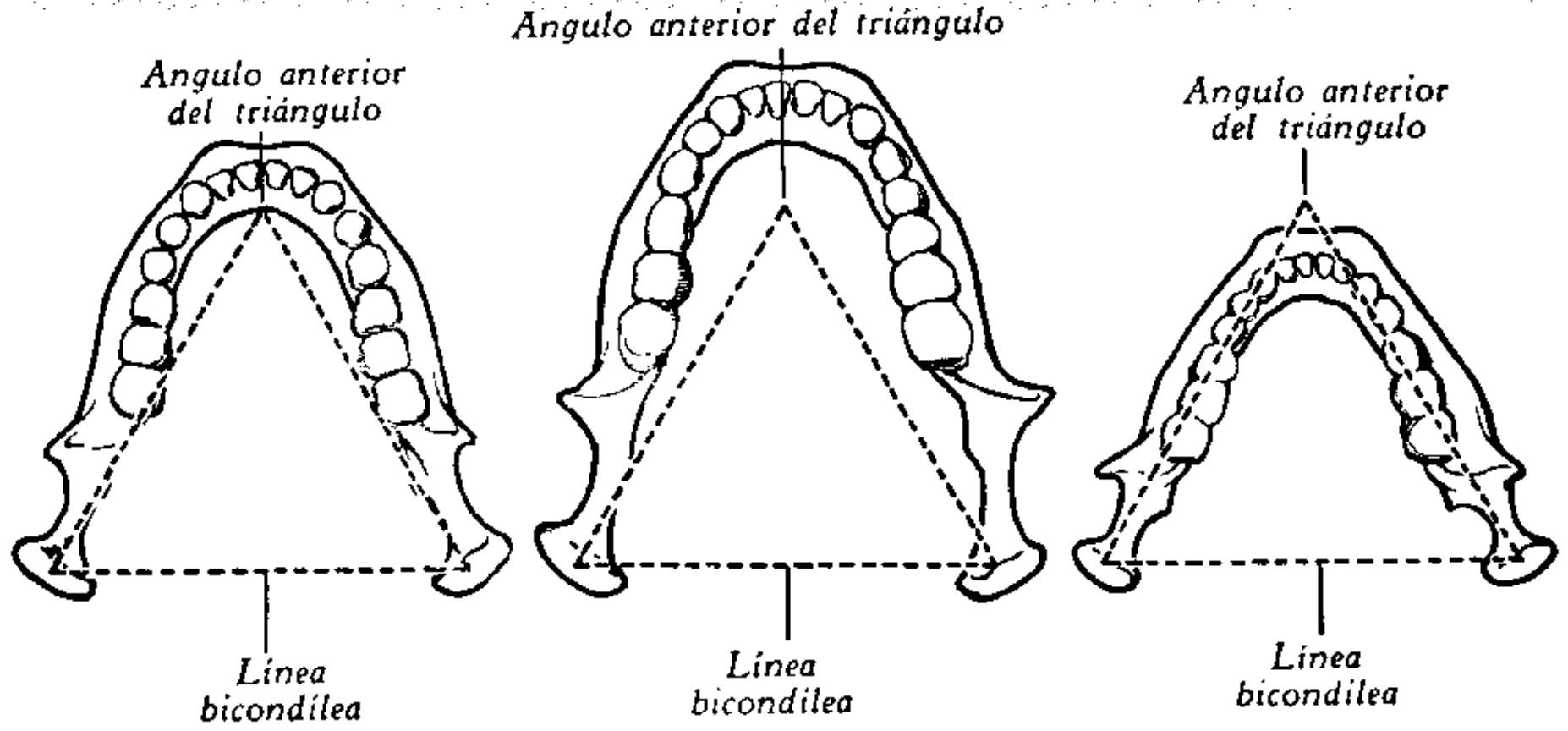

FIG. 116. TRIÁNGULO DE BONWILL.

CAVIDADES DE LA CARA

Al articularse los huesos de la cara entre sí y con los de la base del cráneo se origina una serie de cavidades más o menos amplias, a saber: las *cavidades orbitarias,* las *fosas nasales,* las *fosas cigomáticas,* las *fosas pterigomaxilares* y la *cavidad bucal,* con su *bóveda palatina,* cavidades cuya clara comprensión es necesaria para el conocimiento de las partes blandas que alojan en estado fresco.

CAVIDADES ORBITARIAS

Son dos cavidades colocadas simétricamente a ambos lados de la línea media y separadas una de otra por los unguis, las masas laterales del etmoides, la parte superior de las fosas nasales y la lámina perpendicular del mismo etmoides. Sirven para alojar los globos oculares y sus anexos. Tienen una forma que recuerda a la de una pirámide cua-

drangular cuyo eje mayor fuera oblicuo y estuviera dirigido hacia atrás y adentro, lo que es consecuencia de la mayor extensión de la pared externa, siendo la interna más corta y casi paralela al plano sagital. Por consiguiente, se distinguen en cada órbita cuatro caras, cuatro bordes, una base y un vértice.

La *base* es en realidad la abertura anterior de la órbita y su contorno se denomina *reborde orbitario,* estando constituido por diversos huesos. La parte superior del reborde corresponde al arco orbitario del frontal, limitado por las apófisis orbitarias externa e interna del mismo; su porción interna lleva la escotadura supraorbitaria y un poco más abajo y adentro, ya en el lado interno del borde, se encuentra la foseta troclear. Por debajo de la apófisis orbitaria interna del frontal se encuentran la cresta lagrimal anterior

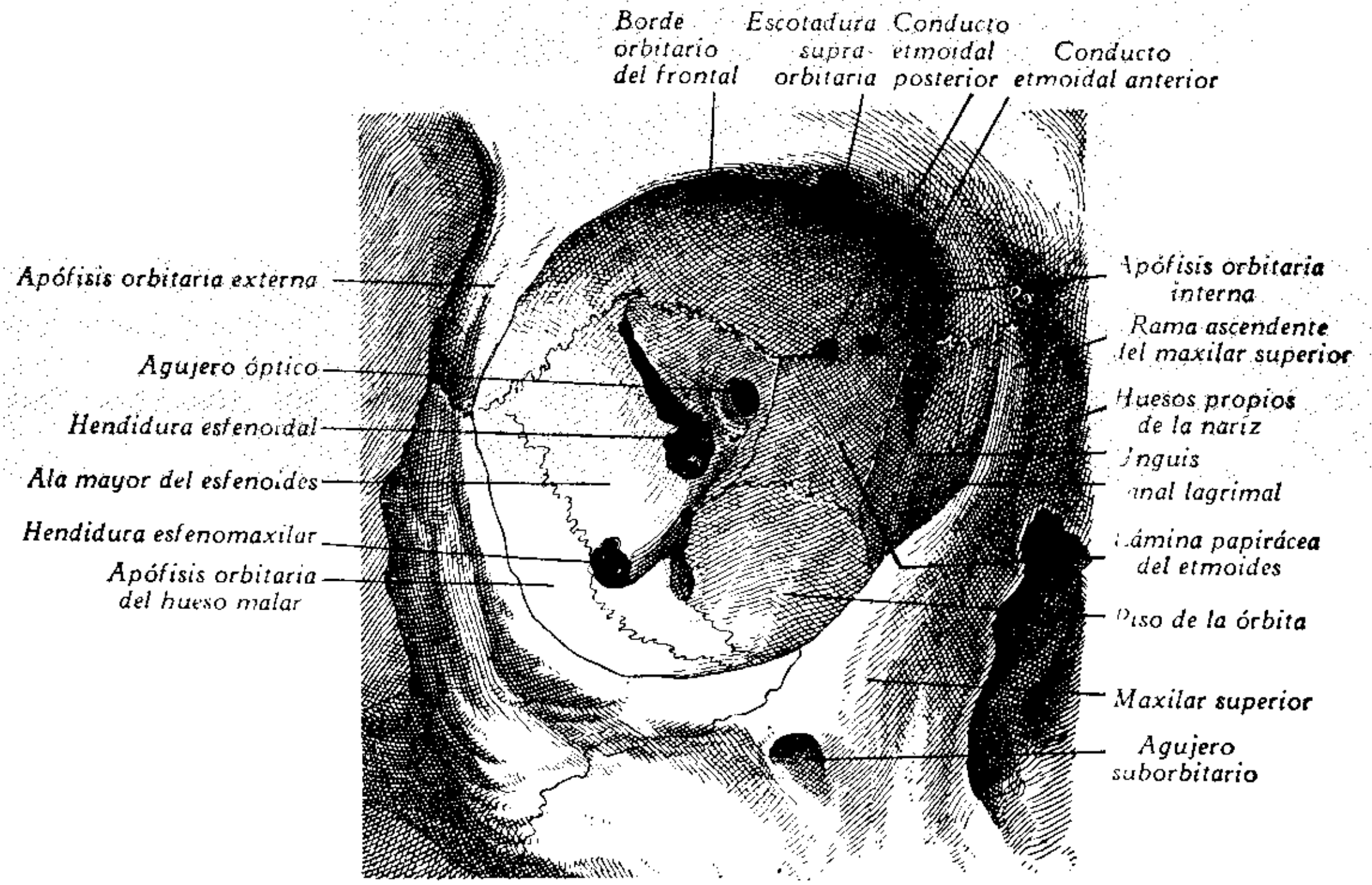

FIG. 117. CAVIDAD ORBITARIA, VISTA POR DELANTE.

y el borde anterior de la apófisis piramidal del maxilar superior, que en seguida se continúa con el borde anterosuperior del malar. (Fig. 117.) Hacia la mitad del lado inferior del reborde y por debajo de él atraviesa el conducto suborbitario, abierto, como se ha dicho ya, en el espesor del maxilar (apófisis piramidal).

El *vértice* está abierto, correspondiendo a la parte más interna de la hendidura esfenoidal; puede llevar en su parte inferior un tubérculo rugoso para la inserción del *anillo de Zinn.*

La *pared superior* o bóveda está constituida por el frontal y el ala menor del esfenoides. Presenta posteriormente la *sutura esfenofrontal,* y en el lado externo de la parte anterior, la foseta lagrimal, que aloja a la glándula lagrimal.

La *pared inferior* está formada por la bóveda del seno maxilar, o sea, la cara superior de la apófisis piramidal del maxilar superior, por la cara superior de la apófisis orbitaria del hueso malar y, en su parte más posterior, por la faceta orbitaria de la apófisis del mismo nombre del palatino. Esta pared lleva, además de las suturas de los huesos que entran en su constitución, el canal suborbitario que, transformándose en el conducto suborbitario y después de atravesar por debajo del reborde inferior de la órbita, va a terminar en la cara anterior de la apófisis piramidal, en el agujero suborbitario.

La *pared externa,* constituida por el ala mayor del esfenoides, la apófisis orbitaria del malar y la parte más externa de la bóveda orbitaria del frontal, presenta las suturas de estos huesos entre sí, así como el orificio posterior del conducto malar.

La *pared interna* está formada por la cara externa del cuerpo del esfenoides, por el hueso plano o cara externa de las masas laterales del etmoides, por el unguis y por la apófisis ascendente del maxilar superior. En la parte anterior de la pared interna, destaca el *canal lacrimonasal,* prolongado inferiormente por el conducto nasal y bordeado por dos crestas, una correspondiente al maxilar y la otra al unguis, sobre las cuales se insertan los tendones directo y reflejo del orbicular de los párpados.

Los bordes o aristas de la pirámide son muy redondeados. El *superoexterno* lleva la sutura frontoesfenoidal y la parte más estrecha de la hendidura esfenoidal. Se termina anteriormente en la foseta lagrimal.

El borde *superointerno* presenta las suturas frontoungueales y frontoetmoidal. En esta última sutura se abren, merced a sendos orificios, los dos conductos etmoidales u orbitarios internos, el anterior de los cuales, como ya se ha dicho, deja paso a la arteria etmoidal anterior y al nervio nasal interno, mientras que por el posterior pasan la arteria etmoidal posterior y el nervio esfenoetmoidal. En la parte más posterior de esta arista se encuentra el agujero óptico, orificio bastante amplio por donde atraviesan el nervio óptico y la arteria oftálmica.

El *borde inferointerno* es el menos marcado y presenta en su parte anterior el orificio del conducto nasal.

Las suturas unguimaxilar, etmoidomaxilar y esfenopalatina están situadas en este borde.

El *borde inferoexterno* lleva posteriormente la hendidura esfenomaxilar, la cual, a su vez, comunica con la fosa pterigomaxilar y con la fosa cigomática.

FOSAS NASALES

Están situadas en el centro de la cara, por debajo y adentro de las cavidades orbitarias y por encima de la cavidad bucal. Son dos, derecha e izquierda, hallándose separadas por un tabique mediano y vertical y tapizadas en vivo por la mucosa pituitaria, que contiene las terminaciones del aparato olfativo.

Aunque aplanadas transversalmente, se pueden distinguir en ellas cuatro paredes y dos orificios.

Pared superior o bóveda. Es estrecha y cóncava transversalmente de adelante atrás, interviniendo en su constitución la cara posterior de los huesos propios de la nariz, las partes laterales de la espina nasal del frontal, la cara inferior de la lámina cribosa del etmoides, la cara anterior del cuerpo del esfenoides y la cara inferior del mismo, que se halla recubierta por las alas del vómer y por la apófisis esfenoidal del palatino. En la parte más posterior de esta pared se encuentra el orificio de desembocadura del seno esfenoidal y el conducto pterigopalatino, que comunica la parte posterior de la fosa nasal con la bóveda faríngea y por el cual se deslizan los vasos y nervios pterigopalatinos.

Pared inferior o piso. Es transversalmente cóncava y plana de adelante hacia atrás. Entran en su constitución la apófisis palatina del maxilar superior y la rama horizontal del hueso palatino. Presenta en su parte delantera el conducto palatino anterior, que se dirige hacia dentro para formar con el del lado opuesto un solo conducto que se va a abrir en la bóveda palatina.

Pared interna. Corresponde al tabique de separación de ambas fosas y se halla constituida en la parte superior por la lámina vertical del etmoides, mientras la inferior lo está por el vómer. Hacia delante, el tabique se completa en el vivo por el cartílago del tabique, y aunque ocupa aproximadamente el plano medio, con frecuencia presenta desviaciones a la derecha o a la izquierda. (Fig. 118.)

Pared externa. Es la que alcanza mayor complicación, por presentar una serie de salientes y entrantes y numerosos orificios, mediante los cuales se comunican los senos

de los huesos que la forman con las fosas nasales. Está ligeramente inclinada hacia abajo y afuera, interviniendo en su constitución los siguientes huesos: unguis, etmoides, esfenoides, palatino, maxilar superior y cornete inferior.

Los salientes de la pared externa se denominan cornetes y son generalmente tres: superior, medio e inferior. Los dos primeros pertenecen al etmoides, mientras que el tercero es un hueso independiente. Como ya se ha hecho notar al tratar del etmoides, en la parte más superior de esta pared puede encontrarse un pequeño cornete, llamado cornete de Santorini, y en ocasiones otro, todavía más pequeño e inconstante, conocido con el nombre de cornete de Zuckerkandl.

Los entrantes de la pared se llaman meatos y son también tres: superior, medio e inferior. Quedan limitados los meatos hacia el exterior por la pared externa propiamente

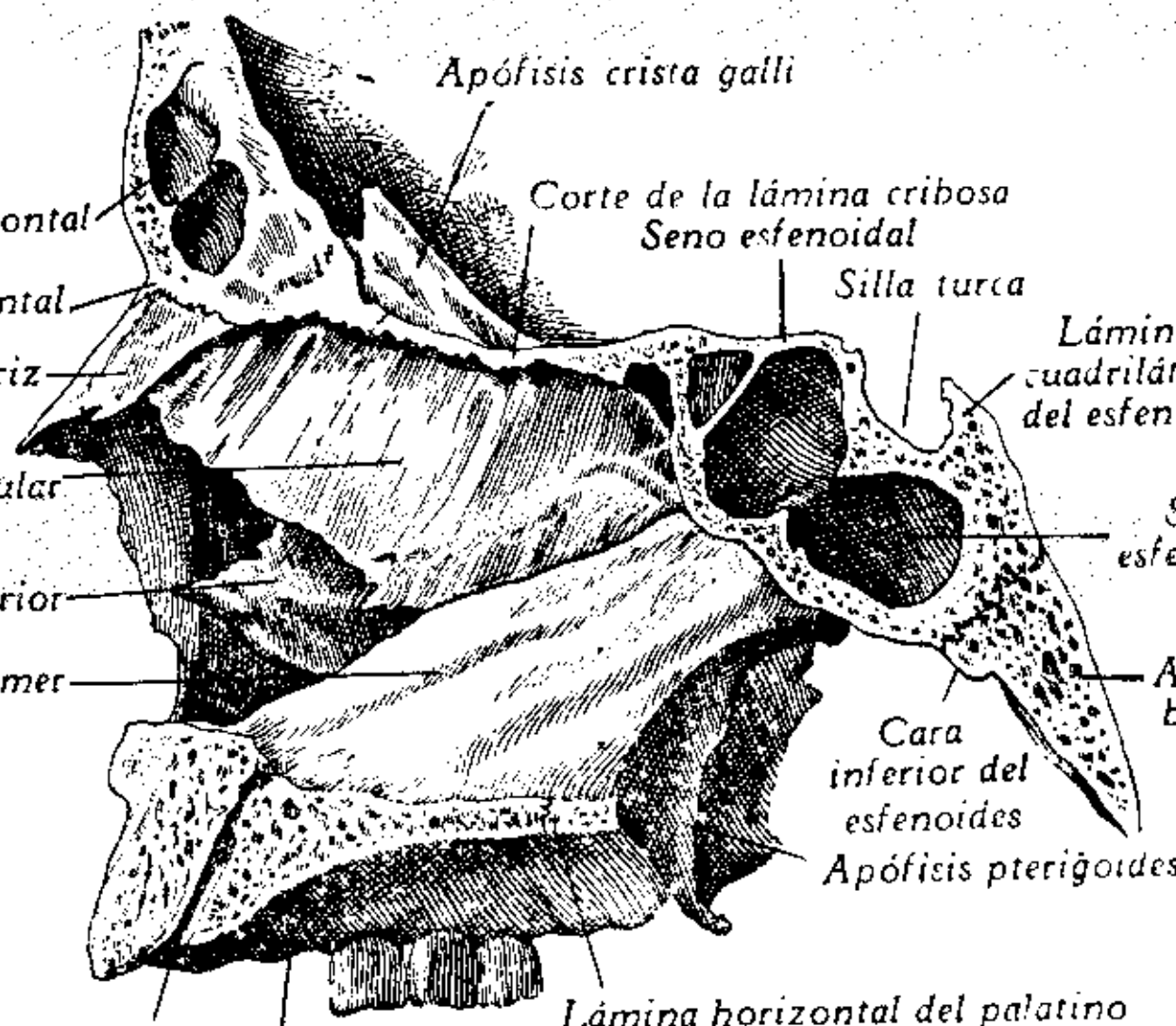

FIG. 118. PARED ÓSEA INTERNA DE LAS FOSAS NASALES.

dicha, y hacia el interior por la cara externa del cornete correspondiente. En cada uno de ellos se pueden observar diversos orificios por los cuales desembocan los diferentes senos en la fosas nasales. Así, la parte posterior del meato superior lleva uno o dos orificios pertenecientes a las celdillas etmoidales posteriores. En el meato medio se halla situado el orificio del seno maxilar; por encima de él se abre el orificio del infundíbulo, donde desemboca el seno frontal y por detrás los orificios de las celdillas etmoidales anteriores. Todas estas cavidades se llaman *cavidades paranasales.* (Fig. 119.)

En el meato inferior desemboca el conducto nasal, continuación del canal lacrimonasal. Este conducto parte, como es sabido, de la pared interna de la órbita y se dirige hacia abajo, atrás y adentro; se ensancha paulatinamente conforme desciende y por último viene a desembocar en la parte superoanterior del meato inferior.

El agujero esfenopalatino se abre en la pared externa, por detrás del meato superior y comunica la fosa nasal con la pterigomaxilar.

Orificio anterior. En el esqueleto, el orificio anterior es único, a causa de la desaparición del cartílago del tabique. Su forma es más o menos triangular, con la base hacia abajo. En la formación de su contorno intervienen los maxilares superiores y los huesos propios de la nariz. Presenta este orificio en la parte inferior y media la espina nasal anterior, en tanto que su vértice superior se halla constituido por un agudo saliente de los huesos propios de la nariz.

Orificio posterior. Cada una de las fosas nasales se abre posteriormente, por encima de la bóveda palatina, mediante un orificio de forma cuadrangular y más alto que ancho. Estos orificios reciben también el nombre de *coanas* y en la constitución de cada uno de ellos intervienen los siguientes huesos: el cuerpo del esfenoides y el ala del vómer forman su parte superior; la rama horizontal del palatino ocupa la parte inferior; el borde posterior del vómer forma el lado interno, y por último, el borde posterior del ala interna de la apófisis pterigoides constituye el lado externo.

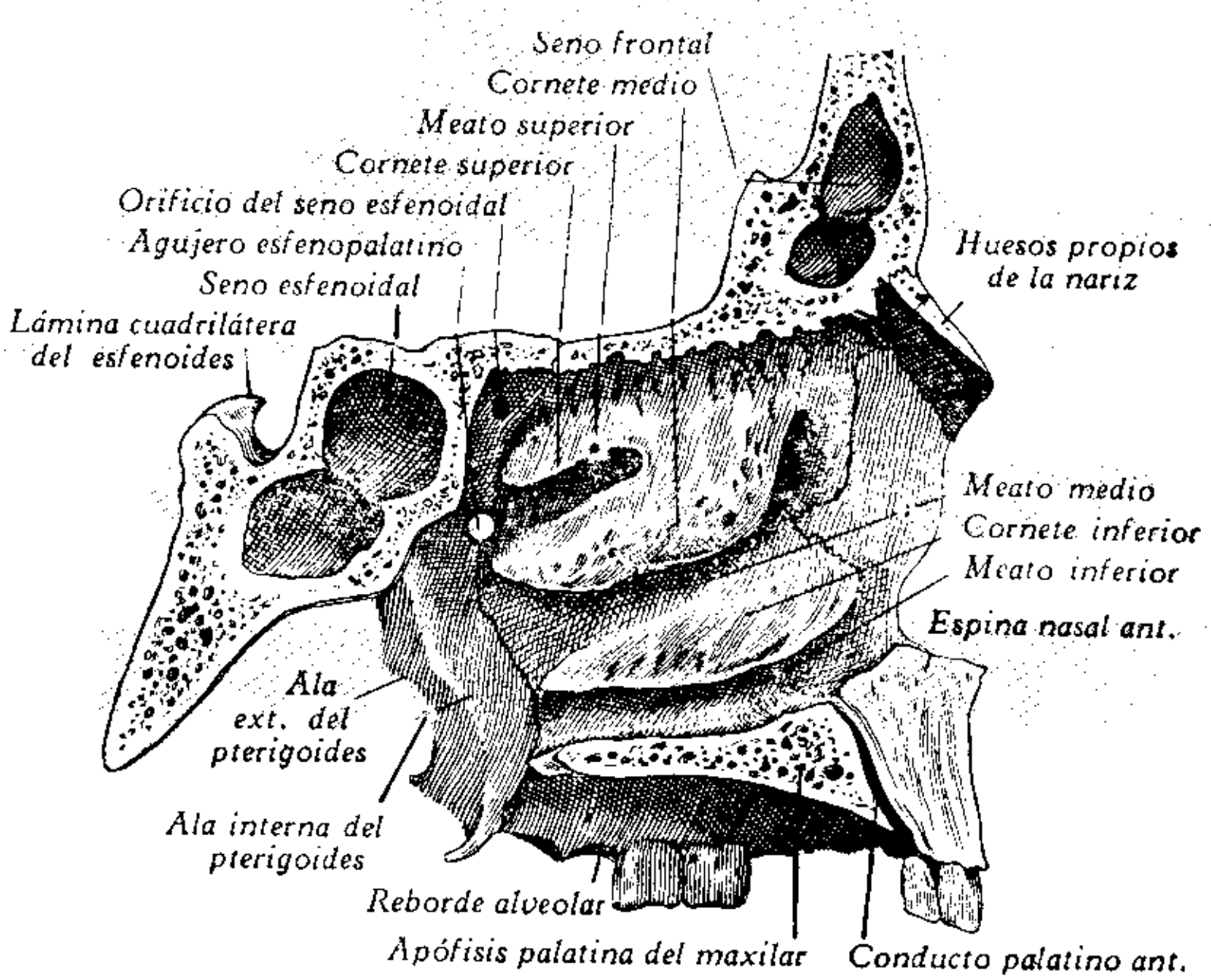

FIG. 119. PARED EXTERNA DE LAS FOSAS NASALES.

FOSA PTERIGOIDEA

Está formada principalmente por las dos alas de la apófisis pterigoides, interviniendo también en su constitución la apófisis piramidal del palatino. Alargada verticalmente, presenta en su parte superointerna la *foseta escafoidea,* donde se inserta el músculo peristafilino externo. El resto de la fosa sirve de inserción al pterigoideo interno.

FOSA CIGOMATICA

Recibe este nombre el espacio comprendido entre la apófisis pterigoides y la rama ascendente del maxilar inferior. Se halla limitada superiormente por la cara inferior del ala mayor del esfenoides, desde la base de la apófisis pterigoides hasta la cresta temporal del esfenoides; su cara externa es la interna del hueso malar y la misma cara de la rama vertical del maxilar inferior; su cara anterior está constituida por la posterior de la apófisis piramidal del maxilar superior, la cara interna del malar y la hendidura vestibulocigomática, y la interna lo está por la cara externa de la apófisis pterigoides. En cambio, por atrás y por debajo, esta fosa queda ampliamente abierta.

FOSA PTERIGOMAXILAR

Es una angosta excavación situada entre la parte posterior de la tuberosidad del maxilar superior y la cara anterior de la apófisis pterigoides, y puede ser considerada como una dependencia de la fosa cigomática. Su forma se aproxima a la de una pirámide cuadrangular, con una pared anterior formada por la tuberosidad del maxilar superior; una

pared posterior constituida por la cara anterior de la apófisis pterigoides; una pared interna formada por la parte media, lisa, de la cara externa de la lámina vertical del palatino, y una pared externa libre, en forma de una estrecha hendidura vertical, por donde comunica ampliamente con la fosa cigomática. La base es superior y en ella se encuentran la raíz del ala mayor del esfenoides, el agujero redondo mayor y la parte interna de la hendidura esfenomaxilar. El vértice es inferior; corresponde a la unión de la tuberosidad maxilar con la apófisis pterigoides y lleva los orificios del conducto palatino posterior y de los conductos palatinos accesorios.

La fosa pterigomaxilar tiene diversos orificios, conductos y hendiduras, que la ponen en comunicación con las cavidades vecinas. Así, el *agujero redondo mayor* por donde

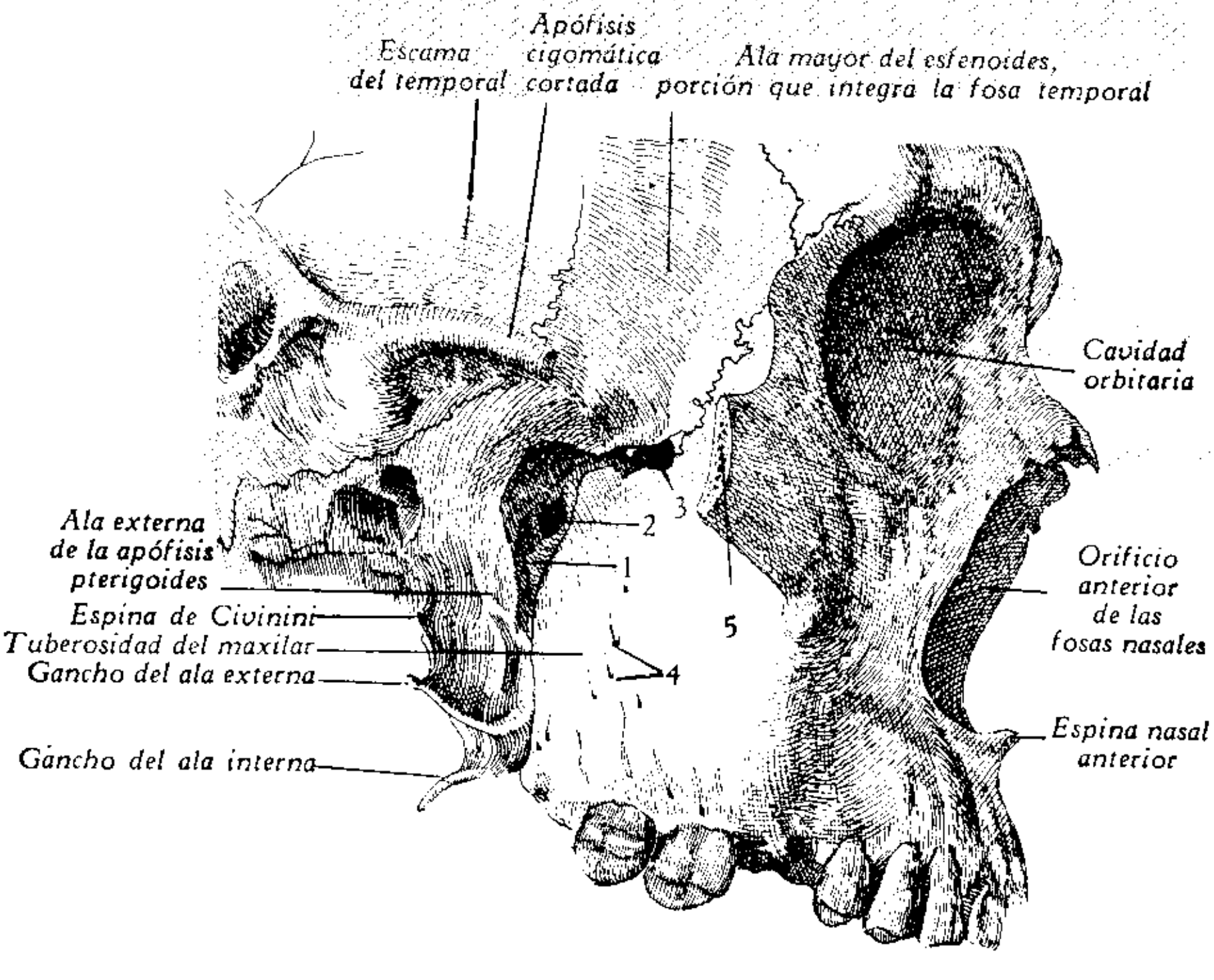

FIG. 120. FOSA PTERIGOMAXILAR VISTA LATERALMENTE.

1, fosa pterigomaxilar; 2, agujero esfenopalatino; 3, hendidura esfenomaxilar; 4, conductos dentarios posteriores; 5, hueso malar cortado.

pasa el nervio maxilar superior. La *hendidura esfenomaxilar,* situada entre las caras anterior y superior, relaciona la fosa pterigomaxilar con la órbita y por ella pasa la porción extracraneana del nervio maxilar superior. El *agujero esfenopalatino,* colocado en la pared interna de la fosa, la pone en comunicación con las fosas nasales, dejando paso a la arteria y al nervio esfenopalatinos. El *conducto pterigopalatino* está situado en la parte posterosuperior de la fosa, comunica con las fosas nasales y por él pasa la arteria pterigopalatina y el nervio pterigopalatino o faríngeo de Bock. El *canal vidiano* está abierto entre las raíces de la apófisis pterigoides y conduce el nervio y la arteria vidianos. El *canal palatino mayor,* que se dirige hacia abajo, va a desembocar en la bóveda palatina conduciendo el nervio palatino anterior. También se abren en esta fosa los *conductos dentarios posteriores,* por cuyos orificios penetran los nervios dentarios posteriores, que van a inervar los gruesos molares. Por último, los *conductos palatinos menores* resultan de la articulación de la apófisis piramidal del palatino con la apófisis pterigoides y por ellos pasan los nervios palatinos, medio y posterior. (Fig. 120.)

HUESO HIOIDES

El hioides, hueso impar y mediano, está situado en la parte anterior del cuello, por debajo de la lengua y por encima del cartílago tiroides. Tiene forma de herradura, siendo convexo hacia delante. Se pueden distinguir en él una porción media o *cuerpo* y cuatro prolongaciones, dos de cada lado, denominadas *astas mayores* y *astas menores*.

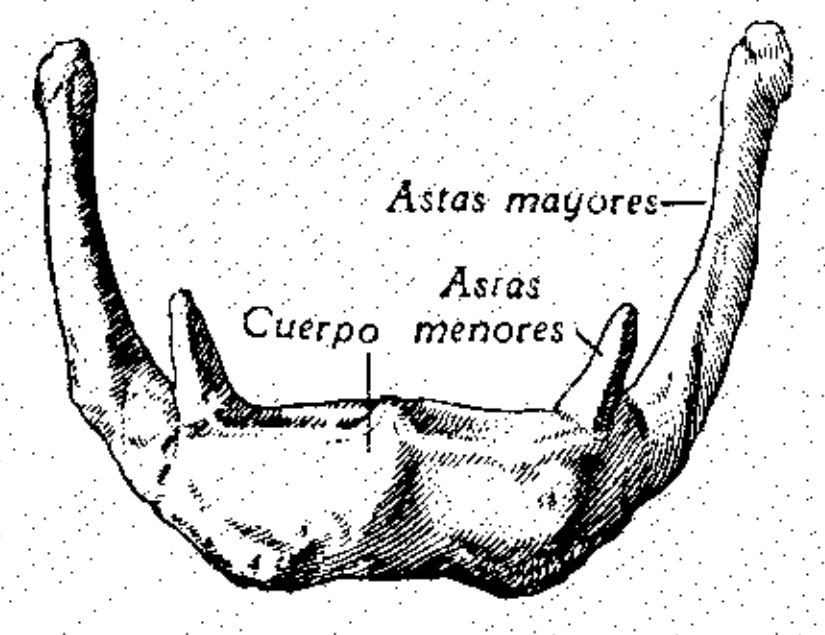

FIG. 121. HIOIDES, CARA ANTERIOR.

Cuerpo. Es aplanado de adelante atrás y posee dos caras, dos bordes y dos extremidades.

La *cara anterior* es convexa, presentando una cresta transversal que la divide en dos porciones, una superior y otra inferior, las cuales, a su vez, se hallan subdivididas por una cresta vertical y mediana. Toda esta cara es rugosa, sirviendo de inserción a los músculos geniohiodeo, milohioideo, hiogloso, digástrico y estilohioideo. (Figs. 121 y 122.)

La *cara posterior* es cóncava y lisa, relacionándose con la membrana tirohioidea por intermedio de la *bolsa serosa de Boyer.*

En el *borde superior,* muy delgado, se insertan la membrana hioglosa y los músculos hiogloso, geniogloso y geniohioideo. En el *borde inferior,* también delgado, lo hacen los músculos tirohioideo, omohioideo y esternocleidohioideo. Las *extremidades* sirven de unión a las astas: una grande y una pequeña de cada lado.

Las *astas mayores* son aplanadas de arriba abajo. En la parte interna de su cara superior se inserta el músculo hiogloso, en la externa lo hace el constrictor medio de la faringe, y en su cara inferior la membrana tirohioidea. De sus bordes, el externo es convexo y el interno cóncavo. Su extremidad posterior o vértice es redondeada y rugosa, sirviendo de inserción al ligamento tirohioideo lateral. Se insertan, además, en su cara superior, los músculos digástrico, estilohioideo, hiogloso y constrictor medio de la faringe.

Las *astas menores* están colocadas por dentro de las mayores y dirigidas hacia arriba, hacia fuera y hacia atrás. Cada una de ellas posee un cuerpo, cuya base se confunde con el cuerpo del hueso, precisamente al nivel donde se unen las astas mayores, y un vértice rugoso, que es el punto de inserción del ligamento estilohioideo.

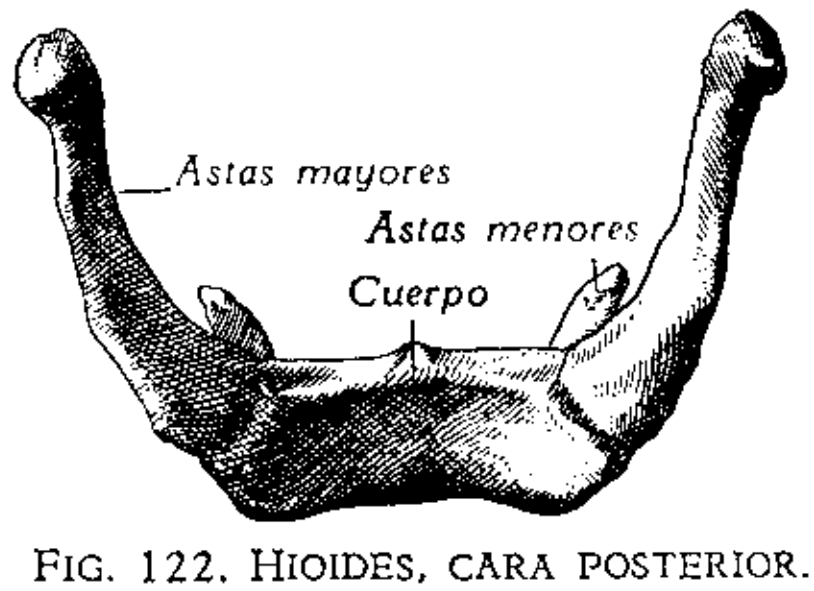

FIG. 122. HIOIDES, CARA POSTERIOR.

En la base de las astas menores se insertan también los músculos hiogloso, estilohioideo y constrictor medio de la faringe, y en el vértice, los músculos linguales superior e inferior.

El hueso hioides, generalmente aislado en el hombre, puede en ocasiones estar unido al resto del esqueleto por un conjunto de formaciones óseas, que con él constituyen el aparato hioideo. Cuando esta unión existe, se hace con la apófisis estiloides del temporal por medio de tres huesecillos, el más superior de los cuales se llama *estilohial* y es en realidad la misma apófisis estiloides; el siguiente, o *ceratohial,* reemplaza al ligamento estilohioideo; por último, el inferior o *hipohial* es el asta menor del hioides más desarrollada. La unión puede verificarse también por cuatro huesecillos o solamente por dos, siendo estos casos excepcionales en el hombre.

Estructura. El hioides está formado por tejido compacto, salvo en la base de las astas mayores, donde presenta una pequeña cantidad de tejido esponjoso.

Osificación. Al final de la vida intrauterina aparecen cuatro centros de osificación, dos de los cuales originan el cuerpo del hioides, mientras los otros dos dan origen a las astas mayores. En cambio, los centros que producirán las astas menores se desarrollan mucho más tarde, ya hacia el final de la adolescencia.

CAP. 7

ESQUELETO DEL MIEMBRO SUPERIOR

Esta parte del esqueleto se divide en cuatro porciones: *hombro, brazo, antebrazo* y *mano.*

ESQUELETO DEL HOMBRO

Se halla constituido por dos huesos que, articulados entre sí y con el tórax, unen a éste con el brazo. Estos dos huesos son la *clavícula* y el *omóplato.*

CLAVICULA

Es un hueso largo, situado en la parte anterior y superior del tórax. Se halla algo aplanado de arriba abajo, acentuándose más el aplanamiento en la parte externa que en

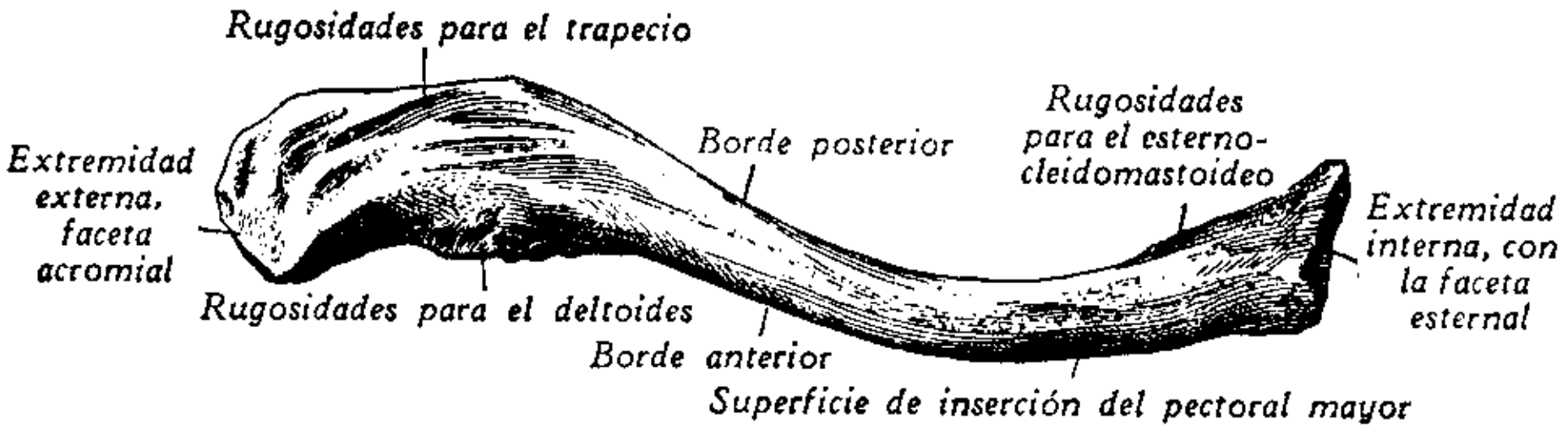

FIG. 123. CLAVÍCULA, CARA SUPERIOR.

la interna. El hueso en conjunto está doblado dos veces en forma de *S*, de tal manera, que su porción interna es cóncava por atrás, en tanto que la externa es cóncava por delante.

Se pueden considerar en ella dos caras: superior e inferior; dos bordes: anterior y posterior, y dos extremidades: interna y externa.

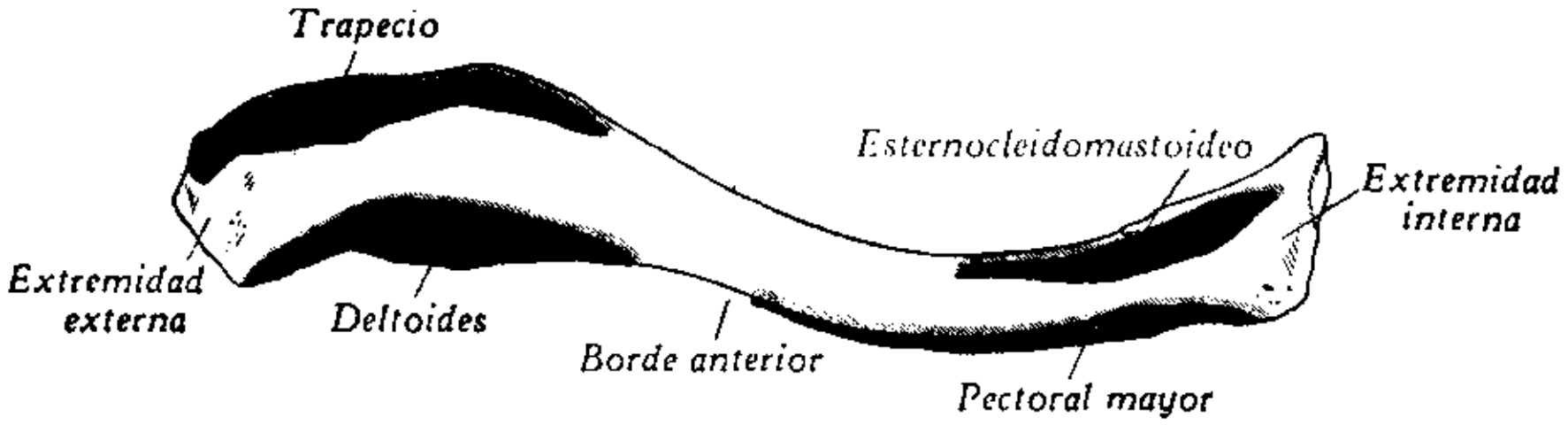

FIG. 124. CLAVÍCULA, CARA SUPERIOR; INSERCIONES MUSCULARES.

Cara superior. Es lisa en casi toda su extensión y convexa de adelante atrás en su parte interna y media, mientras en la externa es más o menos plana. En su porción más interna presenta rugosidades donde se inserta el músculo esternocleidomastoideo; otra zo-

na rugosa se encuentra en su parte externa, sirviendo de inserción por el lado anterior al deltoides y por el posterior al trapecio. (Figs. 123 y 124.)

Cara inferior. Lleva esta cara un depresión alargada en el sentido del eje mayor del hueso, llamado *canal subclavio,* ya que sirve de inserción al músculo del mismo nombre, y en cuya parte media se observa el agujero nutricio de la clavícula. La zona externa

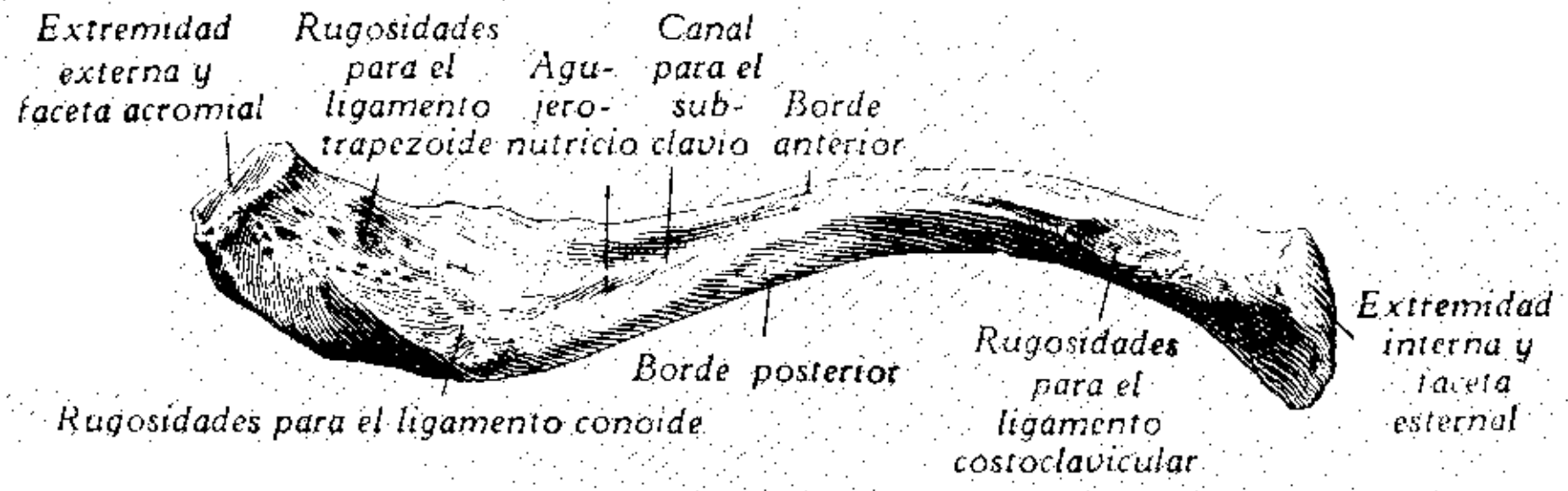

FIG. 125. CLAVÍCULA, CARA INFERIOR.

de la cara de que tratamos presenta una serie de rugosidades donde se insertan los ligamentos trapezoide y conoide. Este último ligamento puede a veces insertarse sobre un tubérculo diferenciado o *tubérculo conoide,* situado cerca del borde posterior. En la extremidad interna se cnuentran también rugosidades que dan inserción al ligamento costoclavicular. (Figs. 125 y 126.)

Borde anterior. Es convexo y redondeado en sus dos tercios internos, sirviendo de inserción al gran pectoral; en cambio, el tercio externo es más delgado y rugoso, insertándose en él el deltoides.

Borde posterior. Cóncavo, liso y grueso en sus dos tercios internos, es por el contrario convexo y rugoso en su tercio externo, donde se inserta el trapecio.

Extremidad interna. Es esta extremidad más voluminosa que la externa y lleva una gran superficie articular. Siendo ésta irregularmente triangular de forma, es convexa verticalmente y plana o ligeramente cóncava en sentido anteroposterior, hallándose circundada por un reborde rugoso, que sirve de inserción a la cápsula y ligamentos de su articulación con el esternón y la primera costilla.

Extremidad externa. Esta extremidad es aplanada de arriba abajo y presenta una superficie articular elíptica, de eje mayor anteroposterior, biselada a expensas de su cara inferior, que se articula con una faceta correspondiente del acromion.

Estructura. Se halla constituida la clavícula principalmente por tejido compacto, cuyo espesor es mayor en la parte media y menor en las extremidades.

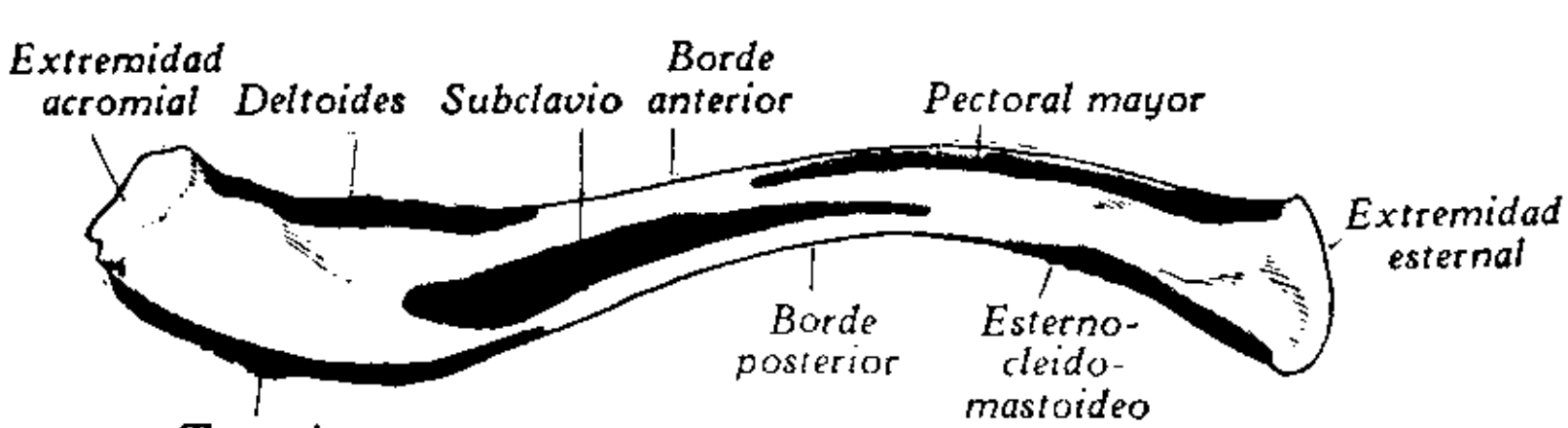

FIG. 126. CLAVÍCULA, CARA INFERIOR; INSERCIONES MUSCULARES.

En el interior se encuentra escasa cantidad de tejido esponjoso y un delgado canal medular.

Osificación. Se desarrolla mediante dos centros de osificación. El centro primitivo es el primero que aparece en el desarrollo del esqueleto, haciéndolo ya a fines de la cuarta semana de la vida fetal. Un centro secundario origina la faceta articular interna, parte que no se suelda al resto del hueso hasta los veinticinco años de edad.

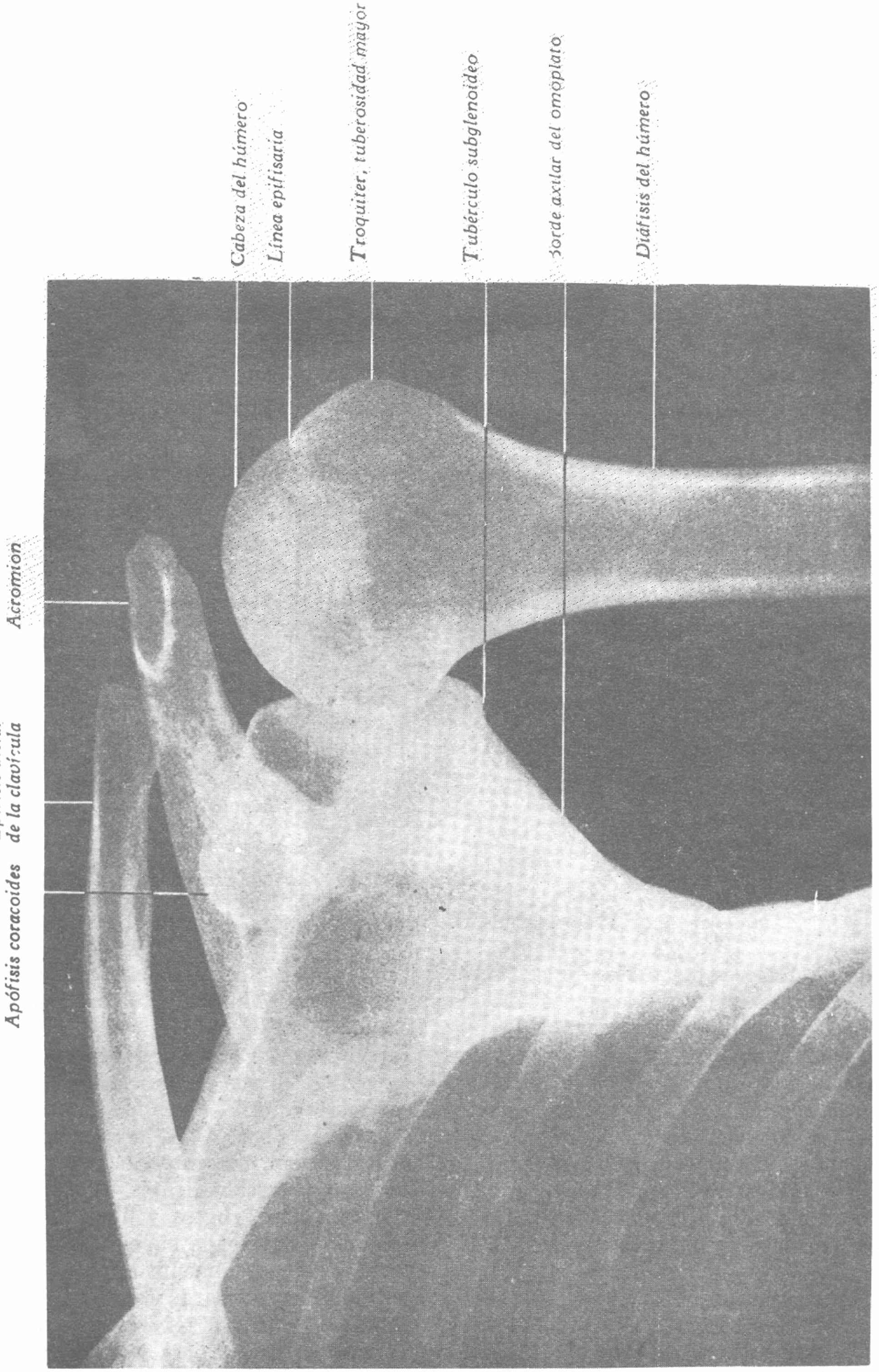

FIG. 127. RADIOGRAFÍA ANTERIOR DEL HOMBRO DERECHO EN INDIVIDUO DE 18 AÑOS

OMOPLATO

Es un hueso plano, ancho y delgado, situado en la parte posterior y superior del tórax, abarcando el espacio comprendido entre el primer espacio intercostal y la séptima u octava costillas. Su forma es triangular, distinguiéndose en él dos caras, tres bordes y tres ángulos.

Cara anterior. Es cóncava en la mayor parte de su extensión, formando la llamada *fosa subescapular,* la que presenta dos o tres crestas que, partiend , del ángulo superoexterno, se dirigen hacia el borde interno y sirven de inserción al músculo subescapular. Cerca de su borde externo y paralela a él, esta cara lleva una cresta dirigida verticalmente; entre la cresta y el borde queda un surco, llamado *canal del borde axilar,* donde se insertan los haces inferiores del subescapular. Cerca del borde espinal, se encuentran dos zonas triangulares y rugosas, una próxima al ángulo superointerno y la otra en el inferior, destinada a dar inserción al músculo gran dentado. (Figs. 128 y 129.)

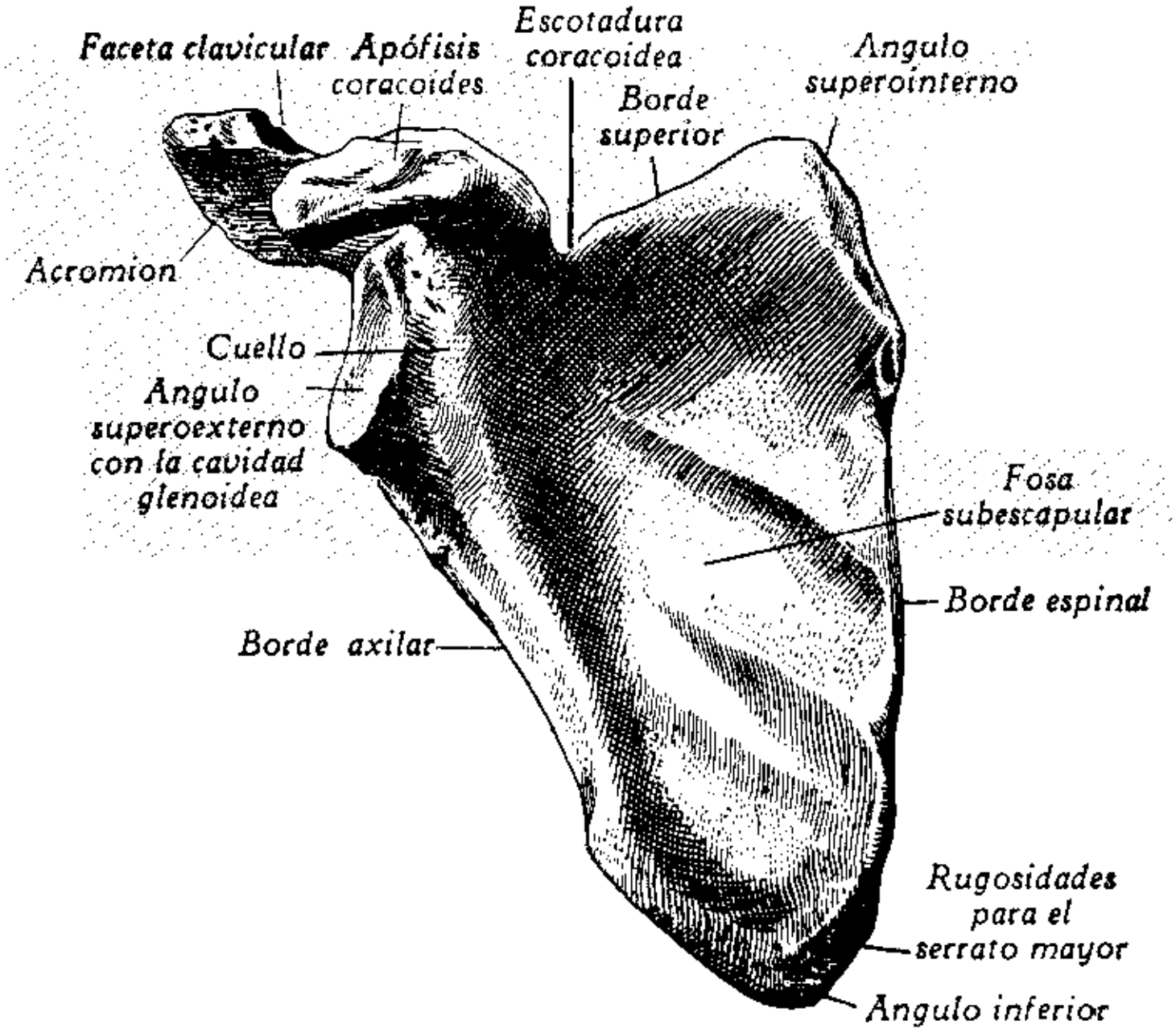

FIG. 128. OMÓPLATO, CARA ANTERIOR.

Cara posterior. Presenta en la unión de su tercio superior con su tercio medio un saliente transversal denominado *espina del omóplato,* que la divide en dos partes: una superior o *fosa supraespinosa* y otra inferior o *fosa infraespinosa.*

La espina del omóplato se halla implantada transversalmente sobre la cara posterior del mismo, es aplanada de arriba abajo y de forma triangular, presentando una cara superior y otra inferior que contribuyen a formar las fosas correspondientes. El borde anterior se confunde con el hueso, mientras el posterior es grueso, rugoso y libre, sirviendo de inserción su labio superior al trapecio y el inferior al deltoides; la superficie limitada por ambos labios se pone en contacto con los tegumentos y es fácilmente apreciable bajo la piel. Este borde posterior de la espina va a terminar en el borde espinal del omóplato mediante una superficie triangular y lisa, donde se desliza el tendón del trapecio. (Figs. 130 y 131.) El borde externo de la espina es cóncavo hacia fuera y permite la comunicación de las fosas supra e infraespinosa. De la unión del borde posterior con el externo, parte un largo saliente, aplanado en sentido vertical y conocido con el nombre de *acromion.* La cara superior del acromion es rugosa y es continuación del borde posterior

de la espina; la cara inferior, ligeramente cóncava, es lisa; el borde interno, prolongación del labio superior del borde posterior de la espina, tiene en su tercio externo una faceta articular elíptica, oblicua, biselada a expensas de su cara superior, donde se articula la

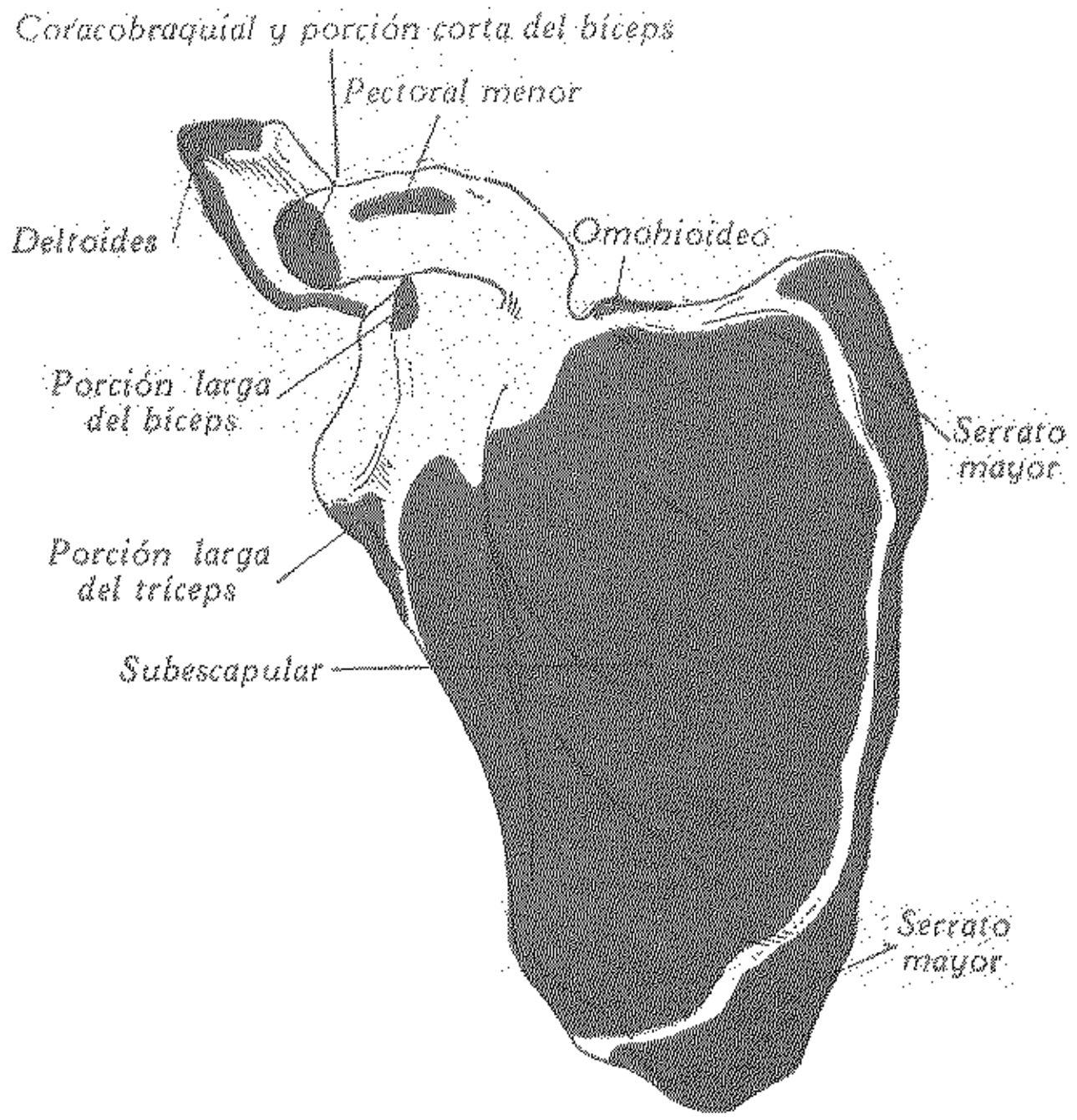

FIG. 129. OMÓPLATO, CARA ANTERIOR; INSERCIONES MUSCULARES.

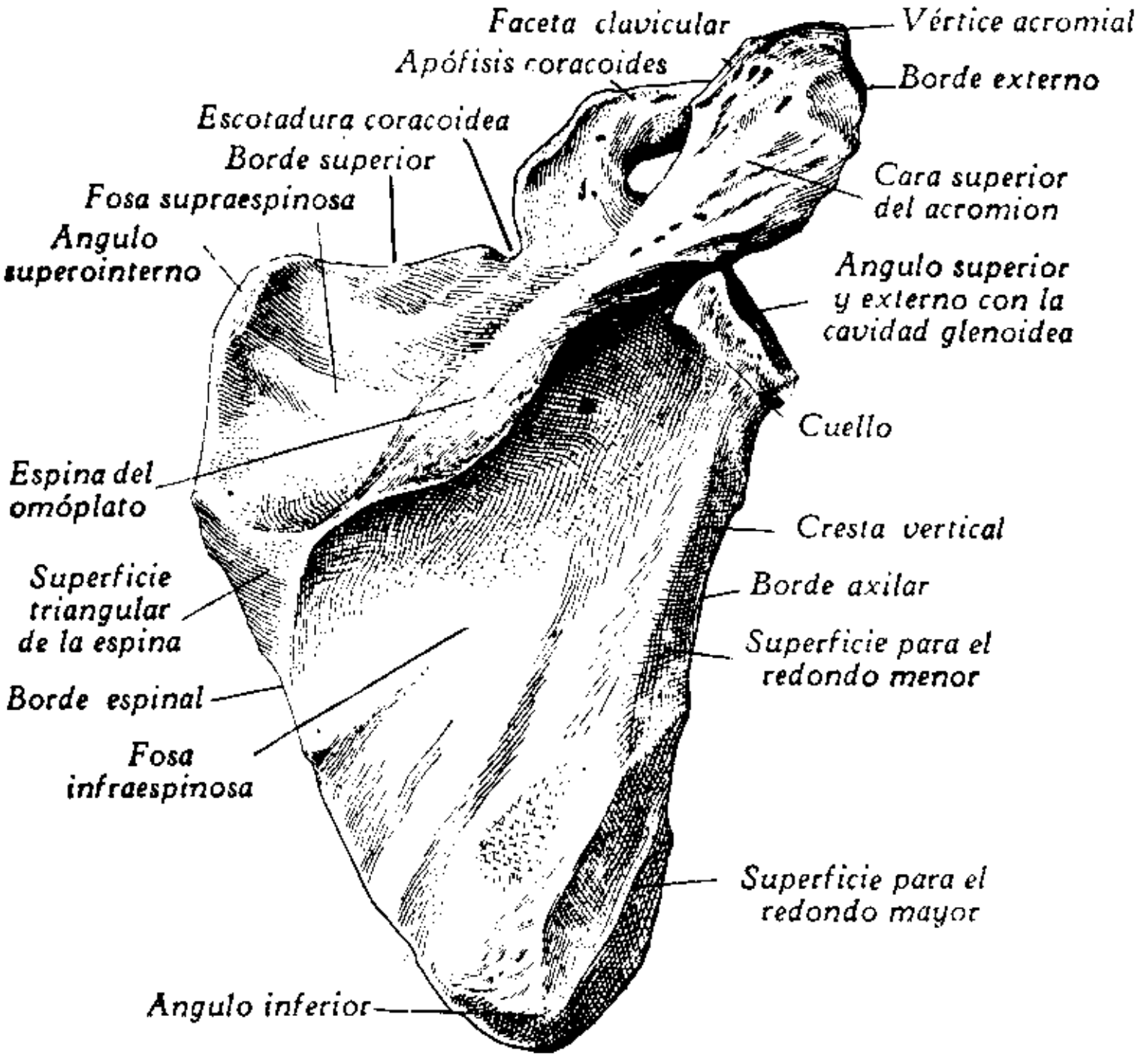

FIG. 130. OMÓPLATO, CARA POSTERIOR.

extremidad externa de la clavícula. El borde externo del acromion es prolongación del labio inferior del borde posterior de la espina y en él se inserta el deltoides. Ambos bordes convergen hacia delante y forman un saliente denominado *vértice del acromion.*

En la *fosa supraespinosa,* que es profunda en su parte externa y más ancha, pero menos profunda en la interna, se inserta el músculo supraespinoso.

La *fosa infraespinosa* presenta cerca del borde externo y paralela a él en su parte superior, una *cresta vertical,* que en su parte inferior se dirige oblicuamente hacia dentro. Queda así esta parte de la cara posterior dividida en dos porciones muy desiguales. La más amplia o fosa infraespinosa propiamente dicha aloja al músculo infraespinoso. La más

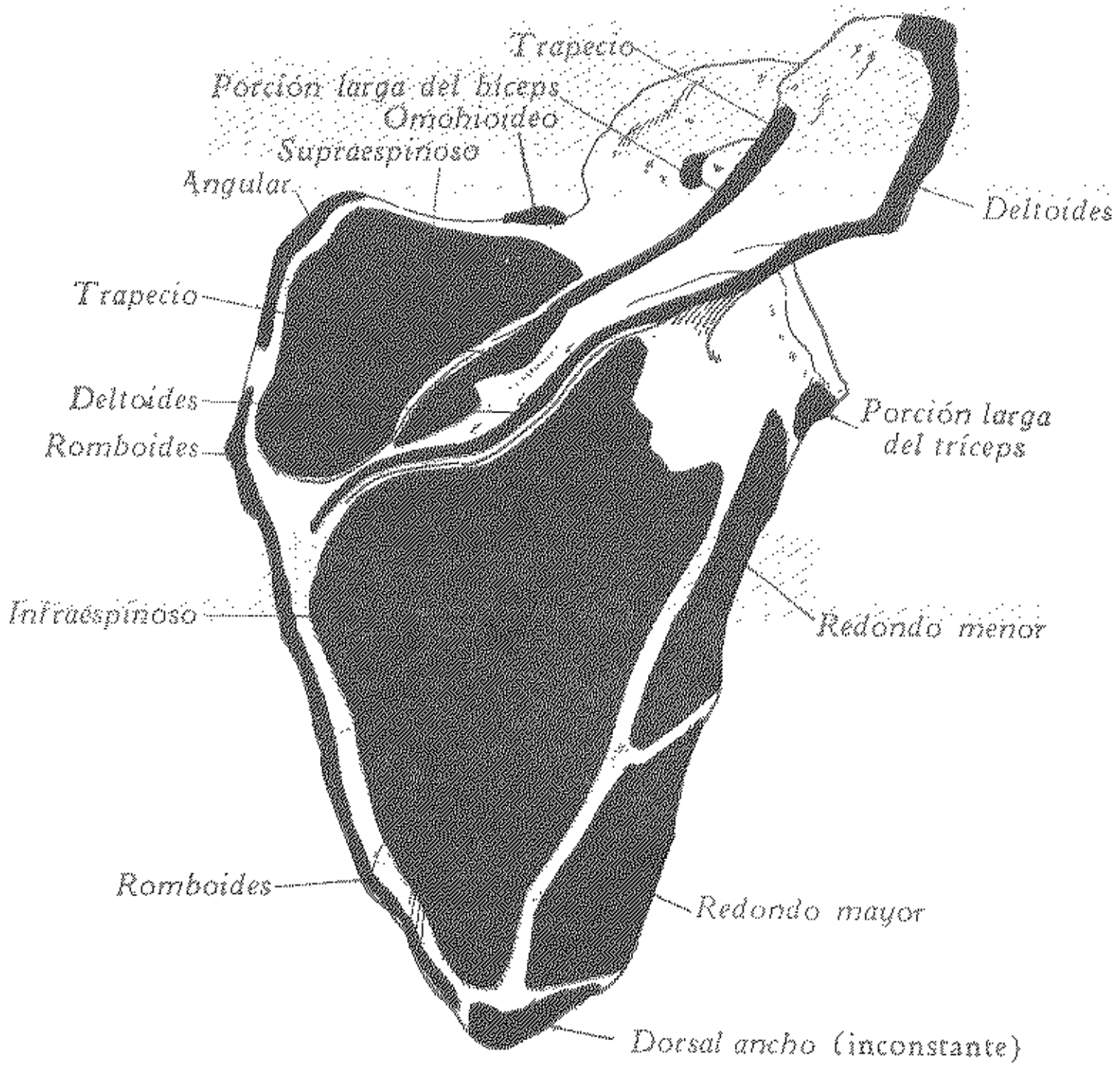

FIG. 131. OMÓPLATO, CARA POSTERIOR; INSERCIONES MUSCULARES.

estrecha queda situada entre la cresta vertical antes aludida y el borde externo, sirviendo de inserción en su parte superior al pequeño redondo o redondo menor y, en la inferior, al redondo mayor.

Borde superior o cervical. Es delgado y presenta en su extremidad externa una escotadura, que en estado fresco queda transformada en agujero mediante un ligamento. La escotadura se llama *escotadura coracoidea* y deja paso al nervio supraescapular, mientras la arteria del mismo nombre pasa por encima del ligamento. Por dentro de la escotadura se inserta el músculo omohioideo.

Borde interno o espinal. Es el más largo de los tres y está dividido por la extremidad interna de la espina del omóplato en dos porciones; en la superior se inserta el haz superior del romboide o pequeño romboide y en la inferior lo hace el haz inferior del mismo o gran romboide.

Borde externo o axilar. Corresponde en rigor a la superficie de inserción de los dos músculos redondos, limitada hacia el interior por la cresta vertical. Este borde, poco marcado en su parte inferior, termina superiormente merced a un tubérculo rugoso, llamado *tubérculo subglenoideo,* en el cual se inserta la porción larga del tríceps braquial.

Angulo superointerno. Es un ángulo casi recto que resulta de la unión del borde cervical con el espinal, y sirve de inserción al músculo angular del omóplato.

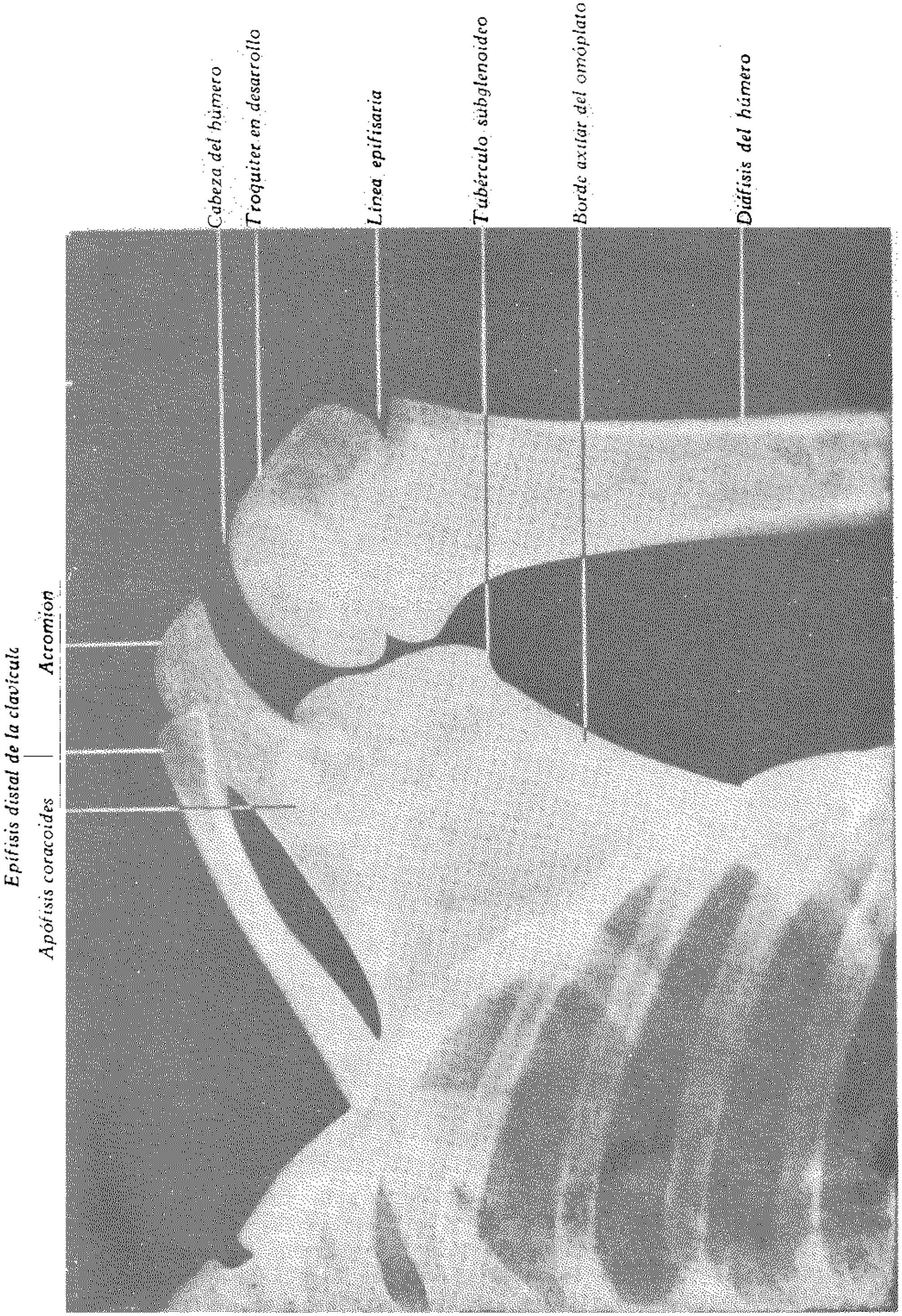

FIG. 132. RADIOGRAFÍA ANTERIOR DEL HOMBRO EN NIÑO DE 5 AÑOS.

Angulo inferior. Está formado por la unión del borde espinal con el axilar y en su cara posterior se inserta a veces un haz aberrante del gran dorsal.

Angulo externo. Lleva en su parte superior un prolongado saliente en forma de gancho, denominado *apófisis coracoides;* el resto del ángulo se halla truncado por la existencia de una gran superficie articular o *cavidad glenoidea.* (Fig. 133.)

La cavidad glenoidea tiene forma oval, con su extremidad más ancha vuelta hacia abajo y su diámetro mayor vertical; es cóncava y lisa, salvo en su parte media, donde existe un saliente llamado *tubérculo glenoideo.* En la parte superior del borde anterior de esta cavidad se encuentra una depresión, más o menos profunda, denominada *escotadura glenoidea.* En la parte inferior se halla situado el *tubérculo subglenoideo,* ya mencionado.

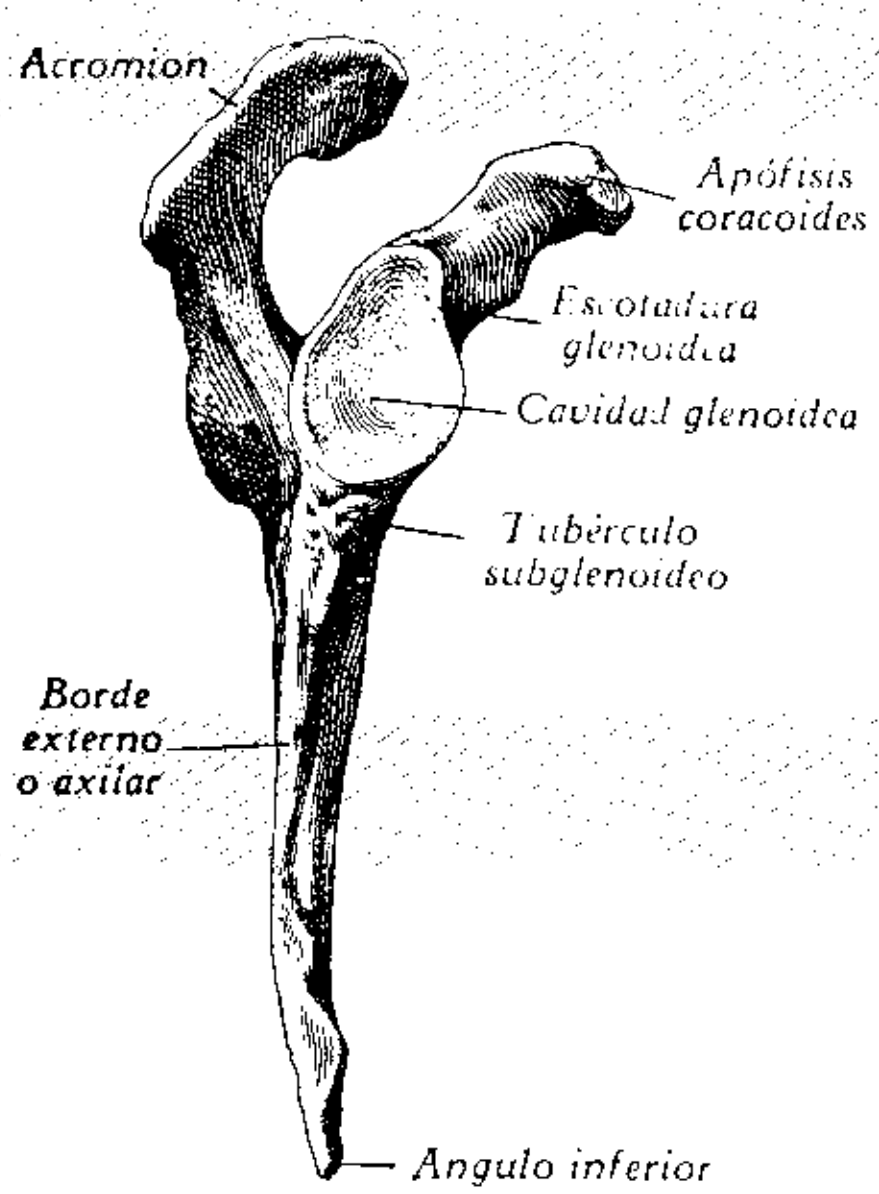

FIG. 133. OMÓPLATO, BORDE EXTERNO.

La cavidad glenoidea se une al resto del hueso mediante un istmo óseo, aplanado de adelante atrás o *cuello del omóplato,* que lleva un canal bien marcado en su cara posterior, por donde comunica la fosa supra con la infraespinosa: es el *canal espinoglenoideo.* En la cavidad glenoidea se articula la cabeza del húmero.

La *apófisis coracoides,* como ya se ha dicho, sale por encima de la cavidad glenoidea, dirigiéndose primero hacia arriba y adelante, para doblarse después bruscamente hacia fuera y adelante; en conjunto, su forma recuerda algo a la de un dedo pulgar flexionado a medias. El segmento vertical de la apófisis se une por una amplia base al cuello del omóplato. Como dicha apófisis es algo aplanada, especialmente en su segmento horizontal, se distinguen en ella dos caras, dos bordes y un vértice. La cara superior es convexa y rugosa, sirviendo de inserción a parte de los ligamentos coracoclaviculares. La inferior es cóncava y lisa, haciendo frente a la articulación escapulohumeral. El borde externo es rugoso y mientras en su parte interna se inserta el ligamento acromiocoracoideo, en la externa lo hace el coracohumeral.

En la porción posterior del borde interno se insertan los ligamentos coracoclaviculares y, en la anterior, el tendón del pequeño pectoral. El vértice, redondeado y rugoso, resulta de la convergencia de los bordes, y sobre él se insertan en común la porción corta del bíceps y el coracobraquial.

Estructura. Se halla formado el omóplato por una lámina de tejido compacto. Solamente en los bordes, ángulos y apófisis se encuentran pequeñas cantidades de tejido esponjoso.

Osificación. A fines del segundo mes de la vida fetal, aparece un centro primitivo de osificación en la fosa infraespinosa, a expensas del cual se desarrollará la mayor parte del hueso.

Posteriormente aparecen dos centros secundarios que originarán la cavidad glenoidea, y se soldarán al resto del hueso hacia los veinte años; el acromion se produce mediante otros dos centros secundarios y se suelda con el resto del hueso entre los diecisiete y los veinte años; tres centros secundarios más originan la apófisis coracoides, cuya soldadura se verifica entre los dieciséis y los dieciocho años; por último, otro centro secundario da origen al borde espinal y al ángulo inferior, que se sueldan tardíamente, hacia los veinte o veinticinco años.

En otros animales del grupo de los vertebrados, el coracoides es un hueso independiente.

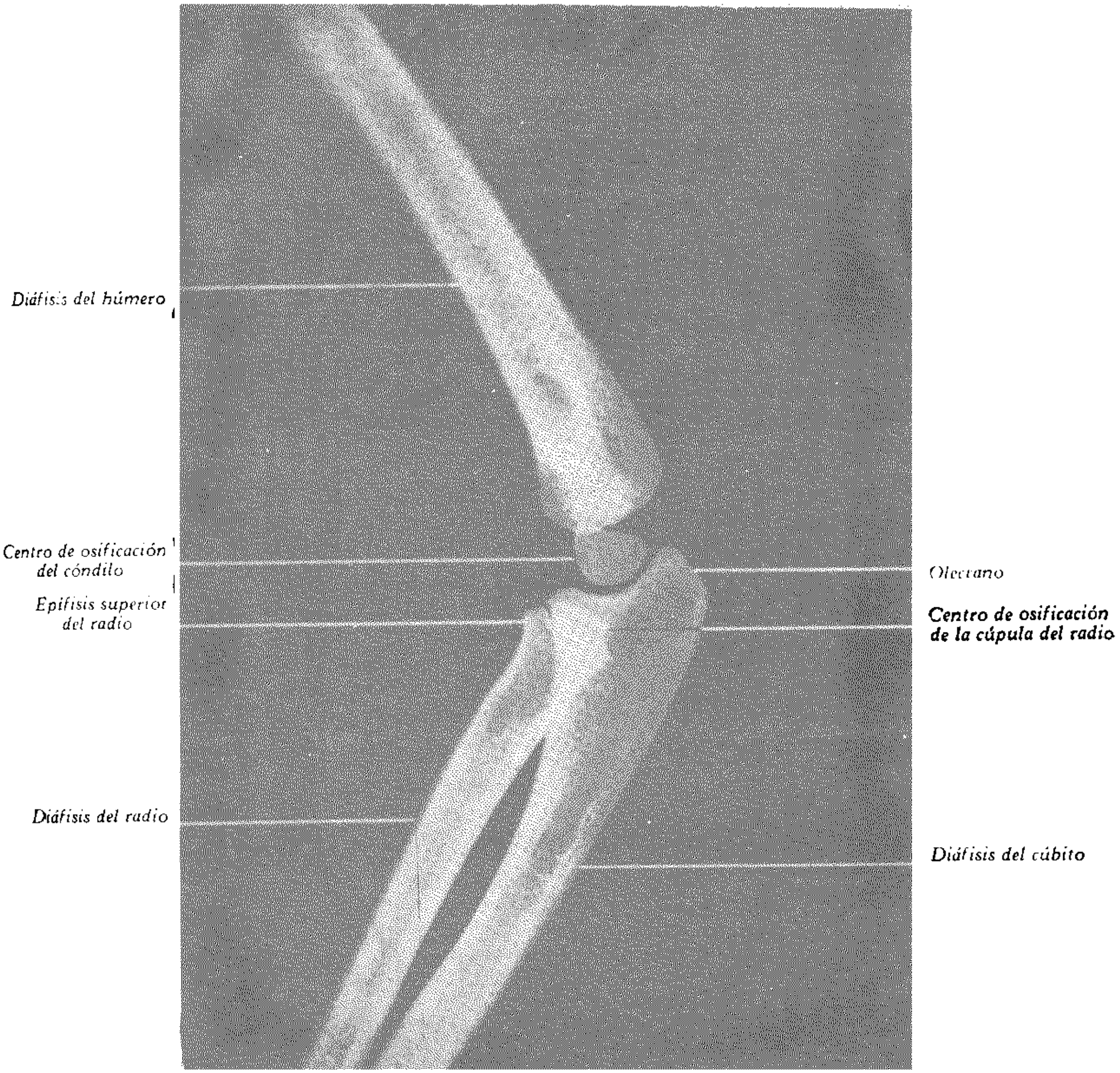

FIG. 134. RADIOGRAFÍA LATERAL EXTERNA DEL CODO EN SEMIFLEXIÓN EN UN NIÑO DE 5 AÑOS.

ESQUELETO DEL BRAZO

Se halla constituido por un solo hueso, el húmero, que se articula por arriba con el omóplato y por abajo con los huesos del antebrazo.

HUMERO

Es un hueso largo, dirigido oblicuamente hacia abajo y hacia dentro y torcido sobre su eje; se distinguen en él un cuerpo o diáfisis y dos extremidades o epífisis.

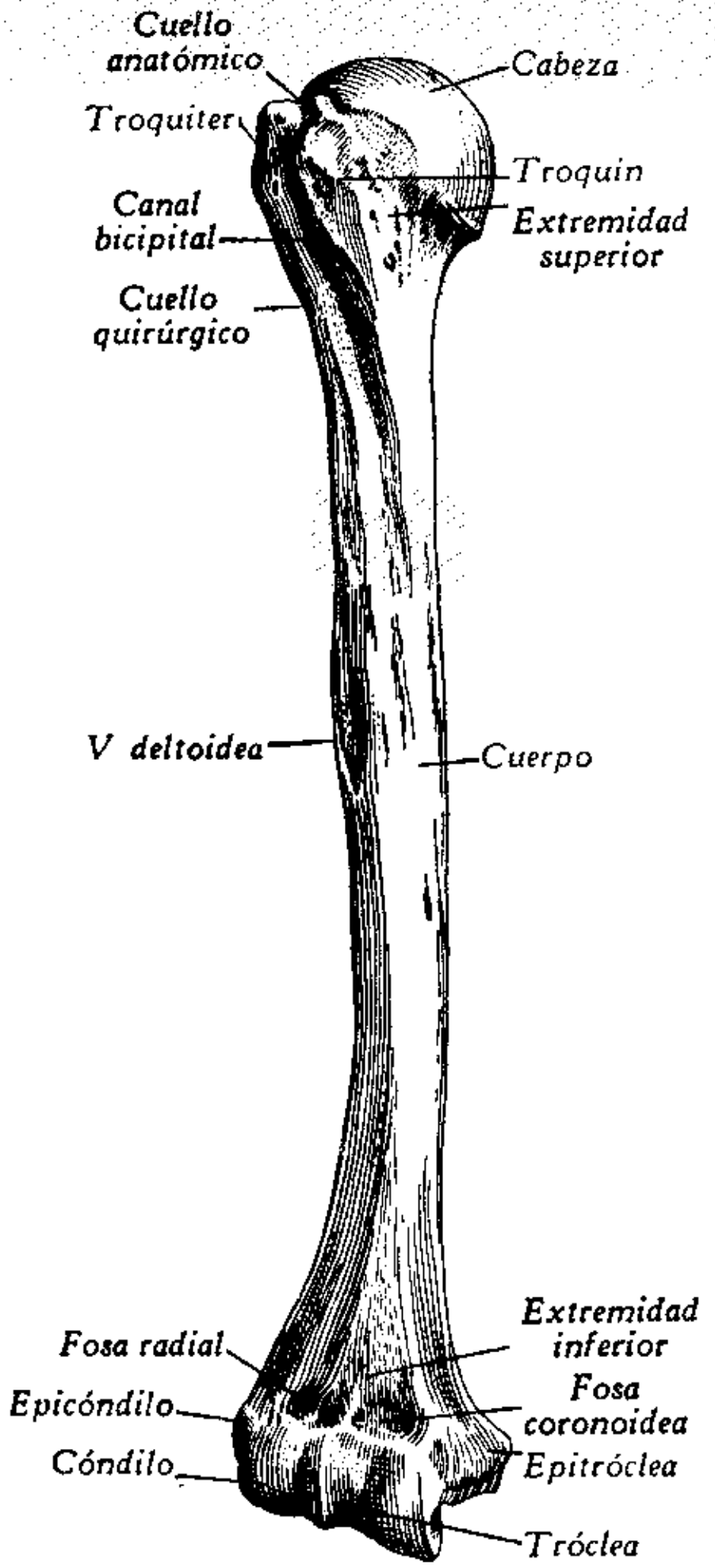

FIG. 135. HÚMERO, CARA ANTERIOR.

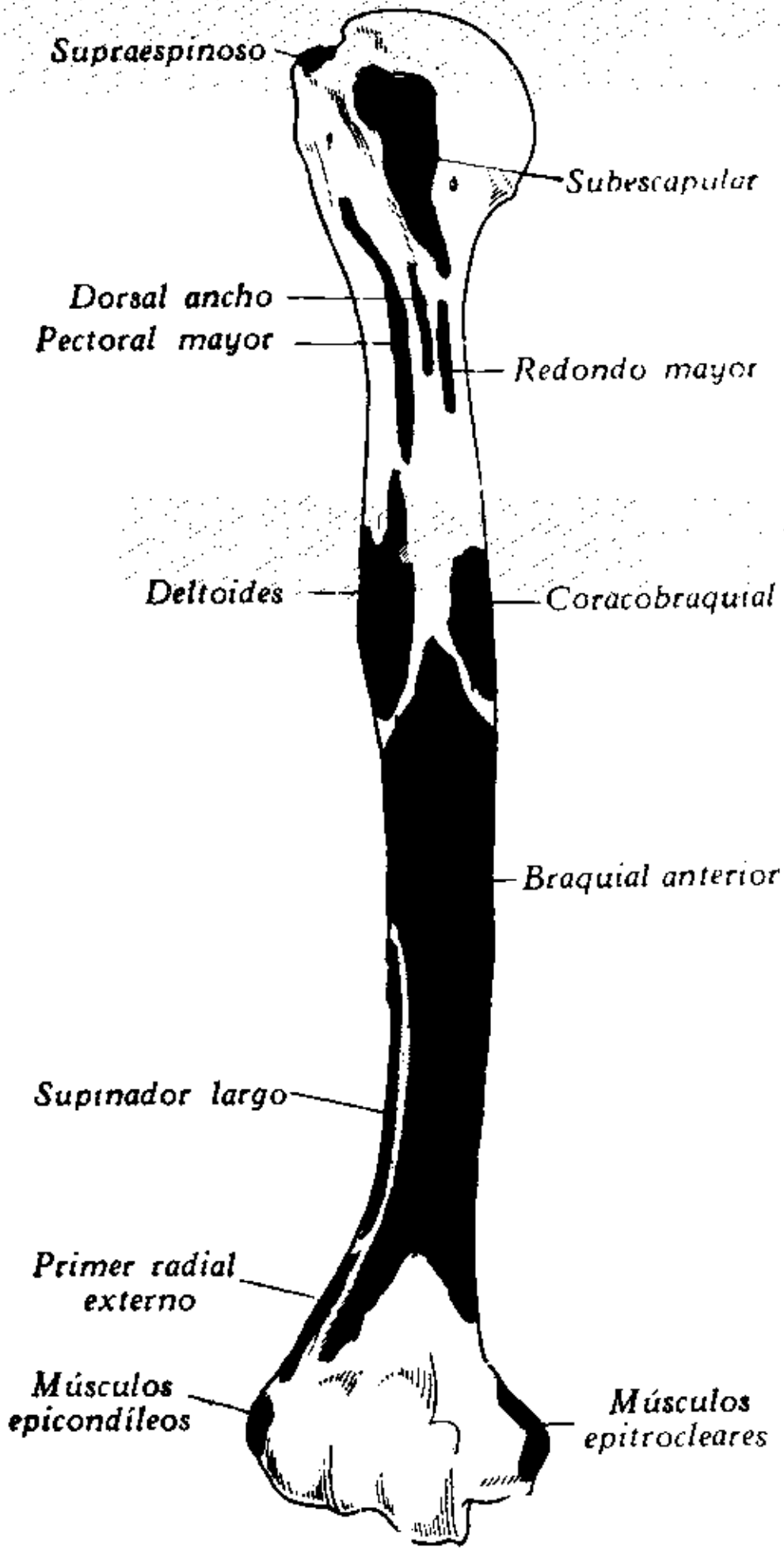

FIG. 136. HÚMERO, CARA ANTERIOR; INSERCIONES MUSCULARES.

Cuerpo. Es más o menos cilíndrico, salvo en su tercio inferior, donde su forma se aproxima a la de un prisma triangular; por eso se pueden considerar en él *tres caras y tres bordes.*

Cara externa. A causa de la torsión que el hueso presenta sobre su eje longitudinal, esta cara se halla vuelta hacia fuera en su parte superior, y hacia delante en la inferior. Un poco por encima de su mitad lleva una cresta rugosa en forma de V, donde se inserta el músculo deltoides, a lo que debe el nombre de *impresión deltoidea.* Más abajo, la cara está deprimida en forma de amplio canal oblicuo hacia abajo y hacia delante; por

lo demás es lisa y se halla cubierta por parte del músculo braquial anterior. (Figs. 135 y 136.)

Cara interna. Esta cara está vuelta hacia dentro y adelante. Presenta en su parte superior un canal vertical o ***canal bicipital,*** el cual se prolonga en la extremidad superior del hueso; por él se desliza el tendón de la porción larga del bíceps y en sus labios se insertan el gran pectoral, el gran dorsal y redondo mayor. Por debajo del canal, casi hacia

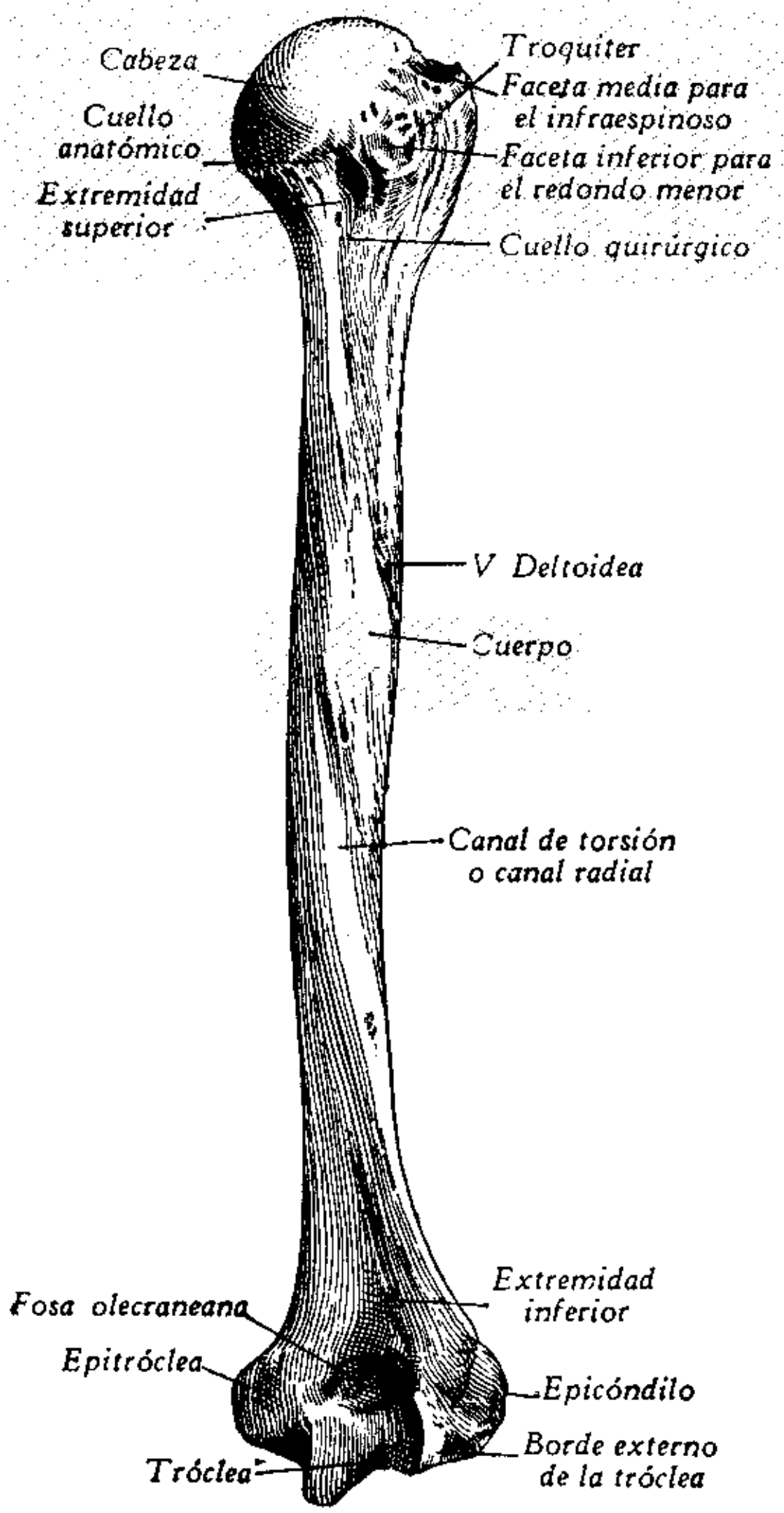

FIG. 137. HÚMERO, CARA POSTERIOR.

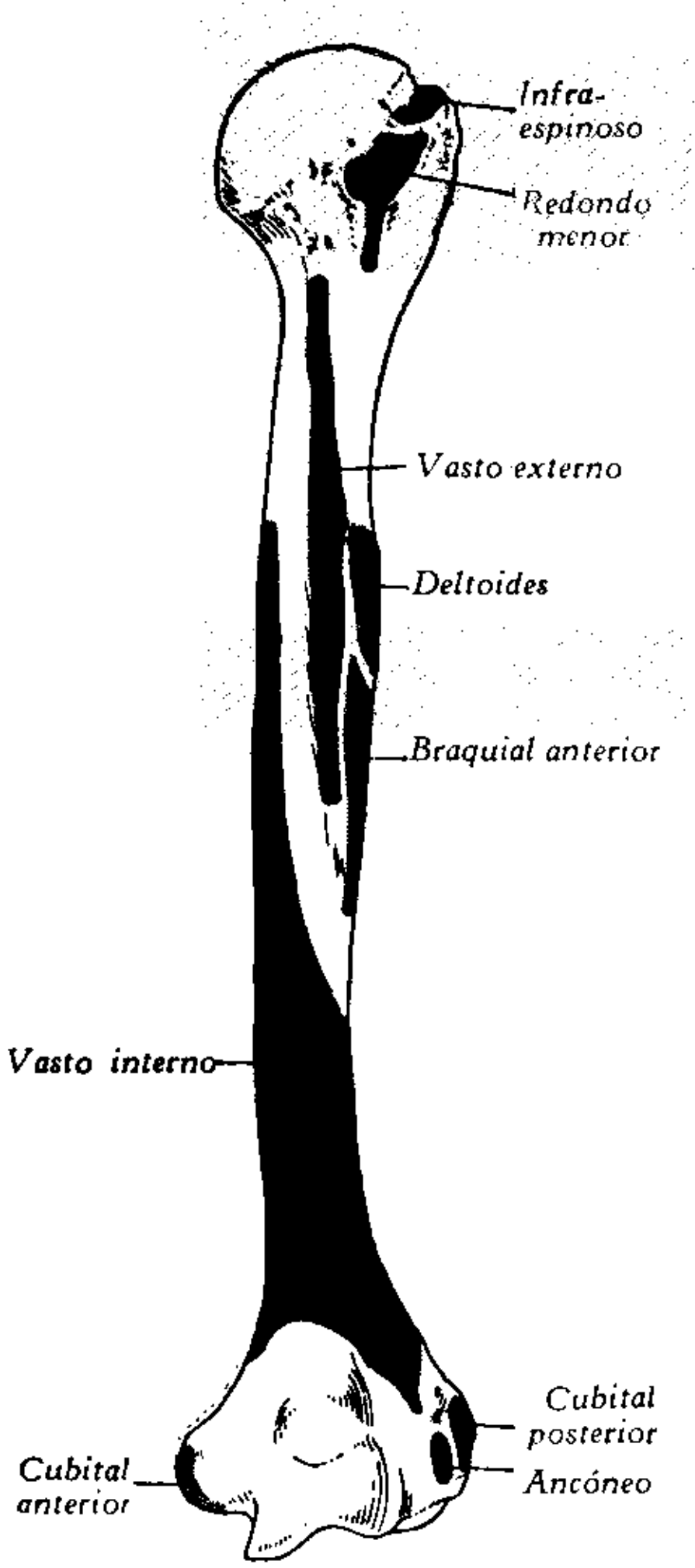

FIG. 138. HÚMERO, CARA POSTERIOR; INSERCIONES MUSCULARES.

la parte media del hueso, se encuentra una zona rugosa donde se inserta el coracobraquial.

Más abajo todavía se abre el agujero nutricio. El resto de la cara es liso y corresponde a la inserción del braquial anterior.

Cara posterior. En el tercio medio de esta cara un canal amplio y profundo, dirigido de arriba abajo y de adentro afuera y conocido con el nombre de *canal radial,* la divide en dos partes; en la superior se inserta el vasto externo y, en la inferior, el vasto interno. Por el canal radial pasan el nervio radial y la arteria y venas humerales profundas. (Figs. 137 y 138.)

Borde anterior. La parte superior de este borde coincide con el labio anterior del canal bicipital y más abajo con la rama anterior de la V deltoidea: en su parte inferior es romo, sirve de inserción al braquial anterior, y se divide por último en dos ramas, interna y externa, que circunscriben lateralmente a la fosa coronoidea.

Borde externo. Es más marcado en su parte inferior que en la superior, se halla interrumpido por el canal radial y sirve de inserción al tabique intramúscular externo y a los músculos supinador largo y primer radial externo.

Borde interno. Como el externo, está bien señalado en su parte inferior, haciéndose menos ostensible en la superior; sobre él se inserta el tabique intermuscular interno.

Extremidad superior. Lleva una gran superficie articular esférica o *cabeza del húmero,* separada del resto del hueso por una ligera angostura, denominada *cuello anatómico.* Por fuera y arriba de la cabeza existen dos salientes rugosos, separados por el canal bicipital, y llamado *troquín* y *troquiter.* Todas estas partes están unidas al cuerpo del hueso por una porción ligeramente más estrecha o *cuello quirúrgico.*

Cabeza del húmero. Es de forma esferoidal, correspondiendo aproximadamente a la tercera parte de una esfera. Se halla vuelta hacia dentro, atrás y arriba, y su eje forma con el del cuerpo del hueso un ángulo obtuso de 130° más o menos. Es un poco aplanado, su diámetro vertical es mayor que el horizontal. Lisa en su totalidad, está cubierta de cartílago hialino en estado fresco, articulándose con la cavidad glenoidea del omóplato.

El *cuello anatómico,* que limita la cabeza del húmero, es más marcado en su parte superior, donde forma la separación entre aquélla y el troquín y troquiter. Por encima del primero de estos salientes, existe una escotadura semilunar, en la cual se inserta el ligamento glenohumeral superior.

El *troquiter* o *gran tuberosidad* está situado por el lado exterior de la cabeza y muestra en sus caras superior y posterior tres facetas: superior, media e inferior, donde se insertan en el mismo orden los músculos supraespinoso, infraespinoso y redondo menor.

El *troquín* o *pequeña tuberosidad* se halla colocado por delante y por dentro del troquiter y separado de él por el canal bicipital. Es rugoso y sirve de inserción al músculo subescapular.

Extremidad inferior. Es aplanada de adelante atrás y encorvada hacia la parte anterior, en tal forma, que queda colocada en un plano anterior al eje del hueso.

Hay lugar a distinguir en esta parte del húmero una superficie articular media y dos salientes rugosos o apófisis para inserciones musculares.

Superficie articular. Presenta una parte interna en forma de polea o *tróclea humeral,* y otra externa, esfenoidal, o *cóndilo del húmero:* ambas se hallan separadas por un canal anteroposterior llamado *canal condilotroclear.*

La *tróclea humeral* tiene dos vertientes, de las cuales la interna desciende más que la externa, siendo esta última más ancha en su parte posterior que en la anterior. La garganta de la polea se halla inclinada de arriba abajo y de afuera adentro, tanto en la parte posterior como en la anterior, por lo que se puede comparar al conjunto con un segmento de hélice. Inmediatamente por encima y delante de la tróclea se encuentra una profunda fosa limitada, lateralmente, por las ramas originadas por la bifurcación del borde anterior de cuerpo del hueso; se llama *foseta coronoidea* y aloja a la apófisis coronoides del cúbito al flexionarse el antebrazo sobre el brazo. En la parte posterior y por encima de la polea existe otra fosa más profunda que sirve de alojamiento a la apófisis olecraneana al extenderse el antebrazo; se llama por eso *foseta olecraneana* y queda separada de la coronoidea por una lámina ósea muy delgada y a veces perforada.

El *cóndilo del húmero* es redondeado y liso; se halla vuelto hacia abajo y adelante, y sobre él gira la cúpula del radio en los movimientos de flexión del antebrazo.

Apófisis laterales. Son dos: la interna, llamada *epitróclea,* y la externa, *epicóndilo,* siendo la primera mucho más pronunciada que la segunda.

La *epitróclea* es rugosa, aplanada de adelante atrás y coincide con la extremidad inferior del borde interno de cuerpo del hueso. En su parte anterior se insertan los músculos epitrocleanos que son: el pronador redondo, el gran palmar, el pequeño palmar, el cubital

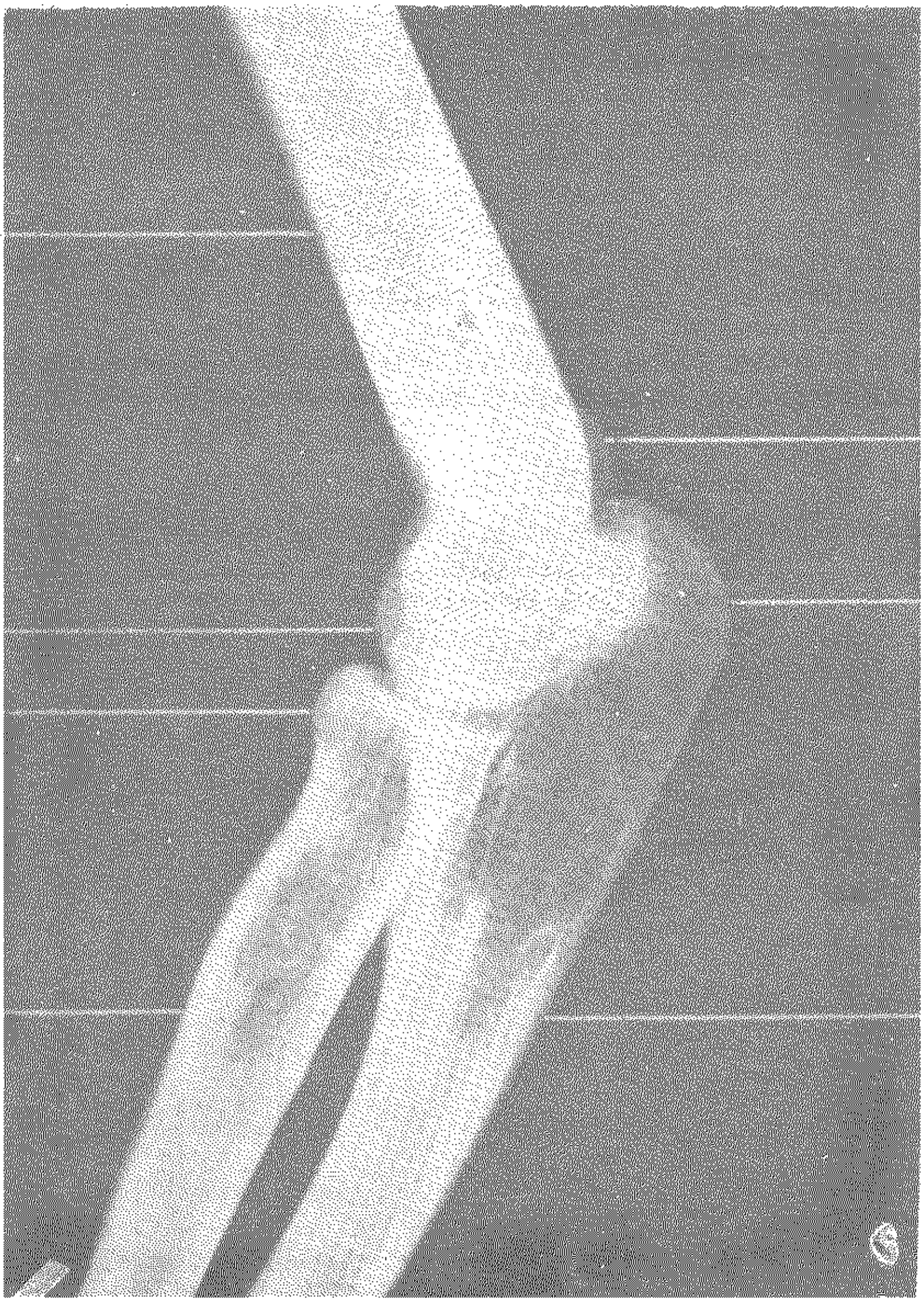

FIG. 139. RADIOGRAFÍA LATERAL DE CODO FLEXIONADO EN UN INDIVIDUO DE 18 AÑOS.

anterior y el flexor común superficial de los dedos. La cara posterior es lisa y forma con el olécrano un canal vertical por donde pasa el nervio cubital. En el vértice de la epitróclea se inserta el ligamento lateral interno de la articulación del codo.

El *epicóndilo* es menos saliente que la epitróclea y corresponde a la parte más inferior del borde externo del cuerpo del hueso. Sobre él se insertan los músculos epicondíleos que son: el segundo radial externo, el extensor común de los dedos, el extensor del meñique, el cubital posterior, el ancóneo y el supinador corto. En el vértice del epicóndilo se inserta el ligamento lateral externo de la articulación del codo.

Estructura. Está formado el húmero por tejido esponjoso que es más abundante en las epífisis que en la diáfisis y el cual se haya cubierto por tejido compacto, de mayor espesor en la parte media que en las extremidades, donde se reduce a una delgada lámina.

Osificación. Se desarrolla a expensas de un centro primitivo diafisario, que aparece a los cuarenta días de la vida fetal. Tres centros secundarios originan la extremidad superior y corresponden a la cabeza, troquín y troquíter, soldándose estas partes al resto del hueso entre los veinte y los veinticinco años. Cuatro centros secundarios más originan la extremidad inferior, correspondiendo a la tróclea, cóndilo, epitróclea y epicóndilo que se sueldan al hueso entre los dieciocho y los veinte años.

ESQUELETO DEL ANTEBRAZO

El esqueleto del antebrazo está formado por dos huesos largos, articulados entre sí por sus extremidades, quedando entre ambos un espacio más o menos elíptico llamado "espacio interóseo". El hueso del lado externo recibe el nombre de radio y el del in-

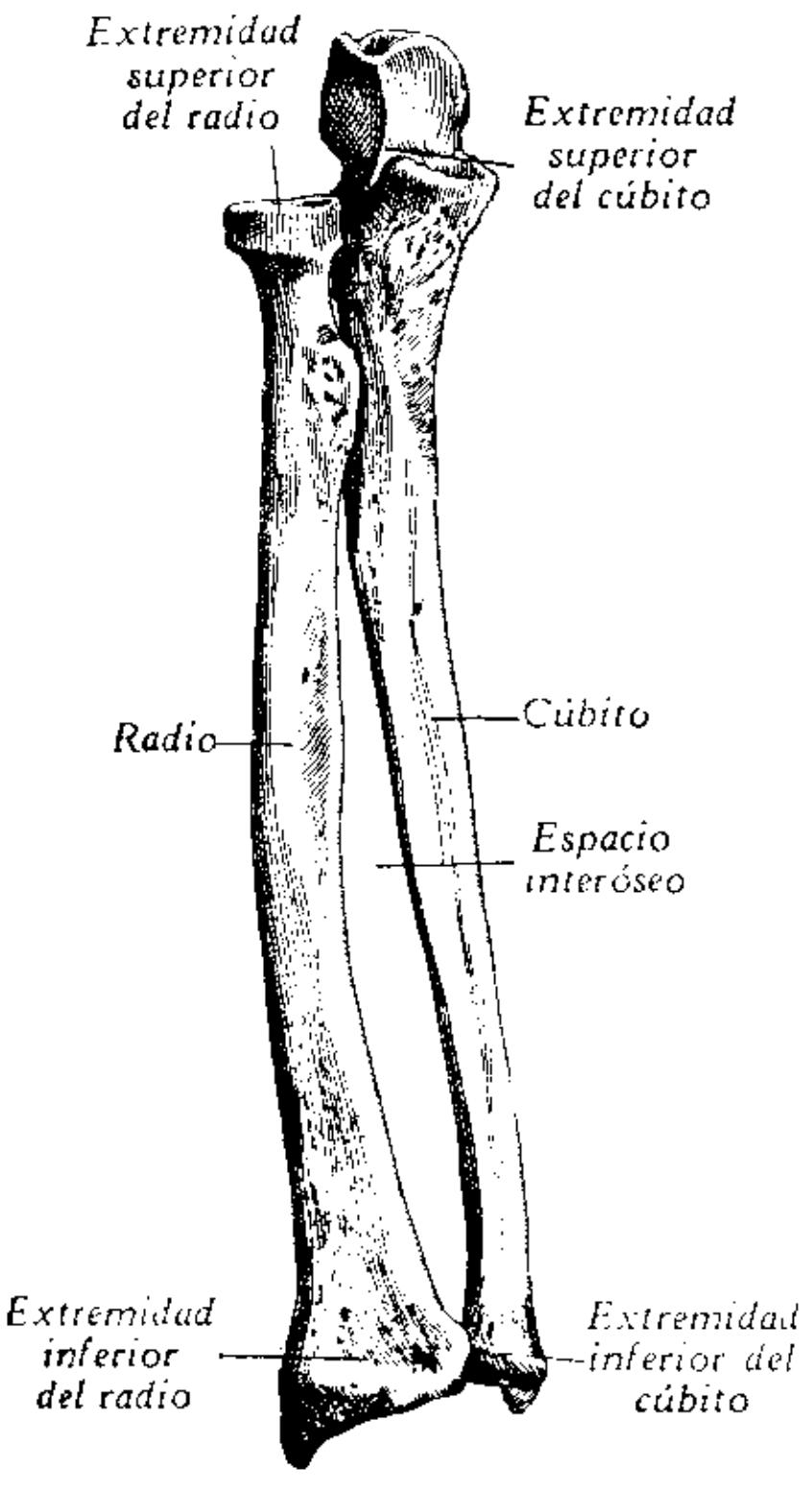

FIG. 140. HUESOS DEL ANTEBRAZO, VISTOS POR DELANTE.

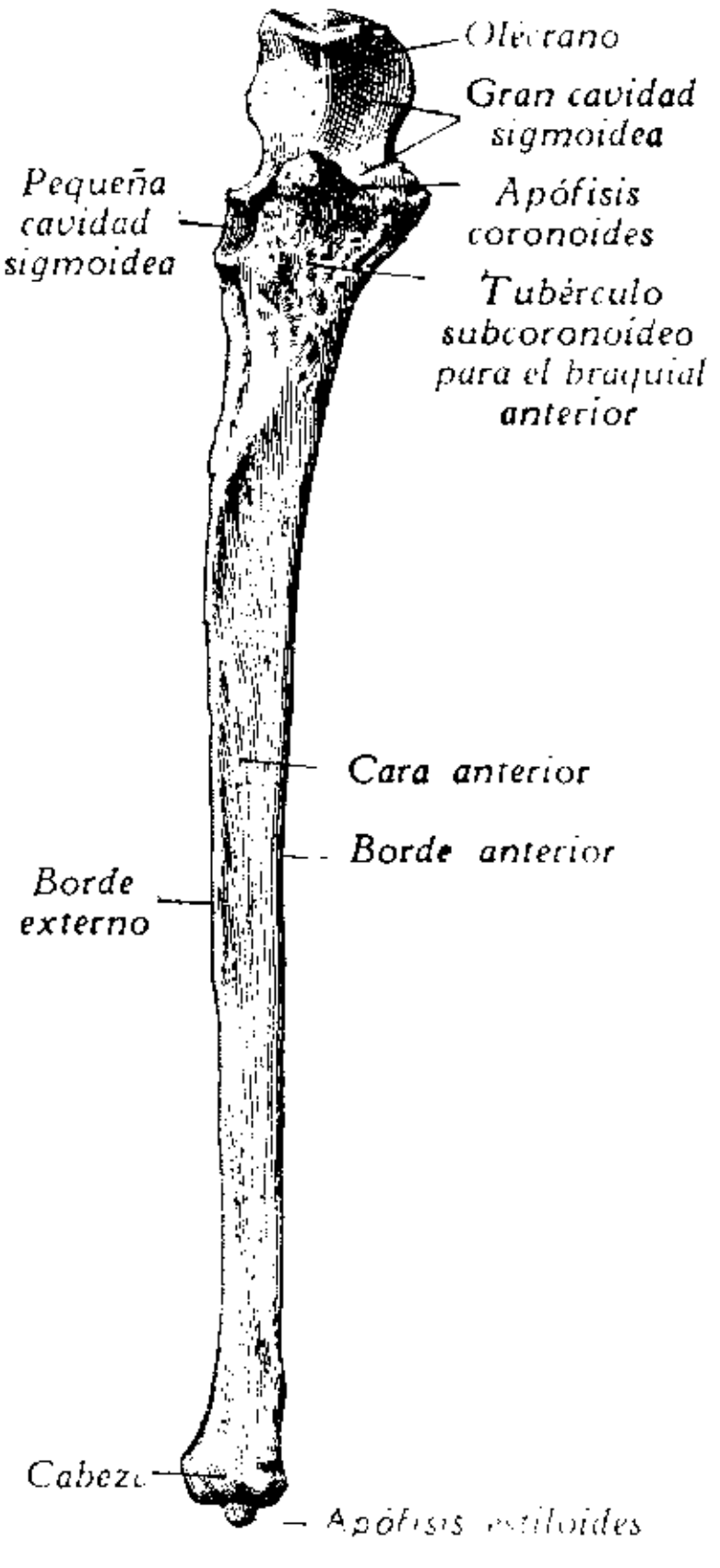

FIG. 141. CÚBITO, CARA ANTERIOR.

terno se llama cúbito. El radio rebasa por abajo la extremidad inferior del cúbito, en tanto que éste se prolonga más arriba que la extremidad superior del radio. (Fig. 140.)

CÚBITO

Es un hueso largo, situado por dentro del radio, entre la tróclea humeral y el cóndilo carpiano. Como todo hueso largo, el cúbito presenta un cuerpo o diáfisis y dos extremidades o epífisis.

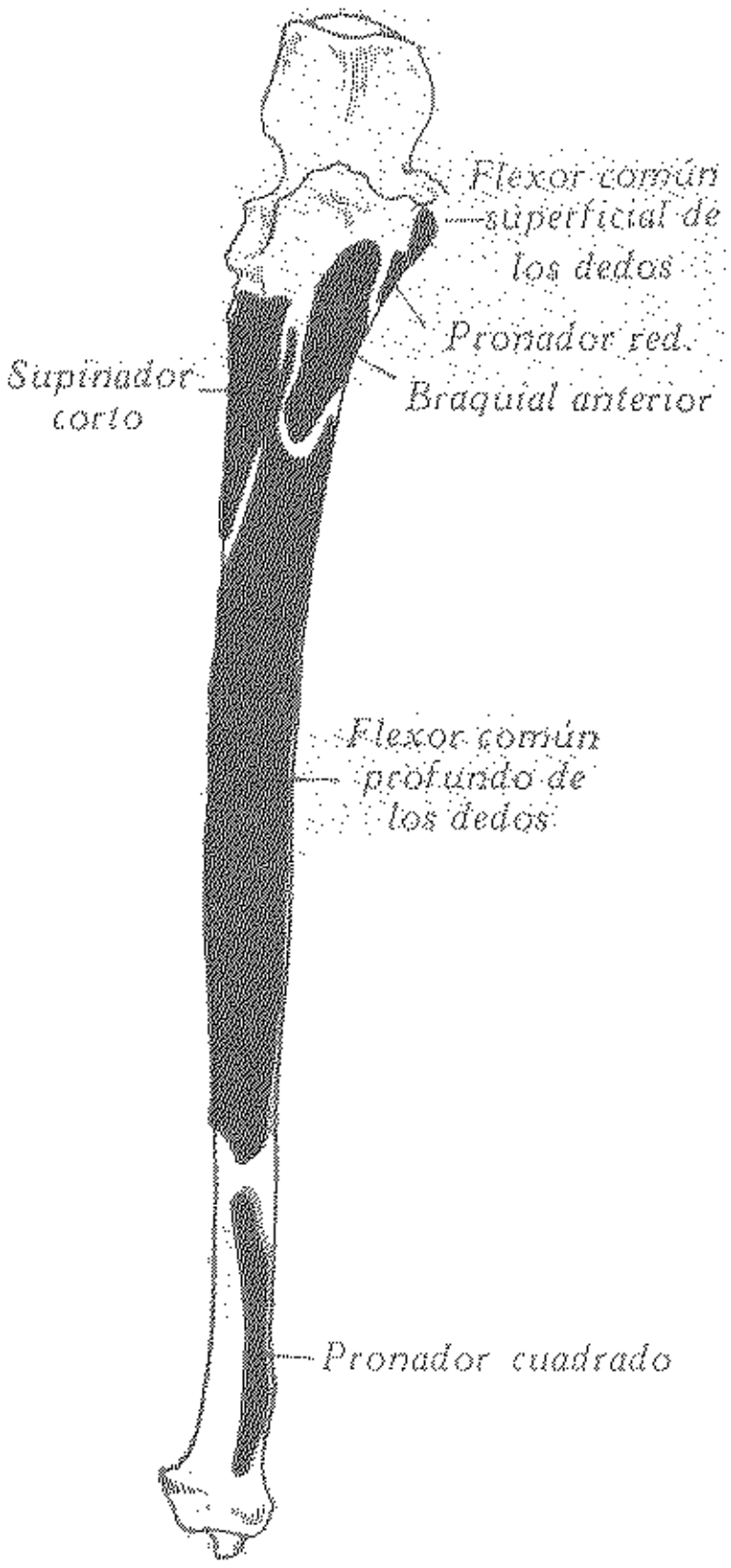

FIG. 142. CÚBITO, CARA ANTERIOR; INSERCIONES MUSCULARES.

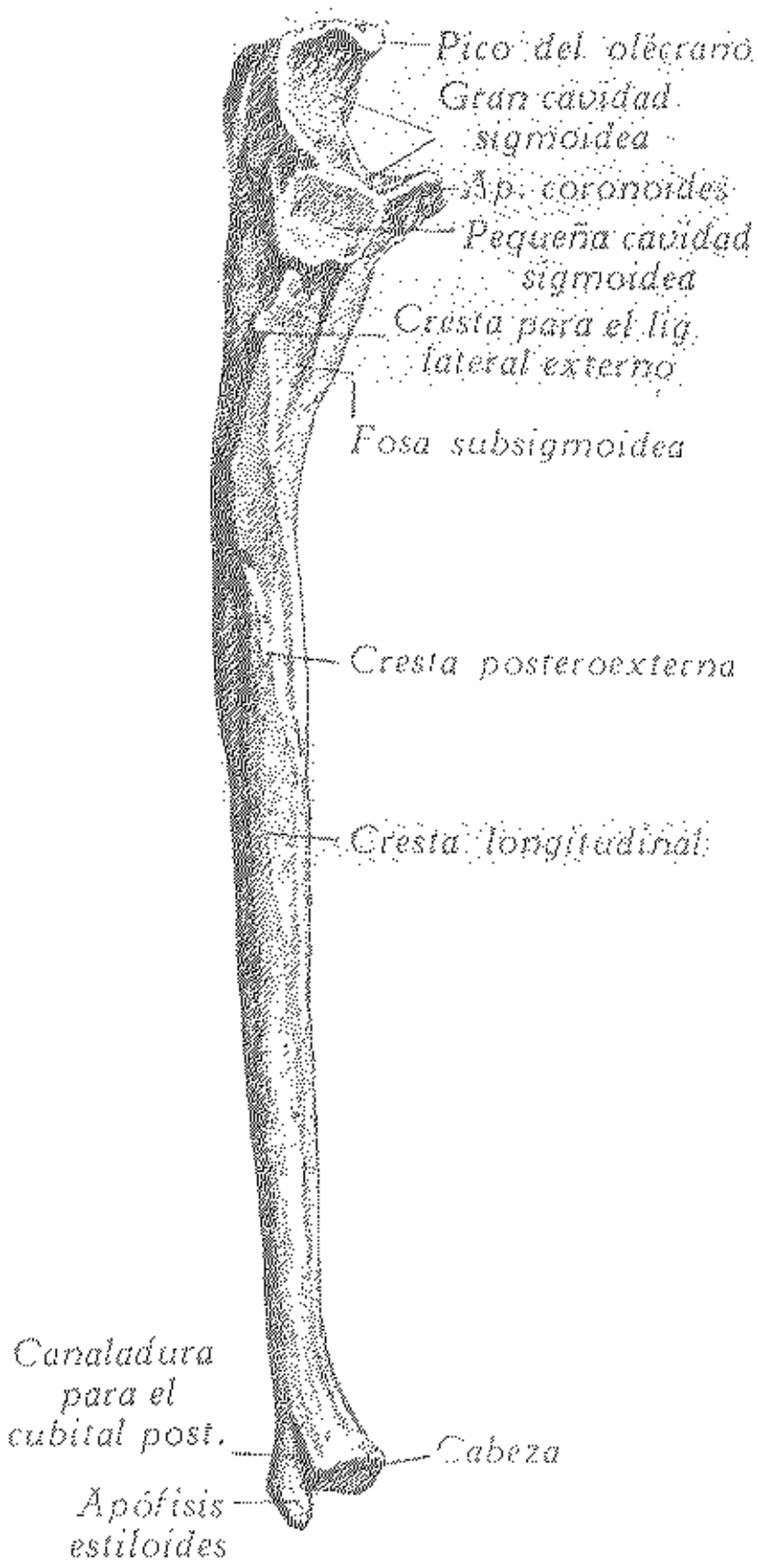

FIG. 143. CÚBITO, VISTO POR FUERA.

Cuerpo. Tiene forma de prisma triangular y, por consecuencia, tres caras y tres bordes.

Cara anterior. Excavada en su tercio superior, que sirve de inserción al músculo flexor común profundo de los dedos. En ella se encuentra el agujero nutricio, es más o menos convexa, lisa y redondeada en su tercio inferior, sobre el cual se inserta el pronador cuadrado. (Figs. 141 y 142.)

Cara posterior. Está en realidad dividida en dos partes, una externa y otra interna, separadas por una cresta vertical. La porción externa presenta varias crestas dirigidas hacia abajo y afuera que limitan las superficies de inserción del abductor largo del pulgar, extensor corto del pulgar y extensor propio del índice. La porción interna presenta una zona superior, triangular y rugosa, donde se inserta el ancóneo, y por debajo de ella, una cresta oblicua hacia dentro y abajo, que sirve de límite superior a la superficie de inserción del cubital posterior. (Figs. 143 y 144.)

Cara interna. Esta cara en su parte inferior es estrecha y está inmediatamente por debajo de la piel, mientras la superior se halla cubierta por el músculo flexor común profundo de los dedos y el cubital anterior. (Fig. 145.)

Borde anterior. Es rugoso y en su parte superior sirve de superficie de inserción al flexor común profundo de los dedos; en su parte inferior se inserta el pronador cuadrado.

Borde posterior. Este borde, muy marcado en su parte media, desaparece casi totalmente en su parte inferior. En la superior se divide en dos ramas, que terminan en los bordes del olécrano, y sirve de inserción a los músculos cubitales, anterior y posterior. Visto en conjunto asemeja una *S* muy alargada.

más delgado y afilado en su parte media que en la inferior; ha-
os bordes de la pequeña cavidad sigmoidea,

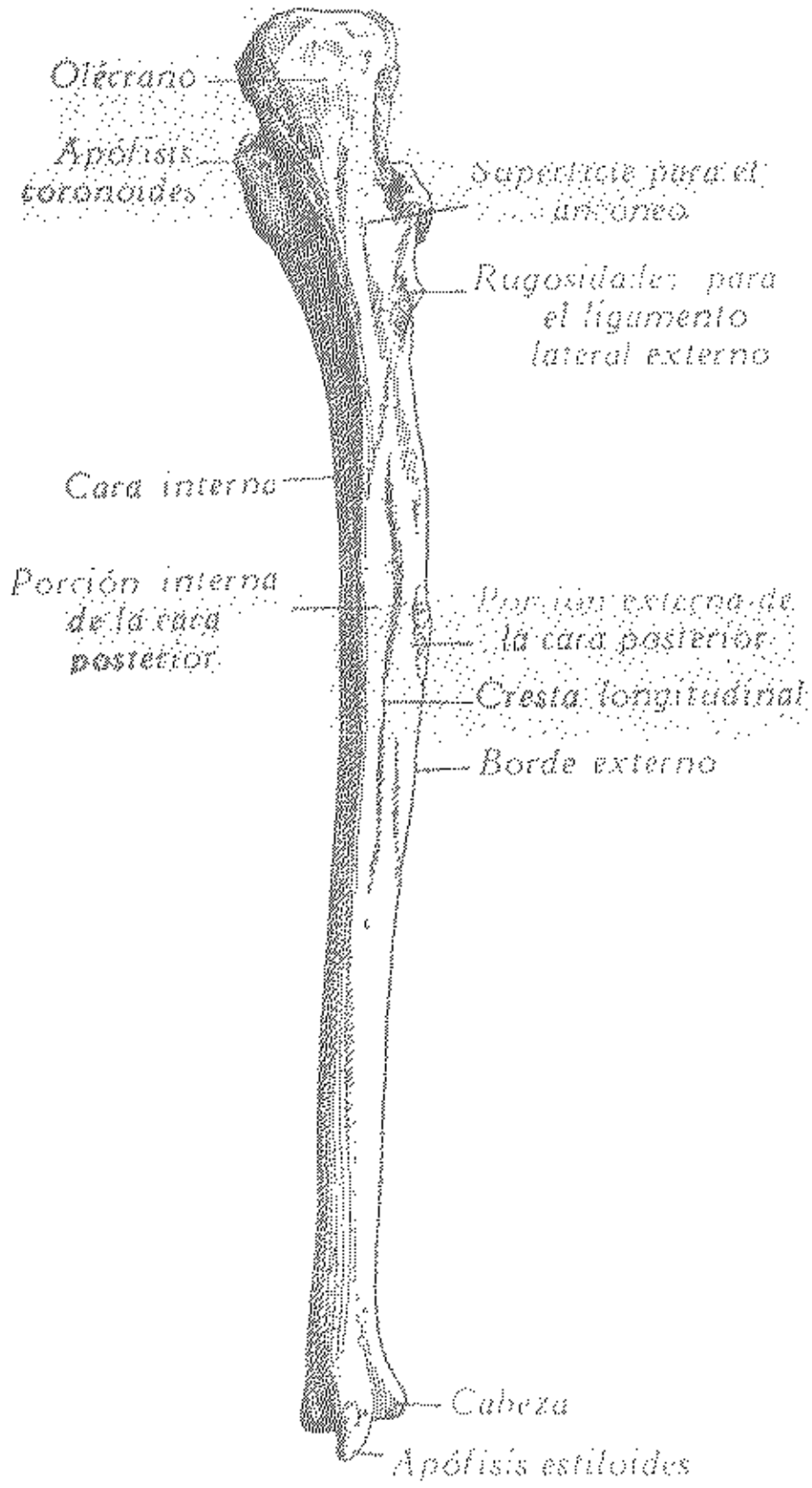

FIG. 144. CÚBITO, CARA POSTERIOR.

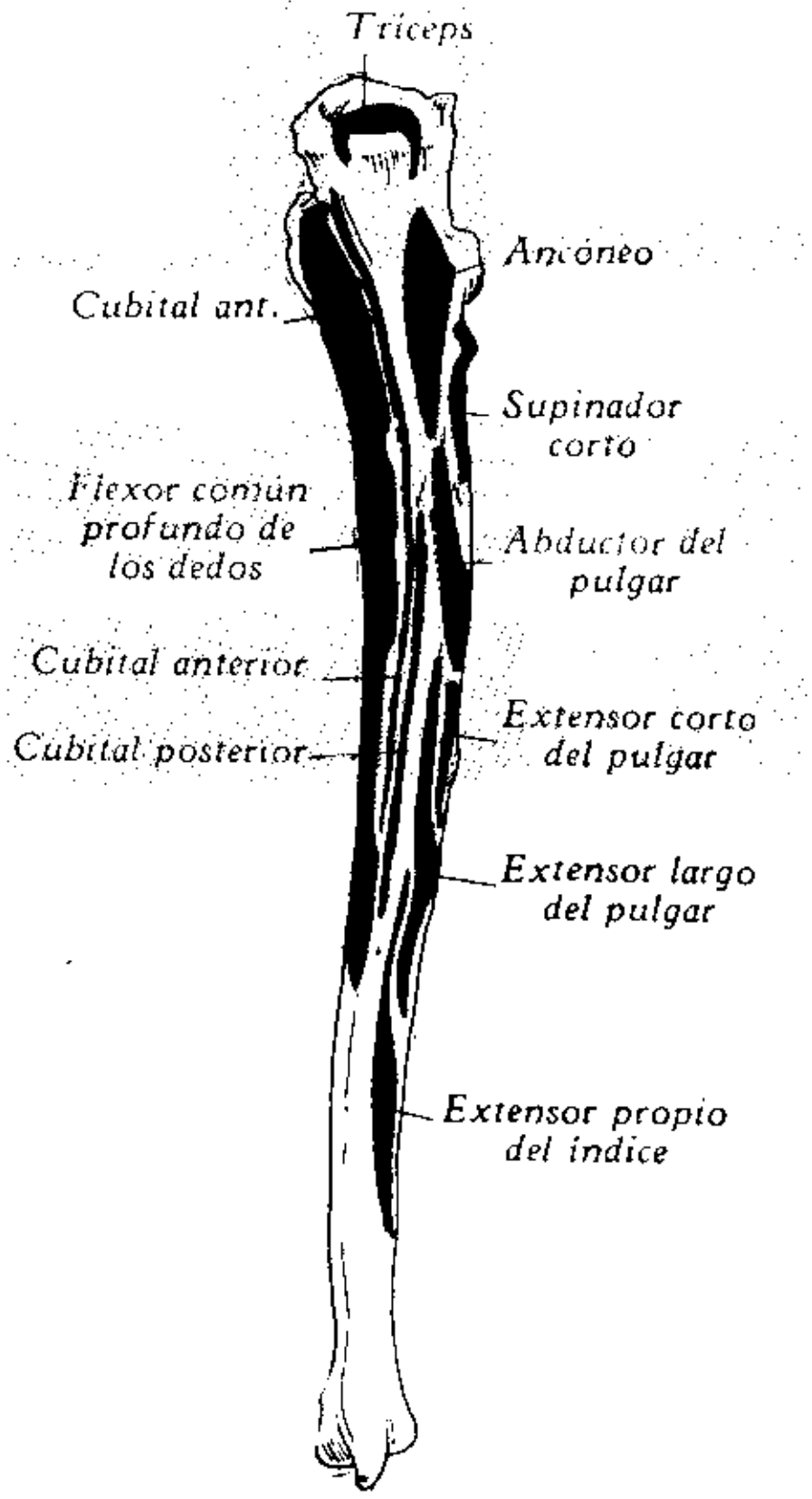

FIG. 145. CÚBITO, CARA POSTERIOR: INSERCIONES MUSCULARES.

por debajo de la cual ambas ramas limitan una superficie triangular y rugosa, lugar de inserción de fascículos del supinador corto. El borde externo sirve de inserción a la membrana interósea y por eso se le llama también *cresta interósea.*

Extremidad superior. Presenta un gran saliente vertical, llamado *olécrano,* y otro horizontal, más corto, o *apófisis coronoides.* La cara anterior del primero y la superior del segundo se continúan, formando una cavidad articular denominada *gran cavidad sigmoidea del cúbito.*

La cara anterior del *olécrano,* como ya se ha dicho, es articular y está dividida por una cresta vertical en dos porciones, interna y externa, que corresponden a las vertientes de la polea del húmero. La cara posterior es rugosa, convexa y triangular con vértice inferior. La parte superior o vértice es también rugosa, sirve de inserción al tríceps y se prolonga anteriormente en un saliente, llamado *pico del olécrano.* La base es ancha y se confunde con el hueso. Las caras o bordes laterales son rugosos y en ellos se insertan los ligamentos laterales correspondientes de la articulación del codo.

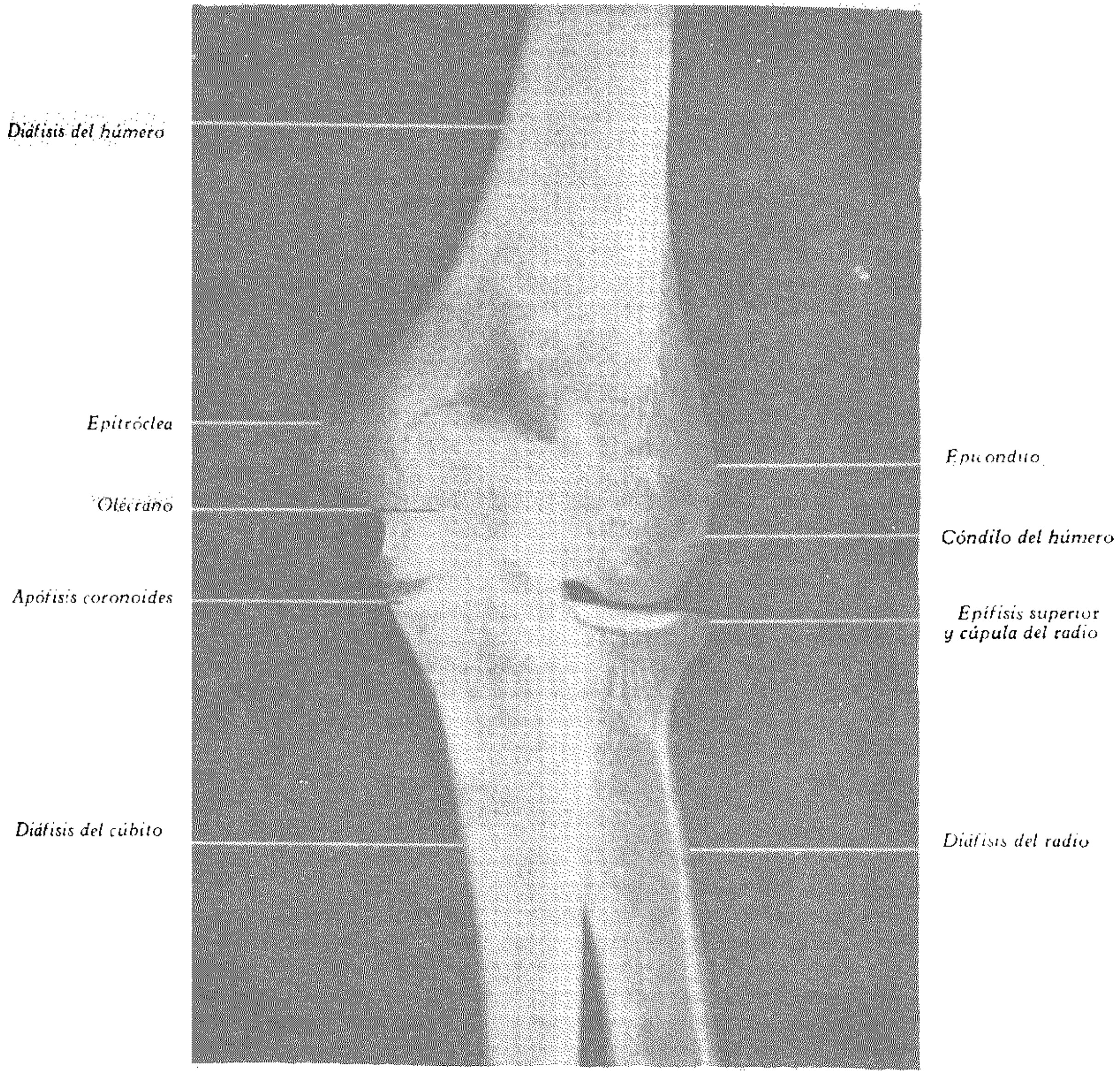

FIG. 146. RADIOGRAFÍA ANTERIOR DEL CODO EN INDIVIDUO DE 18 AÑOS.

La *apófisis coronoides* tiene forma de pirámide cuadrangular, cuya base se confunde con el hueso y cuyo vértice, dirigido hacia delante y ligeramente doblado hacia arriba, recibe el nombre de *pico de la apófisis coronoides.* La cara superior articular presenta una cresta anteroposterior, continuación de la cresta olecraneana, que se corresponde con la garganta de la tróclea humeral. La cara inferior, donde se inserta el músculo braquial anterior, es rugosa y con frecuencia se observa debajo de ella un pequeño *tubérculo subcoronoideo.*

La cara externa es en realidad una superficie articular, ligeramente cóncava, donde viene a alojarse la cabeza del radio, formándose la articulación radiocubital superior; esta superficie articular, llamada *pequeña cavidad sigmoidea,* es alargada de adelante atrás y se halla limitada hacia abajo por un reborde bien marcado. La cara interna presenta en su parte media el *tubérculo coronoideo,* lugar de inserción del haz medio del ligamento lateral interno de la articulación del codo; el resto de la cara es rugoso, sirviendo de inserción a otros ligamentos.

Extremidad inferior. Se termina por dos salientes. El externo o *cabeza del cúbito* es de mayor volumen, redondeado y liso, articulándose por fuera con la pequeña cavidad sigmoidea del radio, en tanto que por debajo corresponde al ligamento triangular de la *articulación de la muñeca.* El otro saliente, situado adentro y atrás del anterior, es cónico y se llama *apófisis estiloides del cúbito;* en su vértice romo se inserta el ligamento lateral interno de la articulación de la muñeca. Por su parte posterior, la apófisis estiloides se halla separada de la cabeza del cúbito por un canal donde se desliza el tendón del cubital posterior. En el lado opuesto se encuentra un surco rugoso donde se inserta el ligamento triangular.

Estructura. Está formado el cúbito por tejido esponjoso, más rico en las extremidades que en el cuerpo; en cambio, el tejido compacto que lo recubre, es más abundante en la diáfisis que en la epífisis.

Osificación. Se desarrolla este hueso a expensas de un centro primitivo que aparece en la quinta semana de la vida fetal y que origina el cuerpo y parte de las extremidades. Un centro secundario o epifisario superior, que produce la epífisis superior y el olécrano, se desarrolla entre los ocho y los catorce años, soldándose esta parte al resto del hueso entre los quince y los veinte. Por último, otro centro secundario epifisario inferior origina la epífisis inferior y la apófisis estiloides; aparece entre los seis y los nueve años, y se suelda al hueso entre los veinte y veinticuatro años.

RADIO

Es un hueso largo, situado por el lado externo del cúbito, entre el húmero y el carpo. Presenta un cuerpo o diáfisis y dos extremidades o epífisis.

Cuerpo. Tiene forma de prisma triangular y, por tanto, presenta tres caras y tres bordes. Es cóncavo hacia dentro y adelante, siendo más delgado por arriba que por abajo. (Figs. 147 y 148.)

Cara anterior. Esta cara es más estrecha en su parte superior, la cual se halla excavada y sirve de inserción al flexor común superficial y al flexor propio del dedo pulgar. En su parte media se observa el agujero nutricio y en la inferior, que es casi plana, se inserta el pronador cuadrado.

Cara posterior. Se halla ligeramente excavada en su parte media, en la cual presenta dos crestas oblicuas hacia abajo y afuera, que limitan las superficies de inserción del abductor largo y del extensor corto del pulgar. En la parte superior esta cara es redondeada. (Figs. 149 y 150.)

Cara externa. En su tercio medio existe una superficie rugosa donde se inserta el pronador redondo, y otra más arriba para el supinador corto. En su conjunto esta cara es convexa y redondeada.

Borde anterior. Se halla comprendido entre la tuberosidad bicipital y la apófisis estiloides. Es muy marcado en su parte superior, atenuándose paulatinamente hacia abajo.

Arriba es algo oblicuo de adentro hacia fuera, mientras en la parte inferior se vuelve sensiblemente vertical.

Borde posterior. Está acentuado en la parte media, mientras en los extremos es redondeado y romo, hasta el grado de no existir.

Borde interno. Es bastante afilado y se extiende desde la tuberosidad bicipital a la extremidad inferior, donde se bifurca, abarcando la cavidad sigmoidea del radio. Este borde presenta en su parte superior, por debajo de la tuberosidad bicipital, un tubérculo llamado *tubérculo interóseo* (Rouviére), donde se insertan los principales haces superiores de la membrana interósea.

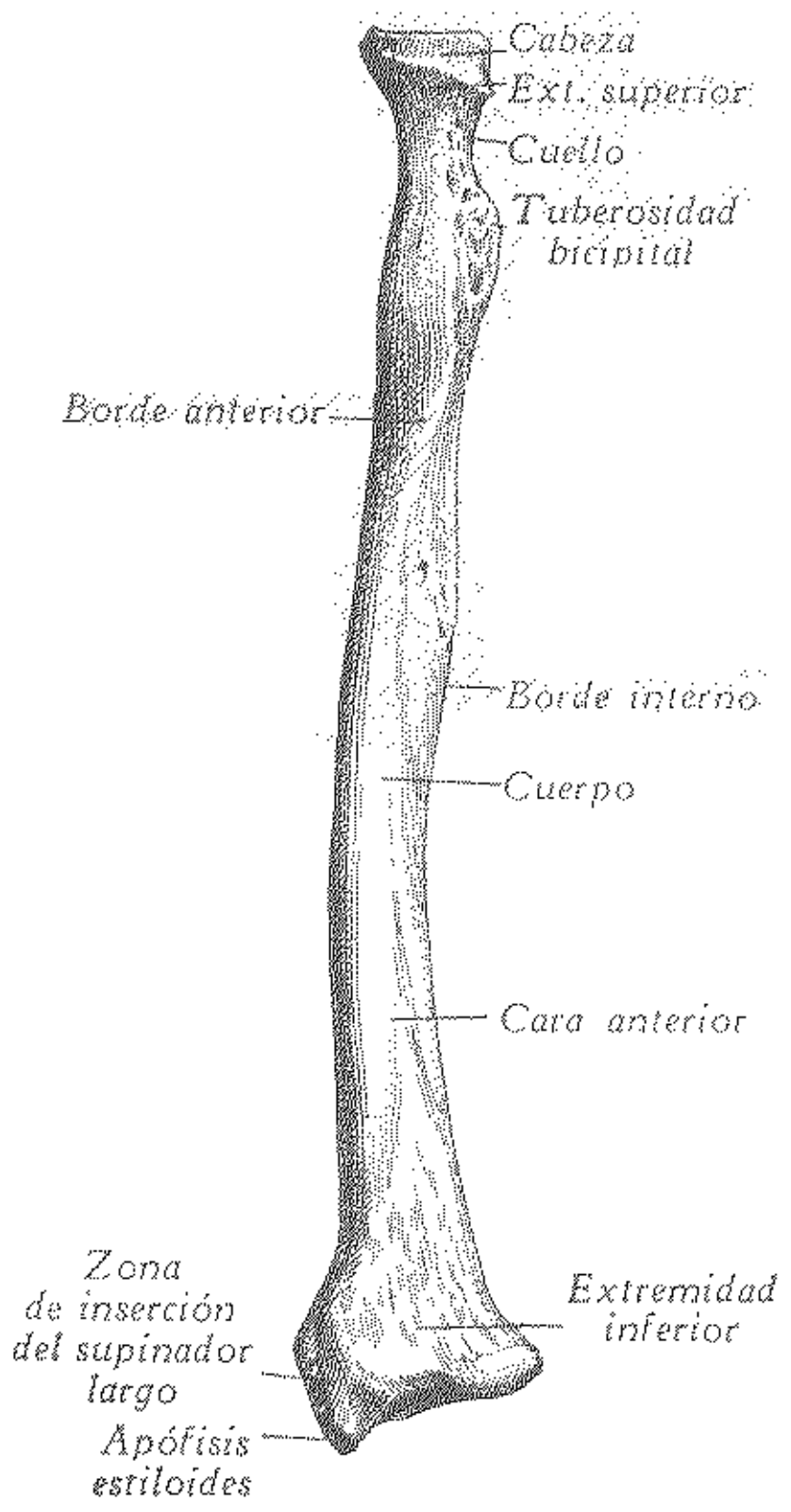

FIG. 147. RADIO, CARA ANTERIOR.

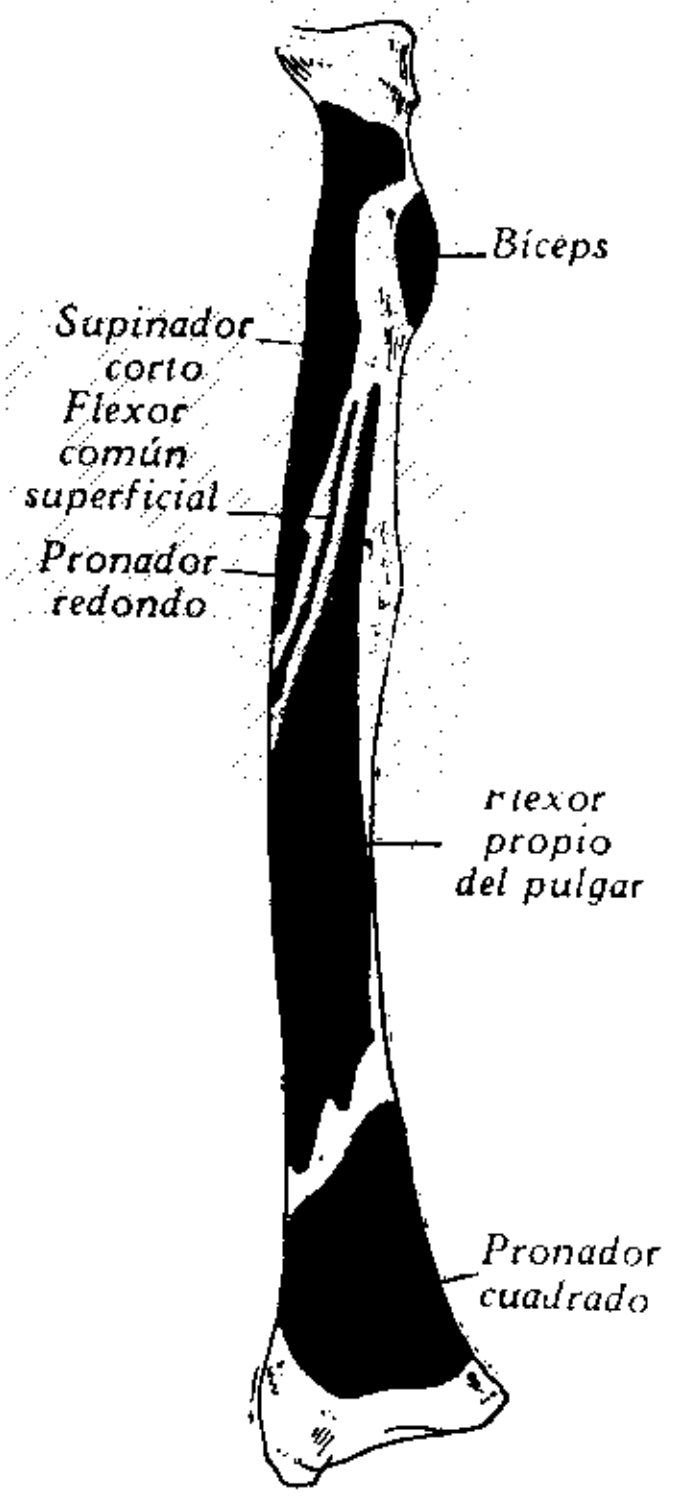

FIG. 148. RADIO, CARA ANTERIOR; INSERCIONES MUSCULARES.

Extremidad superior. Se llama *cabeza* del radio y tiene forma de cilindro, más alto por dentro que por fuera. Su cara superior presenta una concavidad lisa o *cúpula del radio,* donde se articula el cóndilo del húmero; la superficie del cilindro es también articular y está destinada a girar en la pequeña cavidad sigmoidea del cúbito. La cabeza del radio se halla unida al cuerpo por una porción estrecha o *cuello,* dirigida hacia abajo y adentro.

En el lugar donde se unen cuello y cuerpo, se encuentra, por el lado anterior e interno, una eminencia rugosa, ovoidea, con eje mayor vertical, llamada *tuberosidad bicipital,* sobre la cual se inserta el músculo bíceps del brazo.

Extremidad inferior. Es más voluminosa que la superior, aplanada de adelante atrás y con forma de pirámide cuadrangular, cuyo vértice se confunde con el hueso y cuya base es una superficie articular, de forma más o menos triangular y vuelta hacia abajo. Esta superficie presenta una cresta anteroposterior que la divide en dos porciones: la externa, triangular, se articula con el escafoides, y la interna, cuadrilátera, lo hace con el semilunar.

La *cara anterior* de la pirámide, excavada y lisa, es continuación de la cara anterior del cuerpo del hueso y sirve, como ella, de inserción al pronador cuadrado.

La *cara posterior* presenta dos canales; el externo es oblicuo hacia fuera y abajo y por él se desliza el tendón del extensor largo del pulgar; el interno, en cambio, es vertical y aloja los tendones del extensor común de los dedos y del extensor propio del índice.

La *cara externa* está vuelta también hacia atrás, por lo cual algunos la consideran como posterior. Lleva, asimismo, dos canales; por el anterior pasan los tendones del abductor largo y del extensor corto del pulgar; por el posterior, que se halla subdividido por una cresta, se deslizan los tendones de los dos radiales. Esta misma cara externa se prolonga, hacia abajo, por una eminencia más o menos piramidal o *apófisis estiloides del radio,* en cuya base se inserta el supinador largo, en tanto que en el vértice lo hace el ligamento lateral externo de la articulación de la muñeca.

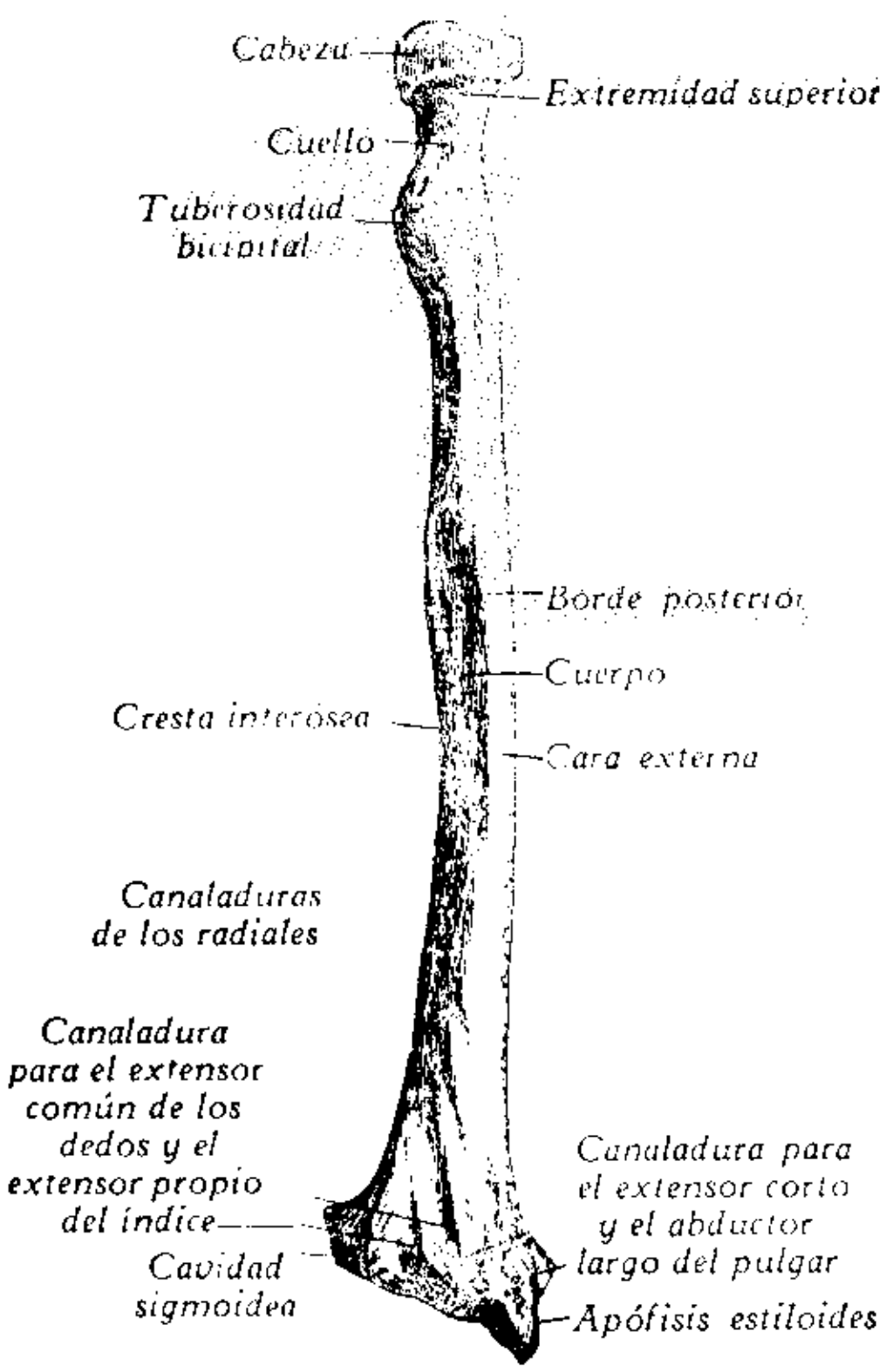

FIG. 149. RADIO, CARA POSTERIOR.

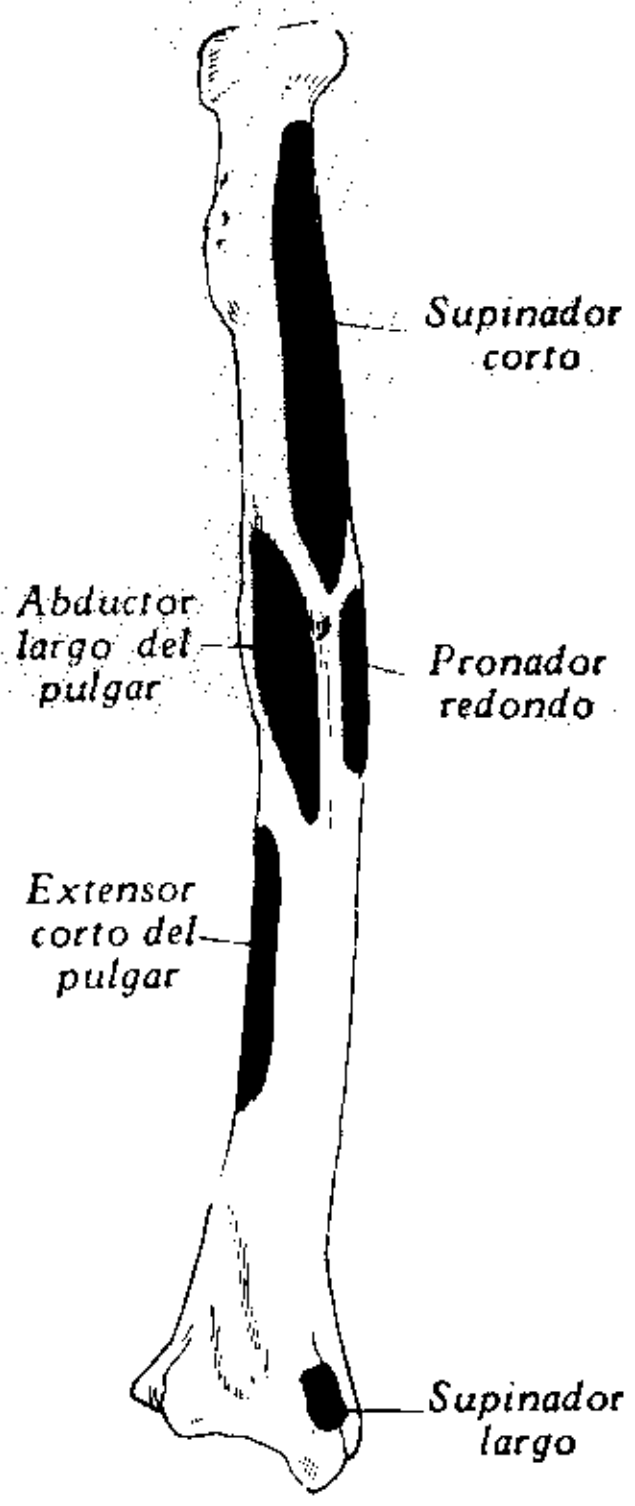

FIG. 150. RADIO, CARA POSTERIOR; INSERCIONES MUSCULARES.

La *cara interna,* delimitada por las ramas anterior y posterior de la bifurcación del borde interno del hueso, presenta una superficie articular, cóncava de adelante atrás, llamada *cavidad sigmoidea del radio,* y en la cual se apoya la cabeza del cúbito.

Estructura. Está formado, como los anteriores, por tejido compacto, más grueso en el cuerpo que en las extremidades y por tejido esponjoso, que alcanza mayor espesor en las extremidades, donde el tejido compacto es muy delgado. La cubierta compacta de la extremidad inferior desciende más abajo por delante que por atrás, lo que explica la dirección de la línea de fractura de dicha extremidad.

Osificación. A principios del segundo mes de la vida fetal aparece un centro primitivo que origina el cuerpo del hueso. Dos centros secundarios epifisarios dan origen a la cabeza y a la extremidad inferior; el primero se desarrolla entre los cuatro y los nueve años y se suelda con el cuerpo de los dieciséis a los dieciocho; el segundo aparece entre

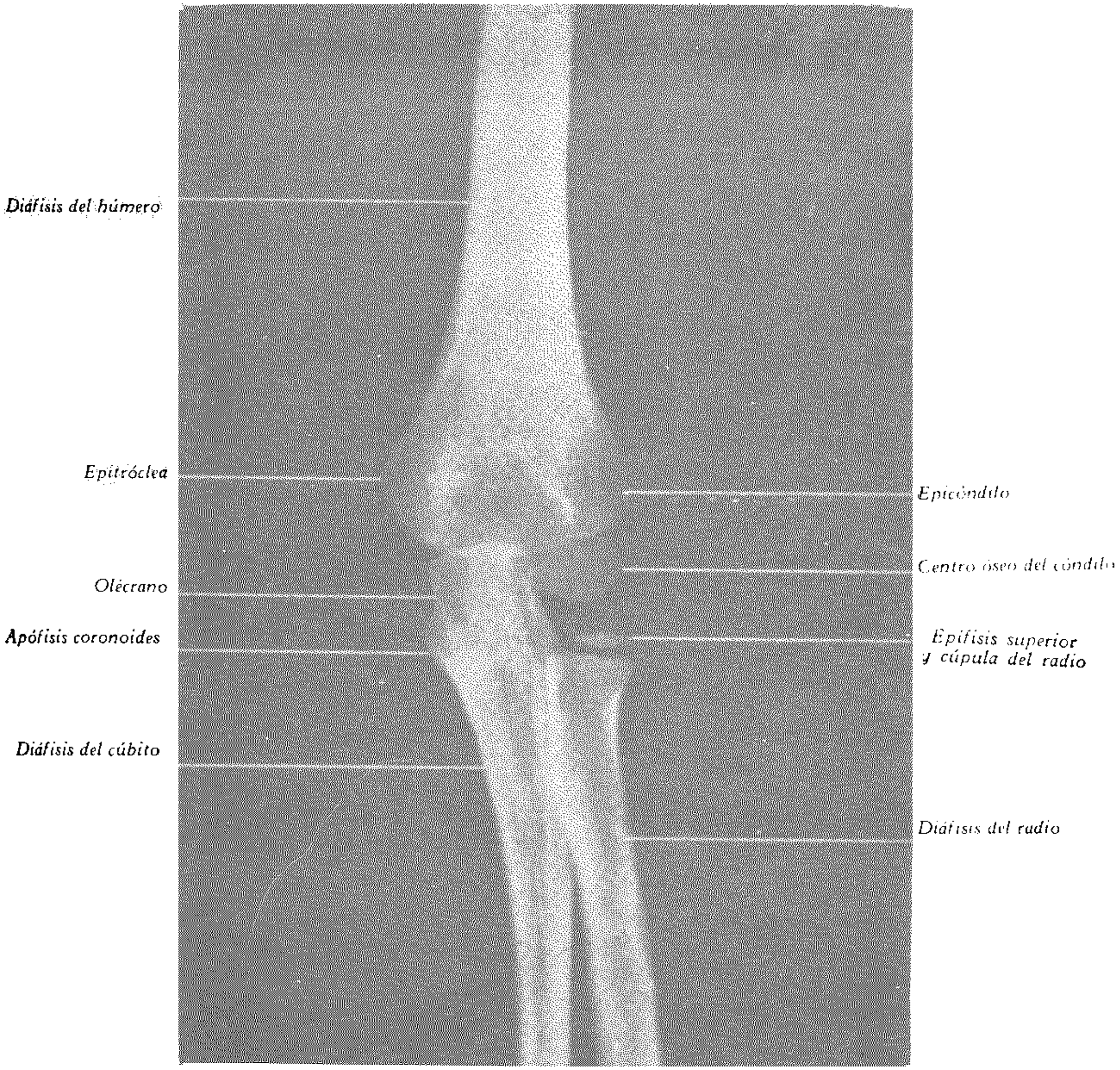

FIG. 151. RADIOGRAFÍA POSTERIOR DE CODO EN NIÑO DE 5 AÑOS.

uno y dos años y su soldadura se realiza de los veinte a los veinticinco. Por último, la tuberosidad bicipital se origina independientemente, a expensas de un tercer centro secundario, y se suelda luego con el cuerpo del hueso (Puyhaubert).

ESQUELETO DE LA MANO

El esqueleto de la mano está formado por ocho huesos cortos, cuyo conjunto constituye el esqueleto de la muñeca o *carpo,* cinco huesos largos que forman el *metacarpo,* y por último, catorce huesos, también largos, llamados *falanges,* que constituyen el esqueleto de los dedos.

CARPO

Los ocho huesos que lo integran se hallan colocados en dos hileras superpuestas que, en conjunto, forman una masa ósea convexa por su cara posterior y cóncava, trans-

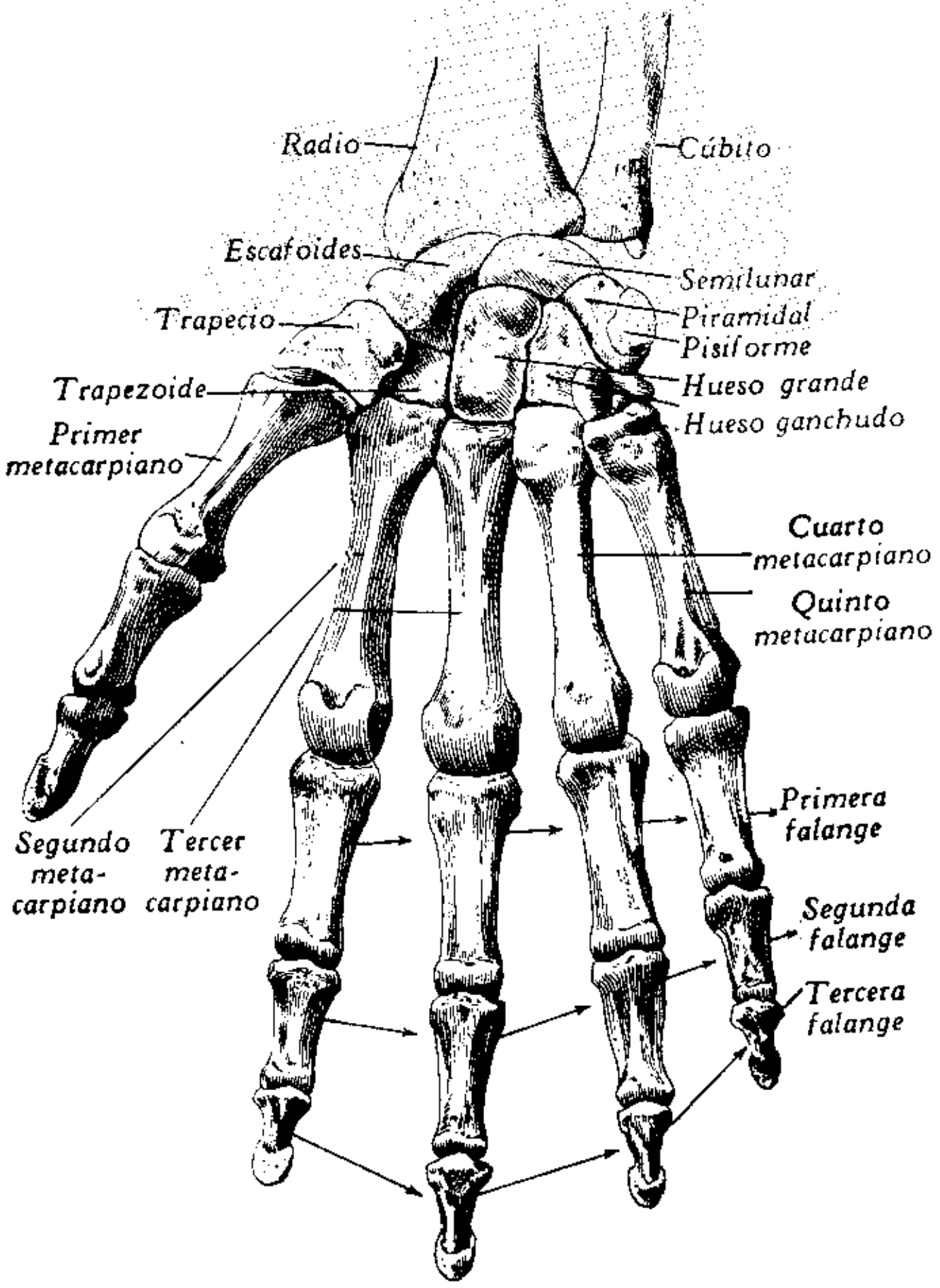

FIG. 152. ESQUELETO DE LA MANO, CARA ANTERIOR O PALMAR.

versalmente, por la anterior; esta última constituye una especie de canal por donde pasan los tendones de los músculos flexores de los dedos. La hilera superior se halla formada, procediendo de afuera adentro, por los siguientes huesos: *escafoides, semilunar, piramidal* y *pisiforme;* en la hilera inferior, procediendo en el mismo orden, se encuentran los siguientes: *trapecio, trapezoide, hueso grande* y *hueso ganchudo.* En general, los huesos del carpo poseen forma cúbica, distinguiéndose por eso en cada uno de ellos seis caras.

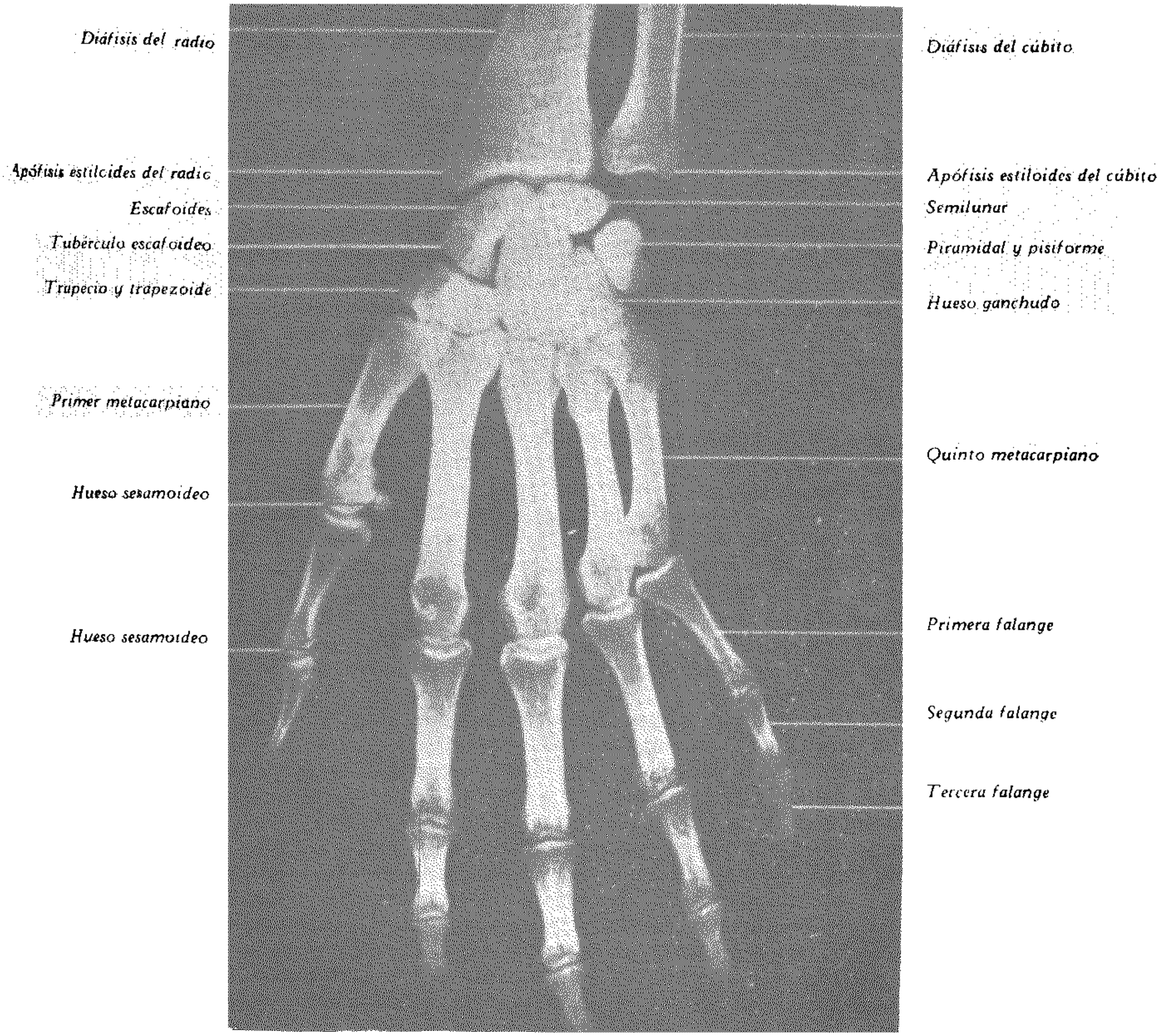

FIG. 153. RADIOGRAFÍA DE MUÑECA Y MANO EN INDIVIDUO DE 18 AÑOS.

De éstas, la anterior y la posterior son rugosas; la superior y la inferior, articulares; las dos laterales son articulares en los huesos centrales y solamente una en los de los lados. (Figs. 152 y 154.)

Se procede, a continuación, a enumerar los detalles anatómicos más importantes de los diversos huesos del carpo, siguiendo para ello el orden ya mencionado.

Escafoides. Está situado en la parte externa de la hilera superior y es el de mayor tamaño de esta fila. Es alargado de arriba abajo y de adentro afuera, hallándose excavado por su cara interna para adaptarse al semilunar y al hueso grande. Su *cara superior* es convexa y se articula con la faceta triangular del radio. La *cara inferior,* también convexa, presenta dos facetas articulares para el trapecio y el trapezoide. La *anterior* lleva una prolongación externa o *tubérculo del escafoides,* donde se inserta el ligamento lateral externo de la articulación de la muñeca. La *cara posterior* es rugosa y más pequeña que las otras. La *cara interna* tiene dos superficies articulares; la superior, plana y más pequeña, se articula con el semilunar, en tanto que la inferior es cóncava y se articula con la cabeza del hueso grande. Por último, la *cara externa* posee una escotadura, limitada en parte por el tubérculo del escafoides, y que deja paso a la arteria radial.

Semilunar. Se halla colocado entre el escafoides y el piramidal. Su *cara superior* es convexa y se articula con la faceta cuadrangular del radio. La *cara inferior* es cóncava y más pequeña que la superior, articulándose al mismo tiempo con el hueso grande y con el ganchudo. Las *caras anterior* y *posterior* son rugosas y no articulares, pero mientras la primera es convexa, la segunda es plana. Las *caras interna* y *externa* se articulan con el piramidal y el escafoides respectivamente, siendo la última de forma de media luna.

Piramidal. Está situado en la parte más interna de la primera hilera, por dentro del semilunar, y tiene la forma que su nombre indica. Su *cara superior,* convexa, se articula con el ligamento triangular de la articulación radiocubital inferior. La *cara inferior* es cóncava y se articula con el hueso ganchudo. La *cara anterior* lleva una faceta articular, cuya forma es casi un círculo, plana o ligeramente convexa, donde se articula el pisiforme. La *cara posterior* posee una cresta, dirigida transversalmente, llamada *cresta del piramidal,* sobre la cual se inserta el haz posterior del ligamento lateral interno de la articulación de la muñeca. La *cara externa,* que vendría a ser la base de la pirámide, es mayor que la interna y se articula con el semilunar. La *cara interna* o vértice es libre y rugosa.

Pisiforme. Aunque corresponde a la primera fila de huesos carpianos, está situado en la cara anterior del piramidal y, por sus relaciones con el tendón cubital anterior, lo consideran algunos autores como hueso sesamoideo. Es de forma elipsoidea, con eje mayor vertical; su *cara posterior,* ligeramente convexa, se articula con la anterior del piramidal. Las otras caras no son articulares y mientras la *externa* presenta un canal por donde pasa la arteria cubital, las caras anterior e interna son rugosas, insertándose sobre ellas el cubital anterior por arriba y el aductor del meñique por abajo. (Figs. 155 y 156.)

Trapecio. Es el más externo de la segunda hilera de huesos del carpo. En su *cara superior,* articular, cóncava y triangular, se articula al escafoides. La *cara inferior* es cóncava transversalmente y convexa de adelante atrás, articulándose con la extremidad superior del primer metacarpiano. En la parte más externa de la *cara anterior* existe una cresta, oblicua hacia abajo y adentro, que limita el canal por donde se desliza el tendón del gran palmar. La *cara posterior,* rugosa, lleva un tubérculo interno y otro externo, destinados a la inserción de ligamentos. La *cara externa* es también rugosa; la *interna,* en cambio, posee dos facetas articulares, en la superior de las cuales se articula el trapezoide, mientras en la inferior lo hace el segundo metacarpiano.

Trapezoide. Se halla colocado entre el trapecio y el hueso grande. Su *cara superior,* triangular y cóncava, se articula con el escafoides. La *cara inferior* es cóncava y alargada de adelante atrás, siendo por el contrario convexa en sentido transversal; se articula con la extremidad superior del segundo metacarpiano. Las *caras anterior* y *posterior* son rugosas. La *cara interna,* casi plana, se articula con el hueso grande, en tanto que la *externa,* convexa, lo hace con el trapecio.

Hueso grande. Es el más voluminoso del macizo del carpo y está situado en el centro de él.

Alargado en sentido vertical, posee una extremidad superior o *cabeza,* separada del resto del hueso o *cuerpo,* por una angostura ligera, llamada *cuello.* La *cara superior* es convexa y se articula con el escafoides y el semilunar. La *cara inferior* es también articular y está formada por tres facetas; la faceta central amplia se articula con el tercer metacarpiano, y las dos laterales, pequeñas, con el segundo y cuarto. La *cara posterior* es rugosa y se prolonga hacia dentro y abajo por una saliente, llamada ***apófisis del hueso grande,*** que termina al articularse con el cuarto hueso metacarpiano. La *cara anterior,* también rugosa, sirve de inserción a ligamentos del carpo. La *cara externa* posee dos superficies articulares, la superior de las cuales es convexa y continuación de la cara superior, articulándose, como ésta, con el escafoides; la faceta inferior se articula con el trapezoide. Por último, la *cara interna* es cóncava verticalmente, articulándose con el hueso ganchudo.

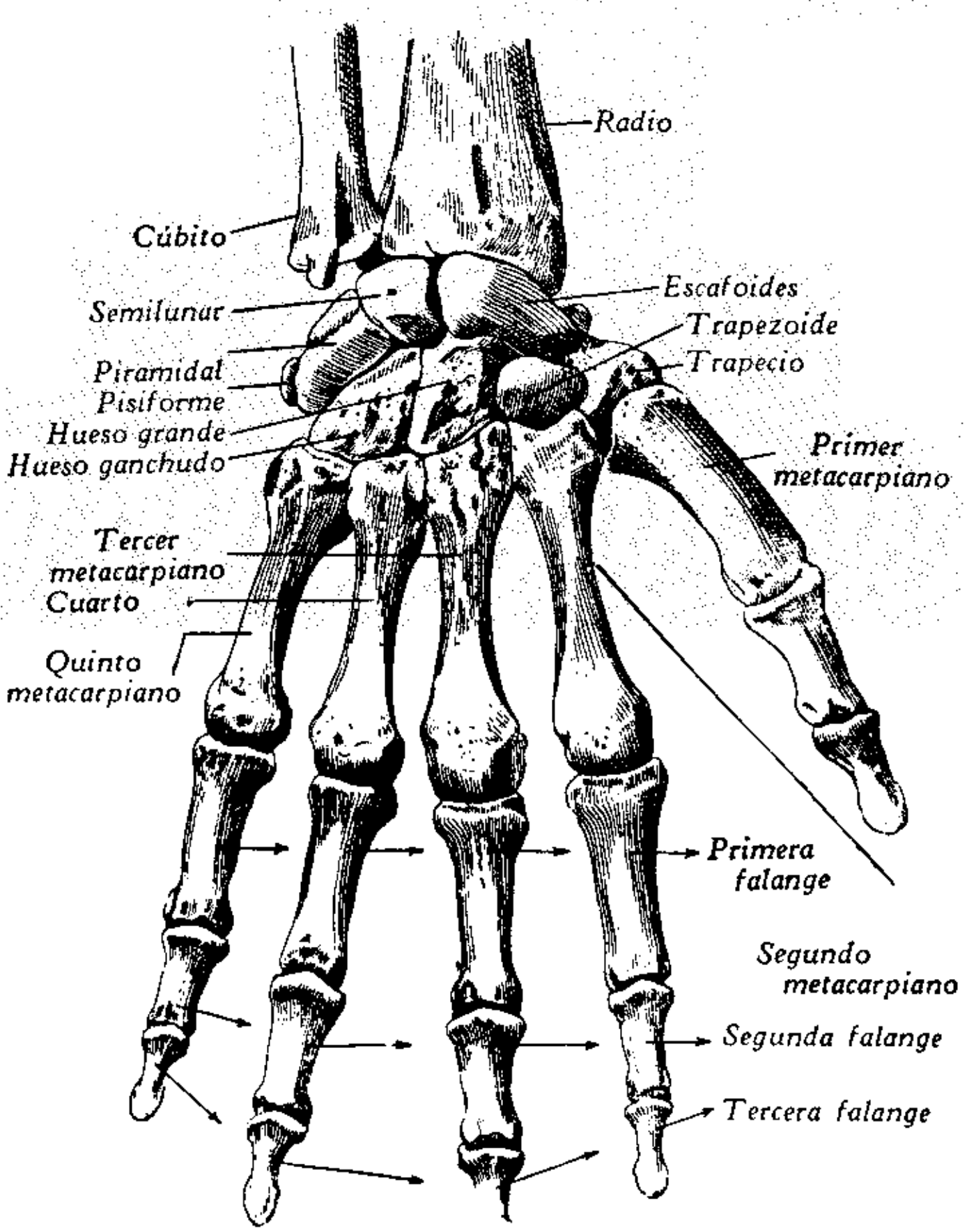

FIG. 154. ESQUELETO DE LA MANO, CARA POSTERIOR O DORSAL.

Hueso ganchudo. Está situado en la parte más interna de la segunda línea del carpo y tiene la forma de prisma triangular, cuyas bases son las caras anterior y posterior, no articulares. La primera de éstas presenta un saliente en forma de gancho aplanado transversalmente que constituye la *apófisis* unciforme. La cara externa de esta apófisis es cóncava y viene a integrar el borde interno del canal del carpo; en la interna existe un surco formado por la impresión de la arteria cubitopalmar.

La *cara posterior* del hueso ganchudo es rugosa. La inferior presenta dos facetas articulares, de las cuales la externa es cóncava y se articula con el cuarto metacarpiano, mientras la interna, concavoconvexa, lo hace con el quinto. La *cara externa*, convexa verticalmente, se articula con el hueso grande. La *cara interna* se articula con el hueso pira-

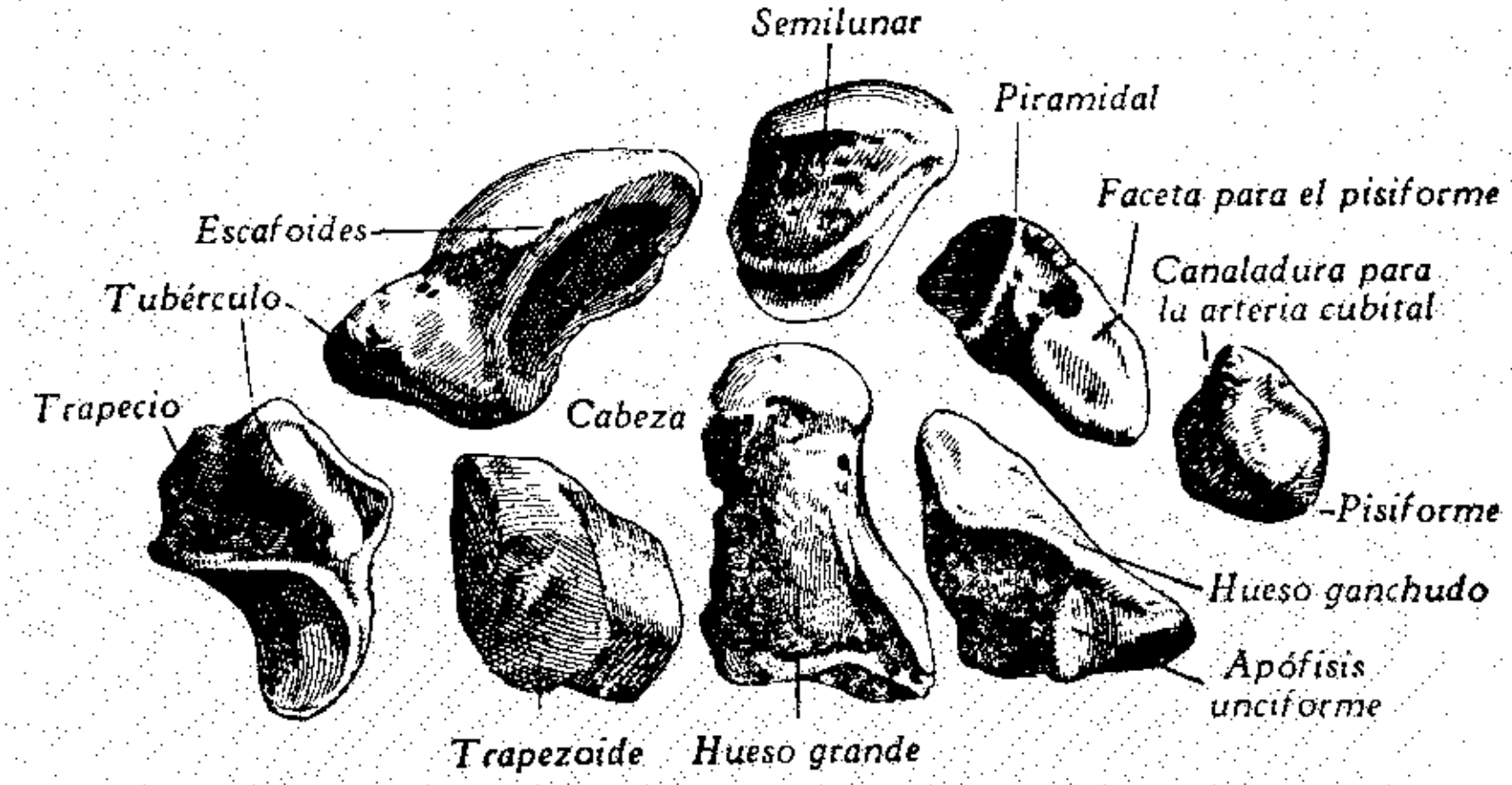

FIG. 155. HUESOS DEL CARPO SEPARADOS Y VISTOS POR SU CARA PALMAR.

midal; el borde que resulta de la unión de la cara externa con la interna es obtuso, de dirección anteroposterior y se articula con el semilunar, pudiendo también ser considerado como la cara superior.

MACIZO DEL CARPO

Los ocho huesos descritos anteriormente forman un macizo óseo, de forma de rectángulo alargado transversalmente, siendo posible, por tanto, considerar en él dos caras y cuatro bordes.

El *borde superior* es convexo en sentido transversal y en sentido anteroposterior, estando constituido por el escafoides, el semilunar y el piramidal, cuyo conjunto se denomina *cóndilo del carpo* y se articula con la extremidad inferior de los huesos del antebrazo.

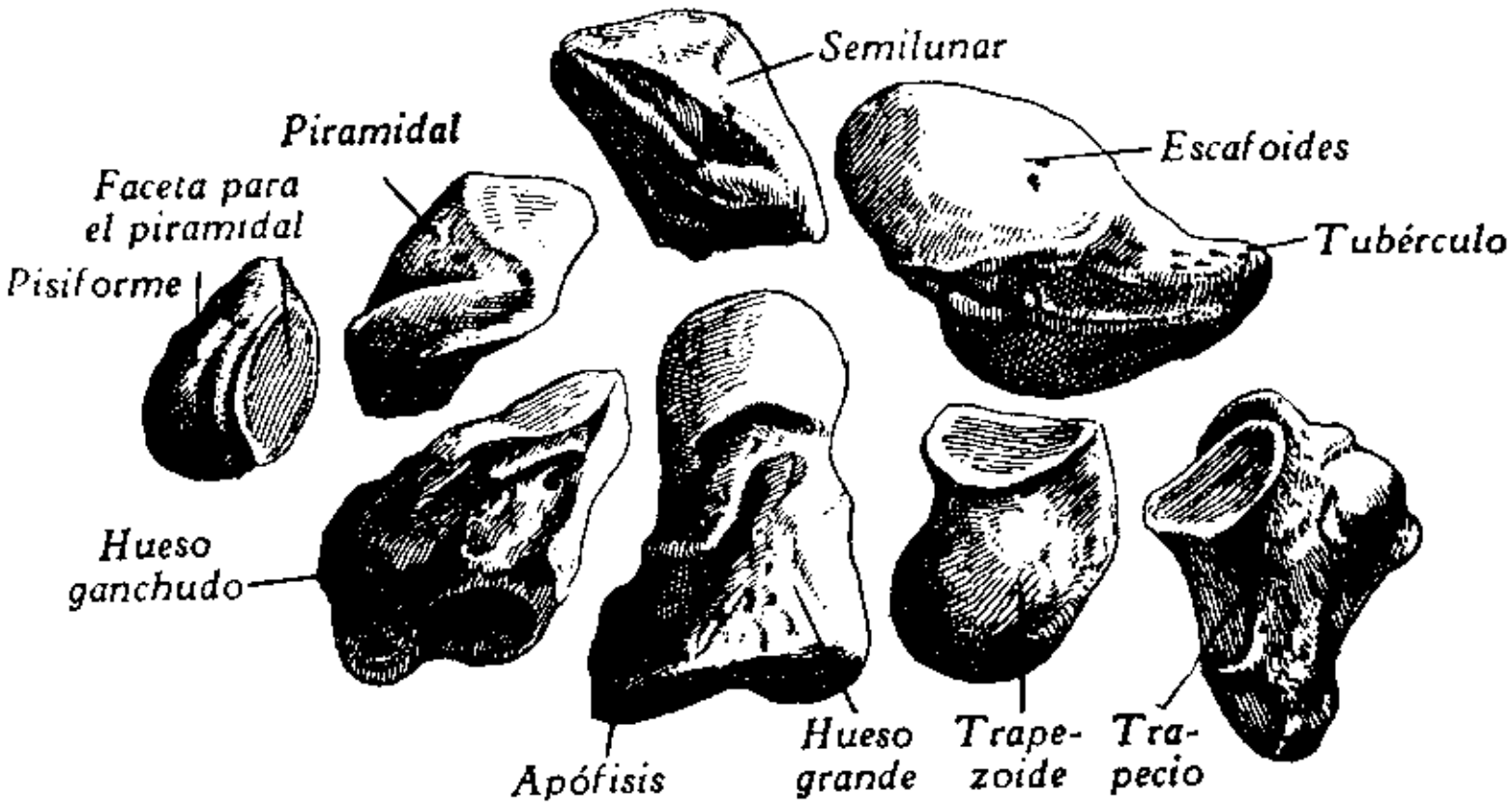

FIG. 156. HUESOS DEL CARPO SEPARADOS Y VISTOS POR SU CARA DORSAL.

El *borde inferior* presenta en sus extremidades interna y externa, o sea en las caras inferiores del hueso ganchudo y del trapecio, superficies cóncavas y convexas que constituyen articulaciones en forma de silla de montar o de penetración recíproca con el quinto y primer huesos metacarpianos, respectivamente; en su parte media, por el contrario, este

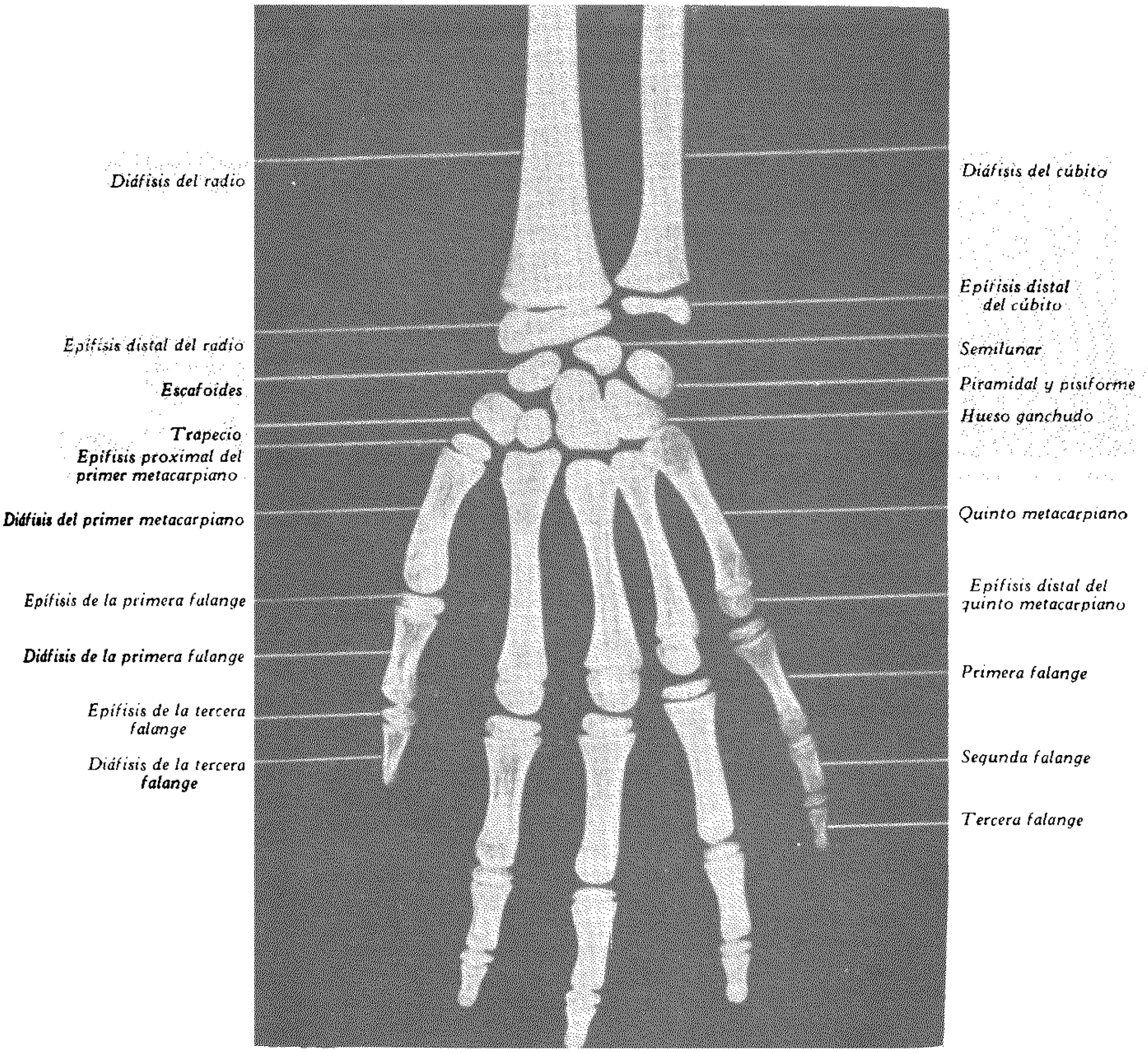

FIG. 157. RADIOGRAFÍA ANTERIOR DE MUÑECA Y MANO EN NIÑO DE 5 AÑOS

borde lleva facetas planas. Los *bordes laterales* son rugosos y sirven de inserción a ligamentos y músculos.

La *cara anterior* del carpo es cóncava transversalmente y forma una especie de ancho canal que se completa en estado fresco por el ligamento anular anterior del carpo El canal óseo está limitado hacia el lado interno por el hueso pisiforme, que sobresale delante del piramidal, y por la apófisis unciforme del hueso ganchudo; hacia fuera, el borde del canal se halla formado por los tubérculos del escafoides y del trapecio. Sobre los bordes del canal se inserta el ligamento anular antes aludido, formando una especie de anillo osteofibroso, por el cual pasan los tendones de los músculos flexores de los dedos y del gran palmar, así como el nervio mediano. La *cara posterior* del carpo es convexa y rugosa y sobre ella se insertan diversos ligamentos. (Véanse figs. 152 y 154.)

Estructura de los huesos del carpo. Son huesos formados en su parte central por tejido esponjoso, el cual se halla recubierto de una delgada lámina de tejido compacto.

Osificación. Cada uno de los huesos del carpo se origina mediante un centro de osificación. Los diversos centros aparecen en el orden siguiente: el del hueso grande y el del ganchudo, en el primer año de vida; el del piramidal, entre el año y medio y los cuatro años; los del trapecio y trapezoide, entre los tres y seis años; el del escafoides, de los cinco a los seis; y por último, el del pisiforme, entre los diez y catorce años (Puyhaubert). Sin embargo, algunos investigadores aseguran que el escafoides se desarrolla a expensas de dos centros de osificación.

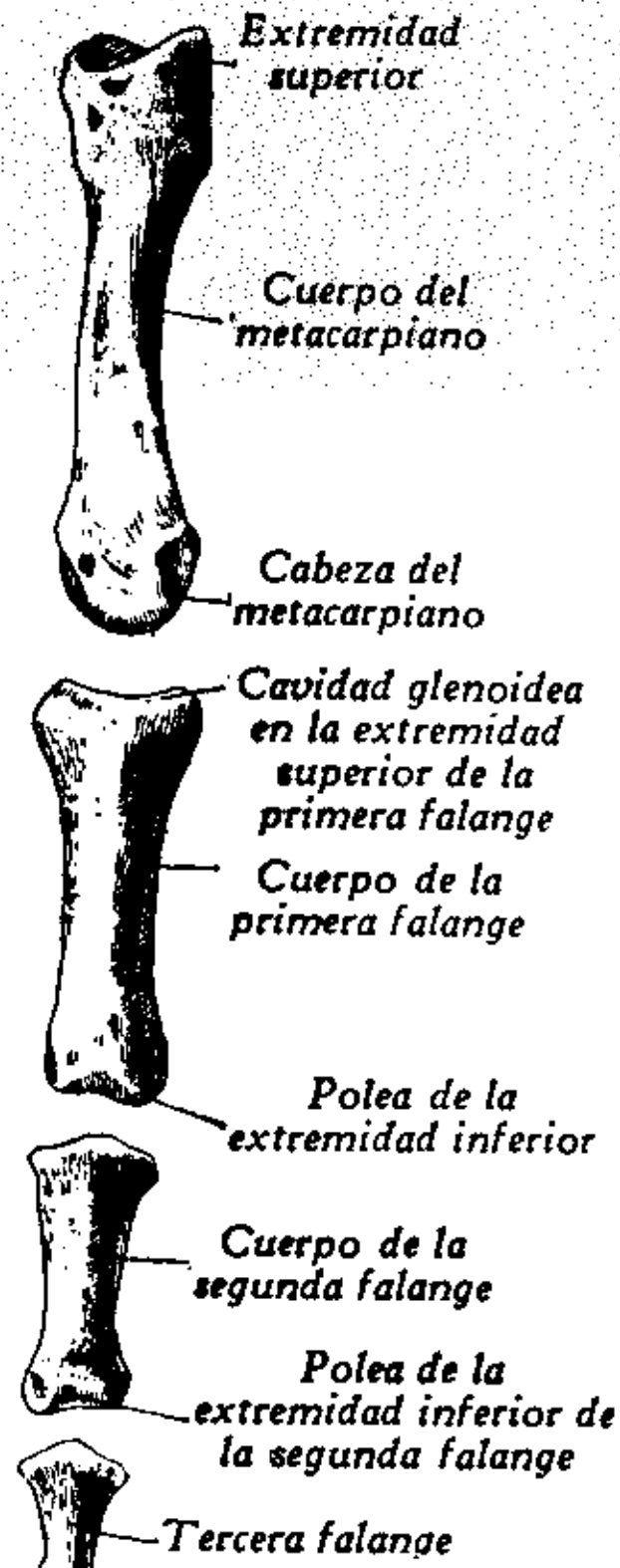

FIG. 158. METACARPIANO Y FALANGES, VISTOS POR SU CARA DORSAL.

METACARPO

Se halla formado por cinco huesos largos o *huesos metacarpianos*, que se designan como primero, segundo, etc., de afuera adentro, y forman el esqueleto de la palma de la mano. Se articulan por arriba con la segunda hilera de huesos del carpo y, por abajo, con las primeras falanges de los dedos. Presentan para su estudio caracteres comunes entre sí, y otros particulares, que dan personalidad propia a cada uno.

Caracteres comunes a los metacarpianos. Como huesos largos que son, presentan un *cuerpo* y dos *extremidades*. El *cuerpo* tiene forma de prisma triangular, cuya *cara posterior* es convexa, siendo más estrecha por arriba que por abajo, y cuyas caras laterales sirven de inserción a los músculos interóseos. Los *bordes* son, en general, poco marcados, estando los dos laterales algo más señalados en su parte inferior; el anterior es cóncavo. (Fig. 158.)

La *extremidad superior* se termina, mediante una cara articular y lisa, para los huesos del carpo. Las caras laterales de dicha extremidad son también lisas, articulándose con los metacarpianos adyacentes. Las caras anterior o palmar y posterior o dorsal son rugosas y sobre ellas se insertan los ligamentos de la articulación carpometacarpiana e intermetacarpiana.

La *extremidad inferior* se denomina *cabeza* y se termina por una superficie convexa, más amplia hacia delante que hacia atrás, donde se articula la primera falange. Toda la extremidad se encuentra aplanada transversalmente y sus caras laterales, rugosas y deprimidas, llevan un tubérculo sobre el cual se insertan los ligamentos laterales de la articulación metacarpofalangiana. Las caras dorsal y palmar de esta extremidad son rugosas, sirviendo de inserción a diversos ligamentos; sin embargo, la anterior es articular en gran parte de su extensión. (Véanse figs. 152 y 154.)

Caracteres propios de cada uno de los metacarpianos. *Primer metacarpiano.* El cuerpo de este hueso es aplanado de adelante atrás; su extremidad superior se termina en una cara cóncava en sentido anteroposterior, y convexa transversalmente, que se articula por penetración recíproca con el trapecio; sus caras laterales carecen de facetas articulares.

Segundo metacarpiano. El cuerpo de éste, más largo que el de los otros metacarpianos presenta, por lo demás, los caracteres comunes a todos. Su extremidad superior, ahorquillada, exhibe tres facetas articulares: en la mediana se articula el trapezoide, en la externa el trapecio y en la interna el hueso grande. En el ángulo superointerno de la cara dorsal de esta misma extremidad existe una apófisis, dirigida hacia el eje de la mano, que sirve de inserción al tendón del músculo primer radial externo. (Fig. 159.)

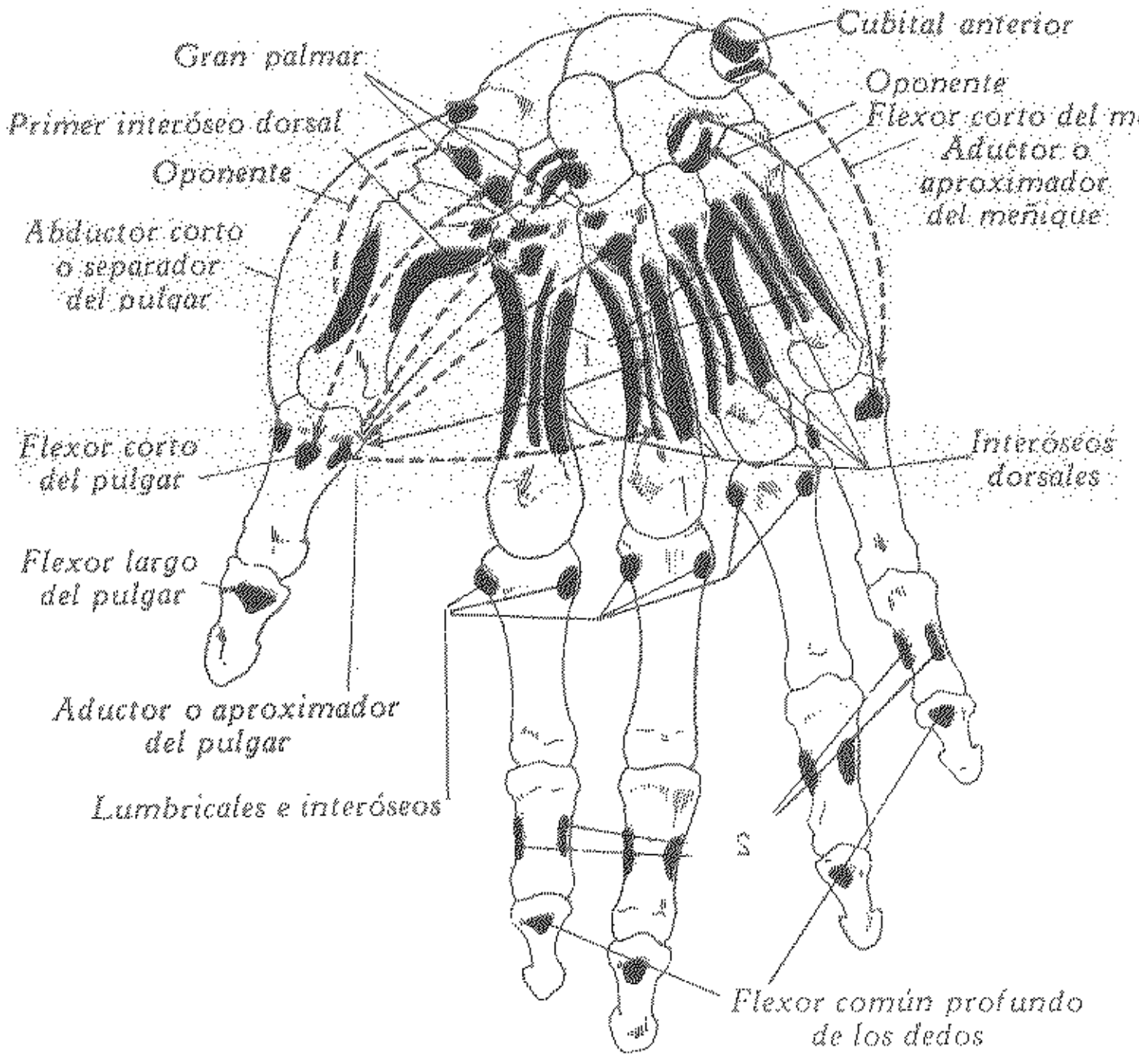

FIG. 159. CARA PALMAR DEL ESQUELETO DE LA MANO CON SUS INSERCIONES MUSCULARES.
1, interóseos palmares; 2, flexor común superficial de los dedos.

Tercer metacarpiano. Lleva en su extremidad superior una faceta media que se articula con el hueso grande y dos facetas laterales que se articulan con el segundo y cuarto metacarpianos; en el ángulo superoexterno de la cara posterior de esta misma extremidad se encuentra una *apófisis estiloides,* sobre la cual se inserta el músculo segundo radial externo.

Cuarto metacarpiano. Sus características son las comunes a todos los metacarpianos.

Quinto metacarpiano. La faceta articular en que termina su extremidad superior se articula con el hueso ganchudo; esta extremidad posee una sola faceta lateral, en el lado externo, donde se articula el cuarto metacarpiano, ya que su cara interna carace de faceta articular, poseyendo en cambio un tubérculo, que a veces es una verdadera *apófisis* estiloides, sobre el cual se inserta el cubital posterior.

Estructura. El cuerpo de los metacarpianos está constituido, como el de todo hueso largo, por tejido compacto en que se halla ahuecado el canal medular; las extremidades, en cambio, son de tejido esponjoso, recubierto por una delgada lámina de tejido compacto.

Osficación. El primer metacarpiano se forma mediante un centro primitivo que origina el cuerpo y la extremidad inferior y que hace su aparición en el segundo mes de la vida fetal, y otro centro secundario, cuya aparición se realiza en el tercer año, y que origina la extremidad superior. Los otros metacarpianos se originan de un modo inverso, o sea, que el centro primitivo forma el cuerpo y la extremidad superior, en tanto que el secundario produce la extremidad inferior. En su forma de desarrollo, el primer metacarpiano asemeja, como luego se verá, a las primeras falanges de los otros dedos y así ha sido considerado también desde el punto de vista de la Anatomía Comparada. Según esto, faltaría en el hombre el primer metacarpiano correspondiente al dedo pulgar, cuya primera falange se articularía directamente con el carpo (trapecio).

FALANGES

Forman el esqueleto de los dedos, siendo en número de dos para el pulgar (falange y falangeta) y de tres para los otros cuatro (falange, falangina y falangeta). Son, como los anteriores, huesos largos, provistos, por tanto, de un cuerpo y dos extremidades.

Primera falange. Posee un cuerpo semicilíndrico, cuya cara anterior es plana; en los bordes laterales, bastante bien marcados, se insertan las vainas fibrosas de los tendones flexores. La extremidad superior termina en una cavidad glenoidea, más amplia transversalmente, donde viene a encajarse la cabeza del metacarpiano correspondiente; a cada lado de esta cavidad existe un tubérculo donde se inserta el ligamento lateral de la articulación metacarpofalángica. La extremidad inferior de la primera falange posee una superficie articular en forma de tróclea, cuya garganta está colocada en sentido anteroposterior; a cada lado de esta superficie articular se encuentra una depresión provista de un tubérculo donde se inserta el ligamento lateral de la articulación de la primera falange con la segunda. (Véase fig. 159.)

Segunda falange. Su cuerpo es también aplanado por delante. La superficie articular de su extremidad superior se halla dividida en dos vertientes por una cresta media correspondiéndose así con la tróclea de la primera falange. Lo mismo que la primera, la extremidad inferior de esta falange termina a favor de una tróclea, donde se articula la tercera.

Tercera falange. El cuerpo es también convexo por su cara posterior y plano por la anterior, siendo más ancho arriba que abajo. Su extremidad superior presenta la misma conformación que la extremidad superior de la segunda falange. La extremidad inferior es más ancha que el cuerpo y se termina mediante una convexidad que se halla vuelta hacia abajo y que por la cara palmar es rugosa y tiene forma de herradura, correspondiendo al pulpejo del dedo; por otras, en cambio, es lisa y corresponde a la uña.

Estructura. El cuerpo de las falanges está formado por tejido compacto y posee un canal medular rudimentario. Las extremidades son de tejido esponjoso cubierto por una capa delgada de tejido compacto.

Osificación. Las falanges se forman a expensas de un centro primitivo que origina el cuerpo y la extremidad inferior y que aparece en el segundo mes de la vida fetal, y de un centro secundario que da origen a la extremidad superior y aparece hacia el tercero y cuarto años.

CAP. 8

ESQUELETO DEL MIEMBRO INFERIOR

Está constituido por cuatro partes o segmentos. En primer lugar, el ***hueso ilíaco*** forma el esqueleto de la cadera y sirve de unión entre el tronco y el resto del miembro inferior. El *fémur* forma el esqueleto del muslo, que une la cadera con la pierna. Dos huesos, la *tibia* y el *peroné*, constituyen el esqueleto de la pierna. Por último, el miembro inferior se termina por el pie, el cual se halla formado por numerosos huesos dispuestos en tres regiones: *tarso, metatarso* y *dedos.* La analogía de conformidad entre el miembro superior y el inferior salta a la vista.

HUESO ILIACO O COXAL

Es un hueso plano que se ha comparado por su forma a una hélice de dos aspas; está situado a los lados del sacro en el cual forma la pelvis. Visto en conjunto, su forma es cuadrangular, por lo cual se pueden considerar en él dos caras y cuatro bordes.

Cara externa. En sus dos tercios superiores ofrece esta cara una amplia superficie convexa adelante y atrás, y cóncava en su parte media, es la *fosa ilíaca externa;* se halla recorrida por dos crestas rugosas, curvilíneas, de concavidad anterior, llamadas *líneas semicirculares.* La línea semicircular anterior, más grande que la posterior, parte de la espina ilíaca anterosuperior y va a terminar en la escotadura ciática mayor; la posterior es más pequeña, casi vertical en la mayor parte de su trayecto y sale del cuarto posterior de la cresta ilíaca para terminar también en la escotadura ciática mayor. Ambas crestas dividen la fosa ilíaca externa en tres porciones: en la porción anterior se inserta el glúteo menor y se encuentra uno de los agujeros nutricios del hueso; en la porción media, comprendida entre las dos líneas semicirculares, se insertan el glúteo medio; por último, el segmento posterior, muy poco extenso, sirve de inserción parcial al glúteo mayor. La parte más inferior de la fosa ilíaca, inmediatamente por encima de la cavidad cotiloidea, presenta una especie de canal anteroposterior, limitado inferiormente por la caja cotiloidea y superiormente por un reborde cóncavo (línea semicircular inferior o de Gegenbauer), el cual posee numerosos orificios y sirve de inserción al tendón reflejo del recto anterior; dicho canal recibe el nombre de canal *supracotiloideo.* (Figs. 160 y 161.)

Por debajo de la fosa ilíaca externa se encuentra situada la *cavidad cotiloidea,* la cual es una cavidad de gran tamaño, de superficie más o menos lisa, que asemeja el molde de una semiesfera ampliamente abierta hacia el lado externo. En realidad, se halla formada por dos superficies distintas, de las cuales la más central es de forma cuadrangular, rugosa y constituye una especie de trasfondo *(fosa acetabuli* = fosa de la cavidad) dentro de la propia cavidad cotiloidea; esta superficie se prolonga hacia abajo, continúandose con la superficie del resto del hueso por la escotadura inferior del borde de la cavidad cotiloidea. El resto de la superficie de ésta es articular y recuerda por su forma a una media luna, cuyos cuernos limitan la mencionada escotadura inferior, después de rodear a la superficie rugosa. Esta sirve de inserción al ligamento redondo, en tanto que la superficie lisa recibe la cabeza del fémur.

Un reborde bien marcado, denominado *ceja cotiloidea,* sirve de límite a la cavidad cotiloidea, presentando tres escotaduras, resultantes de la soldadura del ilion, del pubis y del isquion, las tres primitivas porciones del coxal. La *escotadura iliopubiana,* situada en la parte anterior, deriva de la soldadura del ilion con el pubis; la *ilioisquiática,* posterior,

está producida por la unión del ilion con el *isquion;* por último, la *isquiopubiana,* situada en la parte inferior, resulta de la soldadura del isquion con el pubis. Esta última es mucho más señalada que las dos primeras, interrumpiendo la ceja cotiloidea en amplio tramo.

Por debajo de la cavidad cotiloidea se abre un amplio orificio, conocido con el nombre de *agujero obturado;* su forma es ovalada en el hombre e irregularmente triangular en la mujer y se halla circunscrito por el pubis hacia arriba y adelante, por el isquion hacia abajo y atrás, y por la escotadura inferior de la cavidad cotiloidea hacia arriba.

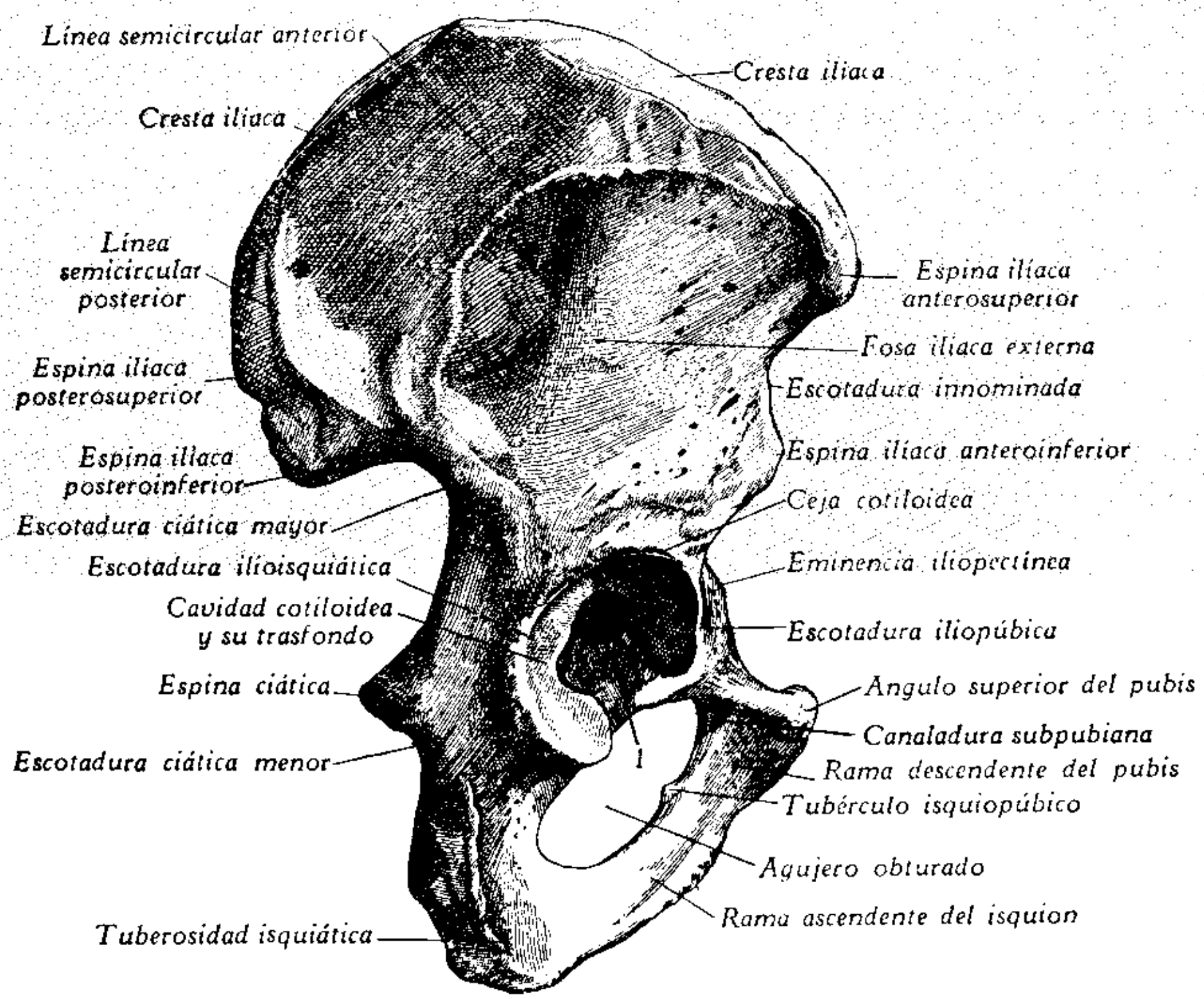

FIG. 160. ILÍACO, CARA EXTERNA.

1, escotadura isquiopúbica.

El *pubis* es uno de los primitivos huesos que forman el coxal; está constituido por una lámina cuadrangular que, al articularse con la del lado opuesto, origina la *sínfisis pubiana.* De esta lámina cuadrilátera o cuerpo del pubis, sale una rama por la que se une a la parte anterior de la cavidad cotiloidea y que se llama *rama horizontal del pubis;* de la parte inferior de la misma lámina, parte otra rama que va a unirse con el isquion y se llama *rama descendente del pubis.* Ambas ramas limitan por delante el agujero isquiopubiano u obturado. En la cara externa del pubis se inserta el recto interno, en la rama descendente los tres abductores, y en el reborde de ambas ramas el obturador externo.

El *isquion,* otro de los huesos que constituyen el coxal, forma el ángulo posteroinferior de este hueso y resulta de la convergencia de dos ramas; una de ellas es vertical y va a unirse con la cavidad cotiloidea, presentando en la soldadura con la ceja de ésta una escotadura anteroposterior o *canal subcotiloideo;* la otra rama es ascendente y se continúa con la rama descendente del pubis, formando la *rama isquiopubiana.* Al unirse las dos ramas del isquion constituyen una masa voluminosa, conocida como *tuberosidad isquiática* En la cara externa de las ramas isquiáticas y de la tuberosidad se insertan el gran aductor, el obturador externo y el cuadrado crural.

El agujero isquiopubiano, limitado superiormente por la rama horizontal del pubis, presenta en este lugar, o sea por debajo de dicha rama, un canal oblicuo hacia dentro y adelante, llamado *canal subpubiano;* se halla limitado por dos bordes, el posterior de los cuales es continuación del borde anterior del agujero isquiopubiano y va a perderse en la cara interna del hueso, mientras que el anterior es continuación del borde superior del mismo agujero y se continúa hacia adelante, terminando en la espina del pubis. En los bordes anterior y posterior del agujero isquiopubiano se encuentran sendos tubérculos, llamados *tubérculos obturadores,* siendo más pronunciado el anterior y sirviendo de inserción a la membrana y a los músculos obturadores.

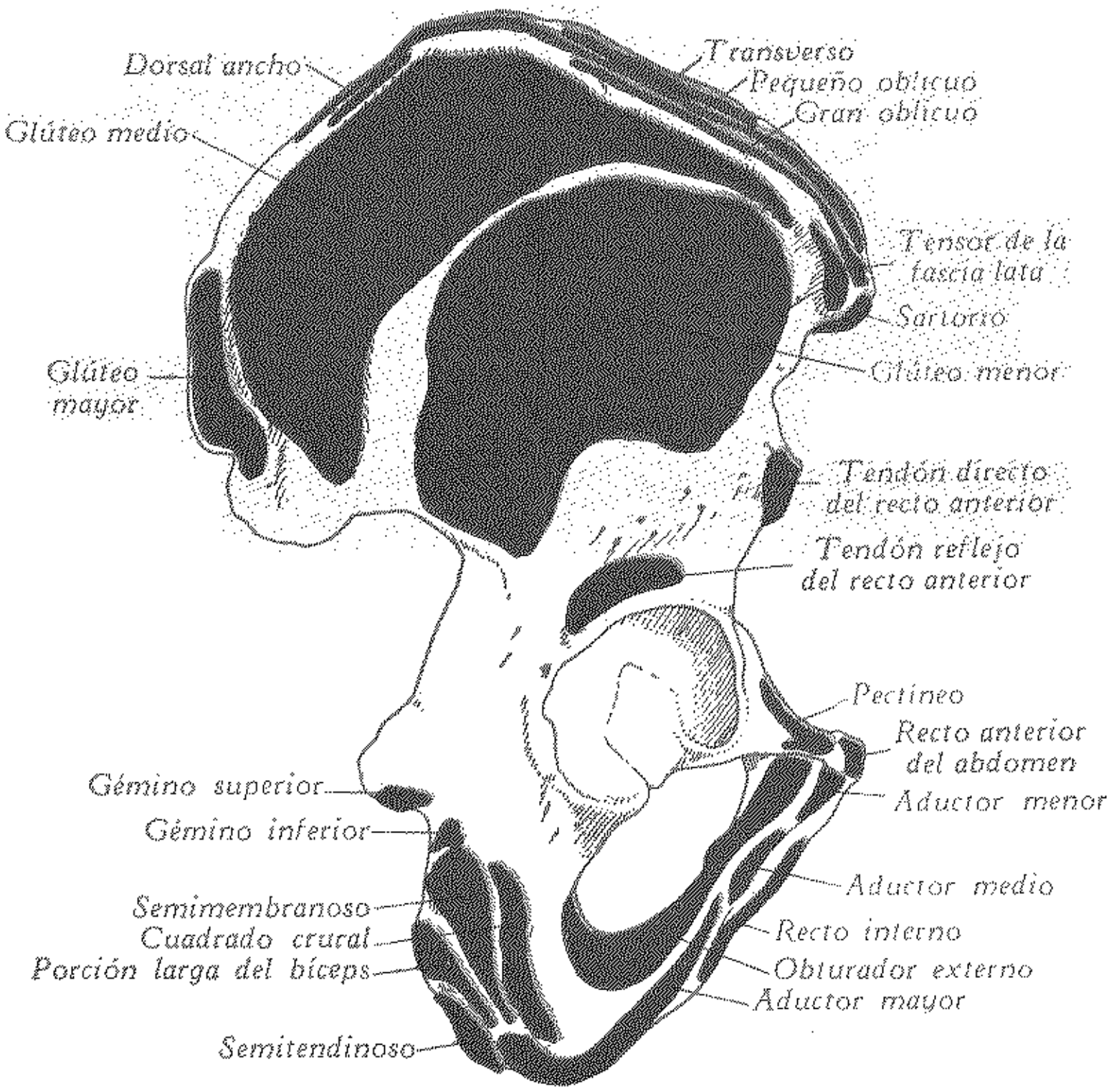

FIG. 161. ILÍACO, CARA EXTERNA; INSERCIONES MUSCULARES.

Cara interna. En la parte media de esta cara, una cresta roma, dirigida oblicuamente y más marcada hacia adelante, donde recibe el nombre de *cresta pectínea,* la divide en dos porciones, siendo conocida la superior con el nombre de *fosa ilíaca interna.* La cresta recibe, a su vez, el nombre de *línea innominada* o cresta del estrecho superior.

La fosa ilíaca interna se halla vuelta hacia dentro, adelante y arriba, y en ella se inserta el músculo ilíaco. Más atrás de esta fosa, se encuentra una superficie irregular, dividida en dos partes; la inferior es articular y, por su forma de pabellón de oreja, se llama *faceta auricular* del coxal, articulándose con la faceta auricular del sacro; la parte superior, en cambio, es rugosa e irregular, llamándose *tuberosidad ilíaca,* y en ella se insertan los ligamentos sacroilíacos posteriores. En la parte media de la faceta auricular se observa un ancho saliente piramidal que desempeña gran papel en la articulación sacroilíaca y en la parte inferior de la misma existe un canal o surco *preauricular,* donde se inserta el ligamento sacroilíaco anterior.

Por debajo y atrás de la línea innominada, se encuentra una amplia superficie, más o menos cuadrangular y lisa, más alta que ancha, y que corresponde al fondo de la cavidad cotiloidea; en su parte media, partiendo de la espina ciática hasta el tubérculo obtu-

rado posterior, lleva una cresta poco marcada que vendría a constituir el estrecho medio de la pelvis. Por delante de la superficie mencionada se encuentra el *agujero obturado,* que lleva inferiormente la cara interna del isquion, por delante la rama isquiopubiana y el cuerpo del pubis, y por encima, la rama horizontal del pubis y el canal subpubiano. (Figs. 162 y 164.)

Borde superior. También llamado *cresta ilíaca,* es grueso, rugoso y se halla doblado en forma de *S,* por lo cual es cóncavo hacia dentro en su parte anterior y hacia fuera en la posterior. Se extiende entre la *espina ilíaca anteroposterior* por delante y la *espina ilíaca posterosuperior* por detrás, siendo más grueso en sus extremidades que en la parte

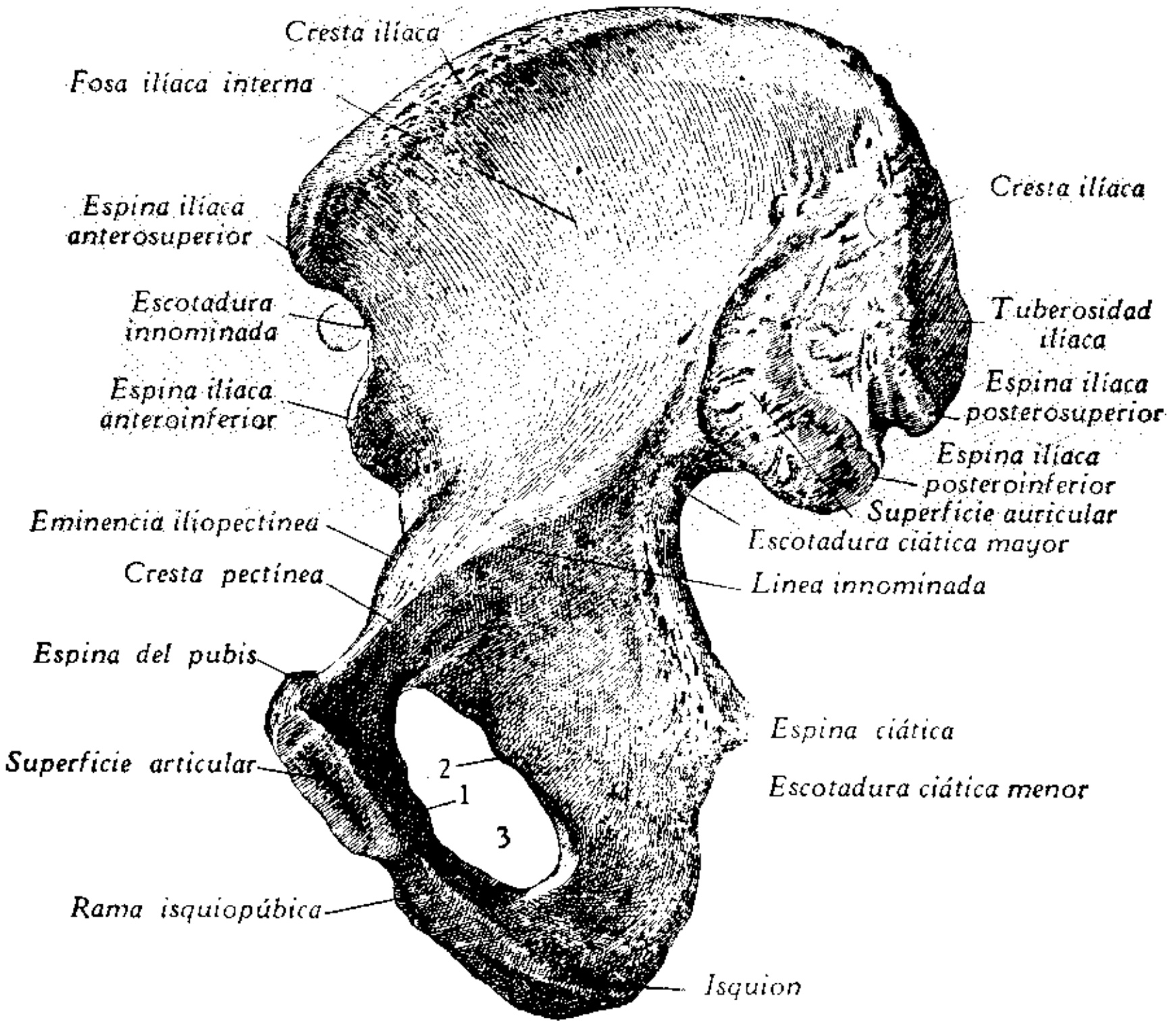

FIG. 162. ILÍACO, CARA INTERNA.

1, tubérculo isquiopúbico anterior o interno; 2, tubérculo isquiopúbico posterior o externo; 3, agujero obturado.

media. En los dos tercios anteriores de este borde se insertan el oblicuo mayor, el oblicuo menor y el transverso, y, en el tercio posterior, el gran dorsal y el cuadrado lumbar.

Borde anterior. Parte el borde anterior de la *espina ilíaca anterosuperior,* que constituye el *ángulo anterosuperior,* donde se inserta el sartorio o costurero, y por debajo de la cual se encuentra la *escotadura innominada,* que deja paso al nervio femorocutáneo; esta escotadura se halla limitada hacia abajo por la *espina ilíaca anteroinferior,* lugar de inserción del recto anterior del muslo; inferiormente existe otra escotadura, por donde pasa el músculo psoas ilíaco, limitada hacia dentro por una tuberosidad o *eminencia iliopectínea,* que corresponde a la soldadura del ilion con el pubis y sirve de inserción a un pequeño ligamento llamado cintilla iliopectínea y también al músculo psoas menor. Por delante de dicha eminencia se observa una superficie lisa, de forma triangular, limitada hacia atrás por la *cresta pectínea* y hacia delante por el labio anterior del canal subpubiano, superficie que sirve de inserción al músculo pectíneo. Cerca ya del arco del pubis se encuentra un saliente, denominado *espina del pubis,* donde se inserta el arco cru-

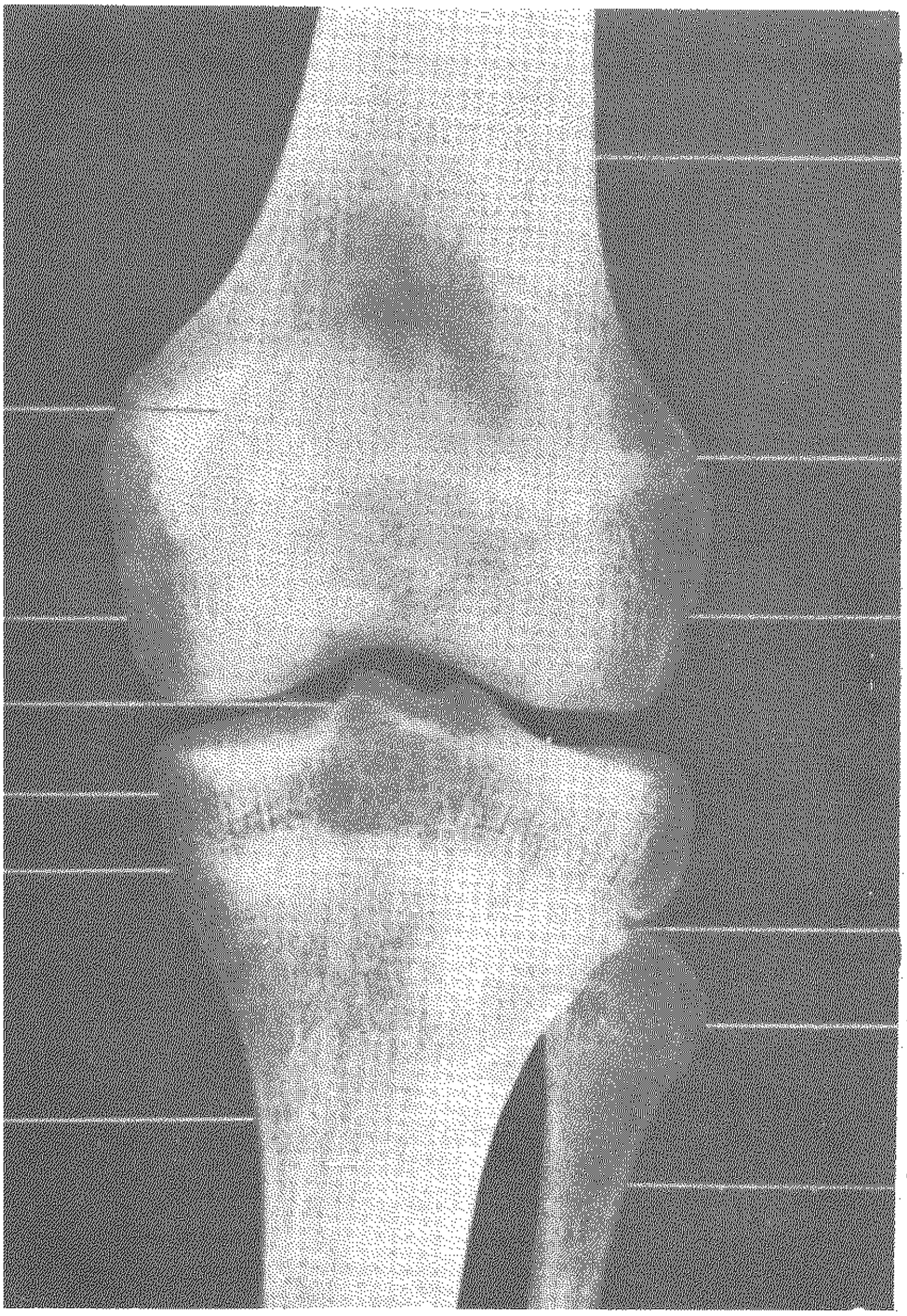

FIG. 163. RADIOGRAFIA ANTERIOR DE RODILLA EN EXTENSIÓN EN ADULTO DE 18 AÑOS.

ral, y por último, una superficie rugosa, pequeña, que corresponde al borde superior del cuerpo del pubis, y sobre la cual se insertan el recto anterior del abdomen y el piramidal de la pelvis.

Borde inferior. Se halla constituido por el borde de la rama isquiopubiana que se extiende desde el cuerpo del pubis al del isquion, dirigiéndose oblicuamente hacia abajo, atrás y afuera. Comienza en el borde sinfisario del cuerpo del pubis y volviéndose más grueso va a terminar en la tuberosidad isquiática. En este lugar es muy rugoso, insertándose sobre él el cuerpo cavernoso y el músculo isquiocavernoso, además de los músculos transversos del perineo que se insertan en sus labios interno y externo. En el comienzo de este borde existe un faceta articular, donde viene a apoyarse el pubis del lado opuesto, constituyéndose la ***sínfisis pubiana.***

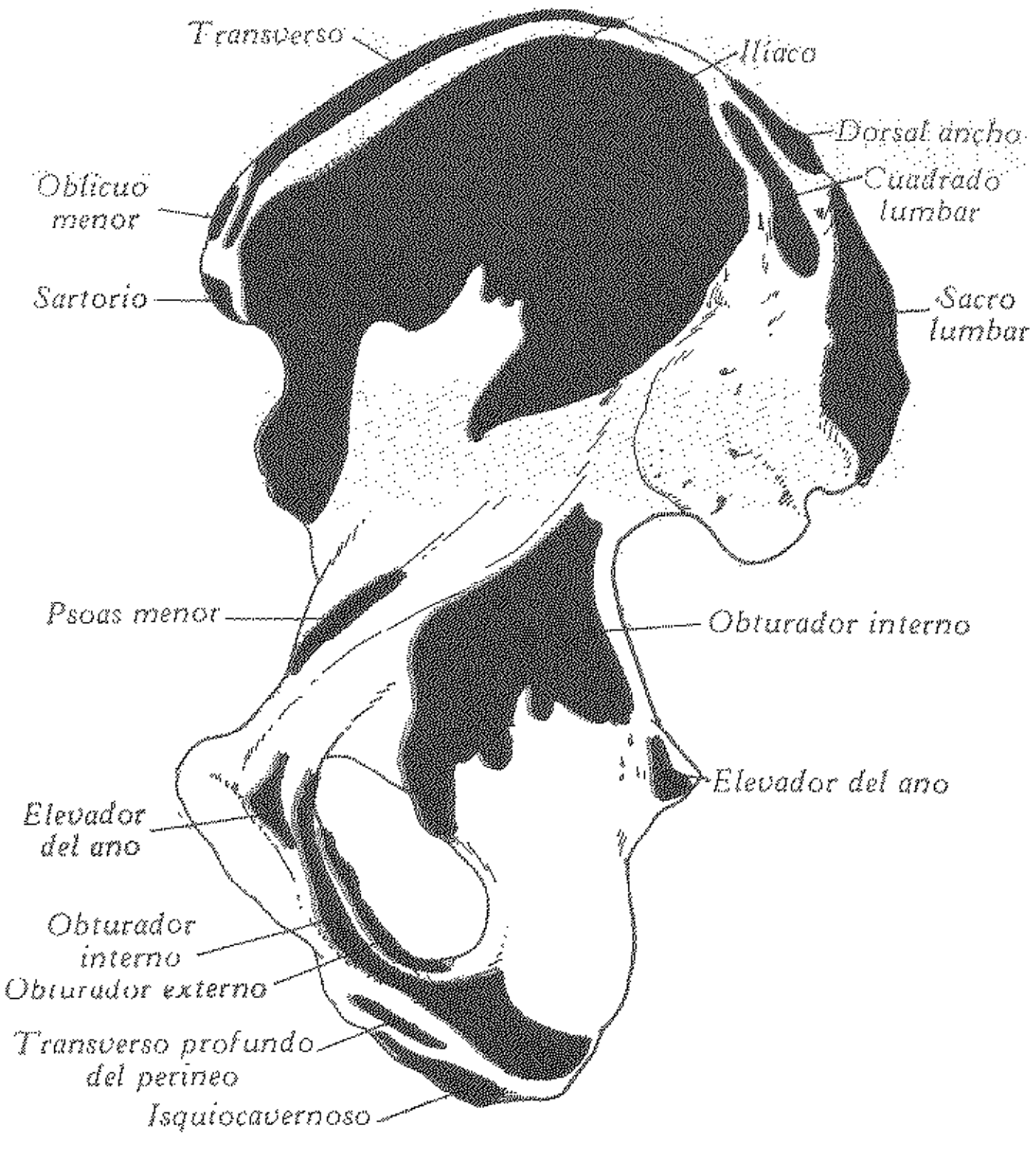

FIG. 164. ILÍACO, CARA INTERNA; INSERCIONES MUSCULARES.

Borde posterior. Se extiende desde la espina ilíaca posterosuperior hasta el cuerpo del isquion. Comenzando por arriba presenta, en primer lugar, la *espina ilíaca posterosuperior,* sobre la cual se insertan ligamentos sacroilíacos posteriores y una parte del gran ligamento sacrociático, y que se halla separada por una pequeña escotadura sin nombre de la *espina ilíaca posteroinferior.* Esta corresponde a la extremidad posterior de la superficie auricular y forma el límite superior de la *gran escotadura ciática,* por donde atraviesan el músculo piramidal, el gran nervio ciático, el pequeño ciático, los vasos y nervios glúteos superiores, los vasos y nervios pudendos internos y los vasos isquiáticos. Por debajo se encuentra un saliente triangular, denominado *espina ciática,* que sirve de inserción al ligamento sacrociático menor. Otra escotadura, situada por debajo de la espina ciática y llamada *pequeña escotadura ciática,* deja paso al obturador interno. Por último, la *tuberosidad isquiática,* muy voluminosa y rugosa, forma el ángulo inferior del hueso, dando inserción al ligamento secrociático mayor y a los músculos bíceps, semimembranoso y semitendinoso.

Angulos. Presenta el hueso ilíaco cuatro ángulos: uno *anterosuperior*, constituido por la espina ilíaca anterosuperior; un ángulo *anteroinferior*, donde se encuentra la carilla ovoidea, rugosa y vertical situada en la cara interna del cuerpo del pubis y que se articula con la similar del lado opuesto formando la sínfisis del pubis. Un ángulo posterosuperior que no es otra cosa que la espina ilíaca del mismo nombre y un ángulo posteroinferior formado por la tuberosidad isquiática.

Estructura. Siendo el hueso ilíaco un hueso plano, está constituido por dos láminas de tejido compacto entre las cuales existe una capa de espesor muy variable de tejido esponjoso; éste falta en la fosa ilíaca y en el fondo de la cavidad cotiloidea.

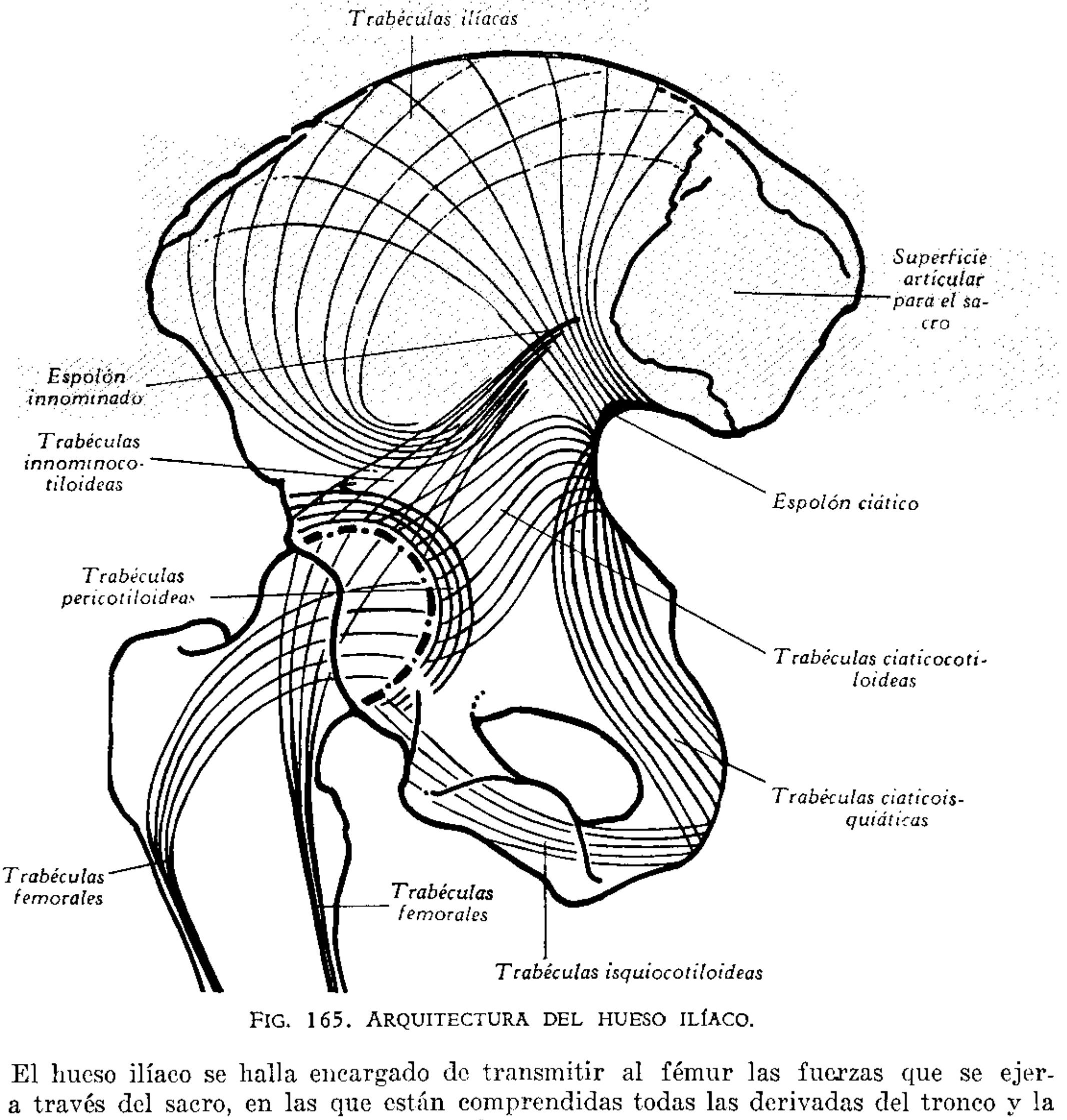

FIG. 165. ARQUITECTURA DEL HUESO ILÍACO.

El hueso ilíaco se halla encargado de transmitir al fémur las fuerzas que se ejercen a través del sacro, en las que están comprendidas todas las derivadas del tronco y la cabeza por intermedio de la columna vertebral.

Se distinguen en el hueso ilíaco dos sistemas de trabéculas óseas opuestos entre sí que convergen en dos engrosamientos óseos; uno de éstos está situado en el borde de la escotadura ciática y recibe el nombre de *espolón ciático;* el otro se halla al nivel de la línea innominada en el estrecho superior: es el *espolón innominado.*

Las trabéculas del ala ilíaca se disponen en forma ojival, se entrecruzan unas con otras y en conjunto constituyen el *sistema trabecular superior* o *ilíaco.* Examinando el

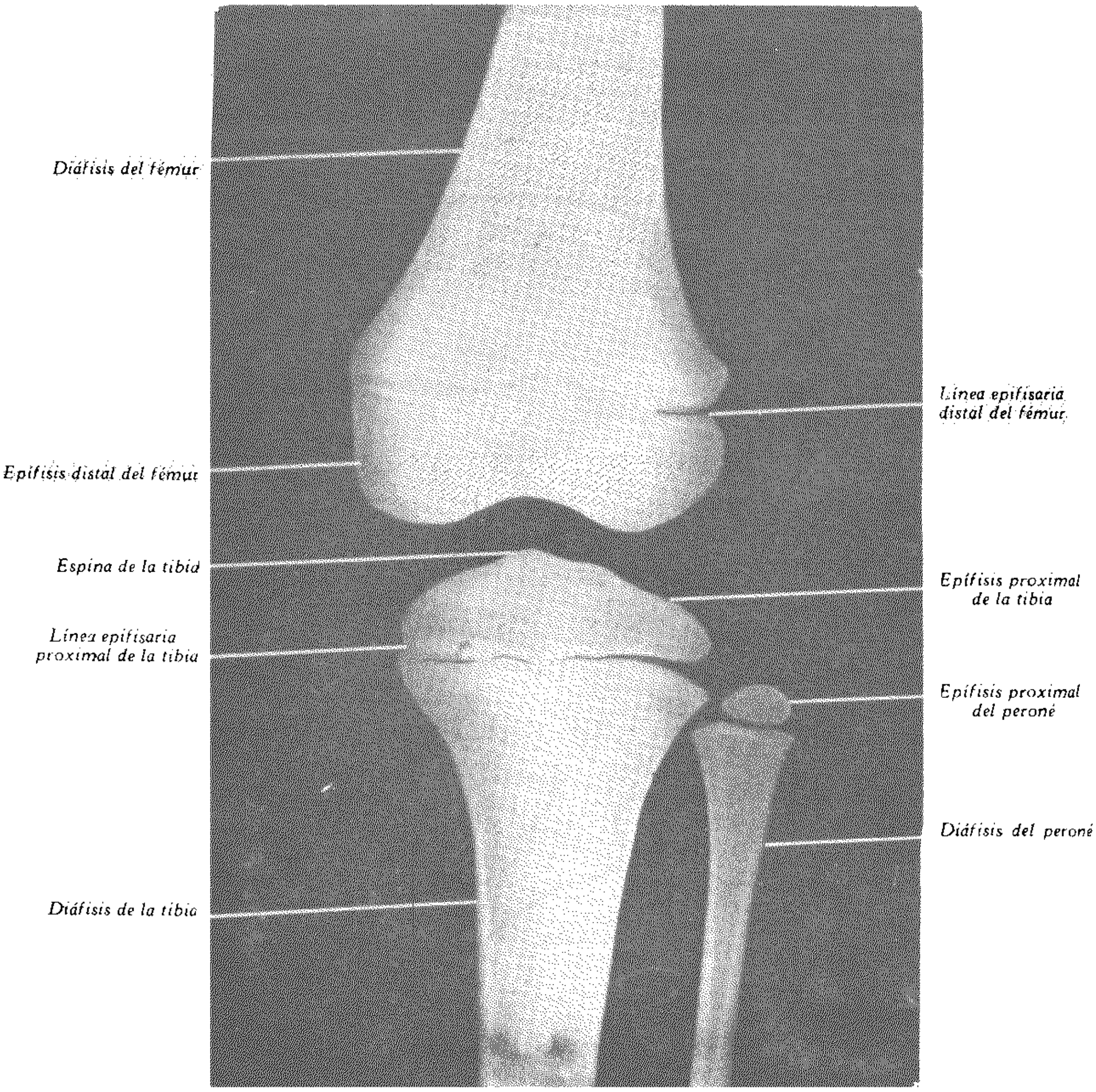

FIG. 166. RADIOGRAFÍA DE RODILLA EN EXTENSIÓN Y ANTEROPOSTERIOR EN NIÑO DE 5 AÑOS.

resto del hueso, comprendido por debajo de la fosa ilíaca, se observa una serie de trabéculas, también de forma ojival, pero invertidas, un grupo de las cuales se dirige a la ceja cotiloidea procedente de ambos espolones; constituyen el *sistema cotiloideo.* La función de este sistema se manifiesta en la estación de pie, pues a través de él se transmiten las fuerzas a la cabeza del fémur (fig. 165), fuerzas que comprenden el peso que soporta la columna vertebral y las fuerzas que el mismo hueso ilíaco recibe durante la contracción de los músculos que en él se insertan. Otro grupo de trabéculas se extiende del espolón ciático y desciende hasta el isquion; lleva el nombre de *sistema trabecular isquiático* e interviene en la estación sentado. Además de estos sistemas trabeculares, existe un grupo de trabéculas pericotiloideas. El análisis de la disposición de las trabéculas muestra una *zona de menor resistencia* comprendida entre los dos espolones.

Por la disposición trabecular del ilíaco, que es el medio de unión entre la columna vertebral y el fémur, puede considerársele como una palanca de primer orden; el ala ilíaca y el cuerpo del pubis con sus ramas desempeñan el papel de potencia, donde ejercen su acción los potentes músculos que en estas partes se insertan.

Las ramas horizontal y descendente del pubis presentan por su estructura una menor resistencia, y son el asiento frecuente de fracturas de la pelvis. Los sistemas trabeculares sacrocotiloideos transmiten ciertas fuerzas y deben ser considerados como continuación de la arquitectura femoral. Tanto las fuerzas de tracción como las de presión femorales se transmiten a lo largo de los dos sistemas trabeculares.

Osificación. Se desarrolla el hueso ilíaco mediante tres centros primitivos de osificación, que corresponden a los tres huesos que lo forman. El que origina el ilion aparece en el primer mes de la vida fetal; el del isquion en el segundo, y en el tercero el del pubis. Al desarrollarse dichos centros, invaden la cavidad cotiloidea, donde quedan separados por tabiques cartilaginosos que más tarde representarán las escotaduras que han sido descritas en el borde de dicha cavidad. Una serie de centros secundarios, que aparecen sucesivamente, originan la rama isquiopubiana, la rama ascendente del isquion y la espina ciática. La soldadura de los tres huesos que componen el coxal no se realiza simultáneamente, sino de un modo sucesivo, entre los diez y los dieciséis años.

PELVIS EN GENERAL

La pelvis es la cavidad limitada por los huesos ilíacos a los lados y adelante, y por el sacro y el cóccix, atrás. Está situada en la parte inferior del tronco, teniendo la forma de cono truncado y siendo más amplia arriba que abajo. Se pueden distinguir en ella, como en el tórax, la superficie exterior, la superficie interior, la base o circunferencia superior y el vértice, circunferencia o estrecho inferior.

Superficie exterior. Tiene en su *cara anterior* la sínfisis pubiana y a cada lado de ésta, el cuerpo del pubis, con sus ramas horizontal y descendente, la rama ascendente del isquion y el agujero obturado. El conjunto de estos elementos forma la *cara anterior* de la pelvis que se halla vuelta hacia abajo y adelante. (Fig. 167.)

La *cara posterior* está constituida en la zona media por las caras posteriores del sacro y del cóccix, y a los lados, por la articulación sacroilíaca, la tuberosidad ilíaca, las dos espinas ilíacas posteriores, las escotaduras ciáticas mayor y menor, separadas por la espina ciática, y la tuberosidad isquiática. (Fig. 168.)

Las caras laterales se hallan vueltas hacia atrás y afuera, coinciden con las caras externas de los coxales y se encuentran en ellas, comenzando por arriba, la fosa ilíaca externa, con sus líneas semicirculares, la cavidad cotiloidea y la tuberosidad del isquion.

Superficie interior. Vista por su base, presenta un estrangulamiento anular o *estrecho superior* de la pelvis, que la divide en dos: la parte superior se llama *pelvis mayor* y la inferior *pelvis menor.*

La *pelvis mayor* se halla formada por las fosas ilíacas internas y los alones del sacro, presentando una escotadura anterior, cerrada por la pared abdominal y otra posterior, más amplia, que está ocupada por la columna lumbar.

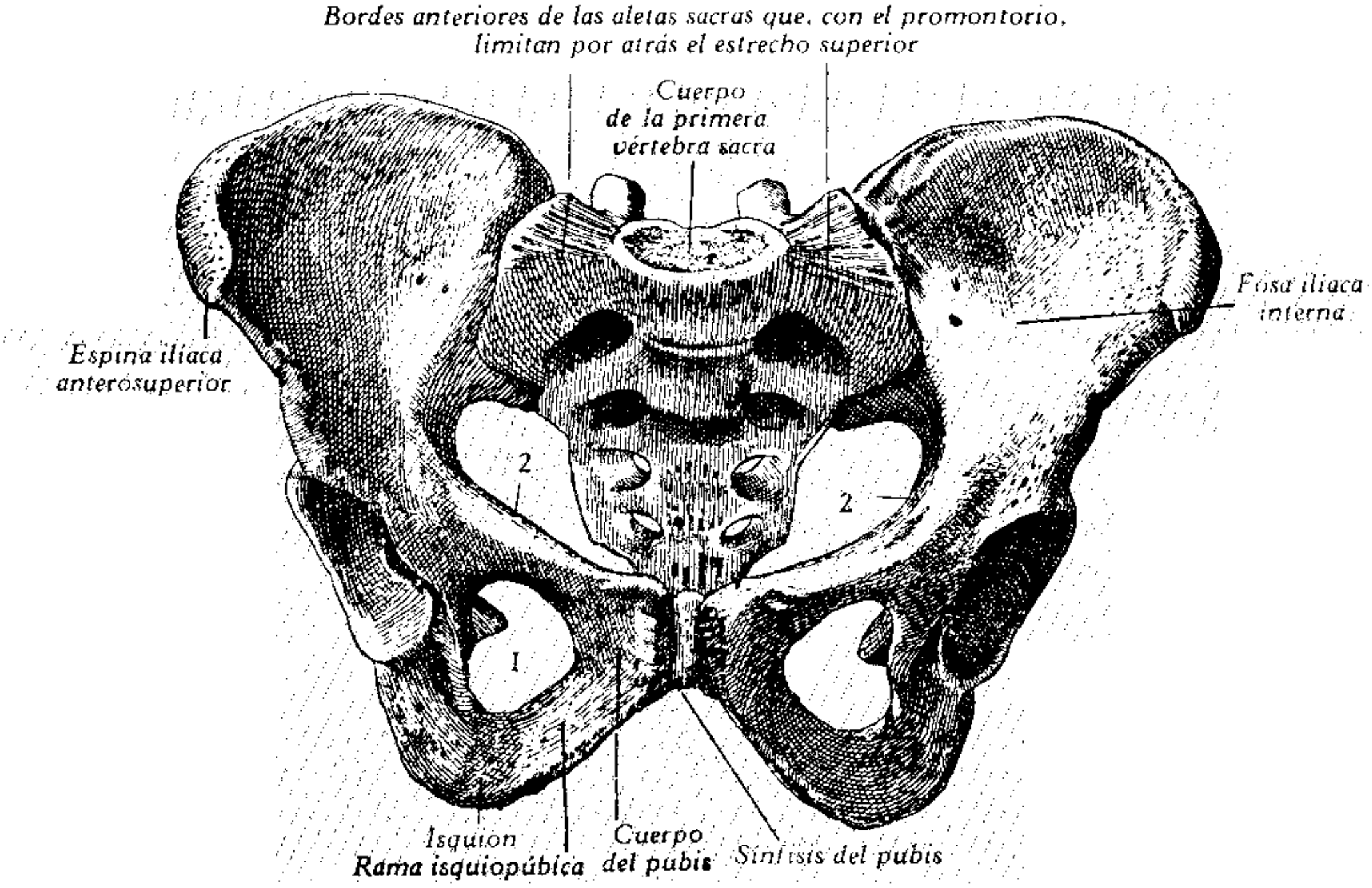

FIG. 167. PELVIS, VISTA POR DELANTE.

1, orificio obturado; 2, línea innominada, que forma el estrecho superior.

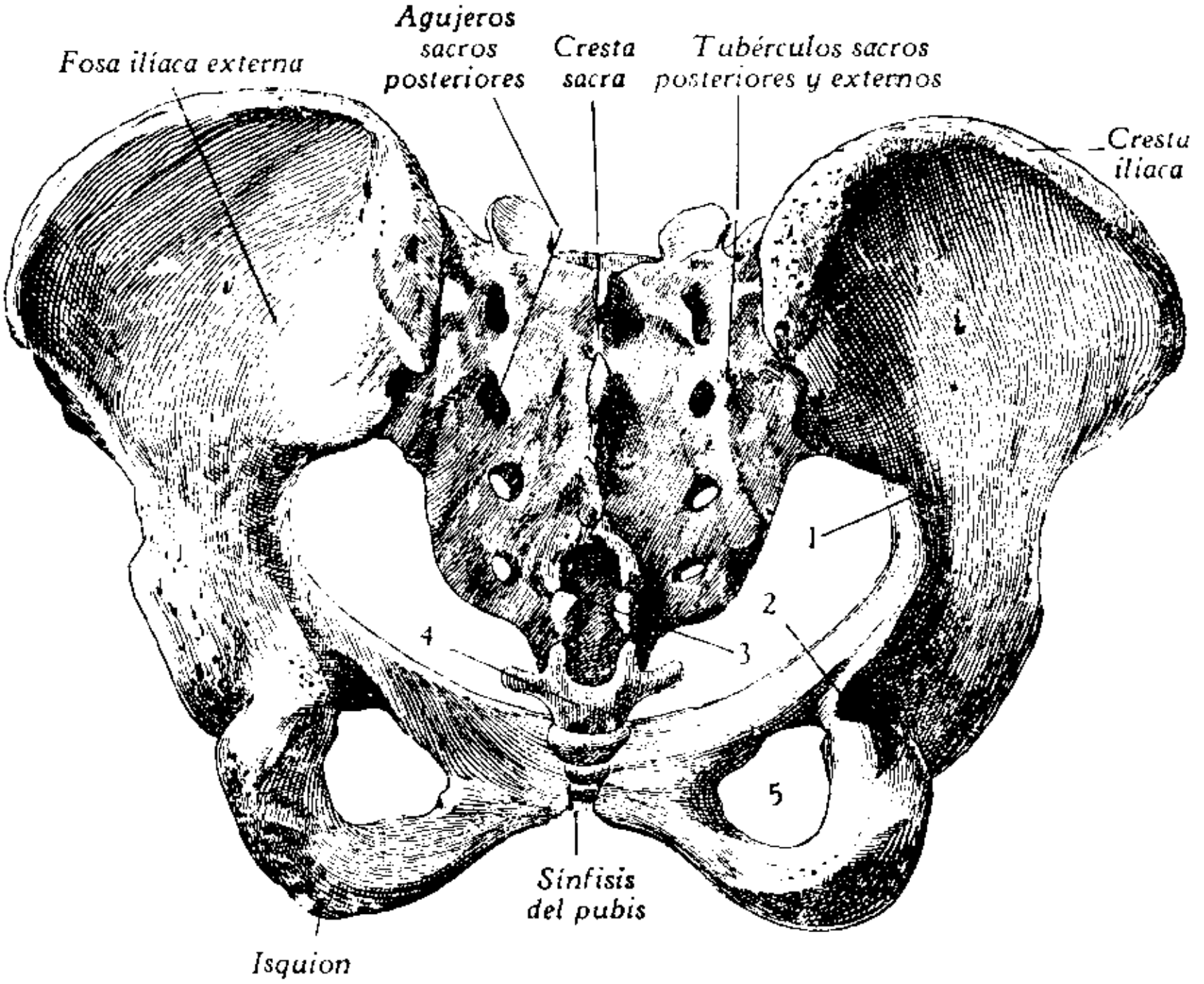

FIG. 168. PELVIS, VISTA POR DETRÁS.

1, escotadura ciática mayor; 2, espina ciática; 3, hiato sacro; 4, cóccix; 5, agujero obturado.

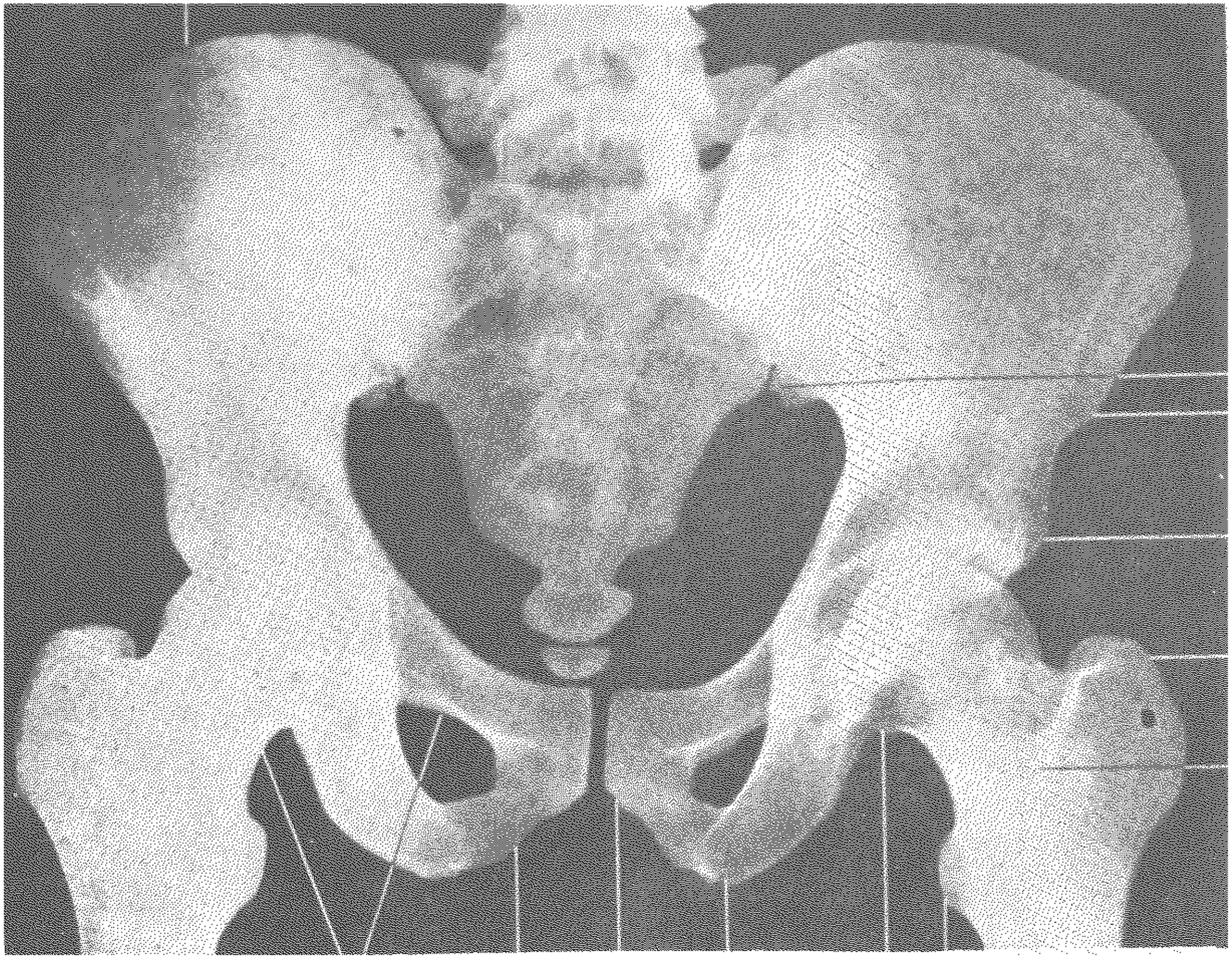

FIG. 169. RADIOGRAFÍA ANTERIOR DE PELVIS EN HOMBRE DE 22 AÑOS.

El *estrecho superior* de la pelvis está formado, de atrás adelante, por el promontorio, el borde anterior de las alas del sacro, la línea innominada y el borde superior del pubis. El estrecho superior tiene la forma de un corazón de naipes, con la base hacia atrás; esta forma puede variar, entre otras causas, por las variaciones que presenta el promontorio, según los individuos. Para definir su forma y magnitud, se consideran cuatro diámetros dispuestos según el plano del estrecho, siguiendo diversas direcciones. Ahora bien, el valor de estas dimensiones no es el mismo desde el punto de vista puramente anatómico que desde el tocológico, ya que de ellas depende uno de los momentos decisivos en el proceso del parto, el llamado "encajamiento". Esto ha llevado a distinguir los diámetros anatómicos de los tocológicos u obstétricos.

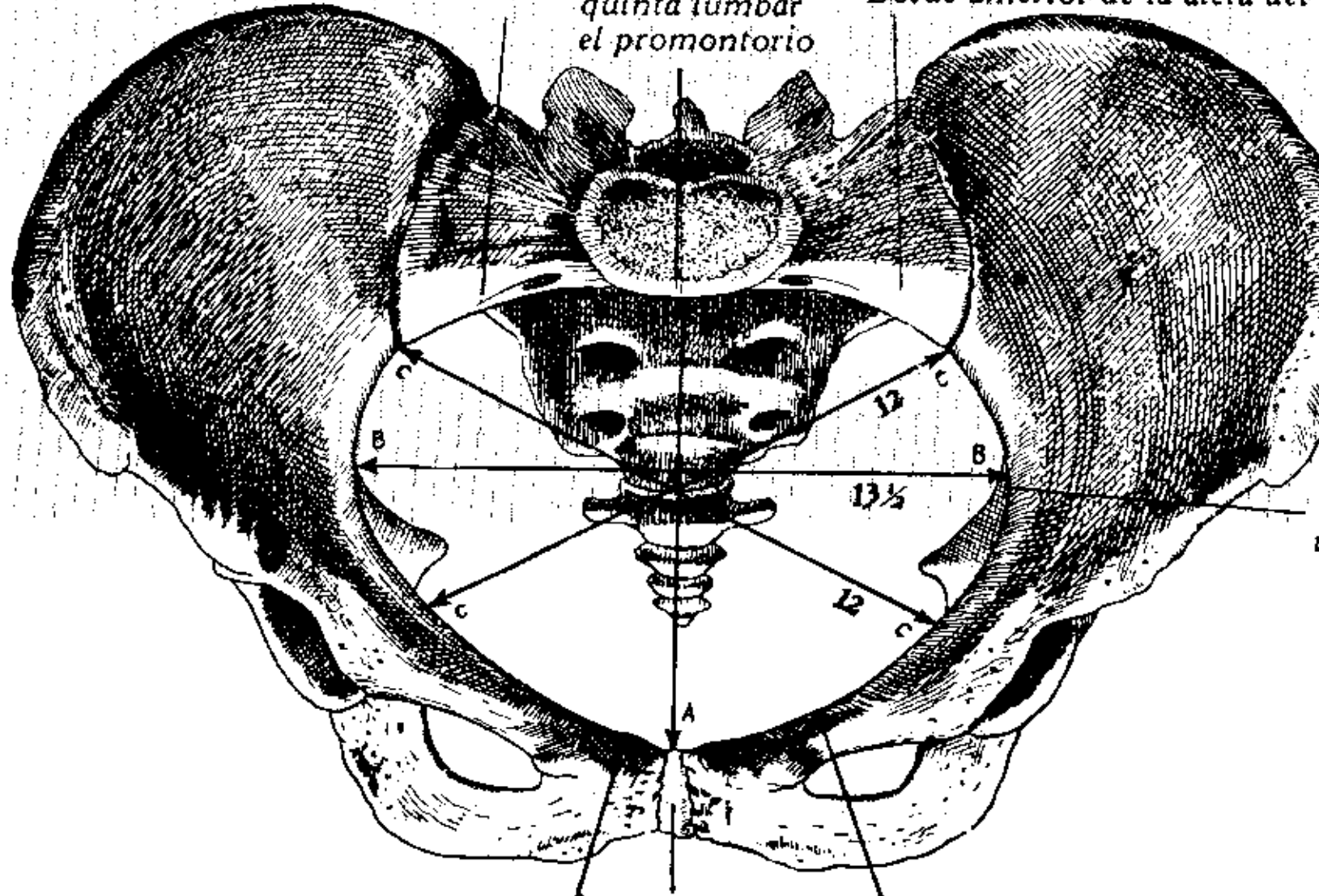

FIG. 170. PELVIS VISTA POR ARRIBA. ESTRECHO SUPERIOR; DIÁMETROS.
A-A, diámetro promontosuprapúbico que mide 11 cm; B-B, diámetro transverso máximo que mide 13.5 cm; C-C, diámetros oblicuos que miden 12 cm.

Los **diámetros anatómicos** son los siguientes:

1º *Diámetro anteroposterior, promontosuprapúbico* o *conjugado anatómico.* Se extiende desde el promontorio hasta el borde superior de la sínfisis pubiana y mide alrededor de 11 centímetros.

2º *Diámetro transverso máximo.* Mide unos trece centímetros y medio.

3º *Diámetro oblicuo derecho.* Va desde la eminencia iliopectínea del lado derecho a la sínfisis sacroilíaca del izquierdo y mide alrededor de doce centímetros.

4º *Diámetro oblicuo izquierdo.* Se extiende desde la eminencia iliopectínea del lado izquierdo hasta la sínfisis sacroilíaca del derecho y mide lo mismo que el anterior. Se considera normal que este diámetro tenga 2 ó 3 mm más que el derecho.

Los **diámetros obstétricos** son también cuatro y su importancia para el tocólogo deriva del momento del paso de la cabeza fetal desde la gran pelvis a la pequeña. Con el conocimiento de estos diámetros y de la cabeza del feto, se puede pronosticar la posibilidad o imposibilidad del descenso de éste. Son los siguientes:

1º *Diámetros anteroposteriores.* Considera el tocólogo, además del anatómico, visto ya, que mide unos 11 centímetros; el *promontorretropúbico* o diámetro útil de Pinard, que es más corto y va a terminar por delante en la eminencia máxima del reborde retrosinfisiano, mide diez centímetros y medio. (Fig. 170.)

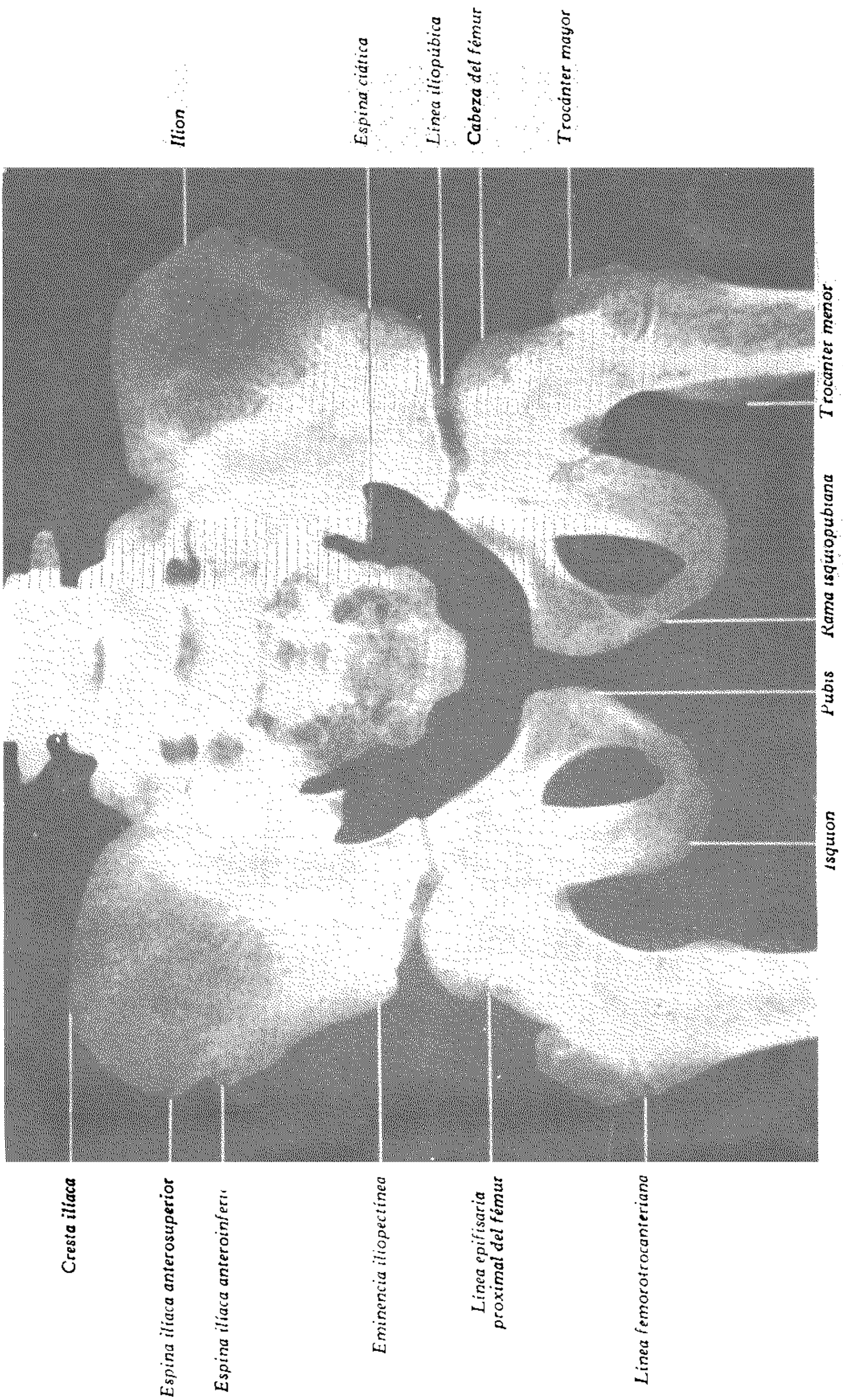

FIG. 171. RADIOGRAFÍA ANTERIOR DE PELVIS EN NIÑO DE 5 AÑOS.

2º *Diámetro transverso.* El diámetro anatómico, *transverso máximo*, por ser muy posterior, es decir, muy cercano al promontorio, no es aprovechable para el paso de la cabeza del feto· por esta razón interesa más al tocólogo el diámetro mediano, equidistante del pubis y del promontorio, que mide alrededor de doce centímetros y medio.

3º y 4º *Diámetros oblicuos.* Toma el tocólogo, como tales, los mismos diámetros oblicuos anatómicos.

La *pelvis menor* está limitada arriba por el estrecho superior y abajo por la circunferencia inferior de la pelvis o *estrecho inferior*. Recibe también el nombre de excavación pélvica y se pueden considerar en ella cuatro paredes. La *pared anteroinferior* se halla inclinada hacia abajo y hacia atrás y está constituida por la sínfisis del pubis en la línea media y a los lados por las ramas y el cuerpo del pubis, así como por la porción anterior de agujero obturado. La *pared posterior* está vuelta hacia abajo y adelante, es cóncava y está formada por el sacro y el cóccix.

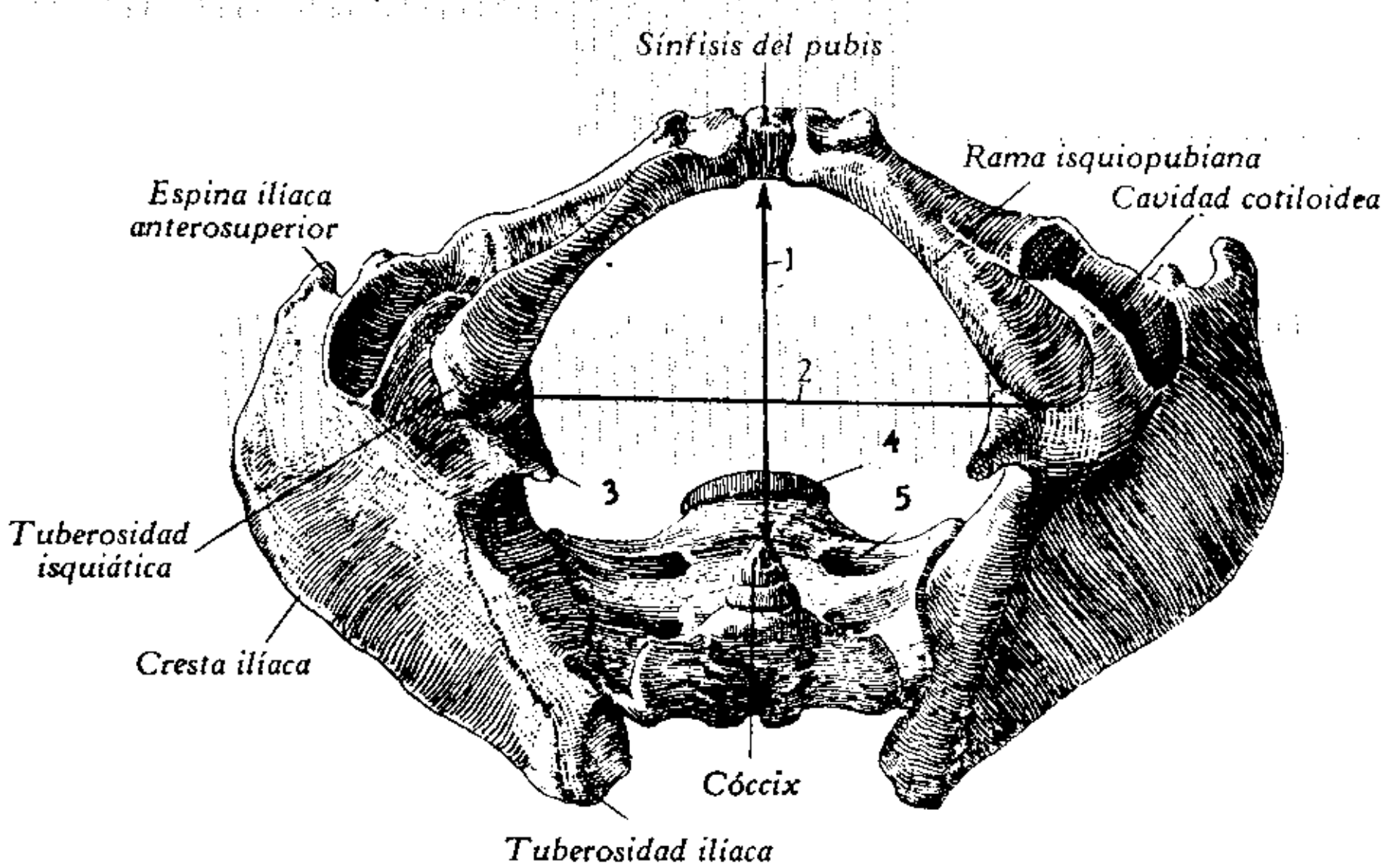

FIG. 172. PELVIS VISTA POR ABAJO. ESTRECHO INFERIOR; DIAMETROS.

1, diámetro subpubococcígeo, de 9 cm; 2, diámetro biisquiático interno, de 9 cm; 3, espina ciática; 4, primera vértebra sacra; 5, agujeros sacros anteriores.

Las *paredes laterales* son cuadrangulares, algo más altas que anchas y constituidas por la porción interna de los coxales correspondientes a la cavidad cotiloidea; se presentan inclinadas hacia adentro y abajo.

Circunferencia superior o base. El plano de ésta se halla fuertemente inclinado hacia abajo y adelante.

En la parte anterior dicha circunferencia se halla constituida por la sínfisis del pubis, la espina del pubis, la eminencia iliopectínea, la espina ilíaca anteroinferior, la escotadura innominada y la espina ilíaca anterosuperior; a los lados, por la cresta ilíaca, y hacia atrás, por la base del sacro.

Circunferencia inferior o estrecho inferior. También se llama *estrecho menor.* Se halla definida, anteriormente, por el borde inferior de la sínfisis pubiana; a los lados, por las ramas isquiopubianas y las protuberancias isquiáticas, así como por los bordes inferiores de los ligamentos sacrociáticos mayores; y posteriormente, por el cóccix.

El estrecho inferior no es, por tanto, completamente óseo (fig. 172.) En él se consideran también cuatro diámetros, denominados y orientados como los del estrecho superior.

1º *Diámetro subpubococcígeo* o *anteroposterior.* Mide unos nueve centímetros y durante el parto aumenta hasta alcanzar los doce, debido a los movimientos de nutación del sacro y el retroceso del cóccix.

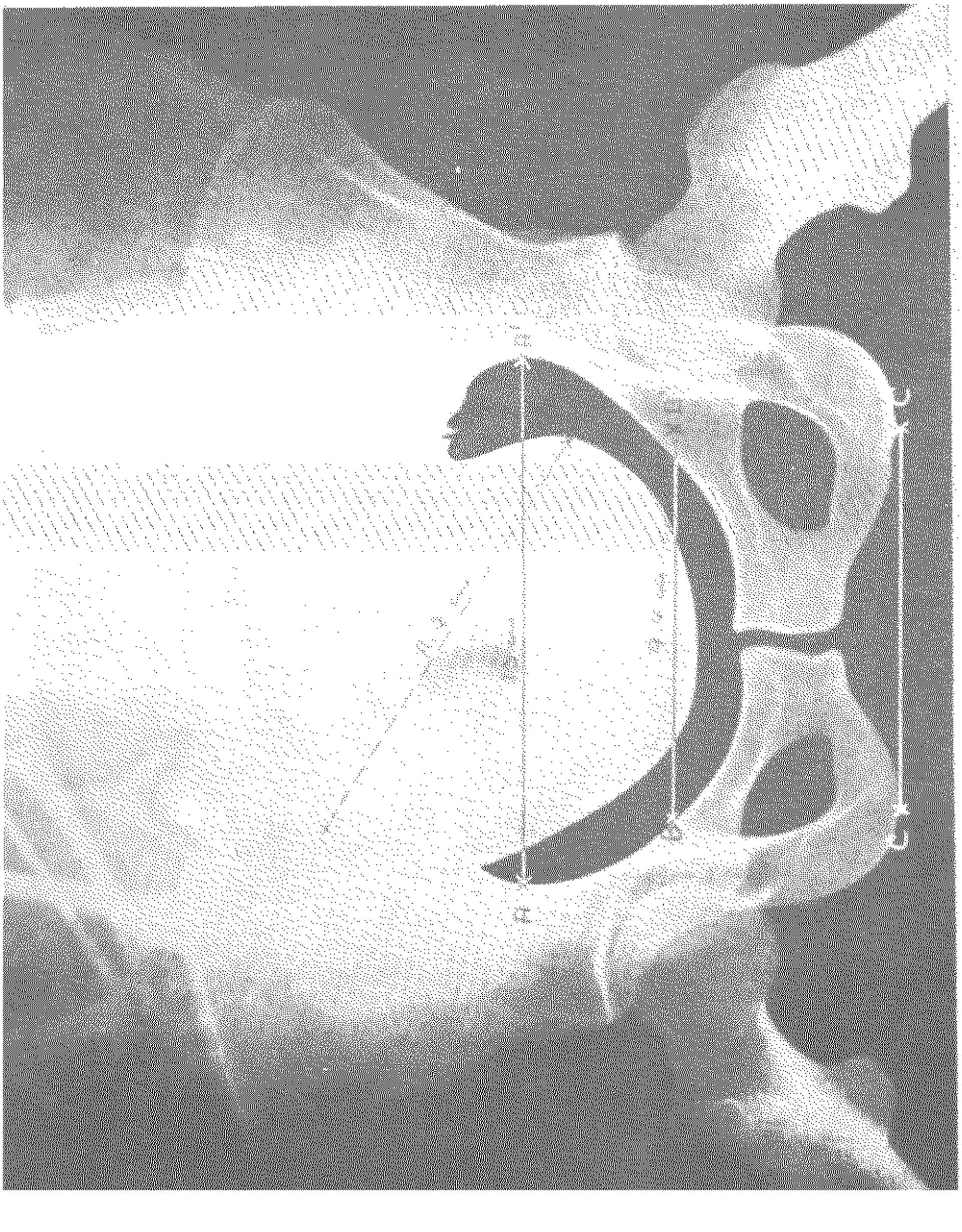

FIG. 173. RADIOGRAFÍA ANTERIOR DE PELVIS DE MUJER EMBARAZADA A TÉRMINO.

A-A' diámetro anterior pélvico; X-X, diámetro occipitofrontal; B-B', diámetro transverso anterior iliopectíneo; C-C', diámetro bisquiático.

2º *Diámetro biisquiático* o *transverso.* Va de la cara interna de un isquion al opuesto y mide unos nueve centímetros. En la pelvis de la mujer mexicana alcanza pocas veces los nueve centímetros, siendo casi siempre menor. (Dr. Duque de Estrada.)

3º Los dos *diámetros oblicuos* van del centro de un ligamento sacrociático al centro de la rama isquiopubiana del lado opuesto y miden alrededor de once centímetros.

Los dos planos definidos por el estrecho superior y el inferior, aunque no correspondan exactamente con el contorno de éstos, son oblicuos entre sí y van a cortarse por delante del pubis, formando un ángulo de 50° aproximadamente. El eje del primero o plano promontosuprapúbico vendrá a pasar por la punta del cóccix, mientras que el eje del segundo o plano subpubococcígeo vendrá a tocar en el promontorio. Los ejes son las rectas perpendiculares a los planos en su centro. (Fig. 174.)

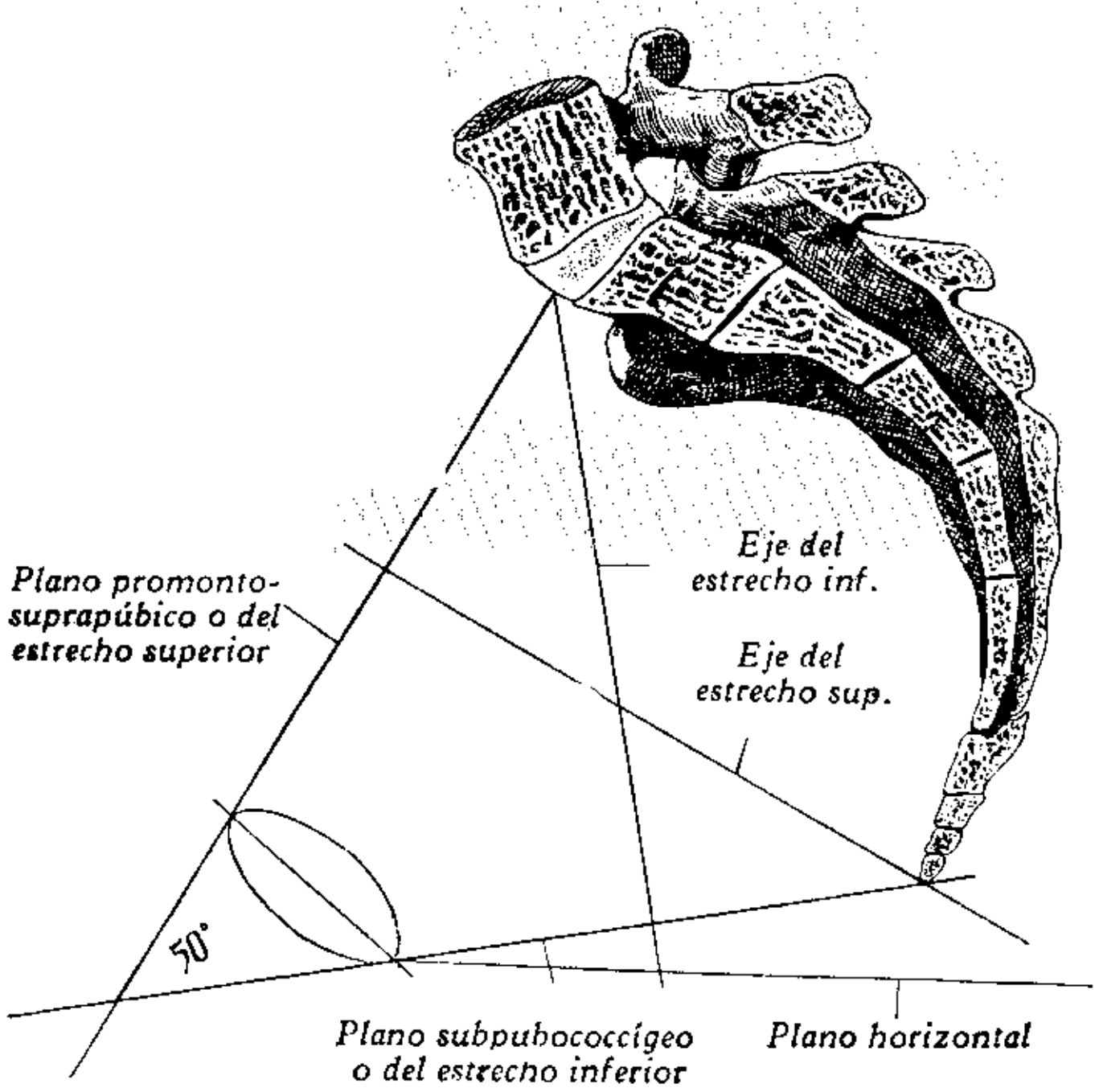

FIG. 174. EJES DE LA PELVIS.

Es importante también el conocimiento de ciertos diámetros que se obtienen por medidas externas *(pelvimetría externa),* pues mediante su estudio se puede deducir la normalidad o anormalidad de una pelvis, según el Dr. Rábago, en mujeres mexicanas, y son los siguientes:

1º *Diámetro anteroposterior.* Definido por la apófisis espinosa de la quinta vértebra lumbar y la parte superior de la sínfisis pubiana. Mide diecinueve centímetros. Es llamado también *diámetro de Baudelocque.*

2º *Diámetro biespinoso anterior.* Se extiende de la espina ilíaca anterosuperior derecha a la izquierda. Mide veintitrés centímetros.

3º *Diámetro bicrestal.* Va del punto más saliente de una cresta ilíaca a la del lado opuesto. Mide 28 cm.

4º *Diámetro biespinoso posterior.* Se halla comprendido entre las dos espinas ilíacas posteriores y superiores. Mide de ocho a diez centímetros.

5º *Diámetro bitrocantéreo.* Va de un trocánter mayor a otro y mide 32 cm.

La medición de diámetros puede hacerse también al interior *(pelvimetría interna)* o mediante los rayos X *(radiopelvimetría).* El análisis de estos métodos entra ya de lleno en el campo de la Obstetricia o Tocología.

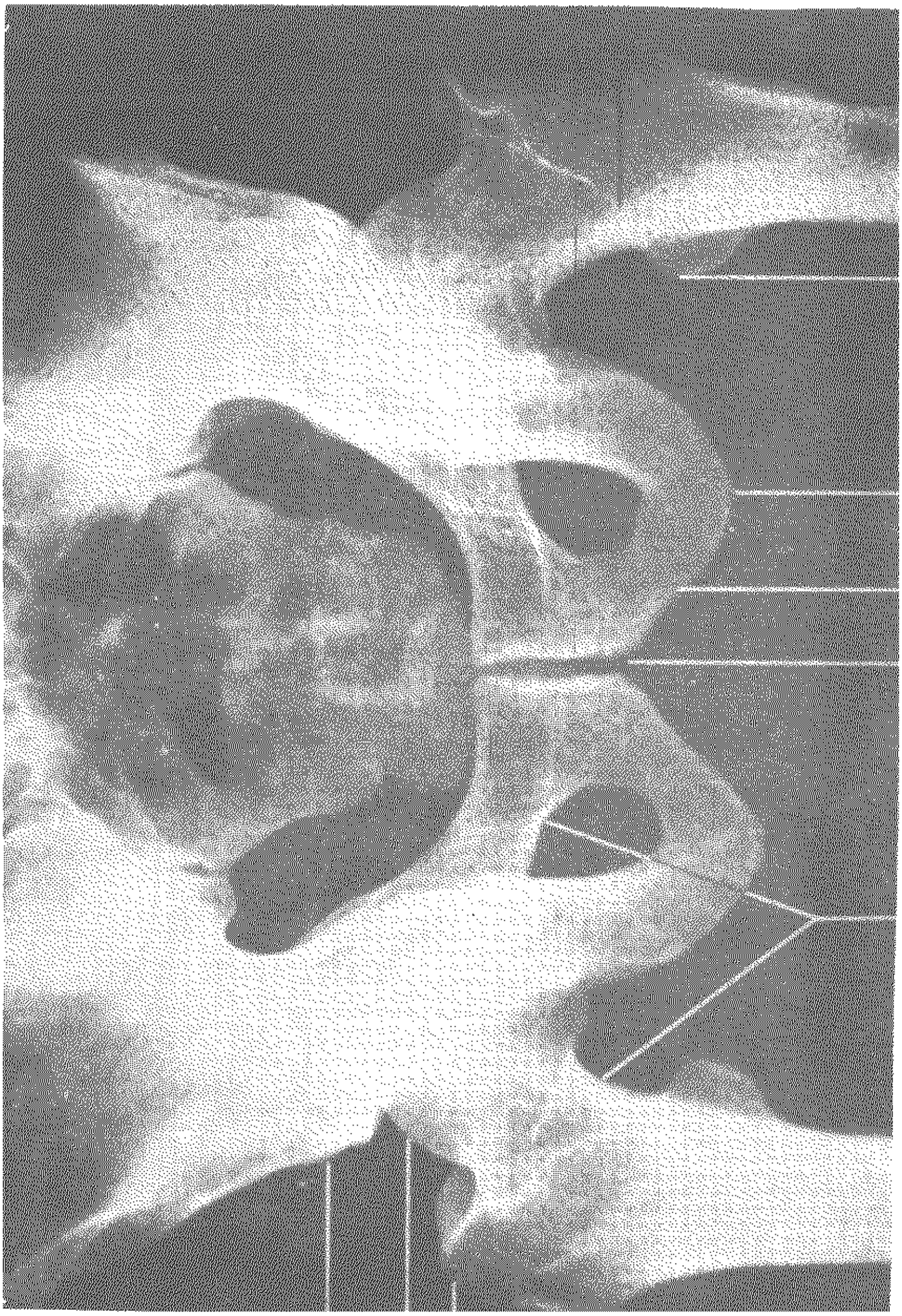

FIG. 175. RADIOGRAFÍA DE LA ARTICULACIÓN COXOFEMORAL Y SÍNTESIS DEL PUBIS.

Diferencias sexuales. Los huesos coxales en la pelvis del hombre son más gruesos y consistentes que en la pelvis de la mujer.

La pirámide pélvica es más alta en el hombre y más ancha en la mujer, y su inclinación es mayor en la mujer que en el hombre.

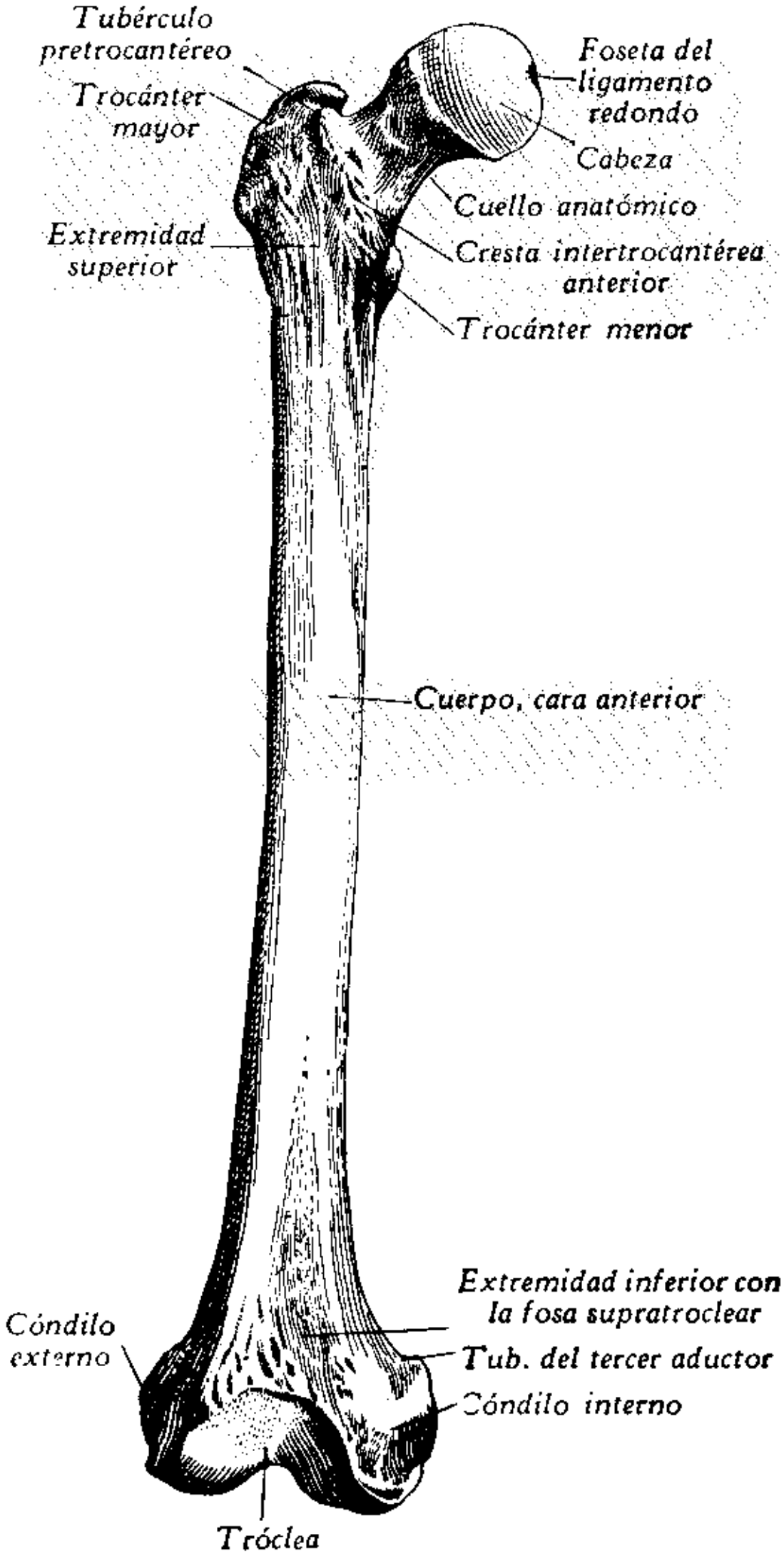

FIG. 176. FÉMUR, CARA ANTERIOR.

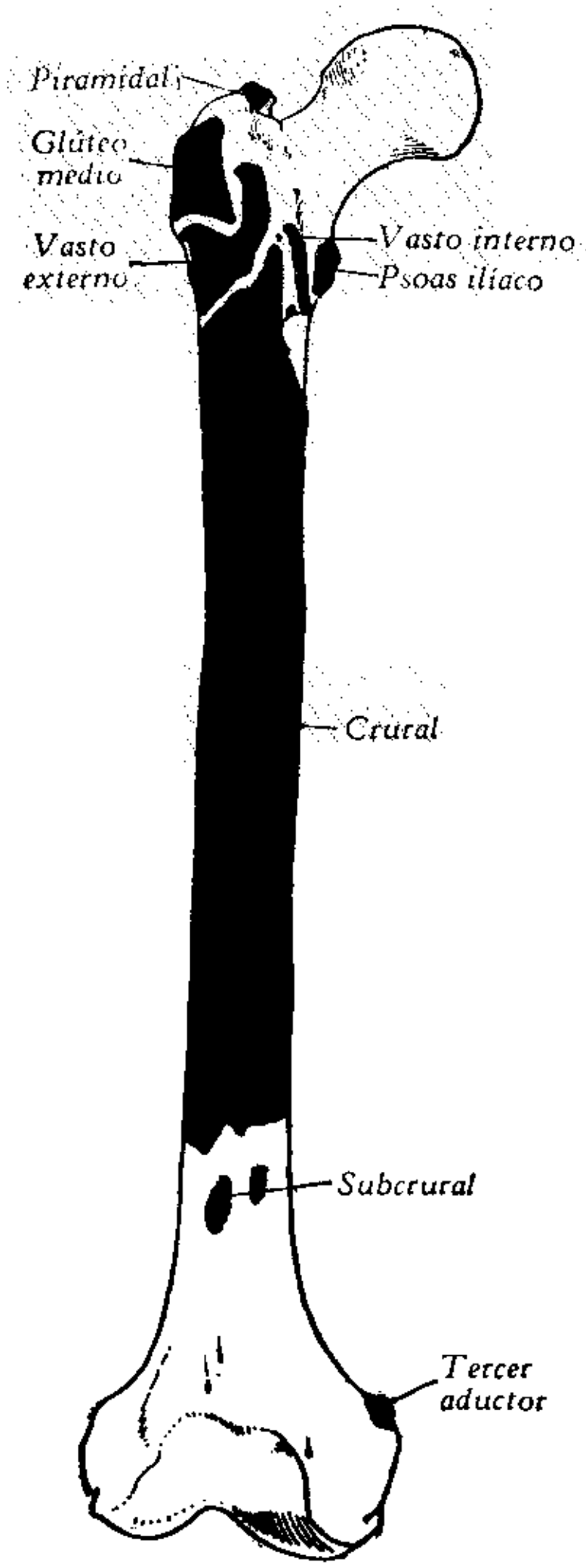

FIG. 177. FÉMUR, CARA ANTERIOR; INSERCIONES MUSCULARES.

ESQUELETO DEL MUSLO

FEMUR

Es un hueso largo y voluminoso que se articula por arriba con el coxal y por abajo con la tibia y la rótula. Presenta una dirección oblicua de arriba abajo y de afuera adentro, distinguiéndose en él, como en todo hueso largo, un cuerpo y dos extremidades.

Cuerpo. En razón de su forma de prisma triangular, tiene tres caras y tres bordes.

Cara anterior. Es lisa y convexa hacia delante, sirviendo de inserción a los músculos crural y subcrural. (Figs. 176 y 177.)

Cara posterointerna. Esta cara es más ancha en su parte media que en los extremos, hallándose cubierta por el vasto interno.

Cara posteroexterna. Es también más ancha en su parte media, donde es, además, cóncava, siendo convexa en sus extremidades. Se halla cubierta por el vasto externo y sirve de inserción a parte del crural. (Figs. 178 y 179.)

Borde posterior. Es muy marcado y rugoso, por lo cual recibe el nombre de *línea áspera del fémur,* dividiéndose en su extremidad superior en tres ramas; una de ellas se

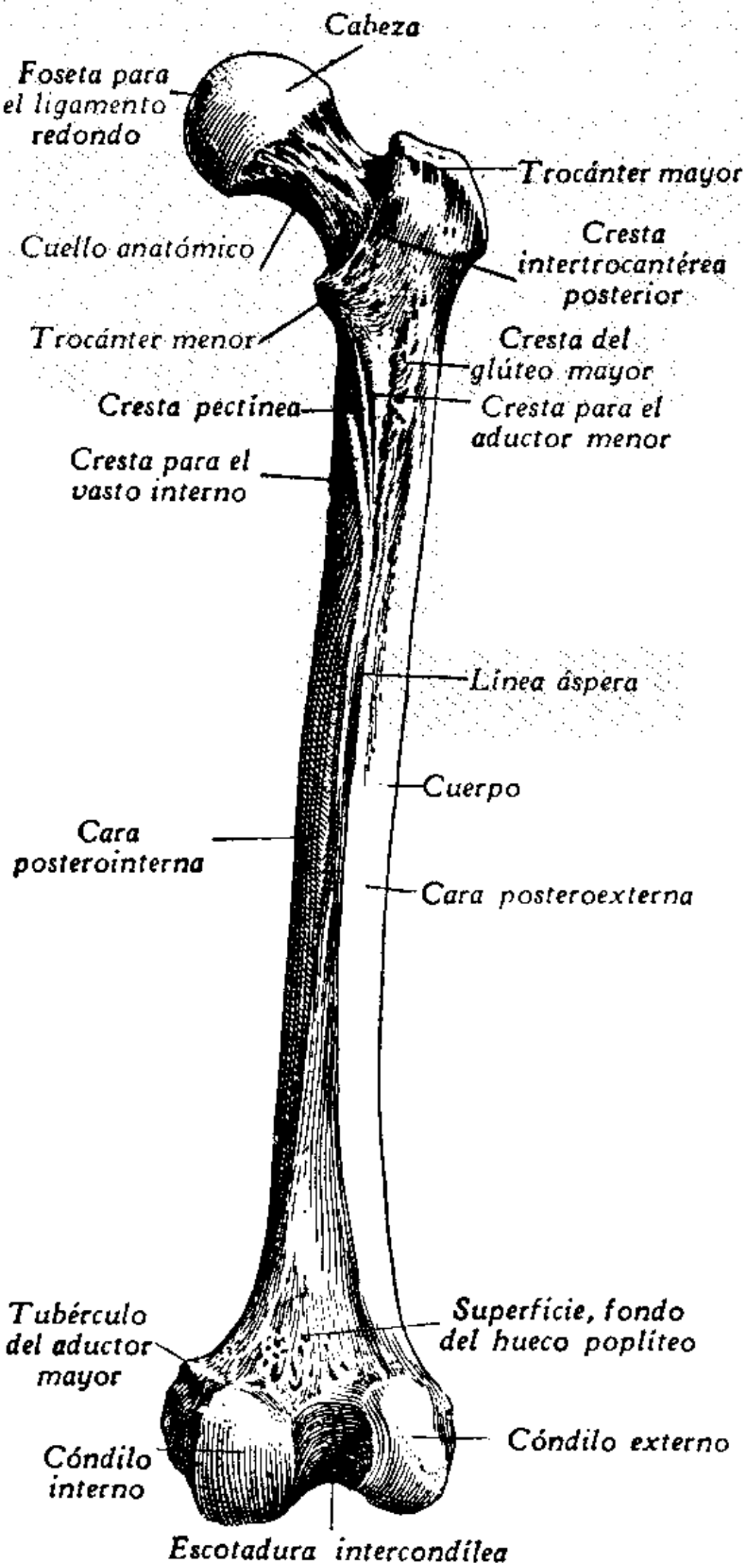

FIG. 178. FÉMUR, VISTO POR DETRÁS.

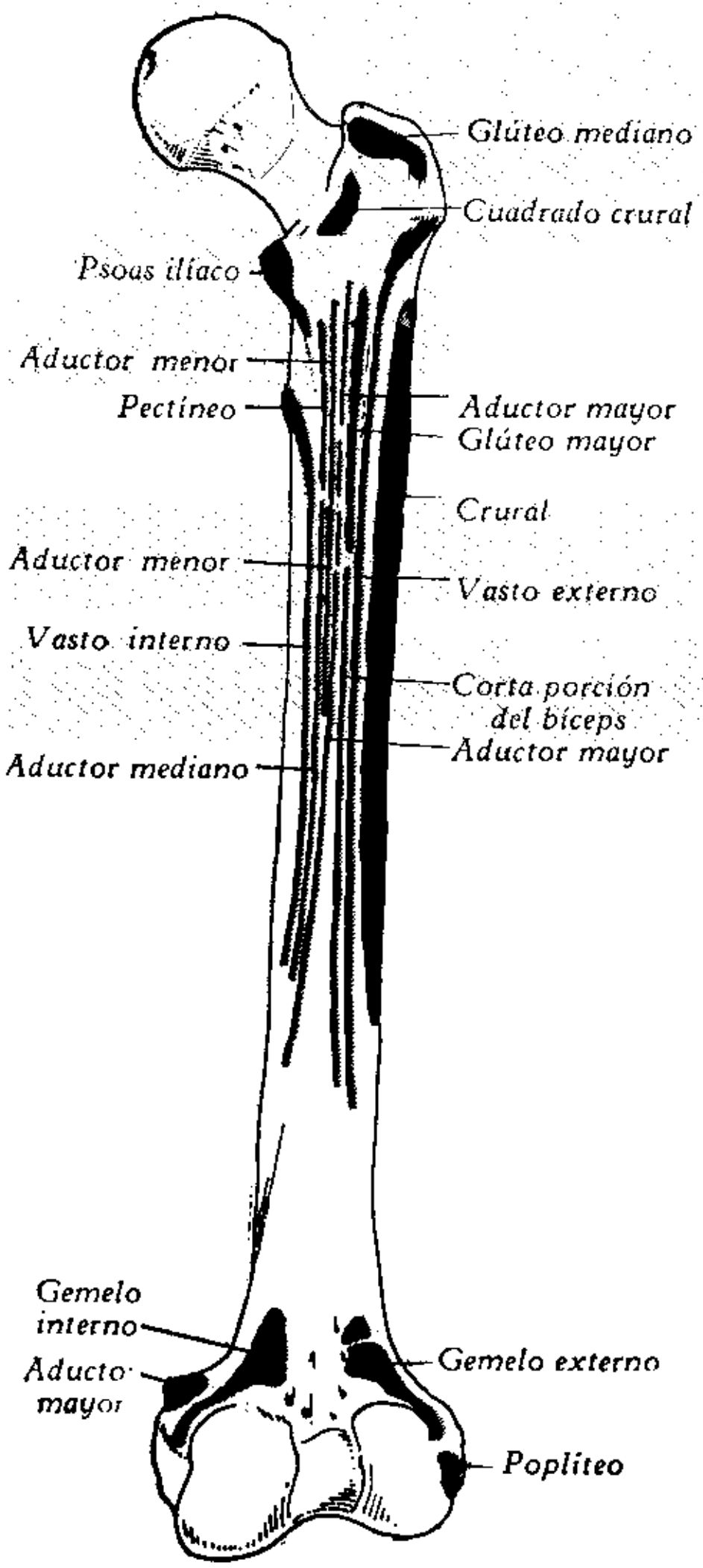

FIG. 179. FÉMUR, VISTO POR DETRÁS; INSERCIONES MUSCULARES.

dirige hacia el gran trocánter y se llama *cresta del gran glúteo,* por dar inserción al músculo de este nombre; otra se dirige hacia el pequeño trocánter, sirve de inserción al músculo pectíneo y se denomina por eso *cresta pectínea;* la tercera, contorneando al hueso por debajo del pequeño trocánter, pasa a la cara anterior en dirección al gran trocánter, confundiéndose con la cresta intertrocantérea anterior. En esta cresta, así como en la correspondiente al borde posterior, se inserta el vasto interno, recibiendo por eso el nombre de *cresta del vasto interno.*

En su parte media la línea áspera se descompone en dos labios y un intersticio: en el labio externo se inserta el vasto externo; en el labio interno se inserta el vasto interno, y

en el intersticio lo hacen los tres aductores y la porción corta del bíceps. En su porción inferior la línea áspera se bifurca, yendo sus ramas a terminar en los salientes que presentan los cóndilos del fémur y quedando limitada entre ellas una superficie triangular, de base inferior, llamada *espacio poplíteo.* En el tercio medio de la línea áspera se encuentra el agujero nutricio principal del hueso.

Bordes laterales. Son externo e interno, estando tan poco marcados, que se confunden con las caras que limitan.

Extremidad superior. Se halla constituida por un gran saliente esférico, denominado *cabeza del fémur,* el cual está unido al resto del hueso por una porción estrecha o *cuello anatómico del fémur,* en cuya base se encuentran dos salientes rugosos, conocidos con los nombres de trocánteres mayor y menor. Toda esta masa ósea se une al cuerpo del hueso por el *cuello quirúrgico* del fémur, situado debajo del trocánter menor.

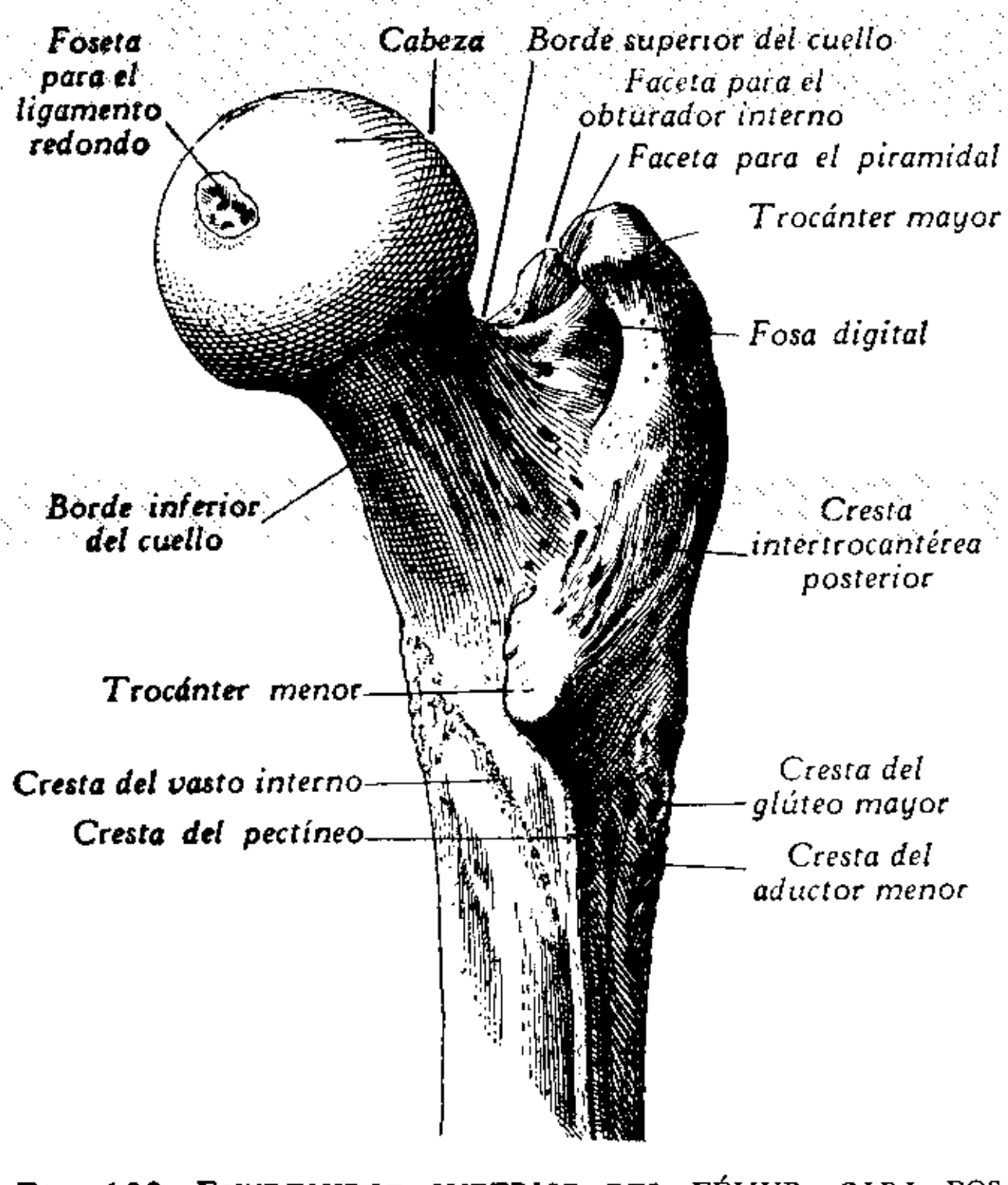

FIG. 180. EXTREMIDAD SUPERIOR DEL FÉMUR, CARA POSTERIOR.

La *cabeza del fémur* se halla vuelta hacia arriba, adentro y adelante, correspondiendo casi a los dos tercios de una esfera; es lisa y presenta, un poco abajo de su centro, una depresión o *foseta del ligamento redondo,* cuya superficie rugosa se halla perforada por agujeros vasculares y sirve de inserción al ligamento redondo de la articulación de la cadera. (Fig. 180.)

La superficie articular es más ancha en la parte anterior que en la posterior y está circunscrita por dos líneas curvas, de concavidad dirigida hacia fuera, cuyos extremos se unen adelante y atrás.

El *cuello del fémur* es la parte de la extremidad comprendida entre la cabeza por dentro y los trocánteres y líneas intertrocantéreas por fuera; se halla dirigido oblicuamente de adentro afuera y de arriba abajo, formando con el cuerpo del hueso un ángulo de 130°. Está aplanado de adelante atrás, por lo que se pueden distinguir en él dos caras, dos bordes y dos extremidades.

La *cara anterior del cuello* es plana y lleva cerca de la superficie articular una pequeña cara rugosa, de forma oval, limitada por una cresta; según POIRIER, esta faceta resulta de la presión que la ceja cotiloidea ejerce sobre esta cara del cuello cuando se está sentado y dicho autor le ha dado, como BERTEAUX, el nombre de *impresión ilíaca.*

La *cara posterior del cuello* se halla vuelta hacia atrás y ligeramente hacia arriba, siendo cóncava transversalmente y convexa de arriba abajo.

El *borde superior* es más corto que el inferior, se extiende de la cabeza al gran trocánter y es cóncavo hacia arriba.

El *borde inferior* se dirige oblicuamente de arriba abajo y de adentro afuera, siendo cóncavo transversalmente.

Tanto las caras como los bordes del cuello del fémur presentan múltiples orificios vasculares e impresiones longitudinales correspondientes a los haces profundos de la cápsula articular de la cadera, que se reflejan sobre el hueso.

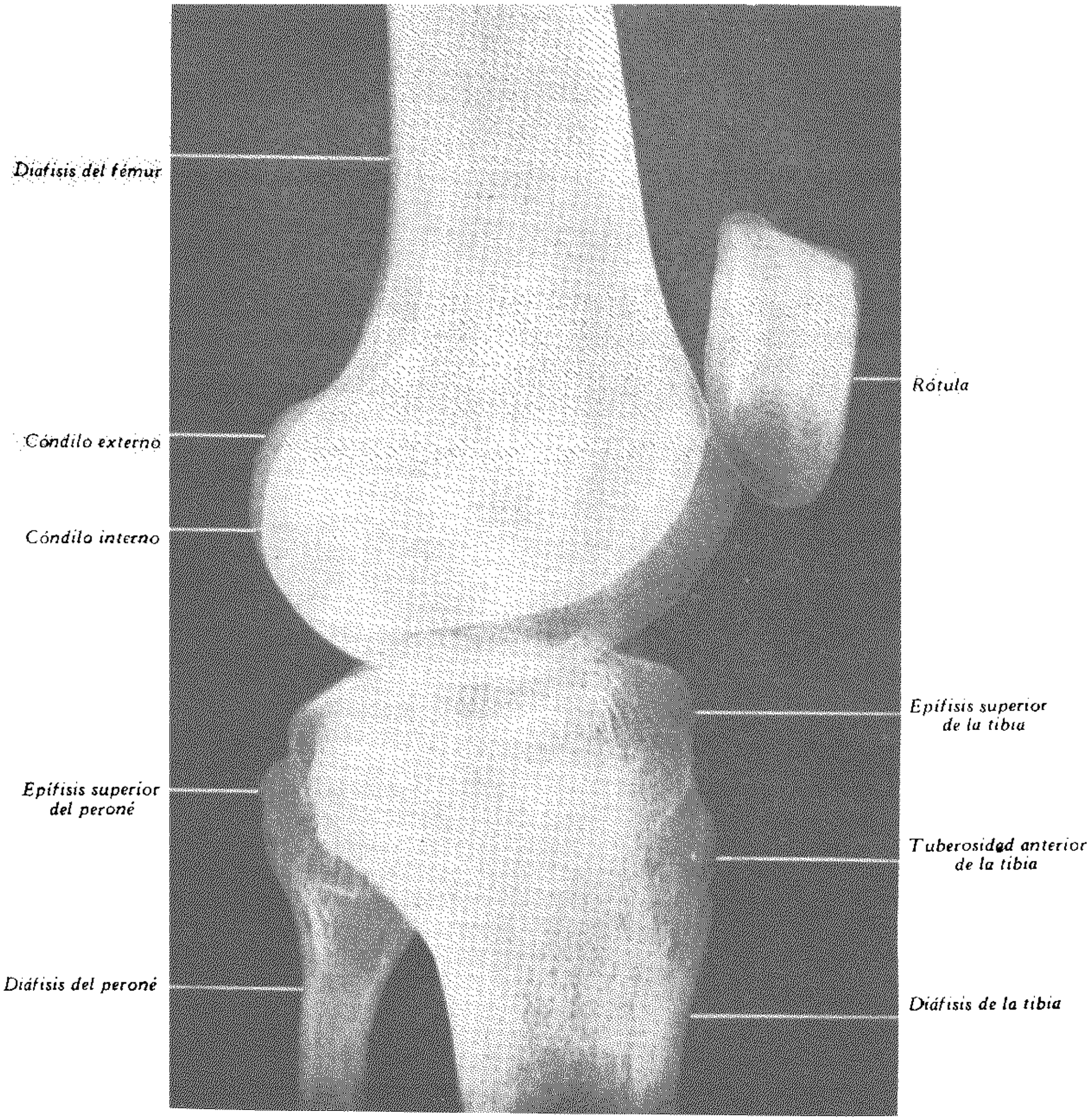

FIG. 181. RADIOGRAFÍA LATERAL DE LA RODILLA EN INDIVIDUO DE 18 AÑOS.

El *gran trocánter* está situado en la parte externa del borde superior del cuello y en la parte más alta de la cara posteroexterna del cuerpo del fémur. Tiene forma cuadrangular y su *cara externa,* convexa y rugosa, se halla recorrida de arriba abajo y de adelante atrás por un saliente rugoso que recibe el nombre de *cresta del glúteo medio,* ya que sobre él se inserta el músculo de ese nombre; las superficies situadas por encima y por debajo de dicho saliente son lisas y están ocupadas por bolsas serosas. La *cara interna del gran trocánter* se halla ahuecada, en su parte posterosuperior, por una excavación profunda denominada *foseta digital,* en cuyo fondo se inserta el músculo obturador externo; inmediatamente por encima y por delante de esta foseta, existe otra depresión donde se insertan el obturador interno y los gemelos. El *borde superior* del gran trocánter es más o menos horizontal y presenta, en su parte media, una ligera depresión donde se inserta el músculo piramidal. El *borde inferior* se confunde con el hueso y solamente se aprecia en forma de cresta horizontal poco marcada que sirve de inserción al vasto interno. Sobre el *borde anterior,* muy ancho y rugoso, se inserta el pequeño glúteo. Finalmente, el *borde posterior,* también grueso, se continúa con la línea intertrocantérea posterior, dando inserción en su parte inferior al cuadrado crural.

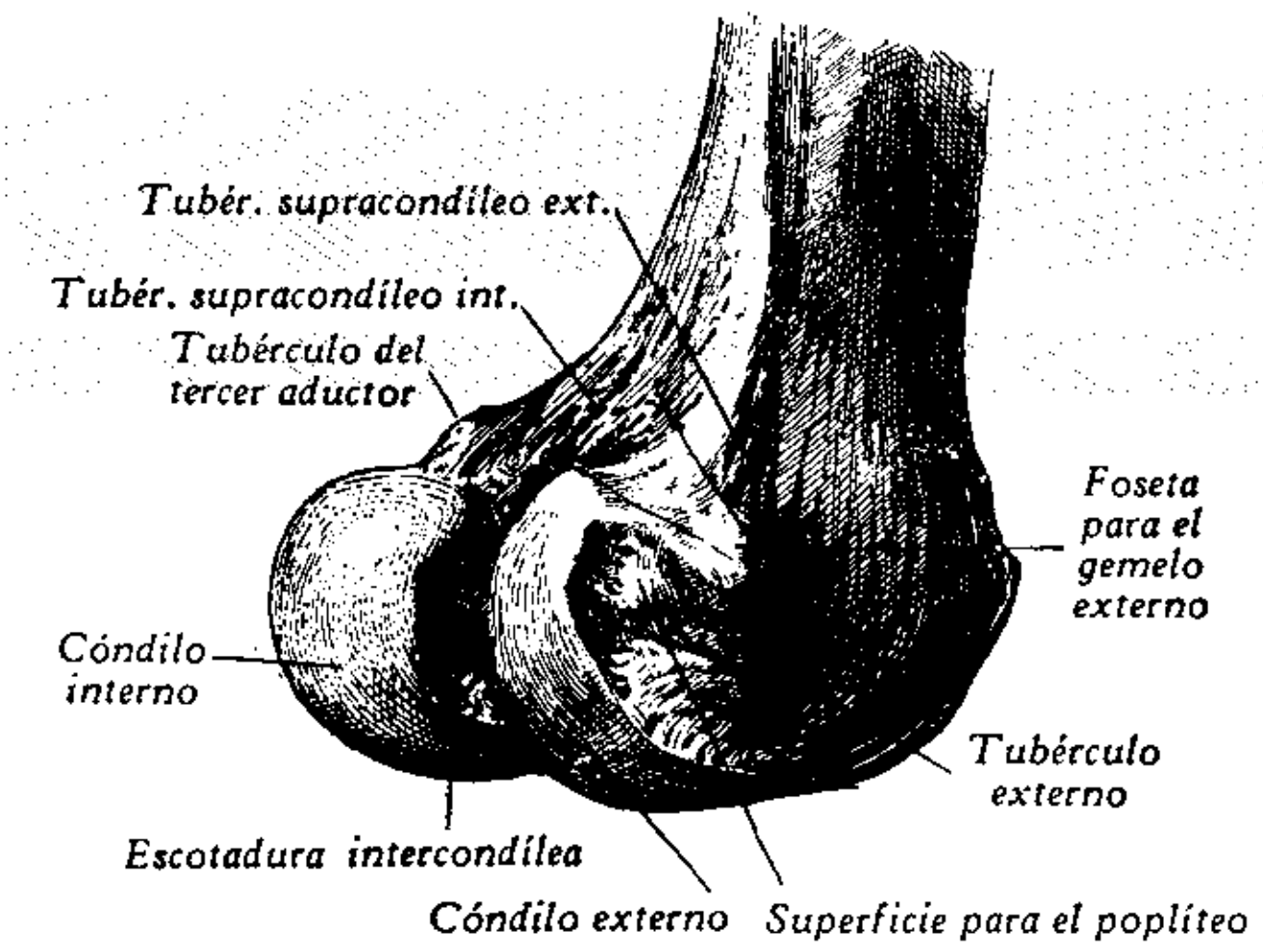

FIG. 182. CARA POSTEROEXTERNA DE LA EXTREMIDAD INFERIOR DEL FÉMUR.

El *pequeño trocánter* es de forma cónica y está colocado en la unión del cuello con la cara interna del cuerpo del hueso. Su superficie es rugosa y sirve de inserción al músculo psoasiliaco.

Por la cara posterior del hueso, el pequeño y el gran trocánter están unidos mediante una cresta gruesa y rugosa, que es continuación del borde posterior del gran trocánter y recibe el nombre de *línea intertrocantérea posterior.* Ambos trocánteres se hallan también unidos en la cara anterior del hueso merced a otra cresta rugosa, menos saliente que la anterior; esta cresta parte del *tubérculo petrocantéreo,* situado en la parte inferior del borde anterior del gran trocánter y desciende, bordeando la cara anterior del cuello, hacia el pequeño trocánter y terminando por delante de él en otro pequeño tubérculo llamado *petrocantíneo.* En ambos tubérculos se inserta el ligamento iliofemoral.

Extremidad inferior. Está formada por dos eminencias voluminosas, cuyo diámetro en conjunto es más grande en sentido transversal que en sentido anteroposterior; cada una de ellas constituye un cóndilo articular, hallándose ambos cóndilos unidos por su parte anterior, mientras por la posterior están separados mediante una escotadura profunda o *escotadura intercondílea.* Los cóndilos se denominan interno y externo, según su situación, y se distingue en cada uno de ellos una cara inferior, otra posterior y dos laterales.

Las caras inferior y posterior de los cóndilos están formadas por una superficie articular que se articula con la tibia y con la rótula. Por la parte anterior ambas superficies articulares se unen, inclinándose una hacia otra para formar la *garganta de la tróclea femoral;* dispuesta ésta en un plano sagital, se termina en la escotadura intercondílea, situada en la parte más inferior del hueso. Constituida así la *tróclea femoral,* está formada por dos vertientes de las cuales la externa es más extensa, más ancha y sobresale más hacia delante que la interna. Las superficies articulares condíleas continúan hacia atrás y hacia arriba de las vertientes de la tróclea; ocupan la totalidad de la cara posterior de los cóndilos, describiendo una especie de espiral, cuyo radio disminuye de adelante hacia atrás.

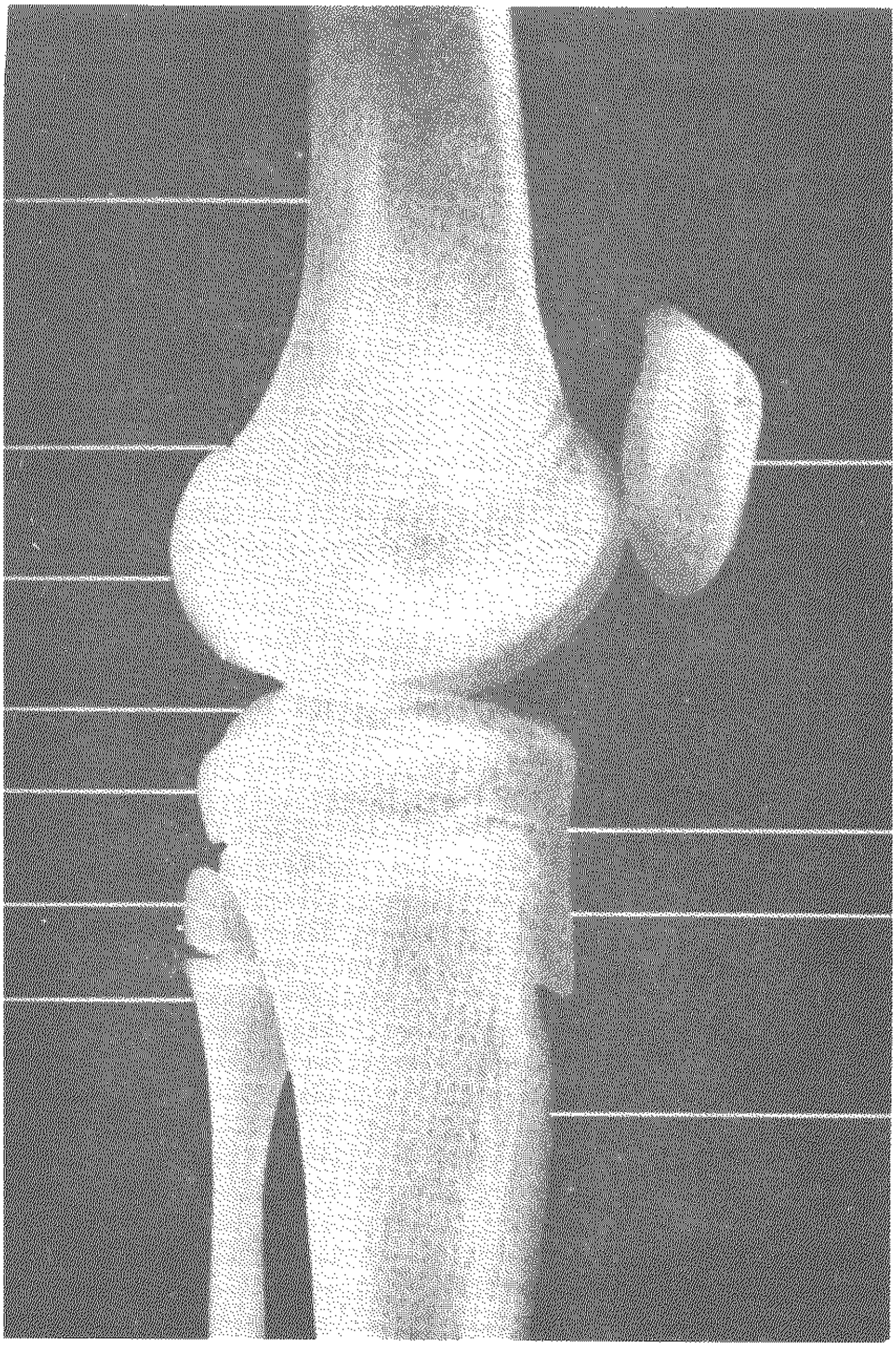

FIG. 183. RADIOGRAFÍA LATERAL DE RODILLA EN NIÑO DE 5 AÑOS.

La *escotadura intercondílea* presenta dos caras laterales y un fondo, siendo este cóncavo hacia atrás; en las caras laterales se observan impresiones rugosas para la inserción de los ligamentos cruzados y numerosos agujeros vasculares. (Fig. 182.)

En la cara posterior de la extremidad y por encima de cada una de las superficies articulares de los cóndilos, se encuentra un tubérculo, denominado *tubérculo supracondíleo (interno y externo)*, donde se insertan en parte los gemelos. (Véase fig. 182.)

Por la cara anterior, e inmediatamente encima de la superficie troclear, se encuentra una depresión provista de agujeros y de forma más o menos triangular, llamada *foseta supratroclear;* en ella se aloja la rótula durante la extensión de la pierna sobre el muslo.

La cara lateral interna del cóndilo interno presenta un saliente alargado en sentido vertical, denominado *tuberosidad interna del fémur.* Por detrás de él existe una depresión rugosa, donde se inserta el ligamento lateral interno de la rodilla, mientras que en su parte superior y correspondiendo a la extremidad inferior de la rama interna originada por la bifurcación de la línea áspera, destaca un tubérculo que sirve de inserción al aductor mayor, por lo que recibe el nombre de *tubérculo del gran aductor.* En una depresión rugosa, situada detrás de este tubérculo, se inserta el gemelo interno. (Fig. 184.)

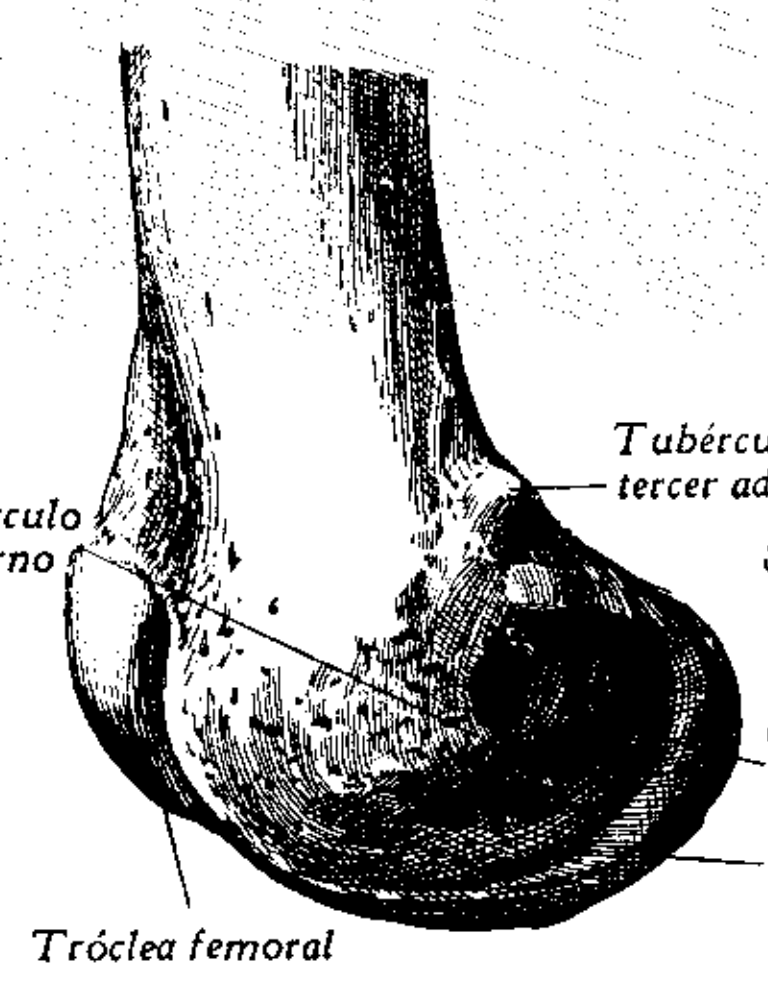

FIG. 184. CARA INTERNA DE LA EXTREMIDAD INFERIOR DEL FÉMUR.

La cara externa del cóndilo externo lleva en su parte media la *tuberosidad del cóndilo externo,* mientras por detrás y algo por debajo de ella se encuentra una depresión alargada donde se inserta el músculo poplíteo. En sendas fosetas situadas por encima de la tuberosidad se insertan el gemelo externo y el plantar delgado. (Véase fig. 182.)

Estructura. Se halla constituido el cuerpo del fémur por un tubo de tejido compacto, que encierra la médula del hueso, y termina superiormente al nivel del pequeño trocánter e inferiormente a la altura de la bifurcación de la línea áspera. Este tejido compacto es considerablemente grueso y resistente en el borde inferior del cuello, donde es llamado por RODET lámina ósea subtrocantereana y de donde irradian fascículos del mismo tejido hacia la cabeza y hacia el gran trocánter. Las extremidades están formadas por tejido esponjoso, recubierto de tejido compacto; las trabéculas del primero se dirigen en la extremidad superior oblicuamente, entrecruzándose en la unión del cuello y la cabeza y yendo a terminar en la superficie articular de ésta.

Osificación. El cuerpo del fémur se desarrolla mediante un centro primitivo que aparece en el segundo mes de la vida fetal. Tres centros secundarios originan la extremidad superior: cabeza, gran trocánter y pequeño trocánter y aparecen a los dos, cinco y ocho años, respectivamente. El único centro epifisario inferior aparece días antes del nacimiento y tiene valor, por eso, en medicina legal, para apreciar la edad de los recién nacidos.

La soldadura de los trocánteres con el cuerpo se verifica entre los dieciséis y los dieciocho años, la de la cabeza hacia los veinte, y la de la extremidad inferior no queda terminada hasta los veinte o veintidós años.

ROTULA

Se halla situada en la parte anterior de la articulación de la rodilla y es aplanada en sentido anteroposterior, siendo más gruesa y ancha en su parte superior o *base,* que en la inferior o *vértice.* Su forma general es triangular, presentando, además de base y vértice, dos caras y dos bordes.

Cara anterior. Es convexa en toda su extensión y rugosa, mostrando numerosos orificios vasculares de distintos tamaños y una serie de estrías verticales, producidas por las fibras del tendón del cuadríceps. (Fig. 185.)

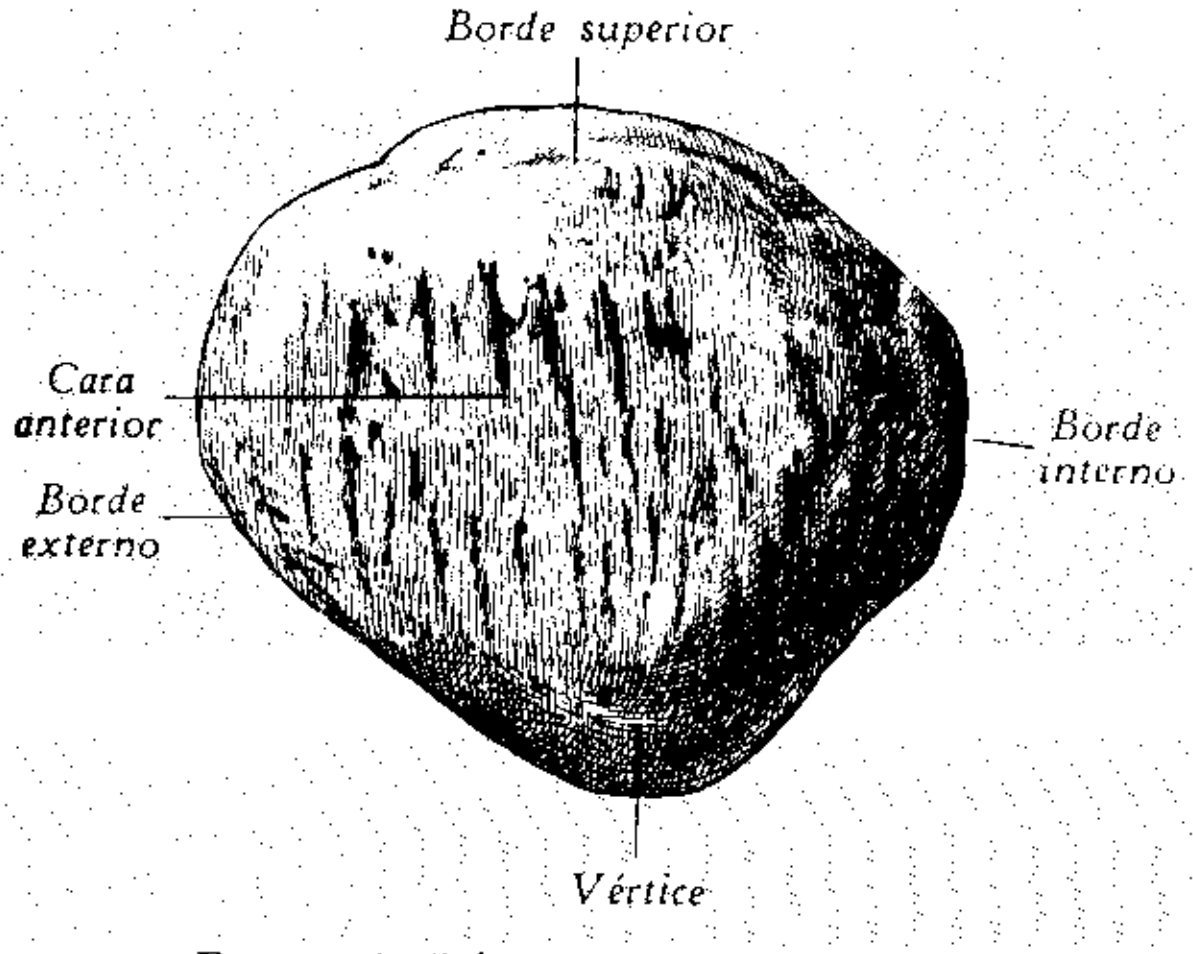

FIG. 185. RÓTULA, CARA ANTERIOR.

Cara posterior. Se distinguen en ella dos porciones, de las cuales la superior es articular y más amplia, mientras la inferior es más pequeña y no articular.

La parte superior o superficie articular es lisa y se halla en relación con la tróclea del fémur, ocupando las tres cuartas partes del total de la cara.

Presenta una cresta vertical roma, correspondiente a la garganta de la tróclea femoral, que divide a la superficie articular en dos facetas laterales: interna y externa, ambas cóncavas, pero más fuertemente excavada la externa que la interna y adaptándose cada una de ellas a la vertiente condílea de su lado. La faceta interna lleva una pequeña cresta oblicua hacia abajo y adentro que la divide en dos, adaptándose la parte más pequeña o superointerna al cóndilo interno en los movimientos de flexión forzada, mientras el resto de la cara se adapta a la escotadura intercondílea. (Fig. 186.)

La parte inferior de la cara posterior es rugosa y está separada de la superficie articular por un reborde de saliente cóncavo hacia arriba; esta superficie no articular queda así colocada en un plano anterior al de la superficie articular. Su superficie se halla perforada por orificios vasculares y está en relación con el ligamento adiposo de la rodilla.

Base. Es de forma triangular con vértice posterior, hallándose inclinada de arriba abajo y de atrás adelante; es también rugosa, sirviendo de inserción en su mitad anterior al tendón del cuadríceps crural.

Vértice. Se halla dirigido hacia abajo, es rugoso y presta inserción al ligamento rotuliano.

Bordes laterales. Son muy convexos y también rugosos, insertándose sobre ellos los ligamentos rotulianos interno y externo, así como algunos haces musculares de los vastos interno y externo.

Estructura. La rótula está formada por tejido esponjoso en casi su totalidad, pues el tejido compacto que la rodea es muy delgado.

Osificación. La rótula se desarrolla a expensas de un solo centro de osificación que aparece a los dos años.

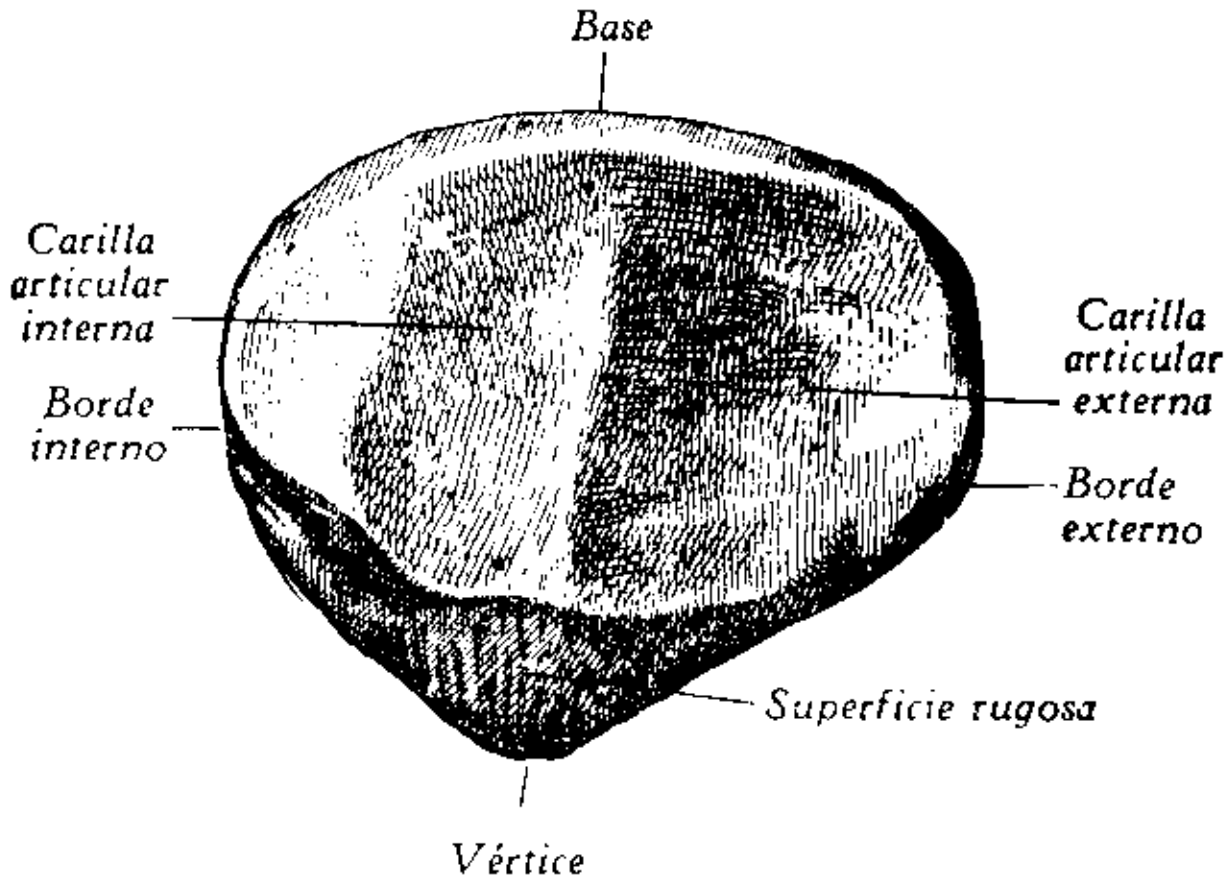

FIG. 186. RÓTULA, CARA POSTERIOR.

ESQUELETO DE LA PIERNA

El esqueleto de la pierna está formado por dos huesos articulados entre sí por sus extremidades, siendo más voluminoso el interno o *tibia* que el externo, llamado *peroné*. La tibia se articula por arriba con el fémur y ambos lo hacen por abajo con el astrágalo.

TIBIA

La tibia es un hueso largo, situado en la parte anterior e interna de la pierna y dirigido verticalmente, aunque dos ligeras curvaturas le dan forma de *S* muy alargada; la superior es cóncava hacia fuera y la inferior cóncava hacia dentro. Tiene un cuerpo y dos extremidades.

Cuerpo. El cuerpo es más voluminoso cerca de las extremidades que en su parte media, y debido a su forma de prisma triangular, se distinguen en él tres caras y tres bordes.

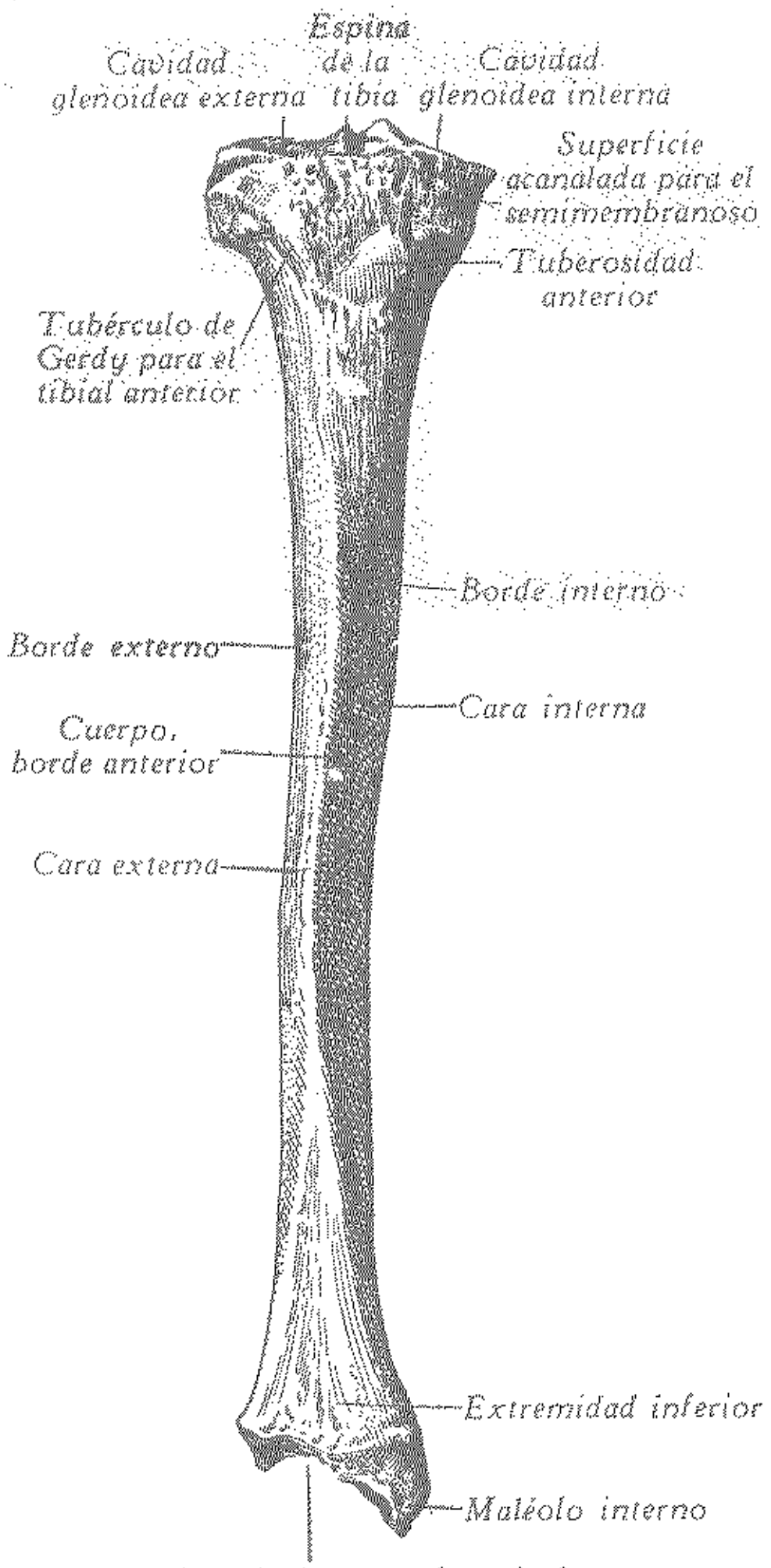

FIG. 187. TIBIA, VISTA POR DELANTE.

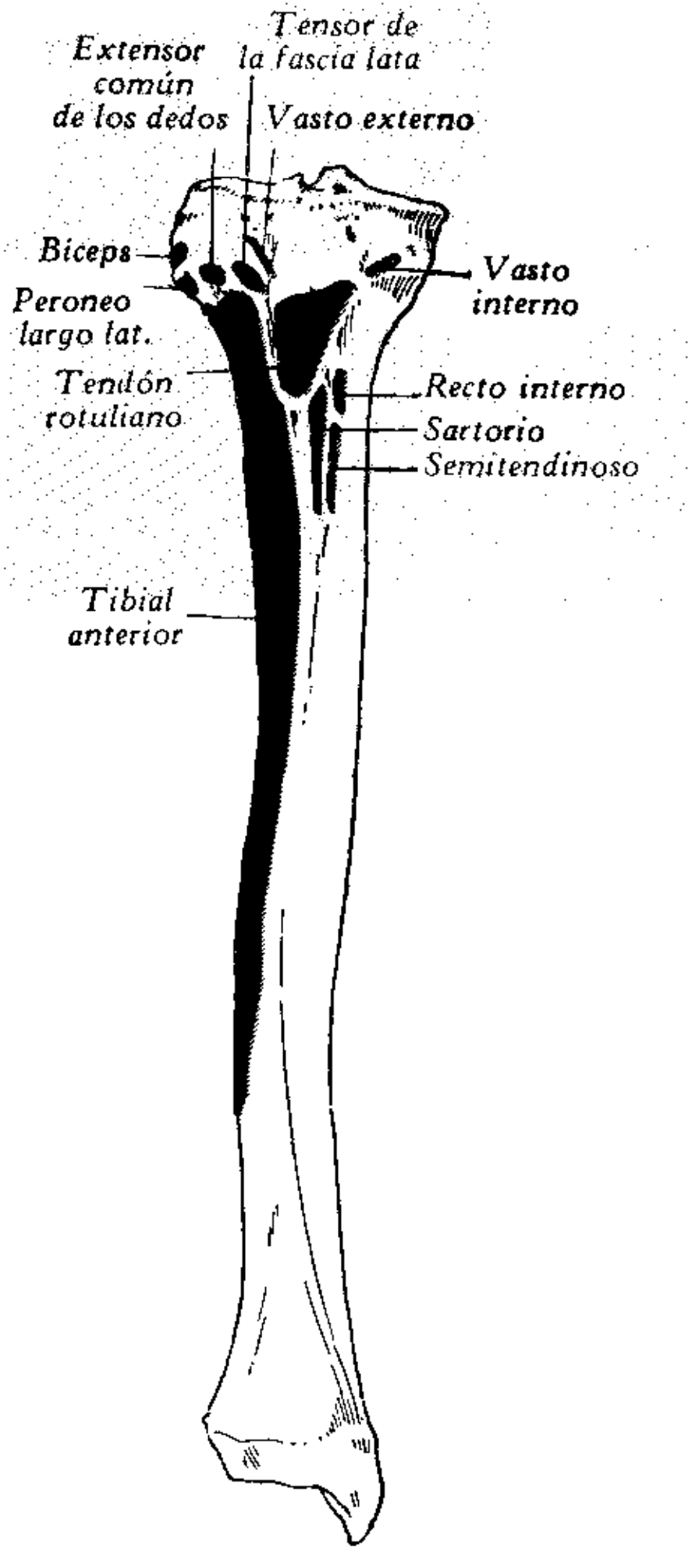

FIG. 188. TIBIA, VISTA POR DELANTE; INSERCIONES MUSCULARES.

Cara interna. Está en contacto con los tegumentos, siendo lisa en su mayor parte y más o menos plana hacia los extremos, mientras que en la porción media es convexa. Presenta en su parte superior rugosidades donde se insertan los músculos de la pata de ganso, o sea el sartorio o costurero, el recto interno y el semitendinoso. (Figs. 187 y 188.)

Cara externa. Esta cara, claramente externa en su parte superior, tiende a hacerse anterior y convexa en su parte inferior. Lleva en su parte superior una depresión rugosa donde se inserta el músculo tibial anterior.

Cara posterior. Es más o menos plana y presenta en su tercio superior una cresta rugosa oblicua hacia abajo y adentro, llamada *línea oblicua de la tibia,* sobre la cual se

inserta el músculo sóleo. Por encima de esta cresta y llegando hasta su labio superior, se inserta el poplíteo, y por debajo de ella, bordeando su labio inferior, se insertan el flexor largo de los dedos y el tibial posterior. En ocasiones se llega a notar una cresta vertical que divide la porción de la cara posterior, situada por debajo de la línea oblicua en dos partes que corresponden a las zonas de inserción de los dos últimos músculos mencionados. (Figs. 189 y 190.)

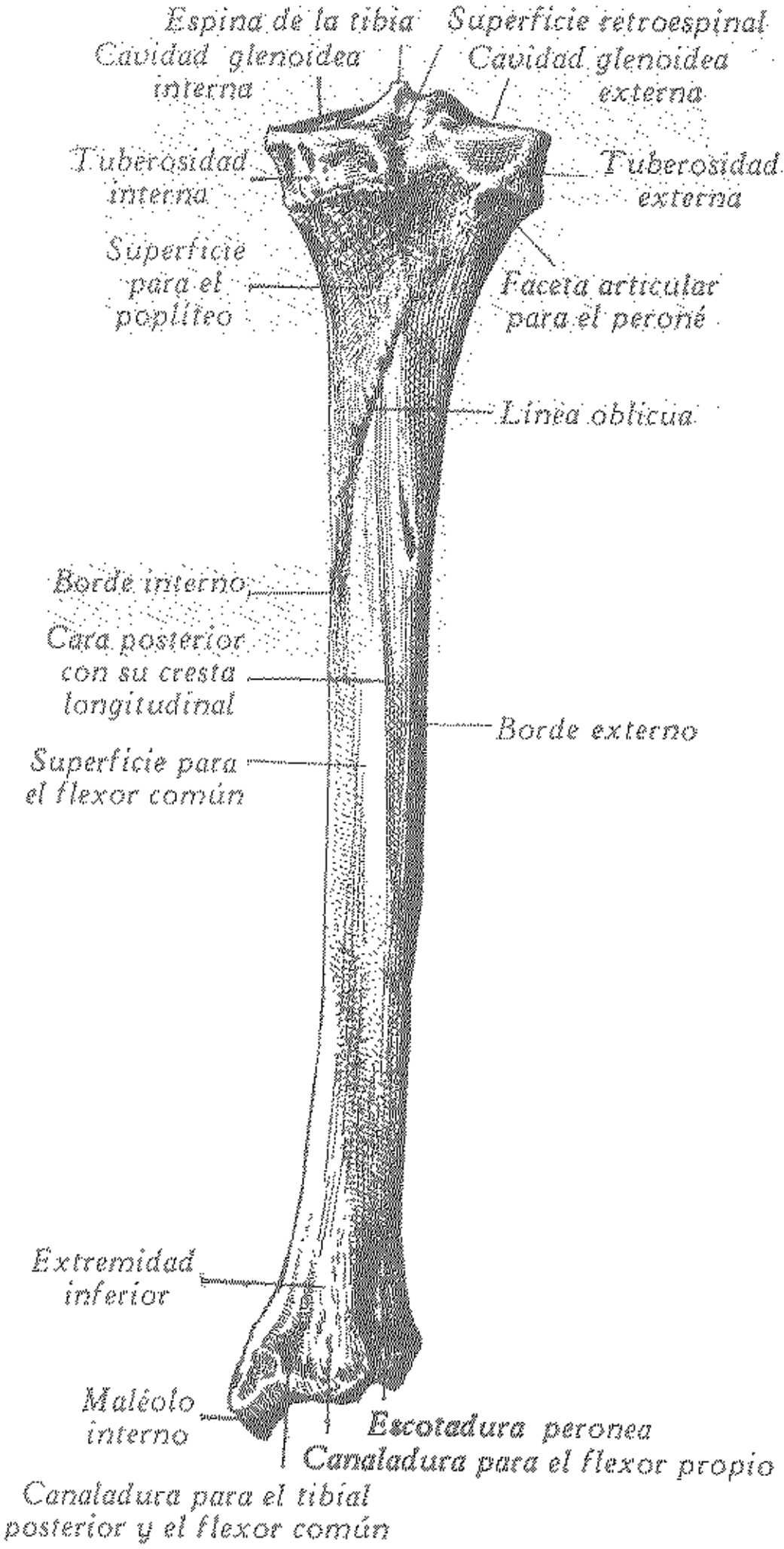

FIG. 189. TIBIA, CARA POSTERIOR.

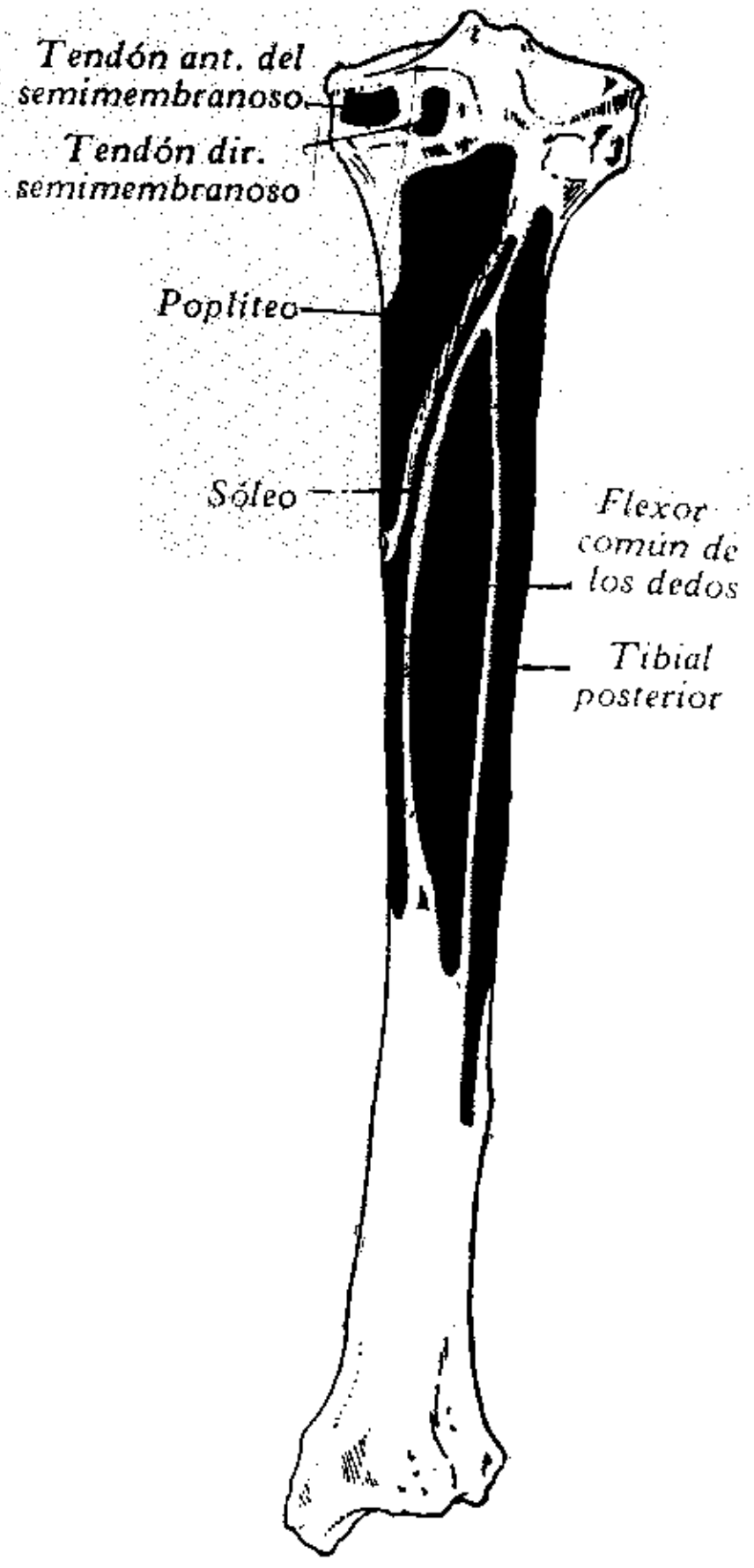

FIG. 190. TIBIA, CARA POSTERIOR; INSERCIONES MUSCULARES.

Borde anterior. Está muy marcado en sus tres cuartos superiores, por lo que recibe el nombre de *cresta de la tibia,* y se desvía en su parte inferior hacia abajo y adentro, para ir a terminar en el *maléolo interno;* por arriba va a perderse en la *tuberosidad anterior* de la tibia. Es palpable en toda su extensión, ya que está situado inmediatamente debajo de la piel.

Borde externo. Este borde se halla bien señalado en toda su extensión. En su parte inferior se bifurca, quedando comprendida entre sus ramas la superficie donde se articula el peroné. Sirve de inserción a la membrana interósea.

Borde interno. Es obtuso en su parte superior y bien marcado en la inferior. Sobre él se inserta la aponeurosis tibial.

Extremidad superior. Es bastante voluminosa, con su diámetro transverso mayor que el anteroposterior. Se halla formada por dos grandes masas laterales, denominadas *tuberosidades de la tibia,* cuyas caras superiores llevan superficies articulares, llamadas *cavidades glenoideas.* La *tuberosidad interna* presenta en su cara interna, cerca de la superficie articular, un canal transversal por donde se desliza el tendón anterior del músculo semimembranoso y hacia atrás una impresión rugosa vertical para la inserción del tendón directo del mismo músculo.

En la parte posterior de la *tuberosidad externa* existe una faceta articular plana y vuelta hacia abajo, afuera y atrás, donde se articula la cabeza del peroné. Por delante y afuera se encuentra un saliente, llamado *tubérculo de Gerdy,* que sirve de inserción al tibial anterior.

Como ya se ha dicho, la cara superior de ambas tuberosidades lleva las dos cavidades glenoideas, separadas entre sí por el espacio interglenoideo. (Fig. 191.) La *cavidad*

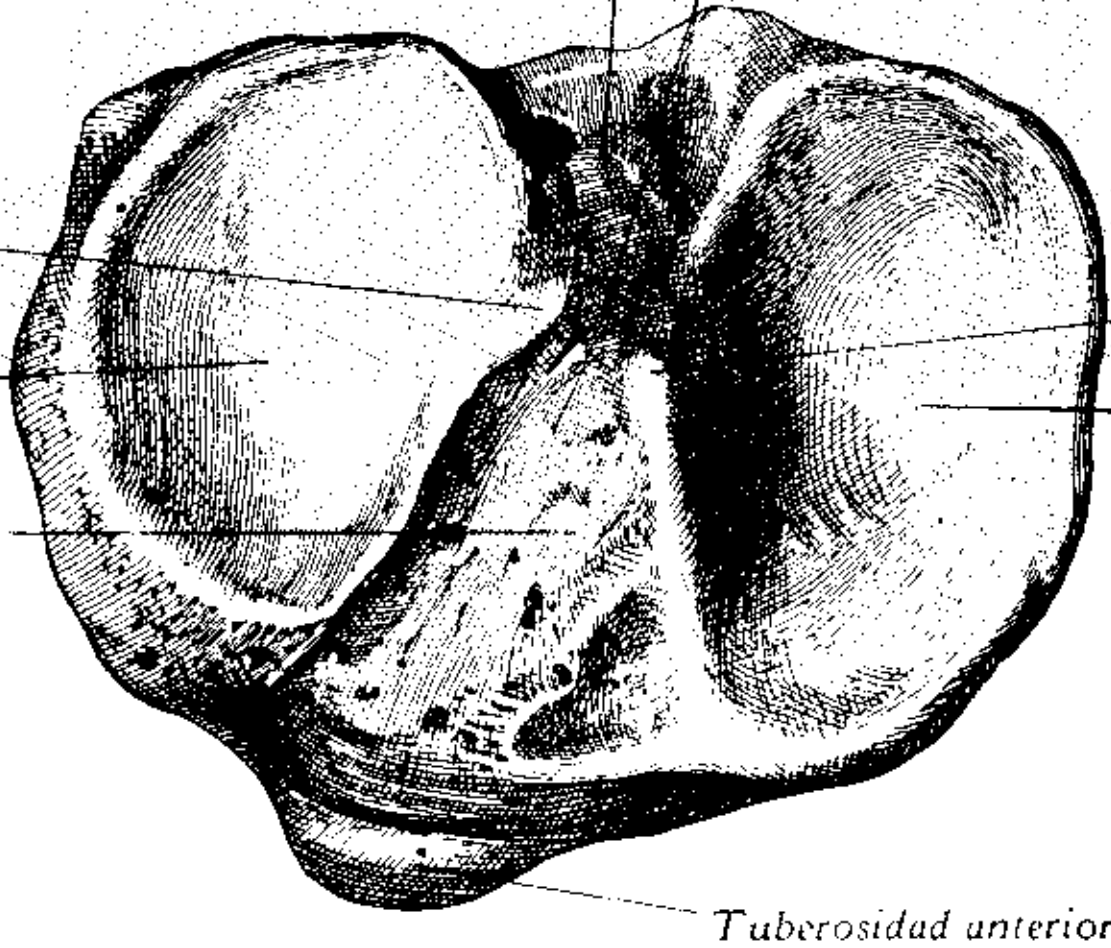

FIG. 191. MESETA DE LA TIBIA.

glenoidea interna, más amplia y cóncava que la externa, alargada en sentido anteroposterior, cóncava transversalmente y casi plana de adelante atrás, se articula con el cóndilo interno del fémur. La *cavidad glenoidea externa* es más corta, ligeramente cóncava transversalmente y se articula con el cóndilo externo de dicho hueso. El espacio interglenoideo, situado entre ambas cavidades, lleva en su parte media un saliente rugoso, colocado más cerca del borde posterior que del anterior y conocido con el nombre de *espina de la tibia;* este saliente se termina por dos tubérculos laterales, cada uno de los cuales corresponde a la parte más alta de la superficie glenoidea de su lado. En la *tuberosidad anterior de la tibia,* situada en la superficie rugosa que queda por delante de la espina, se inserta el ligamento rotuliano. En la parte posterior de la espina existe otra superficie, también rugosa, pero más estrecha y excavada, llamada *superficie retroespinal.* En las superficies preespinal y retroespinal se insertan los fibrocartílagos semilunares y los ligamentos cruzados de la articulación de la rodilla.

Extremidad inferior. Esta extremidad es menos voluminosa que la superior y tiene forma de pirámide cuadrangular, cuyo vértice se confunde con el cuerpo del hueso y cuya *base* presenta una gran superficie articular. Esta es más ancha por fuera que por dentro, cóncava de adelante atrás y lleva una cresta obtusa anteroposterior que la divide en dos porciones: la interna, de forma triangular, se continúa con la cara externa del maléolo; la externa es cuadrangular. Ambas se adaptan a las vertientes de la polea del astrágalo, en tanto que la cresta que las separa corresponde a la garganta de la misma. (Fig. 193.)

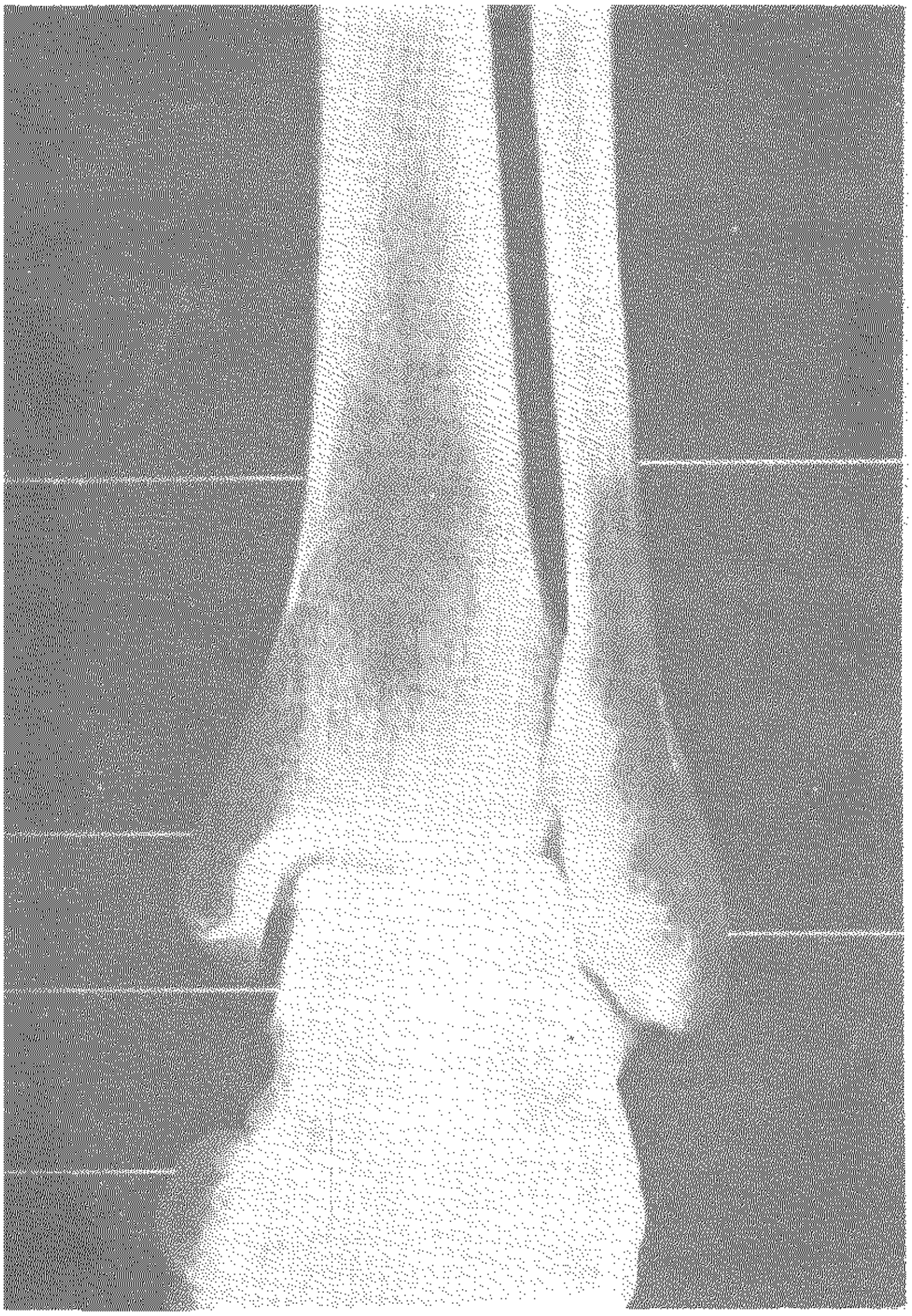

FIG. 192. RADIOGRAFÍA POSTERIOR DEL CUELLO DEL PIE EN INDIVIDUO DE 18 AÑOS.

Las cuatro caras de la extremidad inferior se describen a continuación:

Cara anterior. Es convexa, lisa y prolongación de la cara externa del cuerpo del hueso.

Cara posterior. Presenta una depresión poco profunda en forma de canal que sirve para dar paso al tendón del flexor propio del dedo grueso.

Cara externa. Lleva esta cara una escotadura de contorno triangular con vértice dirigido hacia arriba, cuya parte inferior es una faceta articular donde encaja la extremidad inferior del peroné; la parte superior es una superficie rugosa que sirve de inserción al ligamento tibioperoneo. Ambas superficies se hallan circunscritas por las ramas de bifurcación del borde externo de la tibia.

Cara interna. Destaca en ella una prolongación voluminosa, dirigida hacia abajo y aplanada transversalmente, llamada *maléolo interno.* La cara externa del maléolo es articular y es continuación de la superficie articular ya descrita de la base. La cara interna es rugosa y se halla en contacto con la piel. Su borde anterior es rugoso y grueso. El borde

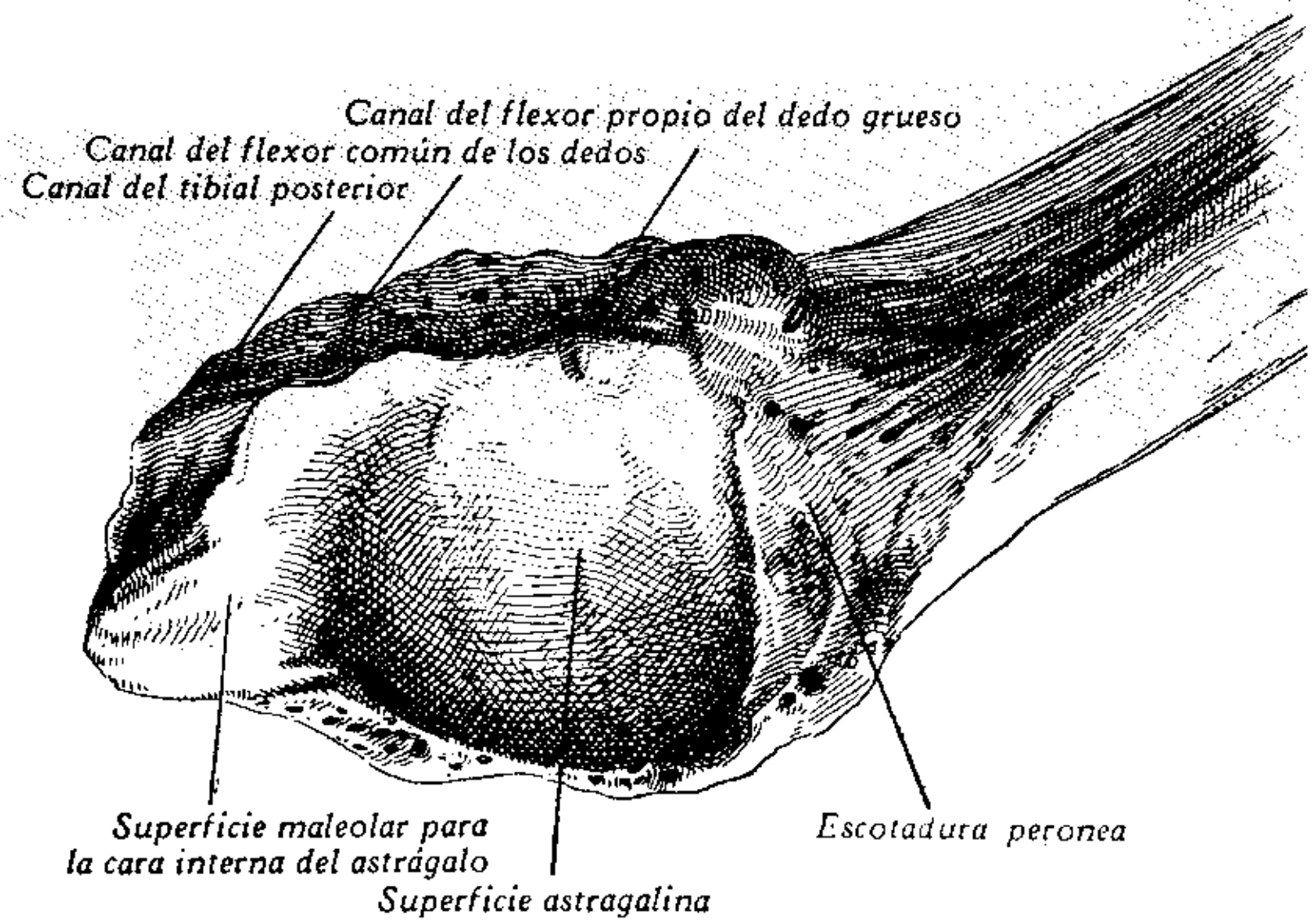

FIG. 193. EXTREMIDAD INFERIOR DE LA TIBIA, CARA INFEROEXTERNA.

posterior, más grueso que el anterior, presenta un canal oblicuo hacia abajo y adentro, por donde pasan los tendones del tibial posterior y del flexor común de los dedos. El vértice del maléolo es rugoso y lleva dos tubérculos separados por una ranura donde se insertan los haces fibrosos del ligamento lateral interno de la articulación del cuello del pie.

Estructura. Como el del fémur, el cuerpo de la tibia está formado por un tubo de tejido compacto, cuya luz es el canal medular. Las extremidades son de tejido esponjoso, revestido de una delgada capa de tejido compacto.

Osificación. Un centro primitivo origina el cuerpo de la tibia y aparece a principios del segundo mes de la vida fetal. Otro secundario, que aparece inmediatamente después del nacimiento, da origen a la epífisis superior, salvo la tuberosidad anterior, la que se desarrolla mediante un centro independiente, cuya aparición se realiza entre el segundo y el cuarto año. Estas partes se unen al cuerpo del hueso entre los veinte y los veinticuatro años.

Por último, un tercer centro secundario, que se desarrolla durante el segundo año de vida, forma la extremidad inferior, la cual hacia los diecisiete o los dieciocho años queda soldada al resto del hueso.

PERONE

Es un hueso largo, situado en la parte externa de la pierna, por fuera y por detrás de la tibia, articulándose superiormente con la tuberosidad externa de éste e inferiormen-

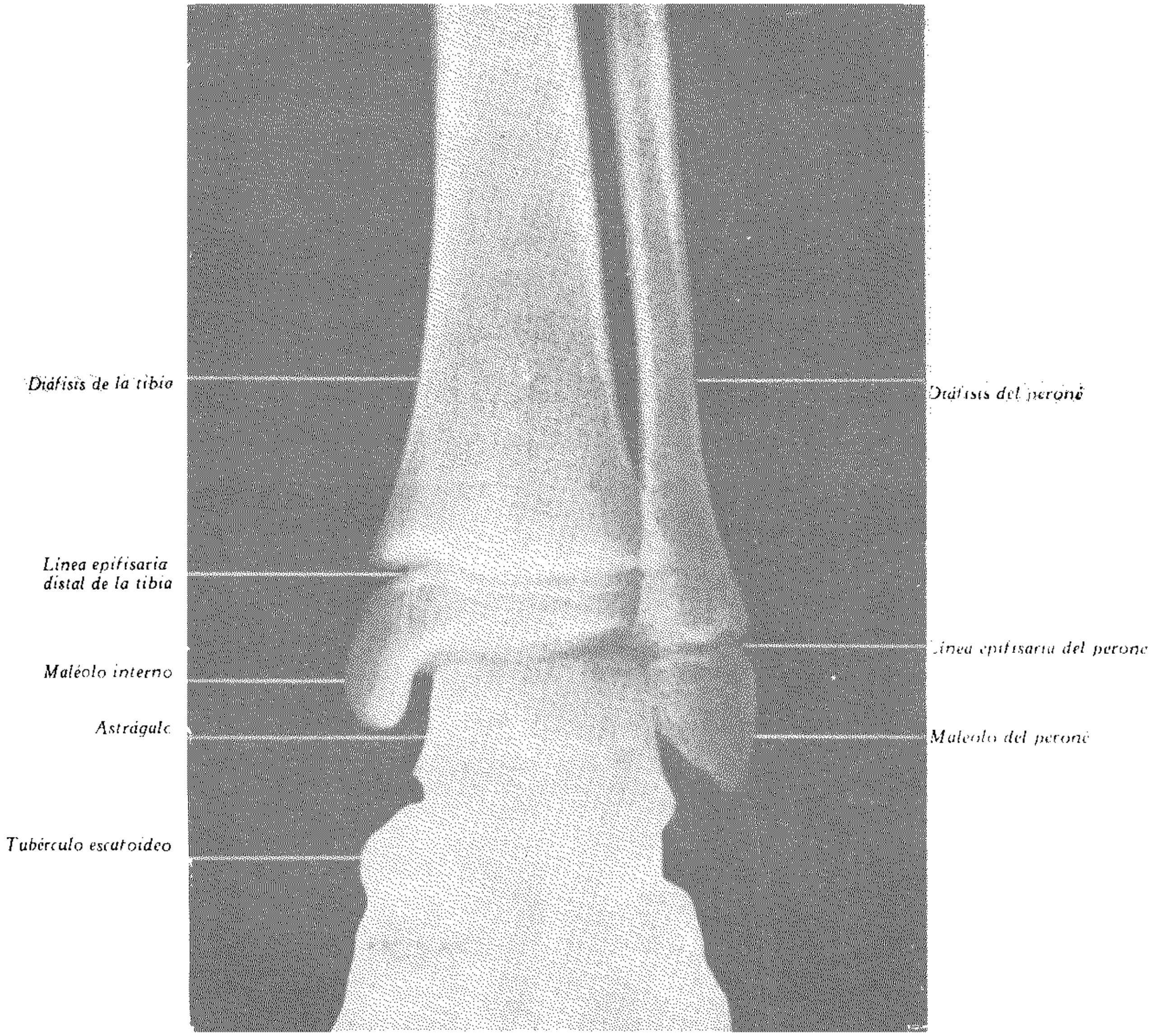

FIG. 194. RADIOGRAFÍA ANTERIOR DEL CUELLO DE PIE EN NIÑO DE 5 AÑOS.

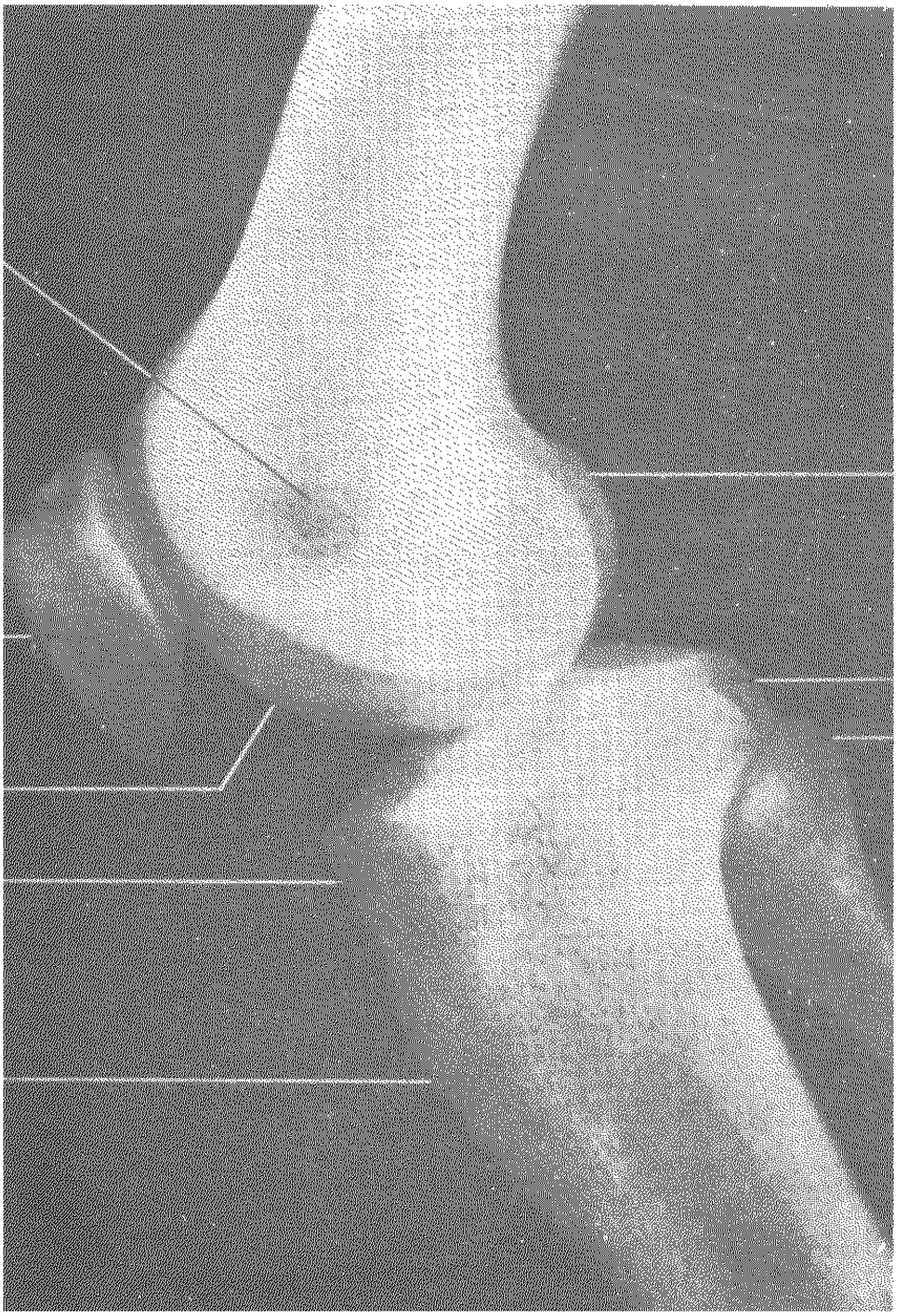

FIG. 195. RADIOGRAFÍA LATERAL DE RODILLA LIGERAMENTE FLEXIONADA EN INDIVIDUO DE 18 AÑOS.

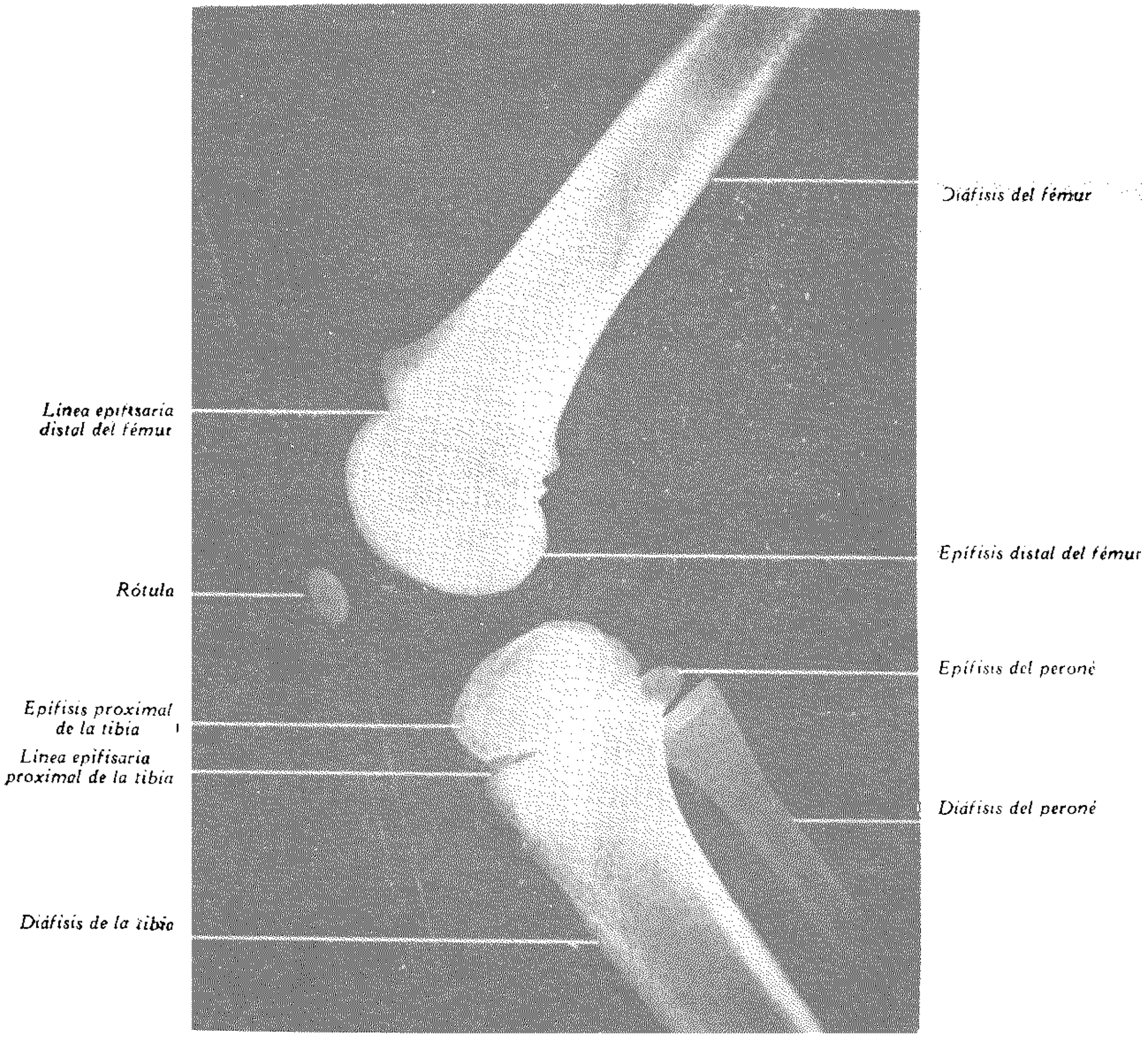

FIG. 196. RADIOGRAFÍA LATERAL DE RODILLA FLEXIONADA EN NIÑO DE 5 AÑOS.

te con el mismo hueso y con el astrágalo. Presenta, como todo hueso largo, un cuerpo y dos extremidades.

Cuerpo. Posee forma irregularmente prismática, triangular, distinguiéndose por eso en él tres caras y tres bordes.

Cara externa. La cara externa lleva en su tercio inferior una cresta oblicua hacia abajo y hacia atrás que la divide en dos segmentos, el anterior de los cuales es más o menos triangular y está en contacto con la piel, mientras el posterior tiende a dirigirse

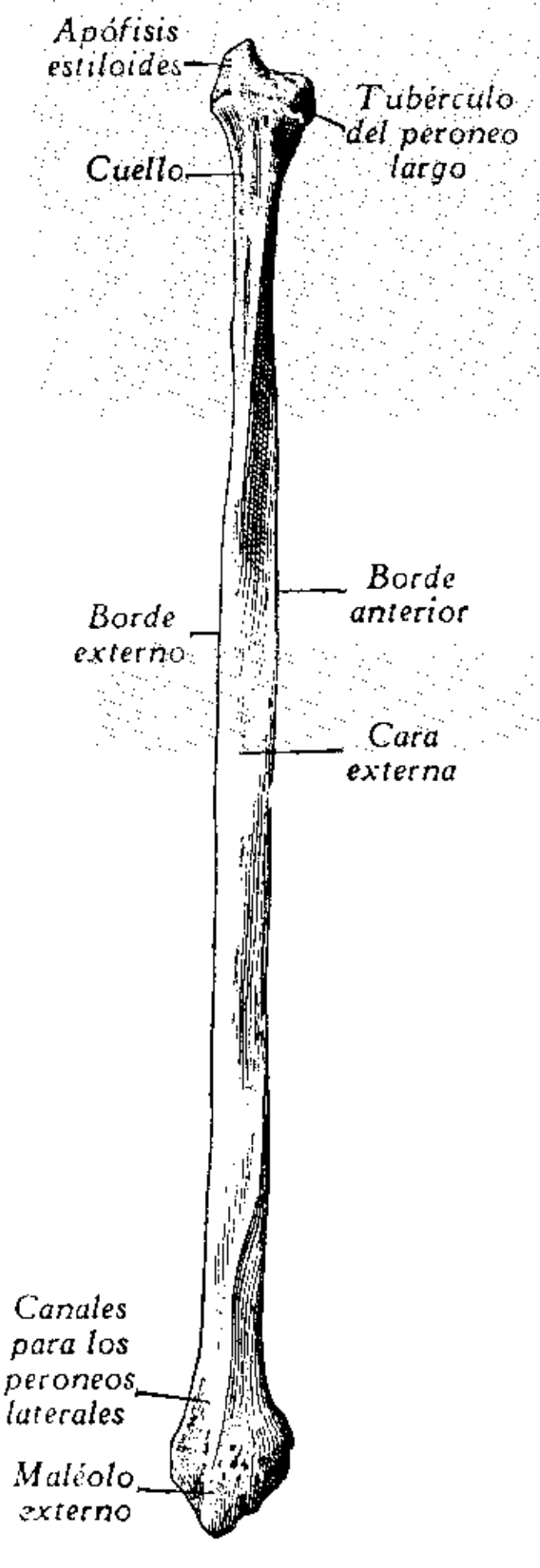

FIG. 197. PERONÉ, CARA EXTERNA.

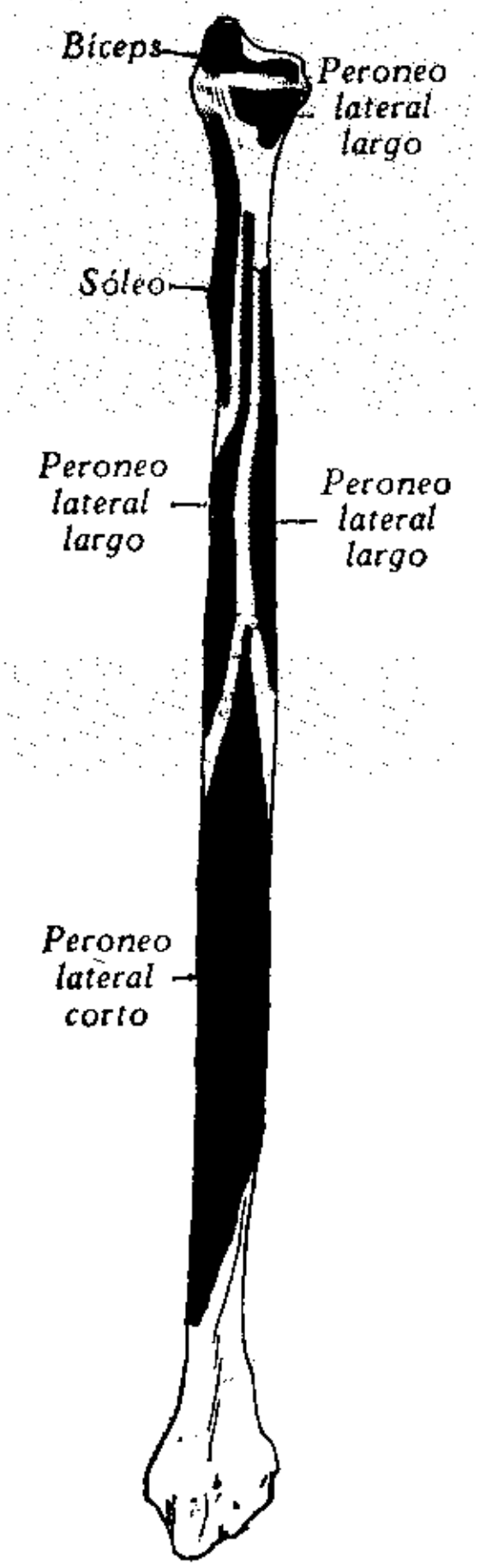

FIG. 198. PERONÉ, CARA EXTERNA; INSERCIONES MUSCULARES.

hacia atrás y se halla en relación con los ten dones de los peroneos laterales. La parte superior de esta cara es ligeramente acanalada en sentido vertical, y sirve de inserción al peroneo largo en su parte superior y al peroneo corto en la inferior. (Figs. 197 y 198.)

Cara interna. Destaca en ella una cresta longitudinal muy marcada que la divide en dos porciones, una anterior y otra posterior. En la parte anterior se insertan los extensores de los dedos y el peroneo anterior, y en los dos tercios superiores de la posterior, el tibial posterior. La cresta se llama *cresta interósea*, ya que sobre ella se inserta el ligamento interóseo. (Figs. 199 y 200.)

Cara posterior. Es convexa, rugosa y más estrecha por su porción superior, donde se inserta el músculo sóleo. En su parte media es más ancha, y da inserción al flexor del dedo grueso. El cuarto inferior de esta cara es interno, como si el hueso hubiera sufrido

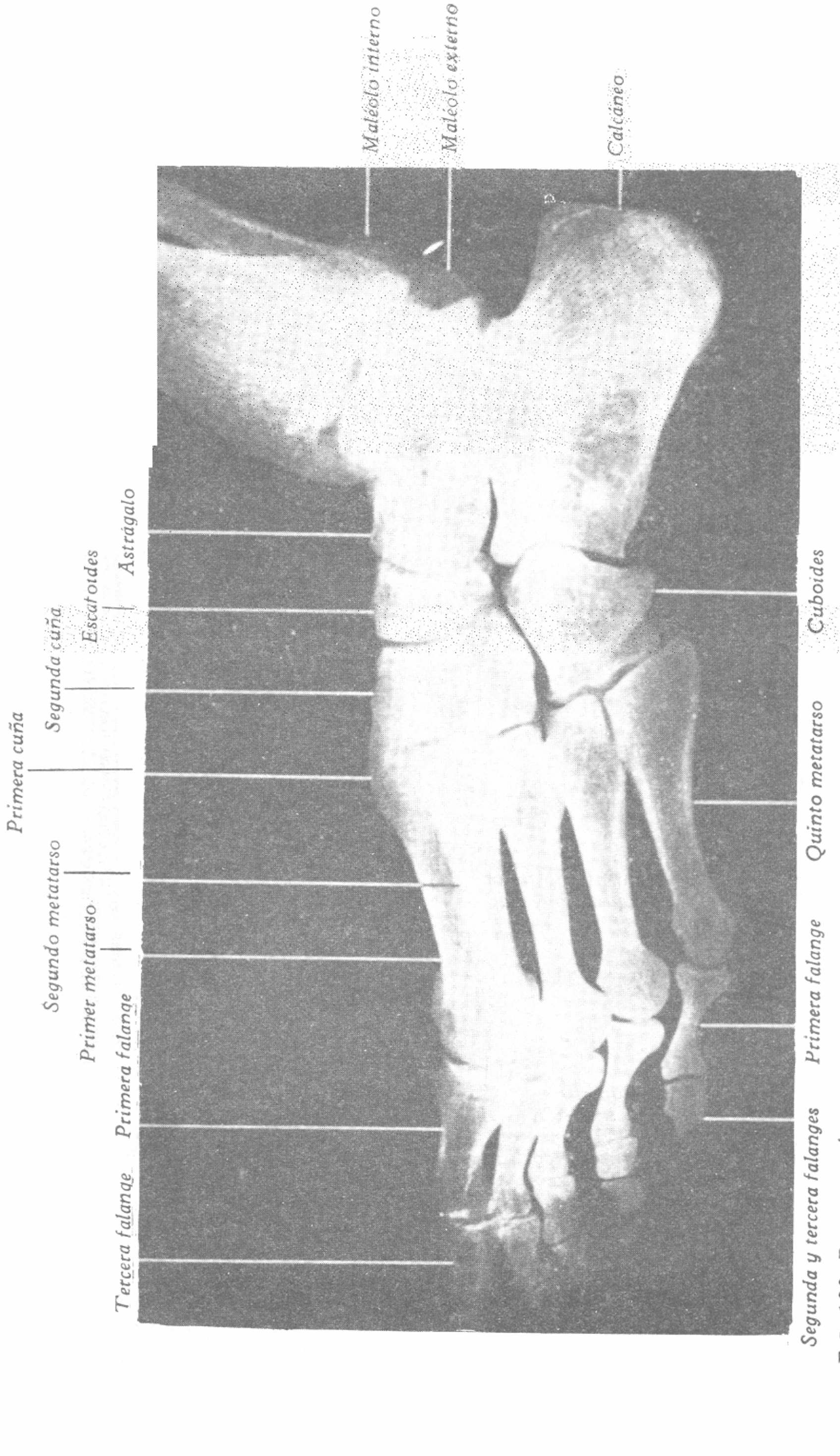

FIG. 199. RADIOGRAFÍA LATERAL DEL PIE IZQUIERDO APOYADO SOBRE EL BORDE EXTERNO EN INDIVIDUO DE 18 AÑOS

una torsión hacia dentro, volviéndose la cara externa hacia atrás. La cara posterior lleva el agujero nutricio del hueso. (Figs. 202 y 203.)

Borde anterior. Muy marcado en su parte media, se bifurca inferiormente y en tanto que una rama se continúa con el borde anterior del maléolo externo, la otra forma el labio anterior del canal de los peroneos.

Borde interno. Está también muy señalado en su parte media; en cambio, desaparece casi en la inferior y es muy poco marcado en su parte superior. Sobre él se inserta el tibial posterior.

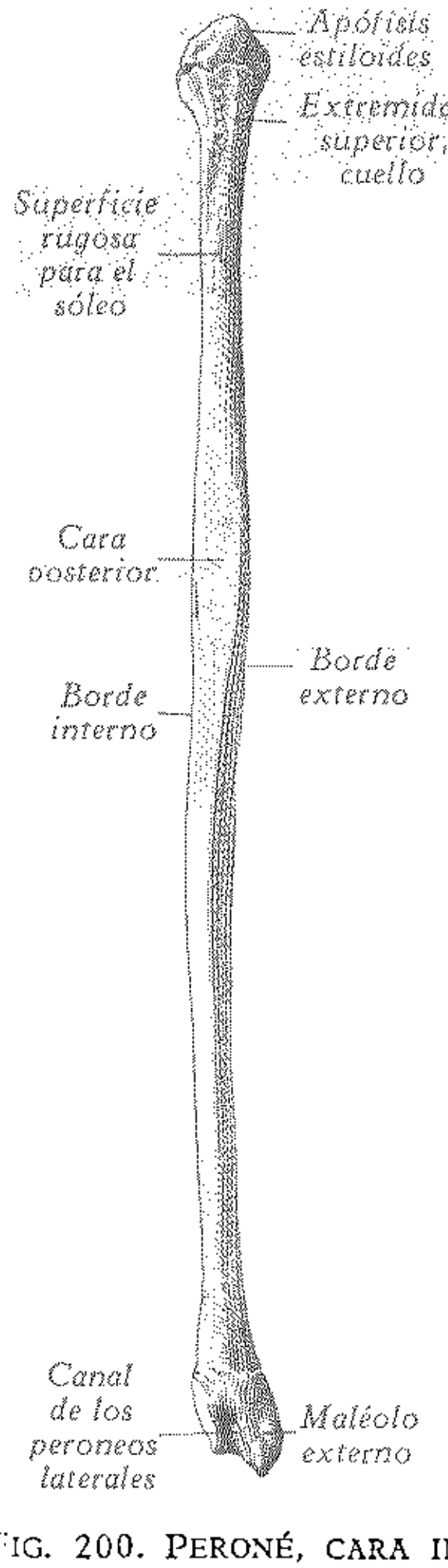

FIG. 200. PERONÉ, CARA INTERNA.

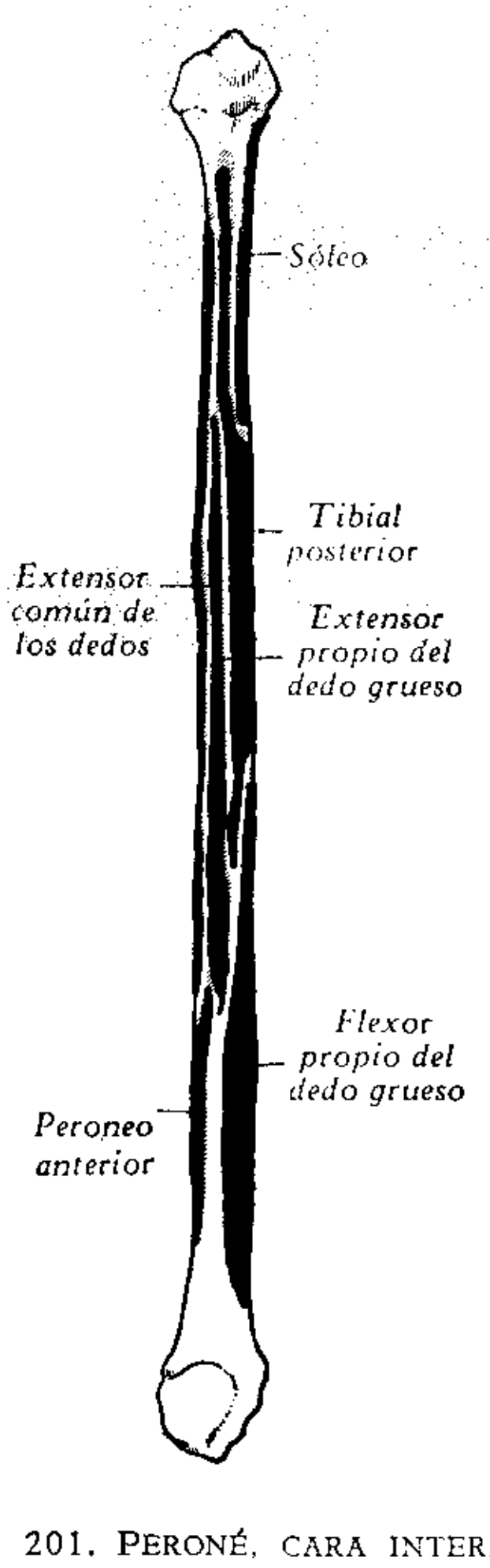

FIG. 201. PERONÉ, CARA INTERNA; INSERCIONES MUSCULARES.

Borde externo. Mientras en sus dos tercios inferiores es manifiesto, en el superior es obtuso y poco marcado; en su extremidad inferior, debido a la torsión que parece sufre el hueso, se vuelve casi posterior. Sirve de inserción al tabique intermuscular posterior.

Extremidad superior. Tiene forma cónica, aplanada transversalmente, y recibe el nombre de *cabeza del peroné.* Se halla separada del cuerpo del hueso por una porción estrecha o cuello. La base del cono, inclinada hacia dentro y hacia delante, se articula con la faceta de la tuberosidad externa de la tibia. En la parte externa y por encima de esta faceta articular, se encuentra un saliente llamado *apófisis estiloides del peroné,* en cuyo borde anterior, rugoso y grueso, se insertan el ligamento lateral externo de la rodilla y el tendón inferior del bíceps crural.

Extremidad inferior. Está formada por una masa voluminosa y aplanada transversalmente, llamada maléolo externo. Su cara externa, rugosa, se halla en contacto con la piel y lleva en su tercio posterior un reborde que limita una superficie ligeramente acanalada por donde se deslizan los tendones de los peroneos laterales. La cara interna presenta una superficie articular de forma triangular, con base superior, que se articula con el astrágalo; por encima de esta cara existe una superficie convexa de adelante atrás que se articula con la cara externa de la extremidad inferior de la tibia, y rugosidades para la inserción del ligamento interóseo peroneotibial; por atrás y abajo se encuentra una depresión rugosa donde se inserta el haz posterior del ligamento lateral externo de la articulación tibiotarsiana. Los bordes anterior y posterior del maléolo son rugosos y sirven de inserción a los ligamentos tibioperoneos. El vértice es romo, tiene una escotadura rugosa donde se inserta el haz peroneocalcáneo del ligamento externo de la articulación tibiotarsiana.

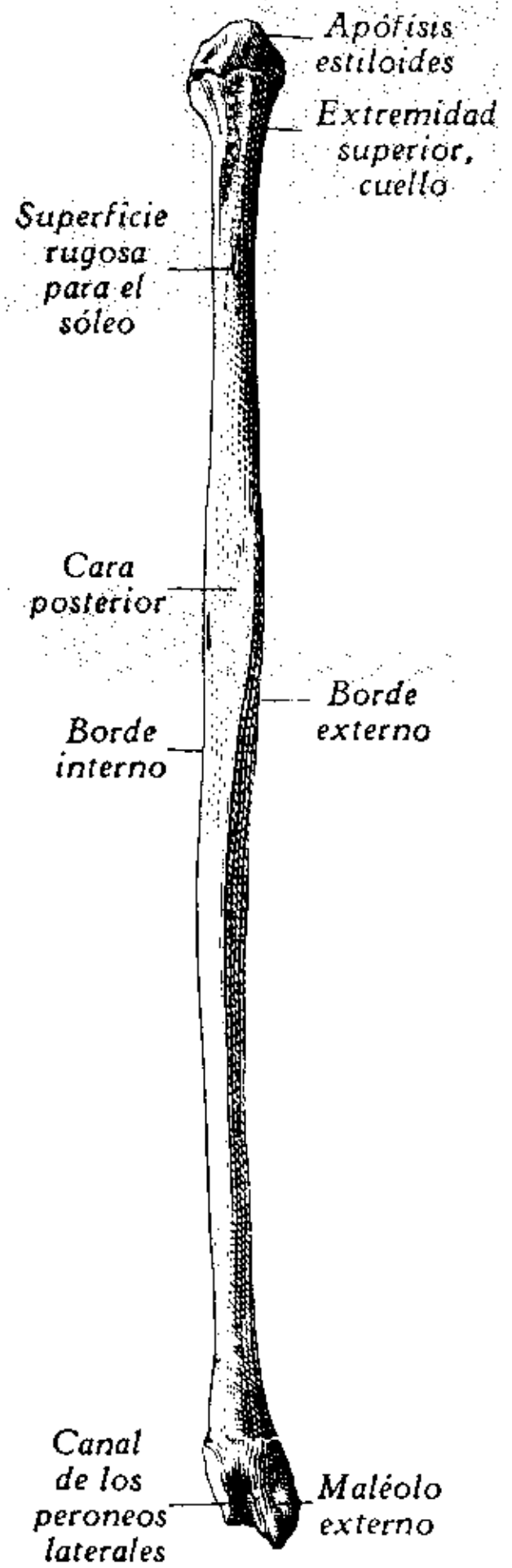

FIG. 202. PERONÉ, CARA POSTERIOR.

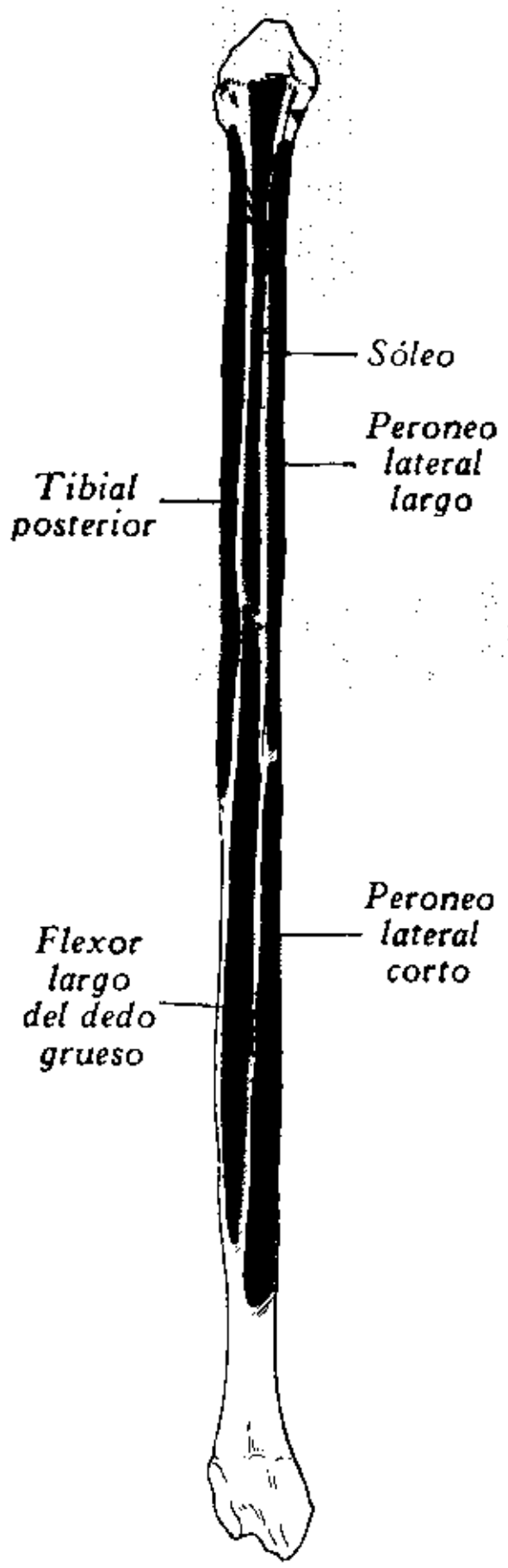

FIG. 203. PERONÉ, CARA POSTERIOR; INSERCIONES MUSCULARES.

Estructura. El cuerpo del peroné, formado por tejido compacto, tiene canal medular y extremidades de tejido esponjoso rodeado por una delgada capa de tejido compacto.

Osificación. Se desarrolla el peroné a expensas de tres centros de osificación, uno que origina el cuerpo y aparece entre los treinta o cuarenta días de la vida fetal, y otros dos, secundarios, que originan las epífisis; de éstos, el epifisario inferior aparece a los dos años; el superior lo hace entre los tres y los seis, soldándose el primero, con la diáfisis, de los dieciocho a los diecinueve años y el segundo entre los diecinueve y los veinte años.

ESQUELETO DEL PIE

Está formado por tres grupos de huesos que de atrás adelante constituyen el tarso, el metatarso y los dedos. (Figs. 204 y 205.)

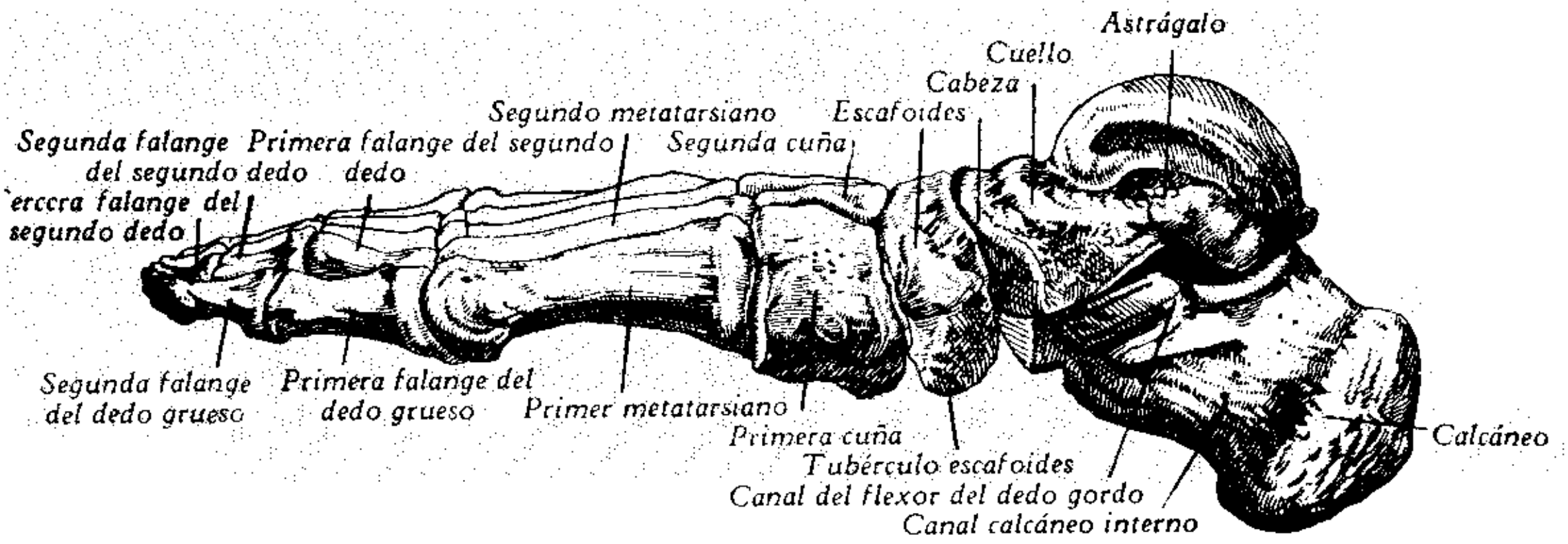

FIG. 204. ESQUELETO DEL PIE, VISTO POR SU BORDE INTERNO.

TARSO

Se halla constituido por siete huesos cortos, dispuestos, como los del carpo, en dos hileras. La posterior posee sólo dos huesos superpuestos, el *astrágalo* y el *calcáneo*, mientras la anterior está formada por cinco huesos yuxtapuestos: el *cuboides*, el *escafoides* y los *tres huesos cuneiformes*. Como consecuencia de esta disposición, el tarso es más angosto en su parte posterior que en la anterior. El conjunto de estos huesos, articulados entre sí, forma una bóveda, cóncava hacia abajo y hacia dentro, completada hacia delante por el metatarso, sobre la cual descansa todo el cuerpo en la posición vertical.

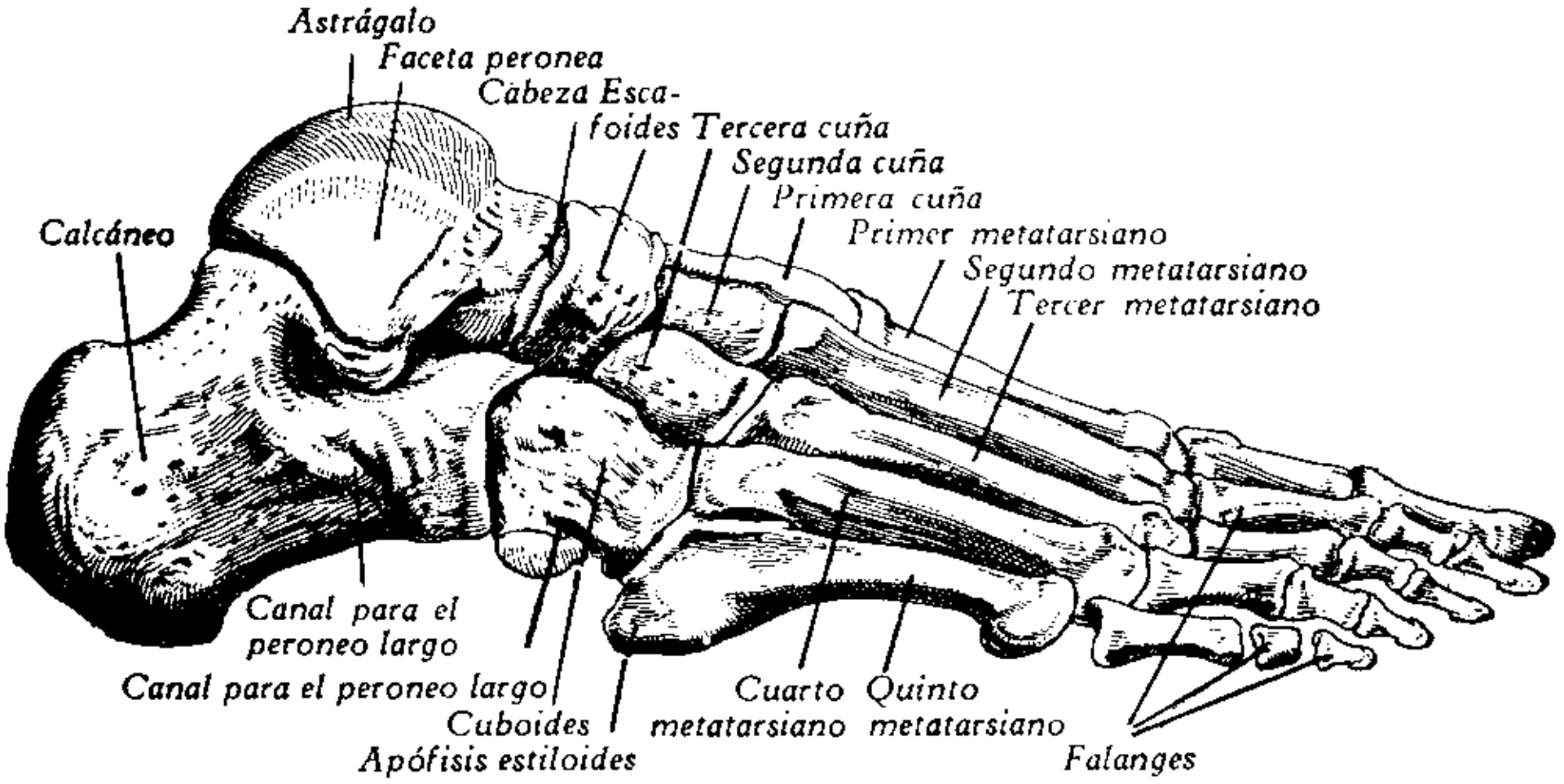

FIG. 205. ESQUELETO DEL PIE, VISTO POR FUERA.

ASTRAGALO

Es un hueso corto, situado en la parte más alta de la bóveda tarsiana, que se articula por arriba con los huesos de la pierna, por debajo con el calcáneo y por delante con el escafoides. Se distinguen en él tres porciones, una anterior o *cabeza*, otra posterior o *cuerpo* y una tercera intermedia o *cuello*. Como todo hueso corto, posee seis caras.

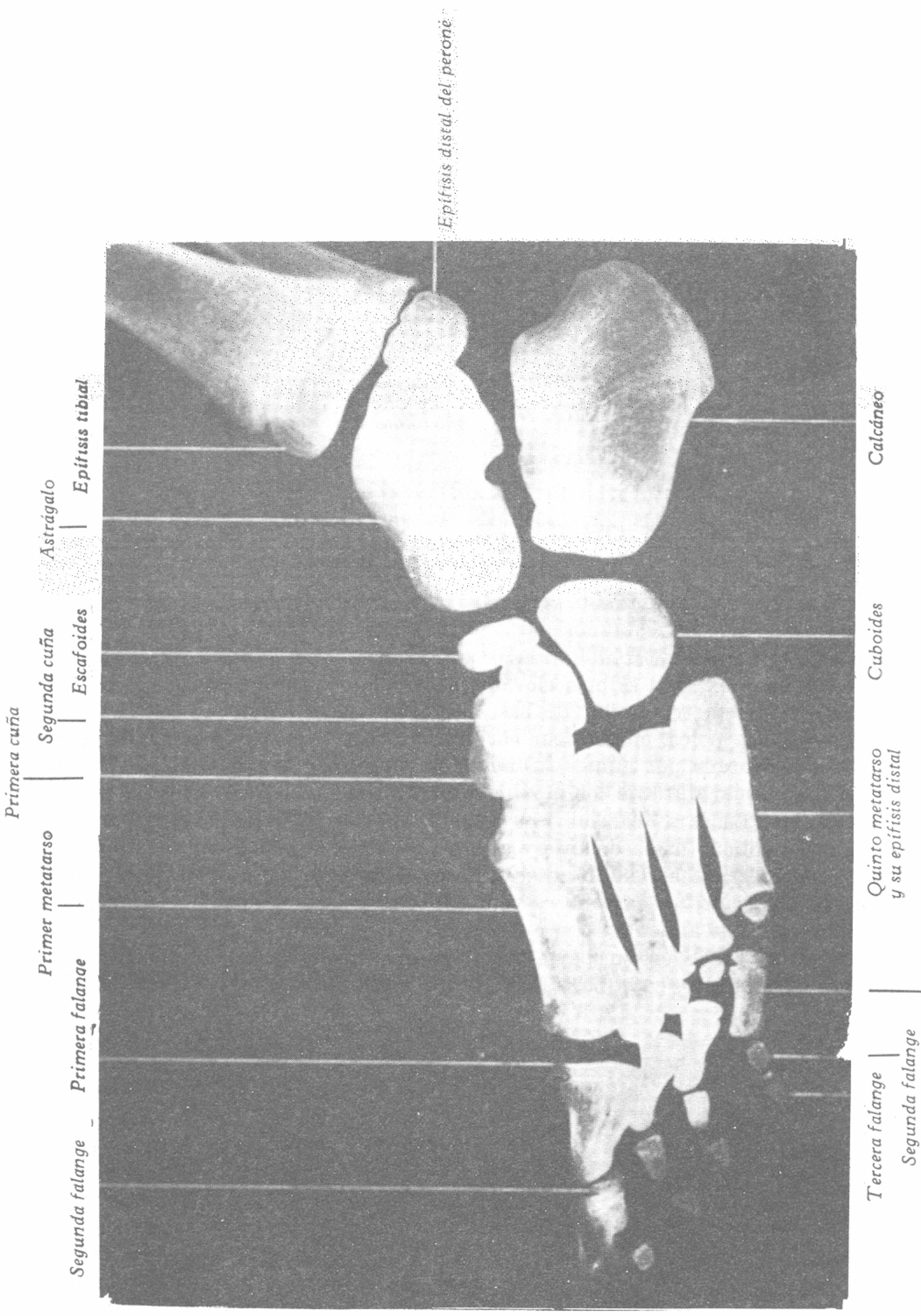

FIG. 206. RADIOGRAFÍA LATERAL DEL PIE EN NIÑO DE 5 AÑOS.

Cara superior. En toda la parte correspondiente al cuerpo del hueso es articular, siendo convexa de adelante atrás y cóncava transversalmente, en forma de polea, por lo que se llama *polea astragalina;* es más ancha adelante que atrás y su vertiente externa

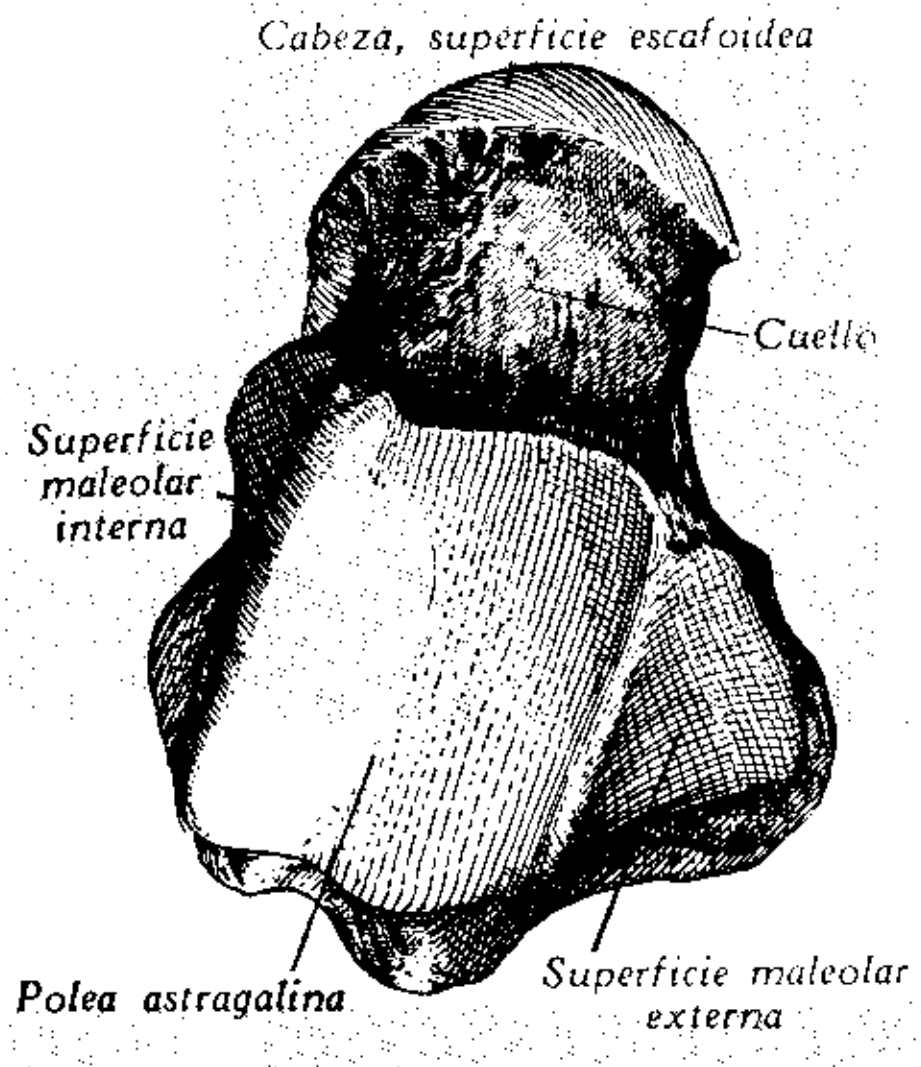

FIG. 207. ASTRÁGALO, CARA SUPERIOR.

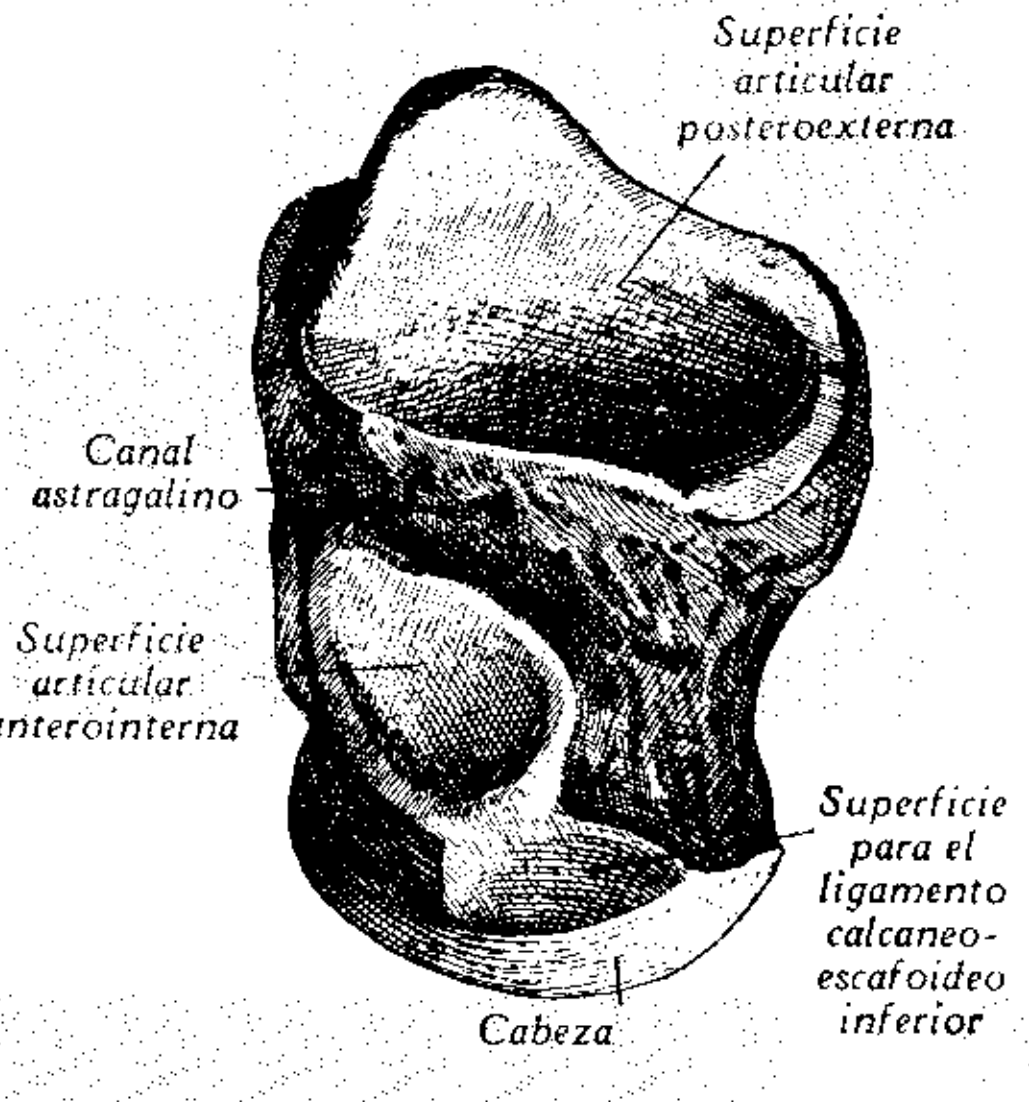

FIG. 208. ASTRÁGALO, CARA INFERIOR.

más amplia que la interna. Están limitadas ambas vertientes por dos rebordes semicirculares, de los cuales el externo es más elevado y más agudo que el interno; se prolonga hacia atrás por una faceta triangular de base posterior. (Fig. 207.)

Por delante de la polea, en el lugar correspondiente al cuello, existe una amplia superficie rugosa, perforada por numerosos agujeros nutricios; en ella se aloja el borde anterior de la muesca tibial durante los movimientos de flexión del pie sobre la pierna.

Cara inferior. La cara inferior presenta dos superficies articulares, separada una de otra por un surco oblicuo hacia delante y afuera que recibe el nombre de *ranura* o *surco astragalino.* La superficie articular anterior es convexa y se halla dividida en dos facetas secundarias; la posterior, en cambio, es cóncava con respecto a su diámetro mayor, que es el transversal; ambas se articulan con el calcáneo. (Fig. 208.)

Cara externa. Lleva en su parte superior una faceta articular cóncava de arriba abajo, de forma triangular, cuya base se confunde o se continúa con el reborde externo de la polea estragalina, y cuyo vértice, vuelto hacia abajo, descansa sobre un saliente de la cara externa del hueso, conocido con el nombre de *apófisis externa del astrágalo.* Se articula con la cara interna del maléolo peroneo. Por delante y por detrás de la faceta triangular existen zonas rugosas donde se insertan los ligamentos peroneoastragalinos anterior y posterior. El resto de la cara es rugoso y corresponde al cuello del hueso. (Fig. 209.)

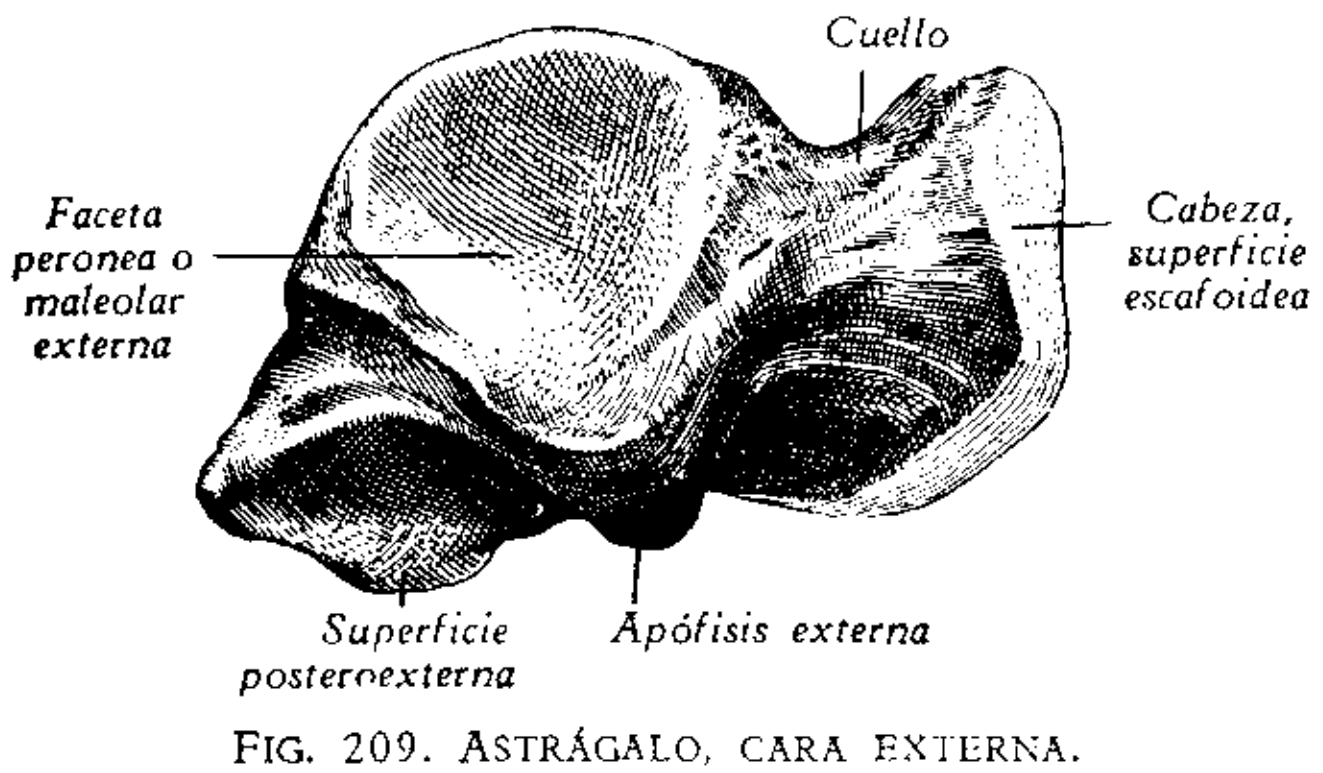

FIG. 209. ASTRÁGALO, CARA EXTERNA.

Cara interna. Como la externa, presenta en su parte superior una faceta articular, en este caso en forma de coma, con la extremidad gruesa dirigida hacia delante y cuyo borde superior coincide con el re-

borde interno de la polea astragalina, y que recibe el nombre de *faceta tibial* o *maleolar interna.* Por debajo de esta superficie articular se encuentra una zona rugosa, donde se inserta el haz profundo del ligamento lateral interno de la articulación tibiotarsiana; dicha cara rugosa se prolonga hacia delante por la cara interna, también rugosa, del cuello del hueso. (Fig. 210.)

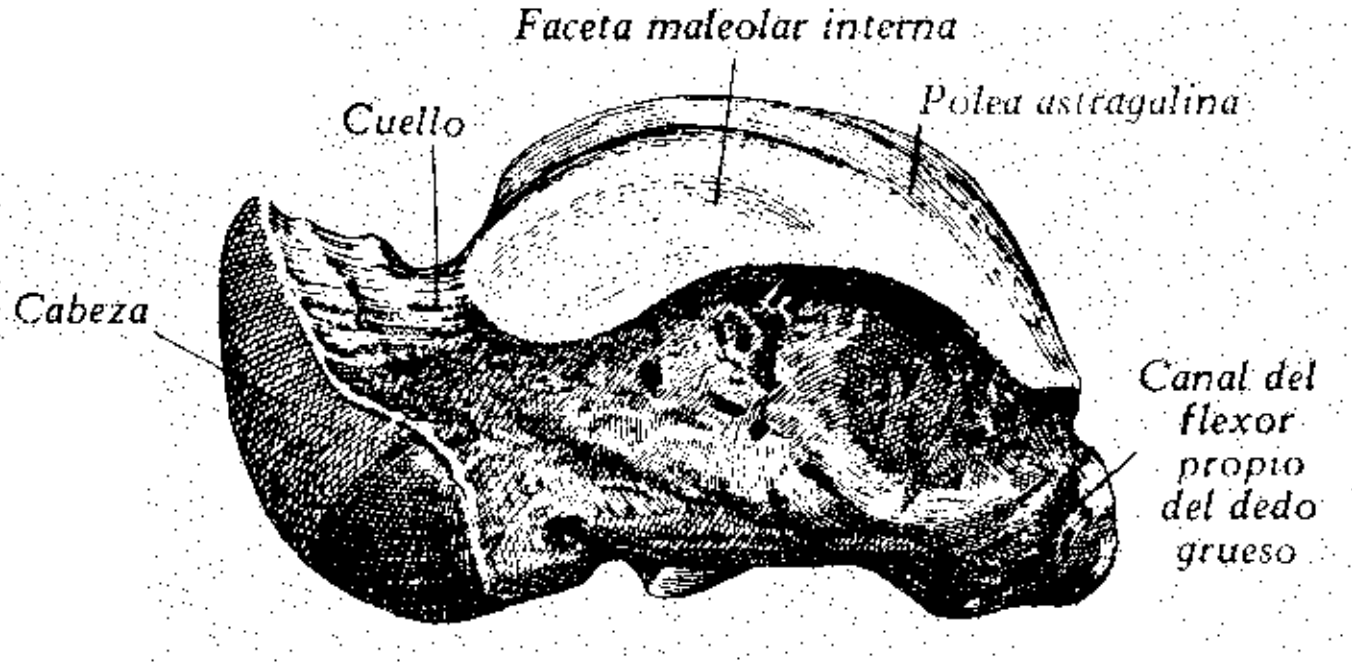

FIG. 210. ASTRÁGALO, CARA INTERNA.

Cara anterior. Esta corresponde a la cara anterior de la cabeza y se halla claramente limitada superior y lateralmente por un reborde bien marcado. Es articular en su totalidad, siendo convexa y alargada transversalmente. Por su parte inferointerna se continúa con la faceta anterior, ya descrita en la cara inferior del hueso. Por sus relaciones, se distinguen en la superficie articular de la cabeza dos segmentos: el superior se articula con el escafoides, en tanto que el inferior está en relación con el ligamento calcaneoescafoideo inferior.

Cara posterior. Es muy estrecha, dando la impresión de ser más bien un borde que una cara. Lleva un canal oblicuo hacia abajo y adentro por donde se desliza el tendón del flexor largo del dedo grueso. El canal pasa entre dos tubérculos, interno y externo, hallándose en ocasiones tan desarrollado este último, que denuncia su origen, ya que se trata de un huesecillo independiente, conocido con el nombre de ***hueso trígono de Bardeleben,*** que se suelda con el astrágalo.

CALCANEO

Es un hueso corto, situado por debajo del astrágalo en la parte posteroinferior del tarso. Es el más voluminoso de los huesos de esta región y constituye el esqueleto del talón del pie. Alargado de adelante atrás y aplanado transversalmente, se distinguen en él, como en todo hueso corto, seis caras.

Cara superior. Destaca en esta cara un segmento anterior que se articula con el astrágalo y se halla provisto de dos facetas articulares: la anterointerna, a veces doble, es cóncava y se articula con la faceta anterointerna del astrágalo, mientras la posterior, convexa transversalmente, se articula con la faceta posterior del mismo hueso. Ambas superficies articulares están separadas por un surco profundo, más ancho por fuera que

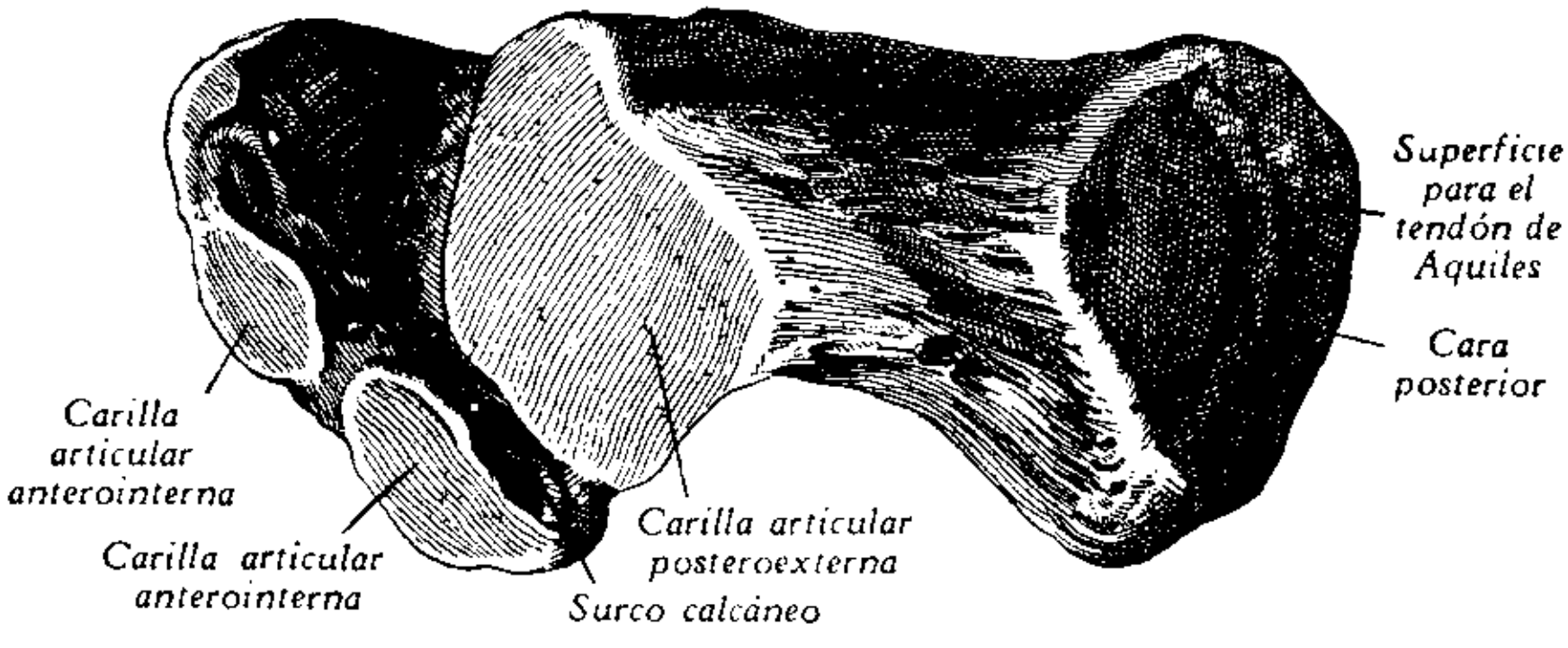

FIG. 211. CALCÁNEO, CARA SUPERIOR.

por dentro, llamado *surco calcáneo,* el cual, en el tarso articulado, se opone al surco astragalino, quedando entre los dos el *seno del tarso* o *hueco astragalocalcáneo.* El segmento

posterior de esta cara es cóncava en sentido anteroposterior y convexo transversalmente, rugoso y perforado por numerosos agujeros nutricios, se halla en relación con el tendón de Aquiles por intermedio de un paquete adiposo. (Fig. 211.)

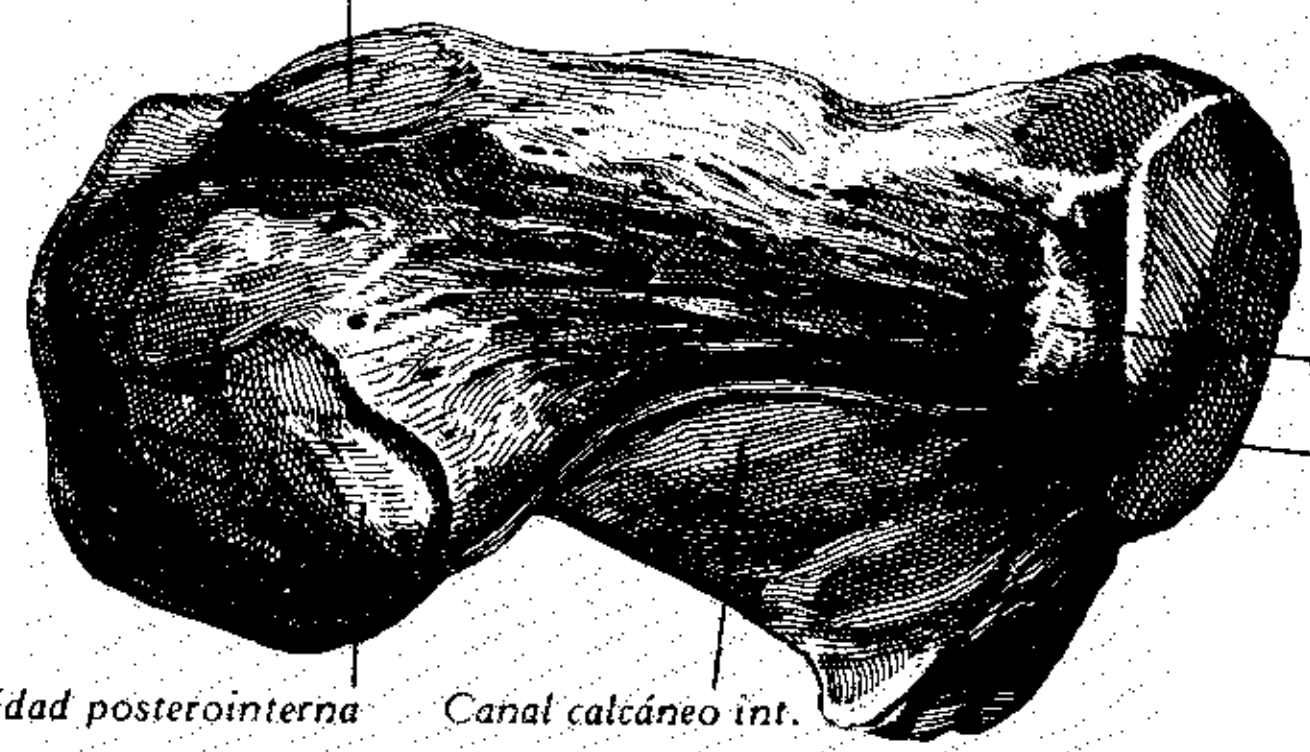

FIG. 212. CALCÁNEO, CARA INFERIOR.

Cara inferior. Es rugosa en toda su extensión, estrecha y convexa transversalmente, siendo más o menos cóncava de adelante atrás. Lleva en su parte posterior dos *tuberosidades.* En la *posterointerna,* más voluminosa, se inserta el flexor corto plantar y el aductor del dedo grueso, en tanto que sobre la *posteroexterna,* más pequeña, lo hace el abductor del dedo pequeño. Otro pequeño tubérculo o *tubérculo anterior* existe en la parte delantera de esta cara, y en él se insertan diversos ligamentos. El espacio comprendido entre el tubérculo anterior y los posteriores presenta múltiples estrías anteroposteriores, que son las impresiones del ligamento calcaneocuboideo inferior, que ahí se inserta. Igualmente se observan en esta cara múltiples agujeros vasculares. (Fig. 212.)

Cara externa. Es la más plana de todas la caras del calcáneo, es algo rugosa y presenta numerosos agujeros vasculares. En su tercio anterior lleva el *tubérculo de los peroneos laterales* que se halla comprendido entre dos canales oblicuos hacia abajo y adelante; por el canal inferior se desliza el tendón del peroneo largo lateral, en tanto que por el superior pasa el del peroneo corto lateral. Por encima y un poco atrás de estos canales,

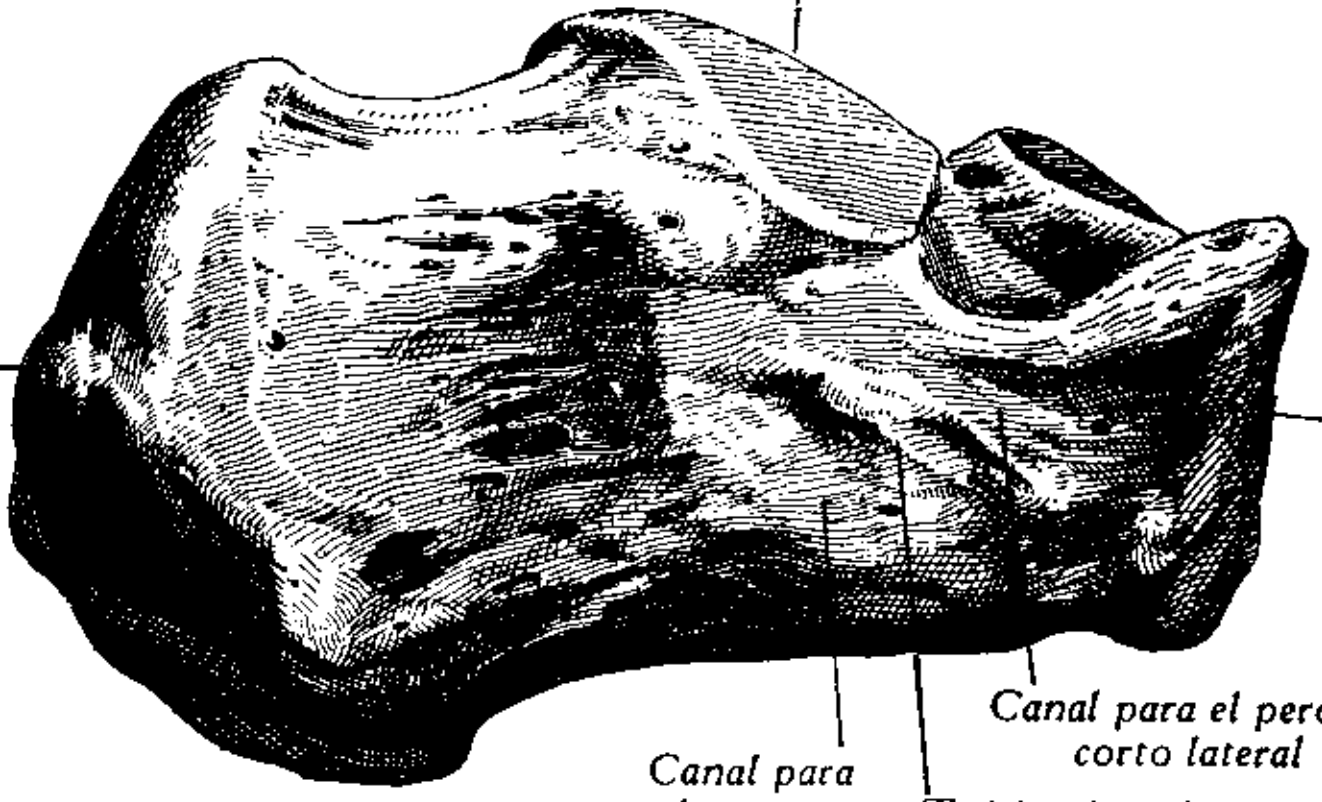

FIG. 213. CALCÁNEO, CARA EXTERNA.

se observa otro tubérculo que sirve para proporcionar inserción al haz peroneocalcáneo del ligamento lateral externo de la articulación del cuello del pie. (Fig. 213.)

Cara interna. Es cóncava de adelante atrás, y presenta un amplio canal dirigido hacia abajo y adelante, llamado *canal calcáneo interno.* Este canal se halla limitado hacia atrás y abajo por la *tuberosidad interna* de la cara inferior, mientras que por delante

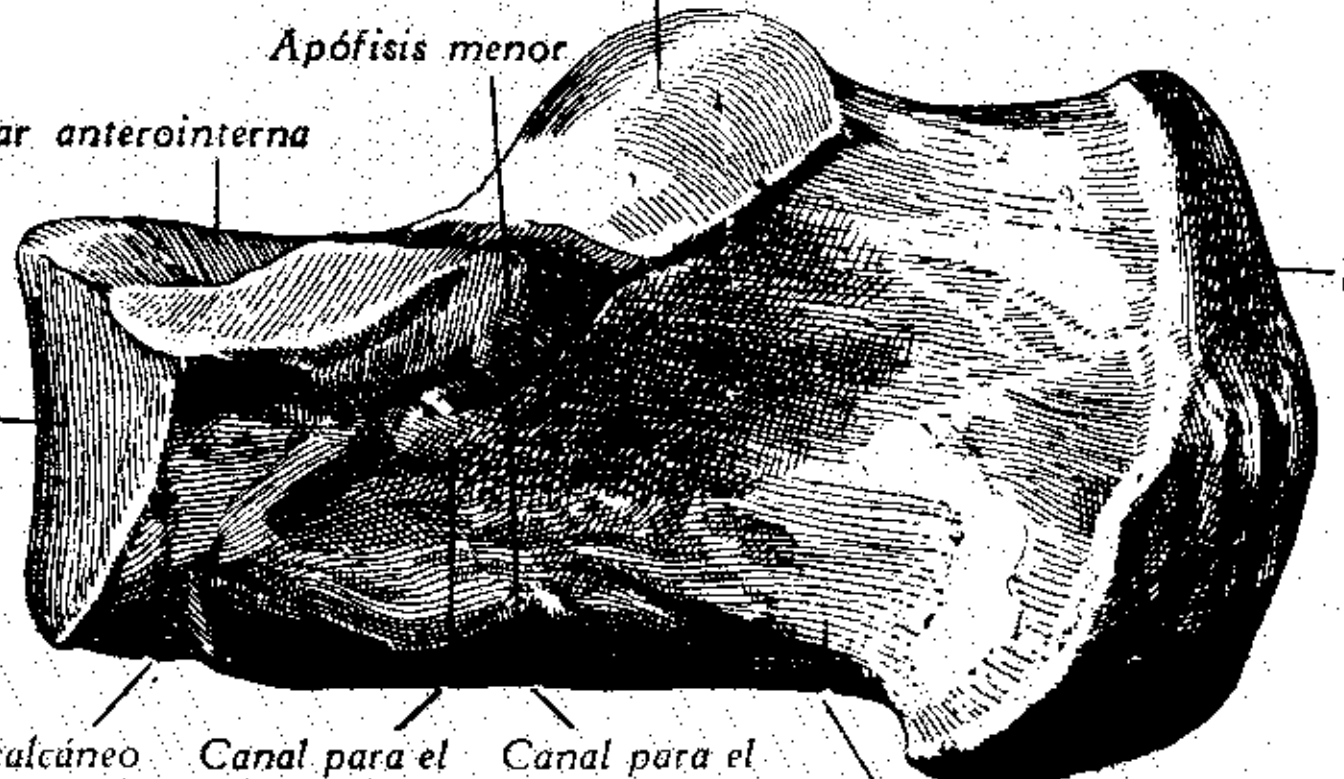

FIG. 214. CALCÁNEO, CARA INTERNA.

y arriba su borde está formado por un saliente conocido con el nombre de *pequeña apófisis del calcáneo,* sobre el cual se apoya la faceta articular anterointerna de la cara superior. En esta apófisis, llamada también *sustentaculum tali,* se observan dos canales; el situado en la cara inferior o base de la apófisis deja paso al tendón del flexor largo del dedo grueso, mientras que por el otro, abierto en el borde libre de la apófisis, cerca ya de la superficie articular, se desliza el tendón del flexor largo común de los dedos, como se aprecia en la figura 214.

Cara anterior. Lleva esta cara una superficie articular convexa transversalmente, en tanto que en sentido vertical es cóncava en su parte superior y convexa en la inferior. En esta superficie, situada en un saliente más o menos estrecho de la parte anterior del hueso que recibe el nombre de *apófisis mayor del calcáneo,* viene a articularse el cuboides. (Fig. 215.)

Cara posterior. Es más amplia en su parte inferior que en la superior, siendo también más rugosa en aquella parte, que es el lugar donde se inserta el voluminoso tendón de Aquiles; la parte superior, más lisa, como queda dicho, se halla en relación con la bolsa serosa que separa a este tendón de la articulación tibiotarsiana.

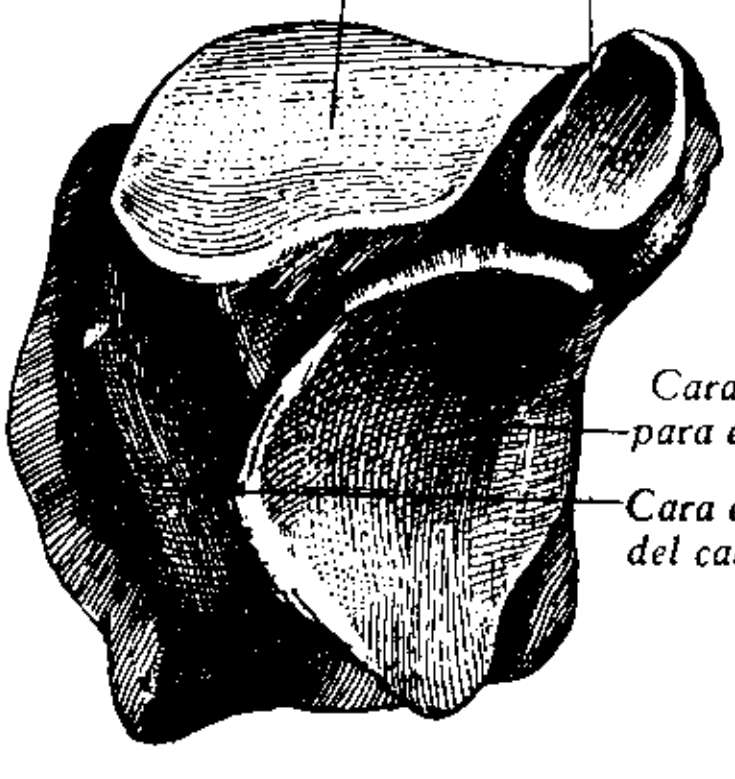

FIG. 215. CALCÁNEO, CARA ANTERIOR.

CUBOIDES

Está situado en la parte externa de la segunda hilera del tarso y es de forma más o menos cúbica, a lo que alude su nombre. Se articula hacia atrás con el calcáneo en tanto que por delante lo hace con el cuarto y quinto metatarsianos. Posee por razón de su forma, seis caras. (Figs. 216 y 217.)

Cara inferior o plantar. Lleva una cresta oblicua hacia delante y adentro que la divide en dos porciones. Por la anterior, en forma de canal, pasa el tendón del músculo

peroneo largo lateral, cuyo hueso sesamoideo puede producir una depresión en su lado externo; en los bordes del canal se insertan los fascículos superficial y profundo del ligamento calcaneocuboideo inferior. La parte posterior de la cara es deprimida y sirve de inserción a diversos ligamentos y músculos.

Cara superior. Es más ancha en su parte interna que en la externa, siendo rugosa e inclinada de adentro hacia fuera; posee numerosos agujeros vasculares.

Cara anterior. Es articular y lleva dos facetas alargadas verticalmente, las cuales se hallan separadas por una cresta oblicua hacia abajo y adentro; de dichas facetas, la interna se articula con el cuarto metatarsiano, mientras la externa lo hace con el quinto metatarsiano correspondiente.

Cara posterior. Está constituida por una gran faceta, cóncava transversalmente y en sentido vertical, salvo en la parte inferior en que es convexa en esta última dirección; en ella se articula el calcáneo. Lleva en su parte interna e inferior una eminencia que se llama *apófisis piramidal del cuboides.*

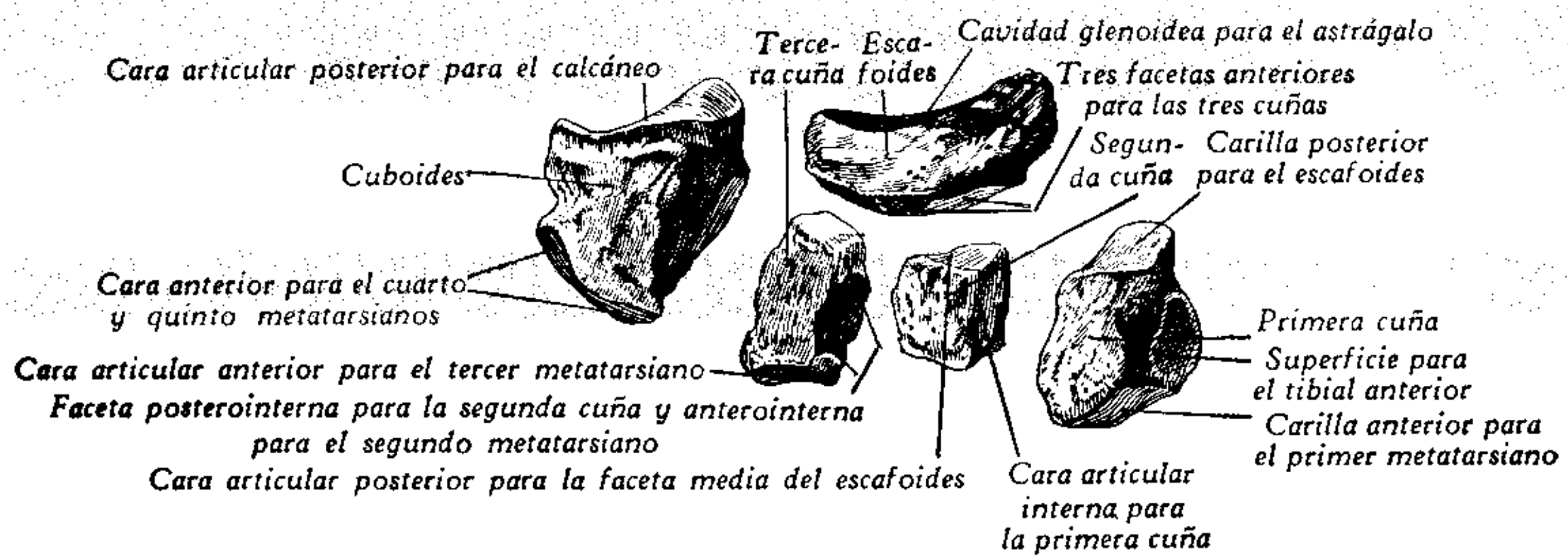

FIG. 216. HUESOS DE LA SEGUNDA FILA DEL TARSO, CARA DORSAL.

Cara interna. Posee una faceta articular en su parte media, de forma triangular con base superior, destinada al tercer hueso cuneiforme. En su parte posterior presenta otra pequeña faceta alargada verticalmente, donde se articula el escafoides. El resto de la cara es rugoso, y sirve de inserción a diversos ligamentos.

Cara externa. Debido a su escasa amplitud, esta cara puede también ser considerada como un borde, formado por la convergencia de las caras superior e inferior. Así considerado, el cuboides adoptaría entonces la forma general de un prisma triangular, cuyas bases serían las caras anterior y posterior. Forma parte esta cara o borde del borde externo del pie y posee un canal, prolongación del canal inferior que, al igual que éste, deja paso al tendón del peroneo largo lateral.

ESCAFOIDES

Es un hueso corto, alargado transversalmente y aplanado de adelante atrás. Su parte posterior es cóncava y se articula con la cabeza del astrágalo, mientras en la anterior, convexa, se articulan los tres huesos cuneiformes. Se distinguen en él dos caras, dos bordes y dos extremidades.

Cara anterior. Presenta tres facetas de forma triangular, con base superior, separadas entre sí por crestas verticales, siendo la situada en la parte media la de tamaño más pequeño. En conjunto, las tres facetas constituyen una superficie convexa y se articulan, procediendo de adentro hacia fuera, con el primero, segundo y tercero huesos cuneiformes. (Véanse figs. 216 y 217.)

Cara posterior. Es de forma elíptica, con eje mayor transversal y fuertemente cóncava; se articula con la cabeza del astrágalo.

Bordes. Son dos, superior e inferior, ambos rugosos y sirven de inserción a ligamentos; presentan muchos agujeros vasculares. El borde inferior lleva en su parte externa una faceta articular que invade la extremidad externa, y está destinada a articularse con el cuboides.

Extremidades. La interna, redondeada, saliente y rugosa, constituye el tubérculo del escafoides, sobre el cual se inserta el tendón del tibial posterior. La extremidad externa es convexa, y presenta casi siempre la pequeña faceta articular, destinada al cuboides, que se ha descrito al tratar del borde inferior.

HUESOS CUNEIFORMES

Como su nombre indica, tienen forma de cuña, siendo el primero de base inferior y de base superior los otros dos. Se articulan con la cara anterior del escafoides por detrás, y con los tres primeros metatarsianos por delante.

Primer cuneiforme. Es el más interno de los tres. Su *cara posterior,* triangular y cóncava, tiene base inferior y se articula con la faceta interna de la cara anterior del

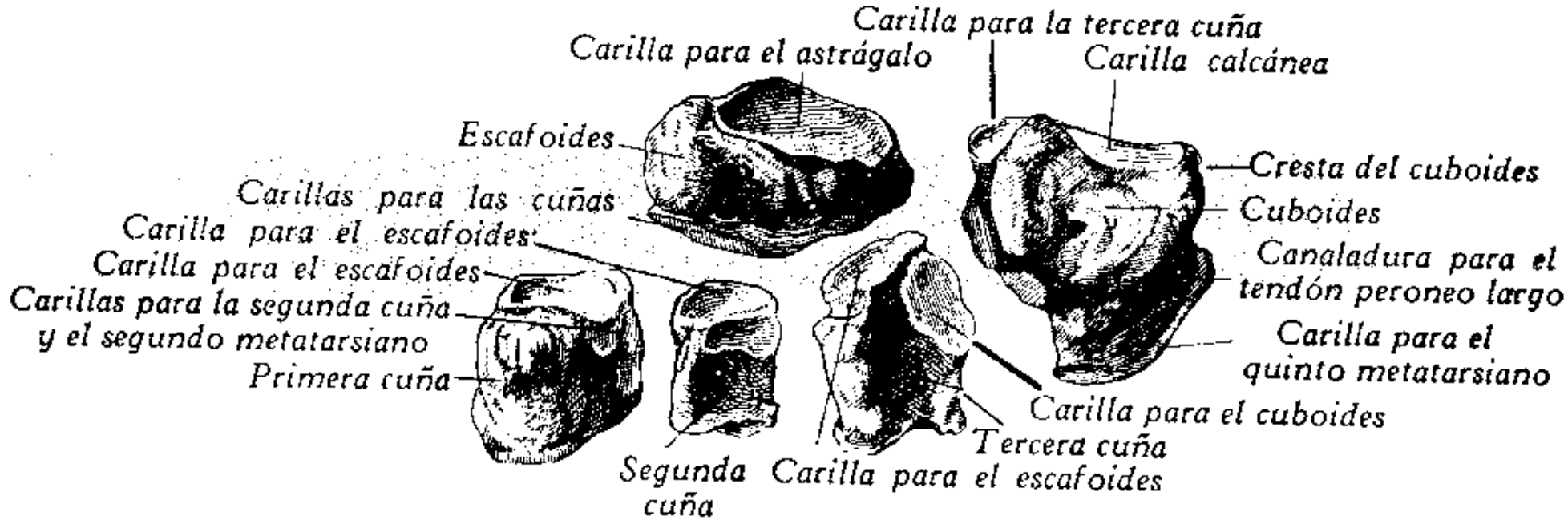

FIG. 217. HUESOS DE LA SEGUNDA FILA DEL TARSO, CARA PLANTAR.

escafoides. La *cara anterior* posee forma de media luna, es cóncava hacia fuera y se articula con el primer metatarsiano. La *cara interna* es rugosa y saliente en su parte inferior, donde sirve de inserción al tibial anterior. La *cara externa* presenta dos facetas articulares, destinada la anterior al segundo metatarsiano, mientras la posterior, en forma de escuadra, se articula con el segundo hueso cuneiforme; el resto de esta cara es rugoso y sirve de inserción a ligamentos interóseos. La *cara inferior* o *base* de este hueso, convexa y rugosa, presenta en la parte posterior un saliente que sirve de inserción al tibial posterior y diversas rugosidades para inserciones ligamentosas. El *borde* o *cara superior* es rugoso y más romo adelante que atrás. (Véanse figs. 216 y 217.)

Segundo cuneiforme. Está colocado entre el primer cuneiforme y el tercero, siendo el más pequeño de los tres. Su forma es la de una pirámide cuadrangular de base superior. Su *cara posterior* tiene forma triangular, es ligeramente cóncava y se articula con la faceta media de la cara anterior del escafoides. La *cara anterior* es también triangular, cóncava y se articula con la extremidad posterior del segundo metatarsiano. Las dos *caras laterales* son articulares, y mientras la externa, que se articula con el tercer cuneiforme es alargada verticalmente, la interna, que lo hace con el primero, tiene forma de escuadra. La *cara superior* o *base* es rugosa y sirve de inserción a ligamentos. Por último, el *borde inferior* o vértice es igualmente rugoso y da también inserción a diversos ligamentos. (Véanse figs. 216 y 217.)

Tercer cuneiforme. Situado por fuera del segundo y por dentro del cuboides, tiene por delante al tercer metatarsiano y por detrás al escafoides. Su *cara posterior, triangular* y cóncava, se articula con la faceta externa del escafoides, en tanto que la *cara anterior,* triangular y plana, lo hace con la extremidad posterior del tercer metatarsiano. La *cara externa* posee dos facetas articulares de las cuales la posterior es muy amplia y

se articula con el cuboides; la anterior, en cambio, es muy pequeña, se confunde con el borde anteroexterno del hueso y viene a articularse con el borde posterointerno de la extremidad posterior del cuarto metatarsiano. La *cara interna* presenta, igualmente, dos facetas alargadas verticalmente y planas; en la posterior se articula el segundo cuneiforme y en la anterior lo hace el segundo metatarsiano. Estas articulaciones laterales con

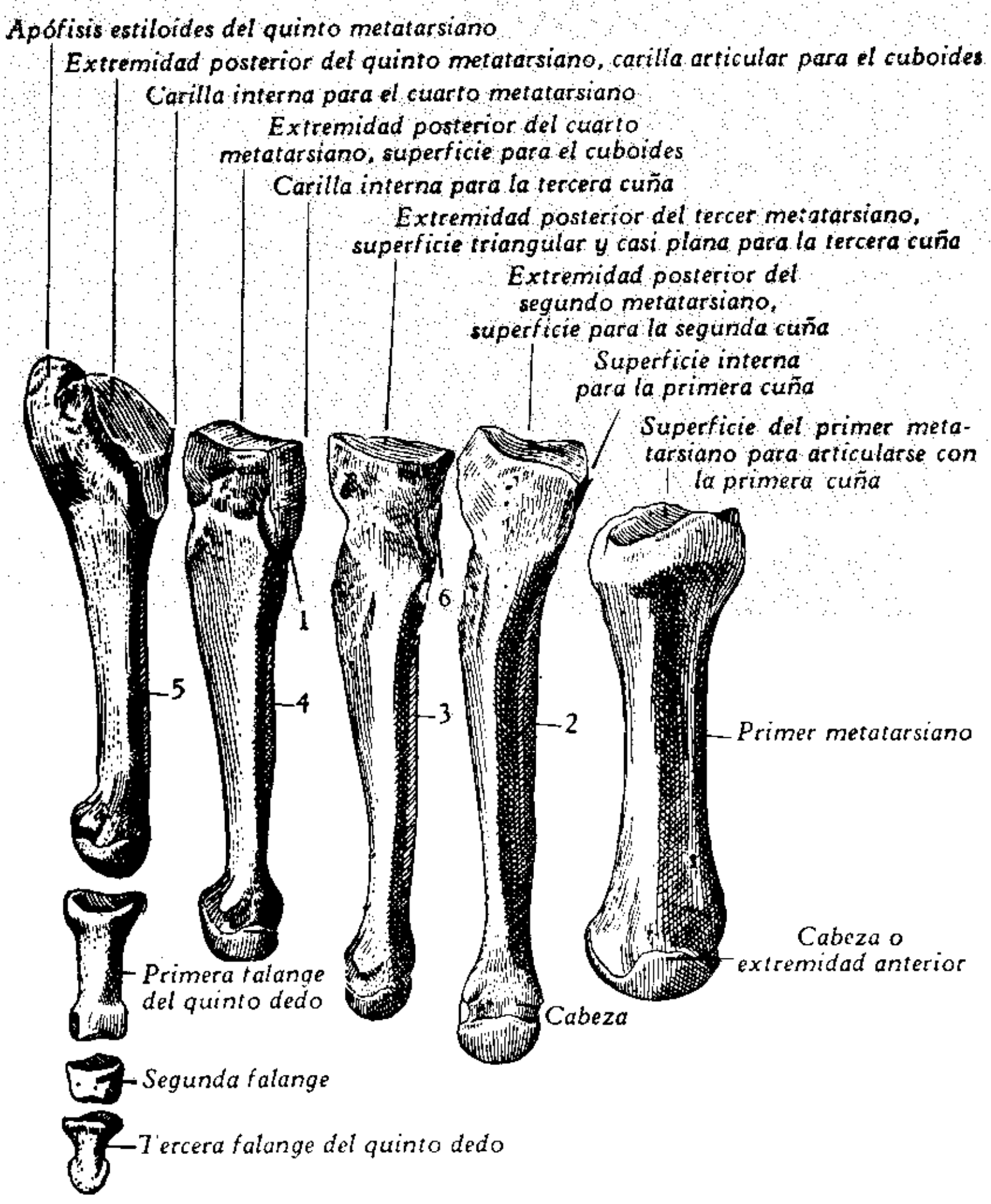

FIG. 218. METATARSIANOS VISTOS POR SU CARA DORSAL.

1, carilla para el tercer metatarsiano; 2, segundo metatarsiano; 3, tercer metatarsiano; 4, cuarto metatarsiano; 5, quinto metatarsiano; 6, superficies internas para articularse con el segundo metatarsiano.

metatarsianos, son debidas a que los tres huesos cuneiformes forman en conjunto, por su parte anterior, una muesca bastante profunda donde encaja el segundo metatarsiano.

La *cara superior* o *base* es rugosa, destinada a inserciones ligamentosas y presenta múltiples orificios vasculares. El *borde inferior* es igualmente rugoso para inserciones ligamentosas.

Estructura de los huesos del tarso. Todos los huesos del tarso están formados por tejido esponjoso, rodeado por una delgada lámina de tejido compacto. Como en otros huesos, la dirección de las trabéculas del tejido esponjoso está en relación con las presiones que el hueso debe soportar. Como consecuencia, la dirección de las trabéculas en unos huesos está en relación con la que éstas tienen en otros. La presión principal se ejerce

en la articulación tibiotarsiana, sobre la polea del astrágalo. De aquí la presión es dividida y transmitida hacia los lugares donde la planta del pie se apoya en el suelo. Esta transmisión se realiza principalmente merced a los dos grupos de trabéculas. Uno de ellos, desde la polea del astrágalo se dirige oblicuamente hacia abajo y atrás, atraviesa este hueso y se continúa por otros grupos de trabéculas del calcáneo hasta terminar en el punto de apoyo del talón. Las del otro grupo se dirigen oblicuamente hacia abajo y ade-

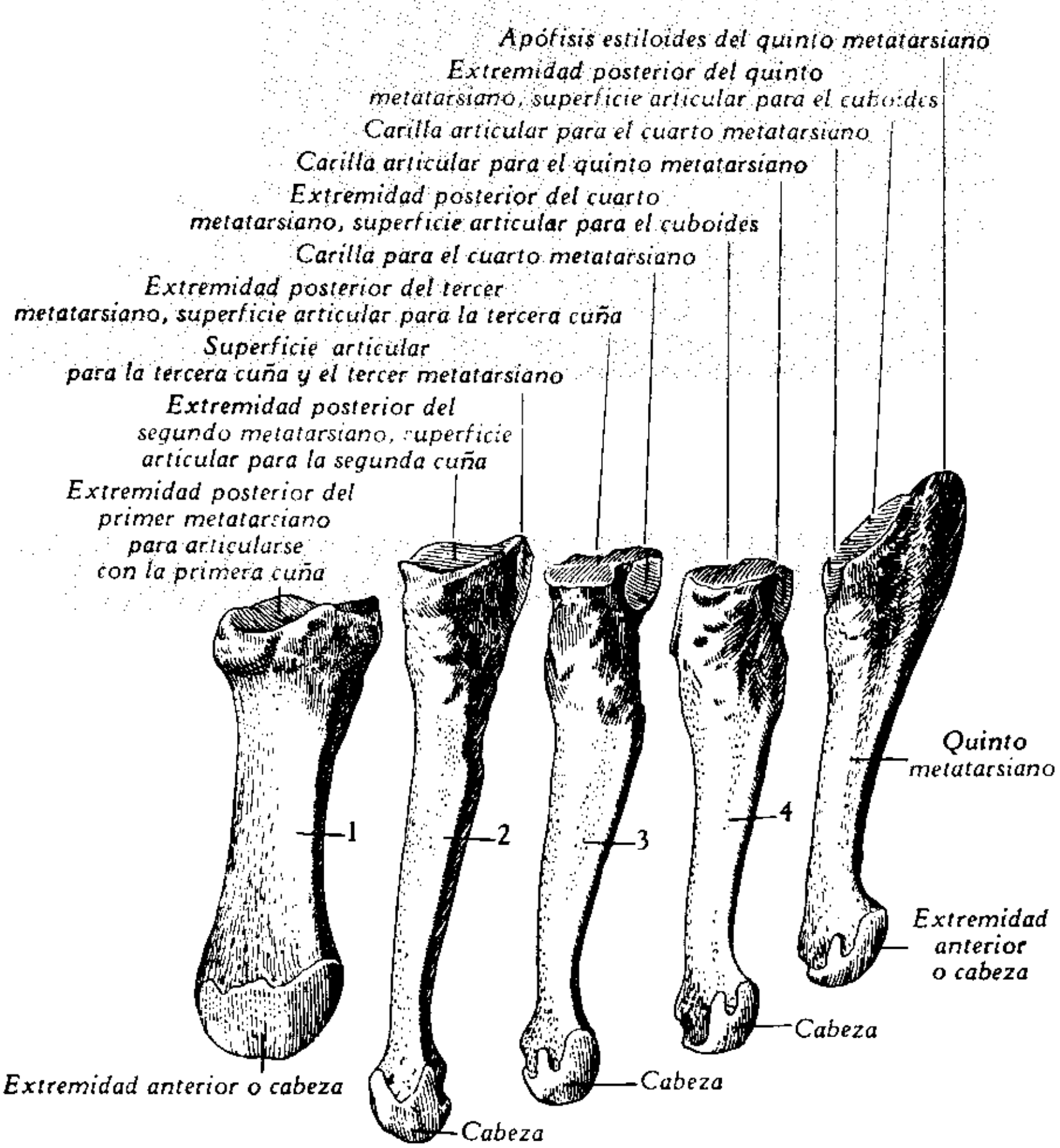

FIG. 219. METATARSIANOS VISTOS POR SU CARA PLANTAR.

1, primer metatarsiano; 2, segundo metatarsiano; 3, tercer metatarsiano; 4, cuarto metatarsiano.

lante y se corresponden con trabéculas del mismo sentido del escafoides y de los huesos cuneiformes, hacia los primeros metatarsianos.

Osificación. El calcáneo es el único hueso del tarso que se desarrolla mediante dos centros de osificación. El centro primitivo aparece a los seis meses de la vida fetal y el secundario de los seis a los nueve años; este último origina la cara posterior del calcáneo y se suelda con el primero a los dieciséis años. Los otros huesos del tarso se forman a partir de un solo centro para cada uno, siendo el del astrágalo el primero en aparecer, ya que se desarrolla antes del nacimiento; el del cuboides y el del tercer cuneiforme aparecen al primer año de vida; el del primer cuneiforme, en el segundo; el del segundo cuneiforme, en el tercer año; por último, el del escafoides, que es el más tardío, hace su aparición entre los años tercero y quinto.

METATARSO

Está formado por cinco huesos que se designan de adentro afuera como metatarsianos primero, segundo, etc., y que se hallan articulados por atrás con los huesos de la segunda hilera del tarso, mientras por delante se articulan con las extremidades posteriores de las primeras falanges.

Como los metacarpianos, poseen caracteres que son comunes a todos y otros particulares a cada uno de ellos.

CARACTERES COMUNES A LOS METATARSIANOS

El *cuerpo* de estos huesos tiene forma de prisma triangular. Su cara dorsal es más ancha atrás que adelante y ligeramente convexa. Las dos caras laterales limitan, con las correspondientes de los metatarsianos adyacentes, los espacios interóseos, ocupados en estado fresco por los músculos interóseos. De los *tres bordes*, uno es inferior o plantar, de concavidad vuelta hacia abajo, mientras los otros dos son laterales.

La *extremidad posterior* presenta en su cara posterior una superficie articular de forma triangular y base superior que se articula con los huesos del tarso. Las caras laterales de esta extremidad llevan en su parte posterosuperior pequeñas facetas articulares, una a cada lado, para los metatarsianos adyacentes. (Fig. 218.)

La *extremidad anterior* presenta una superficie convexa, lisa y articular, llamada *cabeza*, la cual es más ancha en su porción plantar y aplanada transversalmente; lleva en sus caras laterales una superficie rugosa excavada y provista de un tubérculo que sirve de inserción al ligamento lateral de la articulación metatarsofalángica. (Fig. 219.)

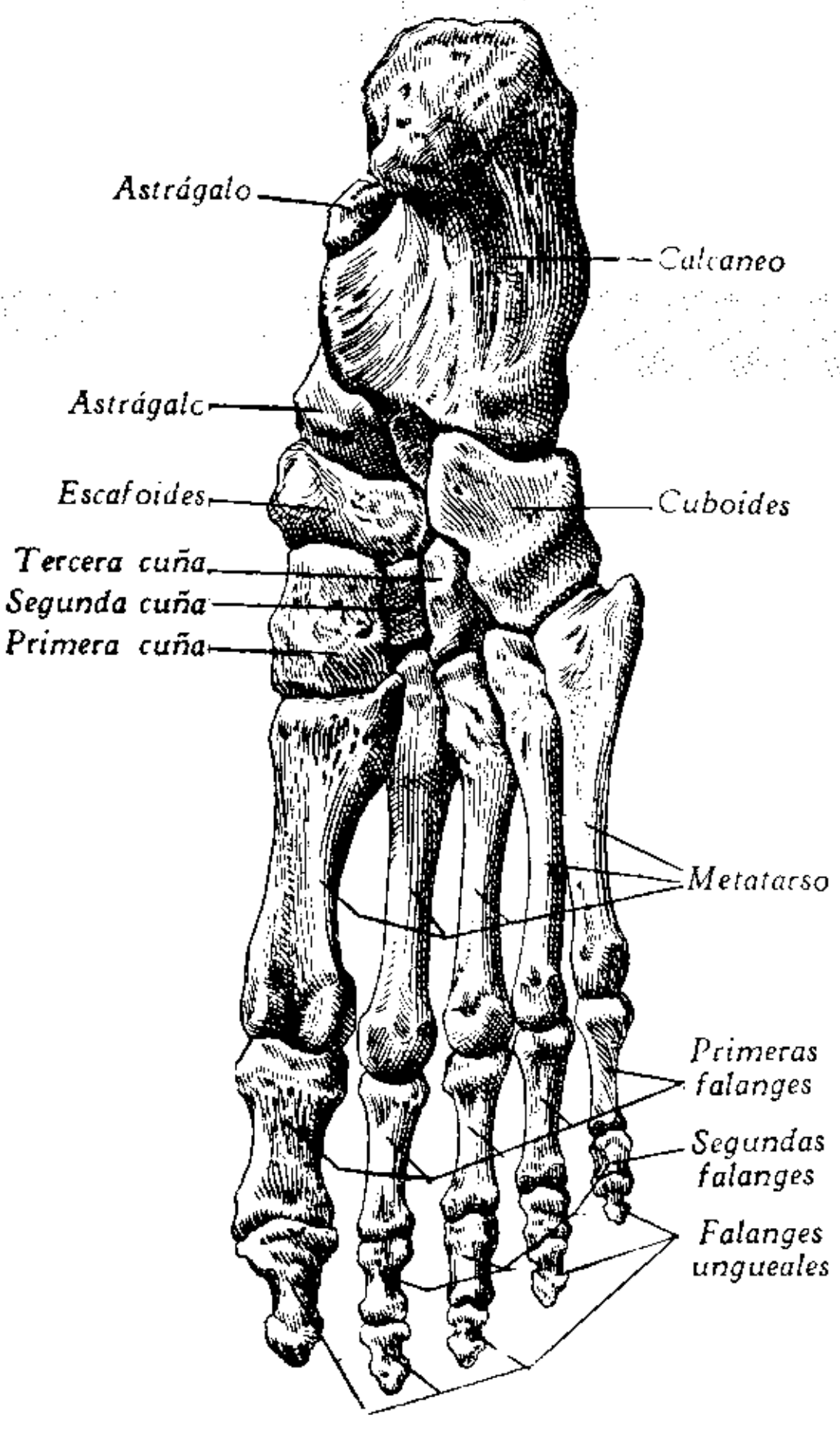

FIG. 220. ESQUELETO DEL PIE, CARA PLANTAR.

CARACTERES PARTICULARES DE LOS METATARSIANOS

Primer metatarsiano. Posee un cuerpo voluminoso, cuya *extremidad posterior* está dotada de una superficie articular cóncava de forma de media luna con eje mayor vertical, que se articula con la cara anterior de la primera cuña. Por su cara interna, esta extremidad lleva un tubérculo denominado *tubérculo interno,* sobre el cual se inserta el tibial anterior. En la unión de su cara externa con la inferior existe otro tubérculo, llamado *apófisis estiloides,* que sirve de inserción al peroneo largo, como se aprecia en las figs. 220 y 221.

La *extremidad anterior* del primer metatarsiano está aplanada de arriba abajo y presenta a menudo, en su cara inferior e interna, depresiones o ranuras anteroposteriores que se hallan en relación con huesos sesamoideos.

Segundo metatarsiano. Es el más largo de todos y su *extremidad posterior* termina en una superficie triangular de base superior, que se articula con la segunda cuña; cada una de las caras laterales de esta extremidad lleva dos facetas, estando destinadas las del lado interno a la primera cuña, mientras que las del lado externo se articulan con la tercera cuña y el tercer metatarsiano.

Tercer metatarsiano. La extremidad posterior termina en una cara, también triangular, destinada a la tercera cuña. Su cara interna presenta dos facetas superpuestas que se articulan con el segundo metatarsiano y, la externa, una sola para el cuarto.

Cuarto metatarsiano. La faceta de su extremidad posterior que se articula con el cuboides es cuadrangular y plana. La cara interna de esta misma extremidad presenta dos facetas, articulándose la posterior con la tercera cuña y la anterior con el tercer metatarsiano, mientras su cara externa posee una sola para el quinto metatarsiano.

Quinto metatarsiano. La faceta de la base de su *extremidad posterior* es de forma triangular y se articula con el cuboides. En su cara interna la misma extremidad lleva una faceta articular para el cuarto metatarsiano; su cara externa, en cambio, presenta un saliente muy marcado conocido con el nombre de *apófisis estiloides del quinto metatarsiano*, que sirve de inserción al tendón del peroneo corto lateral. (Figuras 222 y 223.)

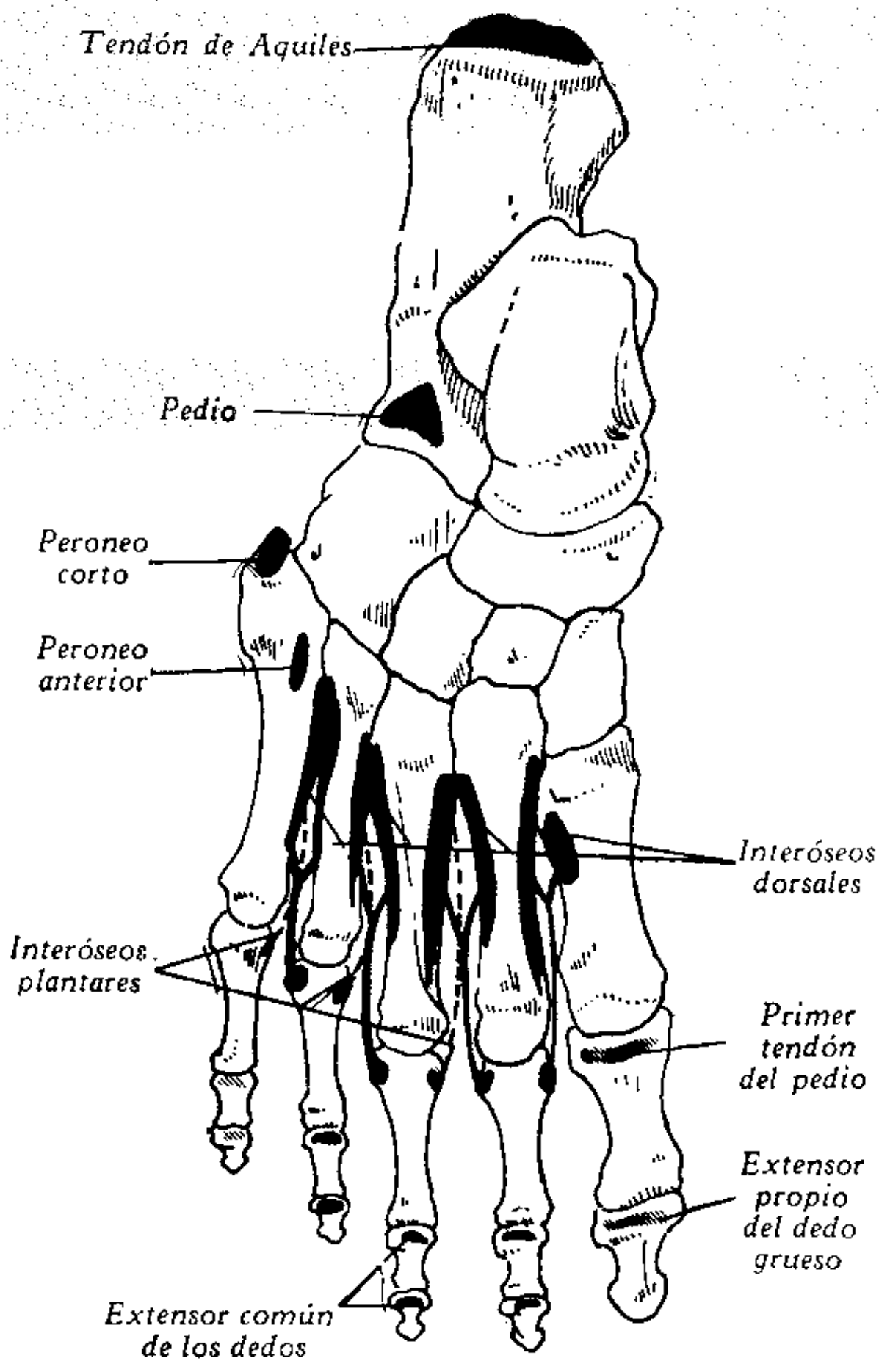

FIG. 221. ESQUELETO DEL PIE, CARA DORSAL; INSERCIONES MUSCULARES.

Estructura. Los metatarsianos, como los metacarpianos, tienen su cuerpo formado por tejido compacto bastante grueso, provisto de un reducido canal medular; sus extremidades son de tejido esponjoso, recubierto de una delgada lámina de tejido compacto.

Osificación. El primer metatarsiano se forma a expensas de un centro primitivo que origina el cuerpo y la extremidad anterior y de otro secundario para la extremidad posterior. En cambio, los cuatro restantes se originan mediante un centro primitivo para el cuerpo y la extremidad posterior, que aparece a los tres meses de la vida fetal, y de otro secundario, destinado a la extremidad anterior, cuya aparición se realiza entre los dos y los cuatro años.

La anomalía en el desarrollo del primer metatarsiano obedece a las mismas razones que se han señalado a propósito del primer metacarpiano, es decir, a que en realidad este hueso es homólogo de la primera falange de los otros dedos.

DEDOS DEL PIE

Se hallan formados por las *falanges*. Estas son análogas en sus características, número, disposición, forma, estructura y desarrollo, a las de los dedos de la mano. Unicamente por su tamaño pueden distinguirse unas de otras.

HUESOS SESAMOIDEOS

Son pequeños huesos, de forma y aparición variables, que se desarrollan después del nacimiento alrededor de algunas articulaciones o en el interior de ciertos tendones.

Los huesos *sesamoideos periarticulares* son frecuentes en la mano y en el pie. Los de la mano se presentan en la cara interna y externa de la articulación metacarpofalángica del pulgar, alojándose generalmente en el ligamento glenoideo. También se les encuentra

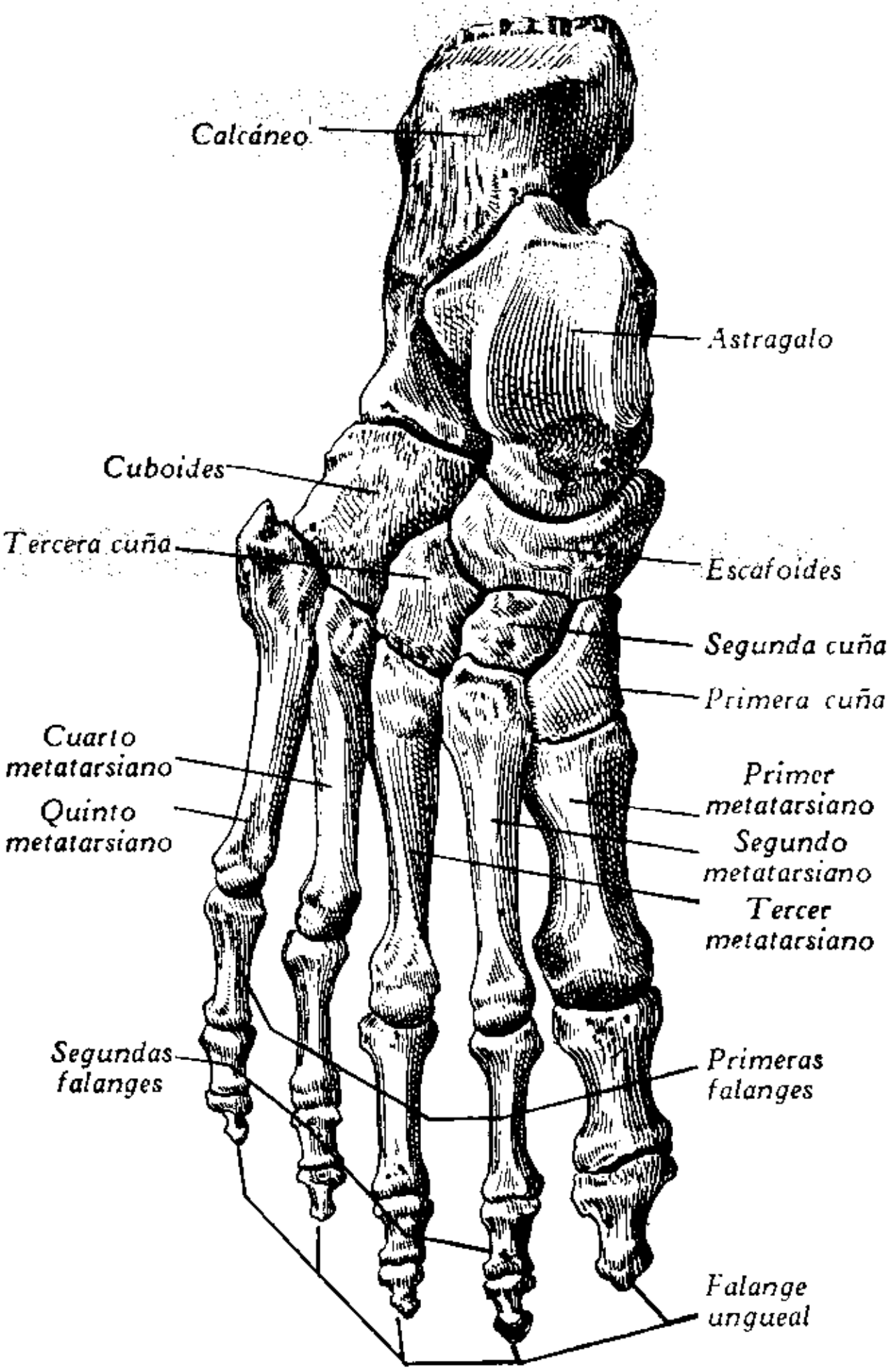

FIG. 222. ESQUELETO DEL PIE, CARA DORSAL.

en la cara palmar de la articulación de la primera con la segunda falange del dedo pulgar y en la misma cara de la articulación metacarpofalángica del índice y del meñique; todos ellos se hallan desarrollados en el espesor del tejido fibroso que circunda la cavidad glenoidea de la articulación correspondiente.

En el pie aparecen en la cara interna y externa de la articulación del primer metatarsiano con la primera falange del dedo grueso. Son éstos los más constantes, se desarrollan en el espesor del fibrocartílago glenoideo y al crecer se introducen en el cartílago diartrodial, produciendo impresiones más o menos profundas en la extremidad anterior del primer metatarsiano. También es frecuente el desarrollo de estos huesos en la cara plantar de la articulación de la primera con la última falange del dedo grueso, y con

menos frecuencia, en la cara plantar de las articulaciones metatarsofalángicas de los dedos segundo y quinto.

Los huesos *sesamoideos intratendinosos* son más frecuentes en el miembro inferior, siendo tipo de ellos la rótula, que se desarrolla en el interior del tendón del cuadríceps crural. También pueden originarse, aunque con menor frecuencia, en el tendón del gemelo externo, del peroneo largo y del tibial posterior. En el miembro superior, algunos auto-

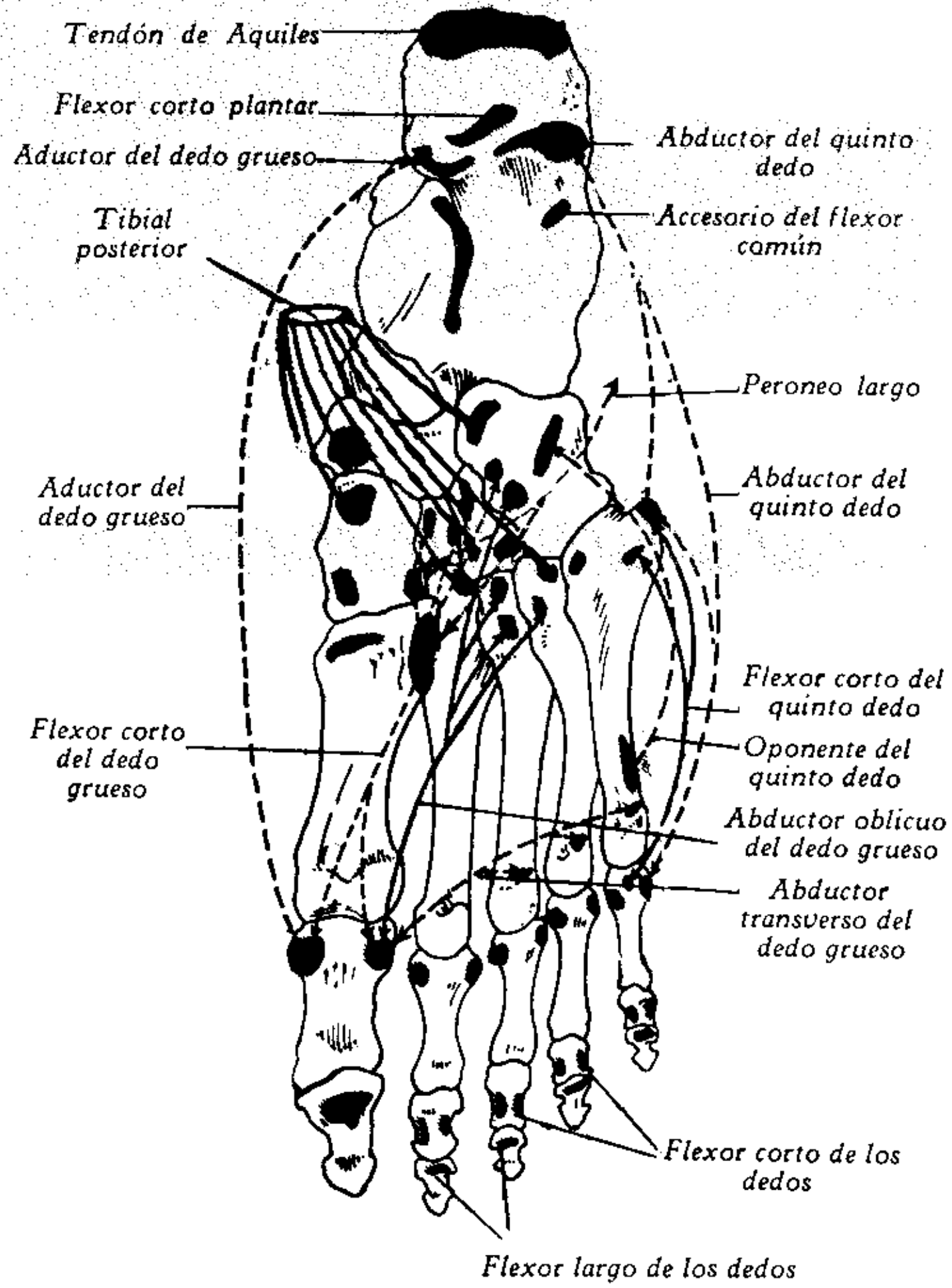

FIG. 223. ESQUELETO DEL PIE, CARA INFERIOR; INSERCIONES MUSCULARES.

res consideran como hueso sesamoideo al pisiforme, mientras otros, con más razón, lo incluyen entre los huesos del carpo.

Estos huesos cortos tienen su origen en nódulos cartilaginosos que aparecen antes del desarrollo de las articulaciones, aunque su osificación se realiza tardíamente. Según ciertos investigadores, los huesos sesamoideos intervendrían en la ampliación articular, en la protección de las articulaciones y aun se les ha llegado a atribuir un papel más o menos importante en los movimientos que los tendones verifican. Tampoco se ha demostrado, de una manera concluyente, que su desarrollo esté íntimamente relacionado con agentes mecánicos, cuya acción se ejerciera sobre esas articulaciones.

EPOCA DE APARICION DE LOS PUNTOS DE OSIFICACION DE LOS HUESOS DE LA CABEZA

HUESO	PUNTOS PRIMITIVOS	PUNTOS COMPLEMENTARIOS	SOLDADURA DE LOS PUNTOS COMPLEMENTARIOS CON EL PUNTO PRINCIPAL
Frontal	40 días	6 de cada lado. Espina nasal. Punto esfenoidal. Punto de la polea del oblicuo mayor. 7º mes.	7 años.
Etmoides	4º mes	Cornete superior 5º mes. Lámina cribosa en el nacimiento. Crista galli después del nacimiento.	6 años.
Esfenoides	3er. mes	Pequeñas alas 3er. mes. Cuerpo esf. 4º mes. Pico o rostrum 5º mes. Parte post. esf. 3er. mes. Grandes alas 3er. mes. Base apóf. pterigoides fin 2º mes. Parte post. senos cav. 4º mes. Cornete Bertin 6º mes.	6 años.
Occipital	3er. mes	Punto basilar 3er. mes. Puntos laterales 2½ meses. 3 puntos escama 3 a 4 meses.	Al final adolescencia.
Parietal	45 días		
Temporal	3 para escama. 3er. mes Petroso 17 puntos 4º mes Timpanal 5º mes Estilohial 8º año	Centro coclear inferior. Centro coclear superior. Centro coclear anterior. (Vértice caracol.) Centro coclear posterior. (Base caracol y cond. aud. interno.) Centro promontorio. (El más precoz.) Centro cond. semicircular ant. vestíbulo. conducto semicircular sup. y tegmen tympani. Cond. semicircular post. 9 puntos para huesos del oído.	1er. año.

EPOCA DE APARICION DE LOS PUNTOS DE OSIFICACION DE LOS HUESOS DE LA CARA

HUESO	PUNTOS PRIMITIVOS	PUNTOS COMPLEMENTARIOS	SOLDADURA DE LOS PUNTOS COMPLEMENTARIOS CON EL PUNTO PRINCIPAL
Maxilar inferior.	2 puntos 30 días.	Punto mentoniano a los 50 días. Punto incisivo. Punto condíleo. Punto coronoides. Punto de la espina Spix.	Después del nacimiento.
Maxilar superior.	Final del 2º mes.	5 puntos: malar, orbitonasal, nasal, palatino, incisivo.	Después del nacimiento.

HUESO	PUNTOS PRIMITIVOS	PUNTOS COMPLEMENTARIOS	SOLDADURA DE LOS PUNTOS COMPLEMENTARIOS CON EL PUNTO PRINCIPAL
Malar.	2º mes vida fetal.		
Huesos propios de la nariz.	3er. mes de la vida fetal.		
Unguis.	Final 3er. mes vida fetal.		
Palatino.	Medio 2º mes vida fetal.		
Cornete inferior.	4º mes después del nacimiento.		
Vómer.	2 puntos final 2º mes		

EPOCA DE APARICION DE LOS PUNTOS DE OSIFICACION DE LAS VERTEBRAS, LAS COSTILLAS Y EL ESTERNON

HUESO	PUNTOS PRIMITIVOS	PUNTOS COMPLEMENTARIOS	SOLDADURA DE LOS PUNTOS COMPLEMENTARIOS CON EL PUNTO PRINCIPAL
Vértebras. Se inician con la 12ª dorsal sucediéndose hacia arriba y hacia abajo.	1 para el cuerpo. 2 para pedículos. 2 para las láminas y parte ant. apófisis espinosa. 2 para apófisis transversa. 40 a 50 días.	2 para el cuerpo (anillos marginales): 4 apófisis articulares; 4 para vértices apófisis espinosas y transversas. 14 a 16 años.	De 4 hasta los 24 años.
Sacro.	Idénticos a las vértebras. Aparecen del 4º al 6º mes y se sueldan entre 2 y 6 años.	Entre 12 y 16 años.	15 a 18 años.
Cóccix.	Puntos para el cuerpo después del nacimiento.	Para cuernos superiores y laterales.	12 a 25 años.
Esternón.	1 para manubrio. 1 para 2ª esternebra. 1 xifoideo. El resto dobles. 6º mes vida fetal.	Para escotadura clavicular.	Entre 25 y 50 años.
Costillas.	En el extremo posterior. Punto primitivo costal en 2º mes.	Para la cabeza y tuberosidad costal.	De 20 a 25 años.

EPOCA DE APARICION DE LOS PUNTOS DE OSIFICACION DE LOS HUESOS DEL MIEMBRO SUPERIOR

HUESO	PUNTOS PRIMITIVOS	PUNTOS COMPLEMENTARIOS	SOLDADURA DE LOS PUNTOS COMPLEMENTARIOS CON EL PUNTO PRINCIPAL
Clavícula.	30 días.	20 años.	23 a 25 años.
Omóplato.	50 días.	Acromio 14 a 18 años. Coracoideo punto principal 9 a 12 meses y accesorio 14 a 15 años. Glenoideo 10 a 12 años. Glenoideo inferior 16 a 18 años. Punto espinal 15 a 20 años. Punto angular 16 a 18 años.	18 a 20 años. 15 a 18 años. 16 a 18 años. 22 a 25 años.
Húmero.	40 a 45 días.	Punto cefálico 4 a 6 meses. Troquiter 2 a 2½ años. Troquín 3 a 4 años. Condíleo 10 meses a 2 años. Troclear 10 a 15 años. Epitroclear 6 a 8 años. Epicondíleo 10 a 12 años.	 F. 20 a 22 años. M. 22 a 25 años. F. 17 a 18 años. M. 18 a 20 años.
Cúbito.	35 a 40 días.	Punto cefálico 7 a 9 años. Olécrano 10 a 14 años.	20 a 22 años. 18 a 20 años.
Radio.	40 días.	Punto cefálico 3 a 6 años. Epífisis inferior. Tub. bicipital 13 a 14 años.	F. 15 a 16 años. M. 17 a 18 años. F. 18 a 20 años. M. 20 a 25 años. 17 años.
Escafoide.	5 a 6 años.		
Semilunar.	3 a 5 años.		
Piramidal.	2 a 4 años.		
Pisciforme.	9 a 11 años.		
Trapecio.	4 a 6 años.		
Trapezoide.	4 a 6 años.		
Hueso grande.	4º a 5º mes y aun en el nacimiento.		
Hueso ganchudo.	4º a 5º mes.	Apófisis 10 a 11 años.	12 años.
1er. Metacarpo.	3er. mes.	Epifisarios 3 a 4 años.	F. 14 a 15 años. M. 15 a 16 años.
2º Metacarpo.	3 meses.	Epifisarios 3 a 4 años.	
3er. Metacarpo.	3 meses.	Epifisarios 1½ a 2½ años.	
4º Metacarpo.	3 meses.	Epifisarios 3 a 4 años.	F. 14 a 15 años. M. 15 a 16 años.
5º Metacarpo.	3 meses.	Epifisarios 3 a 4 años.	
1as. 5 Falanges.	2 meses.	2 años.	de 16 a 20 años.
2as. 5 Falanges.	2 a 3 meses.	de 2 a 3 años.	16 a 20 años.
3as. Falanges.	2 meses.	2 a 3 años.	16 a 20 años.

EPOCA DE APARICION DE LOS PUNTOS DE OSIFICACION DE LOS HUESOS DEL MIEMBRO INFERIOR

HUESO	PUNTOS PRIMITIVOS	PUNTOS COMPLEMENTARIOS	SOLDADURA DE LOS PUNTOS COMPLEMENTARIOS CON EL PUNTO PRINCIPAL
Hueso iliaco.	a 3 meses. Puntos iliaco, pubiano e isquiático.	a los 12 ó 14 años. Puntos cotiloideos aut. y post. Espinas iliacas, isquion, espinas ciática y del pubis y cresta iliaca.	Entre 20 y 25 años.
Fémur.	40 a 45 días.	Punto cefálico de 8 a 12 meses. Trocánter mayor 3 a 5 años. Trocánter menor 8 a 10 años. Punto intertrocantéreo.	F. 18 años. M. 18 a 20 años. 16 a 18 años. 18 a 20 años.
Tibia.	50 a 60 días.	Epífisis superior 9º mes. Epífisis inferior 7º a 8º mes. Tuberosidad 11 a 12 años.	19 a 20 años. 17 a 18 años. 18 años.
Peroné.	60 a 70 días.	Epífisis superior 4 a 5 años. Epífisis inferior 9 a 12 meses.	19 a 21 años. 18 a 20 años.
Calcáneo.	5 a 6 meses.	7 a 9 años.	F. 16 a 18 años. M. 18 a 20 años.
Astrágalo.	8º a 9º mes.	Hueso trígono 8 años.	16 a 18 años.
Escafoide.	3 a 5 años.		
Cuboides.	3 a 6 años.		
Cuneiformes.	1º y 2º 2 a 3 años. 3º 10 a 12 meses.		
1º a 5º metatarsos.	3 meses.	Epífisis 3 a 4 años.	F. 15 a 16 años. M. 16 a 18 años.
1as. Falanges.	3º a 4º mes.		
2as. Falanges.	Dedo grueso 75 días. resto 5º a 9º mes.	3 a 4 años.	de 16 a 22 años.
3as. Falanges.	2º y 3er. dedo 2 meses. 4º y 5º 3½ a 5 meses.		

Las fechas marcadas en la tabla anterior son promedios en un individuo normal. Sin embargo, hay que hacer notar que existen núcleos de osificación, como el de la cabeza humeral, la apófisis inferior del radio y el hueso grande del carpo para el miembro superior y los núcleos diafisarios del fémur, de la tibia y del peroné, así como los núcleos epifisarios inferior del fémur y superior de la tibia y los núcleos del astrágalo, del calcáneo y del cuboides, que pueden hacer su aparición antes del nacimiento.

CAP. 9

ARTICULACIONES

PREPARACION

El estudio de las articulaciones abordará los siguientes puntos: superficies articulares, cápsulas articulares y ligamentos de refuerzo, sinoviales, sus expansiones y franjas; relaciones de estos diversos elementos.

Para disecar una articulación y sus diferentes partes, se cortarán los huesos que la forman a conveniente distancia de la interlínea articular y se procederá a separar la piel, las aponeurosis, los músculos y las bolsas serosas, así como las arterias y los nervios que tengan relación directa con ella. A veces, deberán ser conservados ciertos tendones que, por su disposición, no se pueden desprender de la cápsula articular sin que ésta sea destruida, como sucede con el tendón del bíceps en la articulación del hombro.

Despojada la articulación de sus envolturas, se procederá a separar sus ligamentos de refuerzo; para ello será ventajoso colocarla en posición tal, que éstos permanezcan extendidos, ya que así es más difícil correr el riesgo de destruirlos con el bisturí o la tijera. Al mismo tiempo, se conseguirá mejor la disección de la cápsula articular, procurando hacer los cortes paralelos a la dirección de sus fibras para lograr, hasta donde sea posible, la mayor integridad de ella.

La preparación de la sinovial y sus expansiones requiere la inyección de la cavidad articular, para lo cual se pone la articulación en agua caliente a 60° ó 70°C, durante 10 minutos. Se hace uso de una jeringa de cristal de 100 c.c., provista de aguja gruesa de bisel corto, y previamente calentada a la temperatura dicha. Como substancia inyectable, se empleará sebo fundido coloreado por medio de azul de metileno, de azul de Prusia, etc., y se inyecta atravesando la cápsula y la sinovial. La distensión de ésta muestra sus expansiones con toda claridad, las depresiones correspondientes a los lugares donde se hallan situados los ligamentos y también las inserciones y la disposición de las fibras capsulares.

Si se trata de conservar la pieza anatómica, se procederá a su secado y barnizado para montarla convenientemente.

Para observar las franjas sinoviales, es indispensable destruir la articulación, abriendo la cápsula y los ligamentos perpendicularmente a su eje. Entonces se podrá completar el estudio de la articulación, examinando no sólo las franjas, sino también los meniscos interarticulares y las superficies articulares recubiertas de cartílago hialino.

ARTROLOGIA

La Artrología o Sindesmología estudia las *articulaciones,* también llamadas junturas o coyunturas. Se entiende por articulación el conjunto de formaciones blandas y duras que sirven para unir a dos o más huesos. En toda articulación se pueden distinguir las superficies óseas y las partes blandas, interóseas o periféricas.

Atendiendo a sus movimientos, se dividen las articulaciones del siguiente modo:

1º Articulaciones móviles o *diartrosis.*

2º Articulaciones semimóviles o *anfiartrosis.*

3º Articulaciones inmóviles o *sinartrosis.*

Diartrosis. Son articulaciones móviles, cuyas *superficies articulares* poseen forma variable, pudiendo ser cóncavas, convexas, en forma de polea o más o menos planas. Se hallan revestidas por un *cartílago articular* de espesor variable y de gran elasticidad. Cuando las superficies articulares no se ajustan exactamente, se logra su adaptación mediante láminas fibrocartilaginosas, llamadas *meniscos articulares,* de grosor y superficies muy variables, según la discrepancia de las superficies óseas. (Fig. 224.)

Cuando una cavidad articular no recibe completamente la convexidad del otro hueso, se aumenta la primera por medio de un *rodete periarticular* o *marginal,* insertado sobre la periferia de la cavidad, cuya cara libre se halla vuelta hacia la cavidad articular y cuyo cartílago de revestimiento se continúa con el cartílago de la superficie ósea.

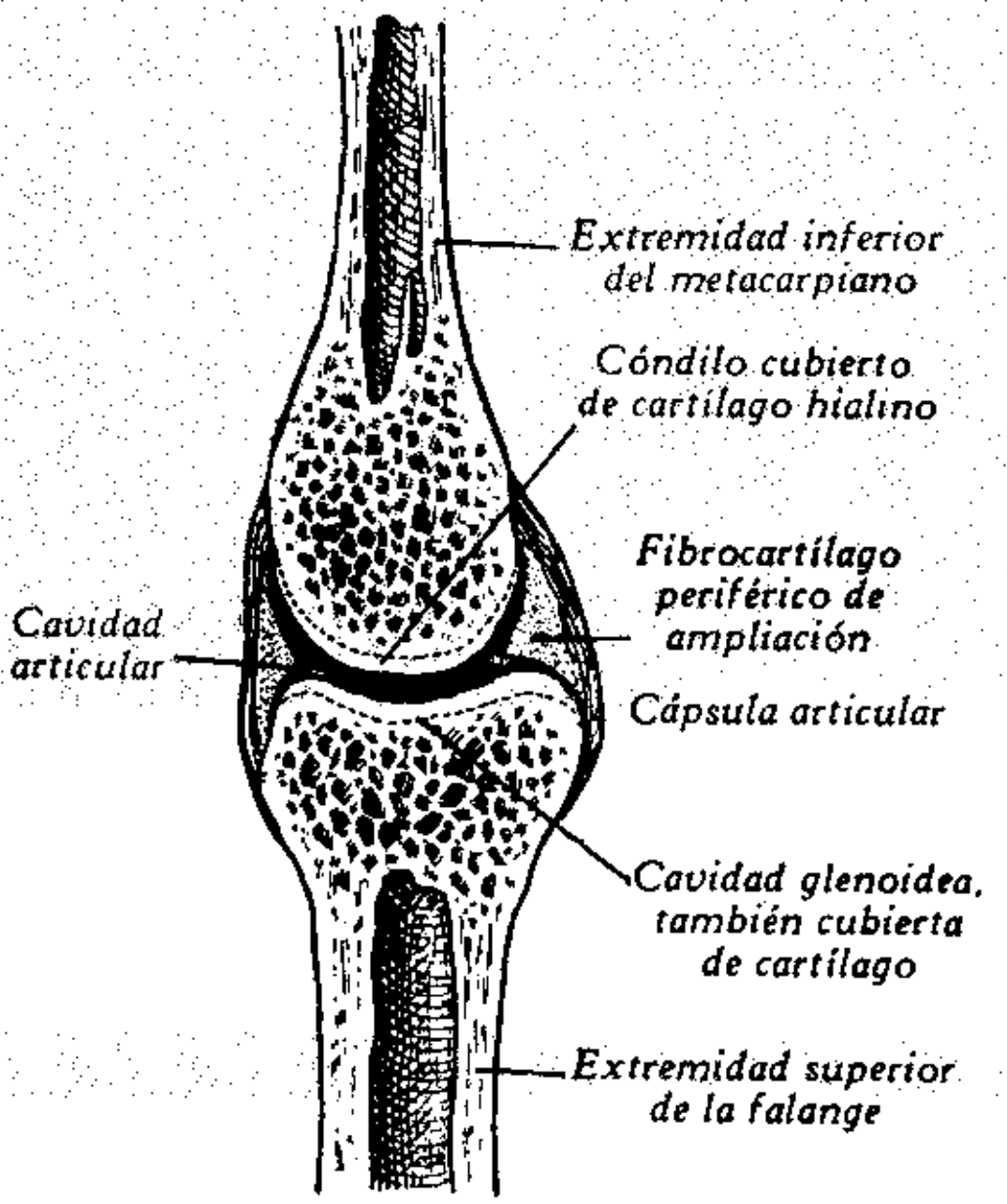

FIG. 224. CORTE DE UNA ARTICULACIÓN METACARPOFALÁNGICA.

Las diartrosis presentan procesos de unión, constituidos por una *cápsula articular* en forma de manguito fibroso, cuyas extremidades se insertan en los rebordes cartilaginosos o a cierta distancia de ellos, cubriendo con sus fibras porciones más o menos extensas y no articulares de los huesos correspondientes. La cápsula articular está reforzada por formaciones fibrosas, llamadas *ligamentos;* de éstos, unos forman cuerpo con ella simulando verdaderos engrosamientos capsulares mientras otros son independientes y sólo en sus inserciones tienen relación íntima con la cápsula.

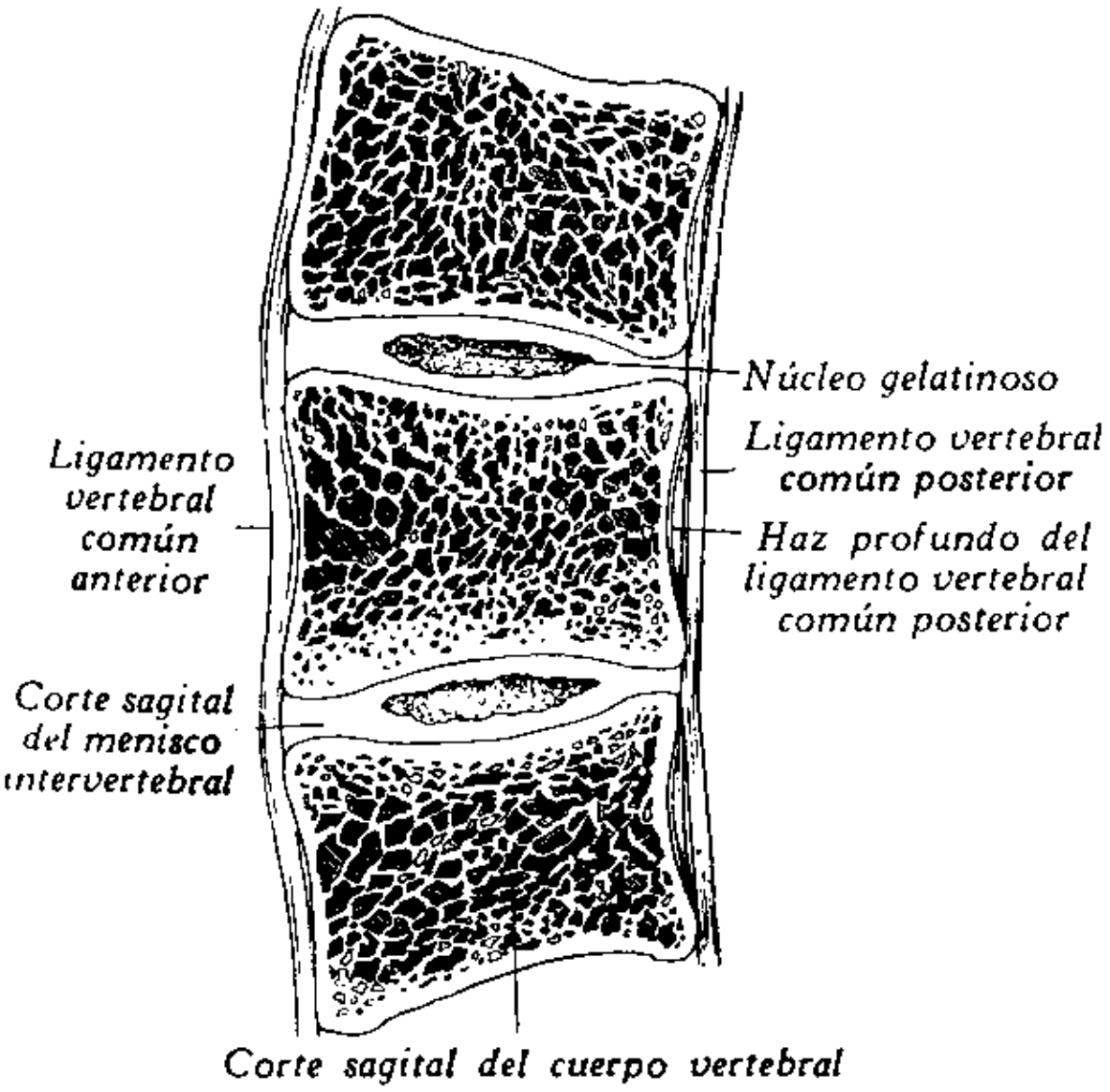

FIG. 225. ANFIARTROSIS INTERVERTEBRALES.

Se llaman *ligamentos activos* a los músculos periarticulares que también contribuyen por su propio *tono* a mantener unidas las superficies articulares.

La cápsula articular está recubierta, interiormente, por una membrana que secreta un líquido viscoso y transparente que hace las veces de lubricante, facilitando los movimientos articulares. La membrana recibe el nombre de *sinovial,* y el líquido viscoso se llama *sinovia.*

En muchas articulaciones de la cara interna de la sinovial se desprenden salientes de forma y volumen muy variables, los cuales se hallan formados por masas adiposas muy vascularizadas.

Constituyen estas prolongaciones las llamadas *franjas sinoviales,* que sirven para rellenar los espacios que entre las superficies articulares se producen durante ciertos movimientos.

De la sinovial emanan también prolongaciones hacia el exterior, las cuales, atravesando la cápsula articular, van con frecuencia a colocarse debajo de los tendones pe-

riarticulares, favoreciendo sus movimientos; por lo común, la cavidad de estas prolongaciones comunica con la cavidad principal de la sinovial. Además de estas dependencias externas, pueden existir otras más cortas que se insinúan entre los ligamentos de refuerzo de la articulación o entre los fibrocartílagos interarticulares, y constituyen las *criptas sinoviales* o *folículos sinovíparos*. En relación con la forma de las superficies articulares que las constituyen, las *diartrosis* pueden clasificarse de la siguiente manera:

1º *Enartrosis*. En éstas las superficies articulares, cabeza y cavidad, son de forma esferoidal. Por ejemplo, la articulación escapulohumeral y la coxofemoral.

2º *Condíleas*. Las superficies articulares, una cóncava y la otra convexa, son de forma elipsoidal. Por ejemplo, la articulación temporomaxilar.

3º *Por encaje recíproco en silla de montar*. La superficie articular cóncava y convexa de un hueso se adapta a la superficie convexa y cóncava del otro. Por ejemplo, la articulación esternoclavicular.

4º *Troclear* o *trocleartrosis*. Una de las superficies tiene la forma de polea, en cuya garganta encaja la cresta de la otra superficie articular. Por ejemplo, la articulación humerocubital.

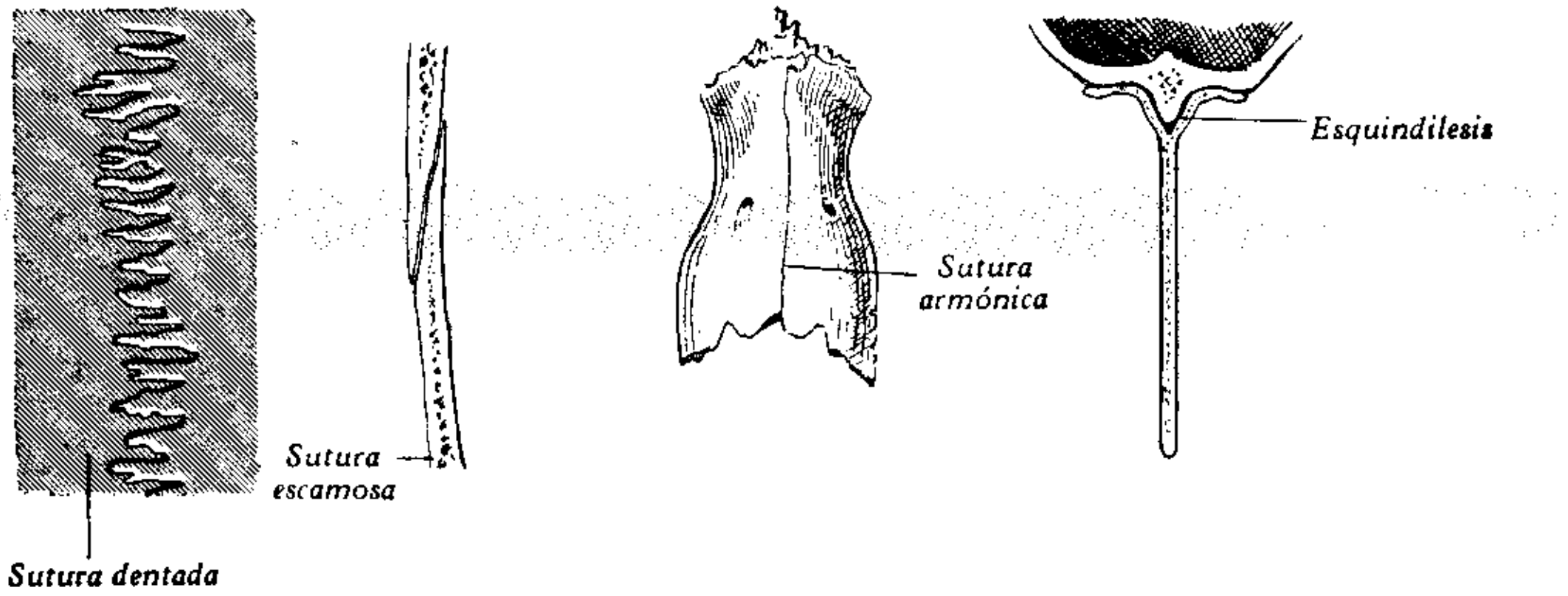

FIG. 226 SINARTROSIS. DISTINTOS TIPOS.

5º *Trocoides*. Las superficies articulares son segmentos de cilindro, uno convexo y otro cóncavo. Por ejemplo, la articulación radiocubital superior y la atloidoodontoidea.

6º *Semitrocoides*, en las que medio cilindro convexo se articula con medio cilindro cóncavo, como las articulaciones de las apófisis articulares de las vértebras lumbares, la astragalocalcánea propiamente dicha, etc.

7º *Artrodias*. Las superficies articulares son más o menos planas, deslizándose una sobre otra. Ejemplo de este tipo son algunas articulaciones del carpo y del tarso.

Las diartrosis presentan movimientos de *deslizamiento, rotación* y *oposición*, comprendiendo este último tipo los movimientos de *flexión* y *extensión*, así como los de *abducción* y *aducción;* el movimiento de *circunducción* es una combinación de las cuatro variantes mencionadas del movimiento de oposición.

Anfiartrosis. También llamadas *sínfisis*, son articulaciones poco móviles, y se las divide en dos grupos: las *anfiartrosis verdaderas* y las *diartroanfiartrosis*.

Las *anfiartrosis verdaderas* tienen superficies articulares planas o ligeramente cóncavas, unidas por ligamentos periféricos, pero se caracterizan sobre todo por la presencia de un *fibrocartílago interarticular*, el cual se adapta a las superficies articulares, y se adhiere tan íntimamente a ellas, que por eso recibe también el nombre de *ligamento interóseo*. Son ejemplos típicos de anfiartrosis verdaderas las articulaciones de los cuerpos vertebrales entre sí. (Fig. 225.)

Las *diartroanfiartrosis* o *sínfisis* presentan los mismos elementos que las anteriores, y difieren solamente en que el fibrocartílago interarticular lleva en su centro una cavidad más o menos amplia. Esta es una verdadera *cavidad articular*, y por esta razón las

articulaciones de que se trata deben ser consideradas como intermedias entre las anfiartrosis típicas y las diartrosis. Ejemplos de diartroanfiartrosis son la sínfisis del pubis y la articulación sacroilíaca.

Sinartrosis. Son articulaciones inmóviles, cuyas superficies articulares están unidas entre sí por *tejido fibroso interarticular* o por *tejido cartilaginoso.* En el primer caso se llaman también *sinfibrosis* y en el segundo *sincondrosis.*

Las *sinfibrosis* o *suturas* se encuentran en los lugares donde los huesos se han desarrollado a expensas de tejido fibroso conjuntivo y se distinguen diversas clases según su configuración. Así, las *suturas dentadas* tienen superficies articulares formadas por bordes dentados que engranan perfectamente entre sí, como sucede con la sutura biparietal, la parietooccipital, etc. Las *suturas escamosas* poseen superficies articulares biseladas en sentido contrario, como ocurre con la articulación constituida por la escama del temporal y el parietal. En las *suturas armónicas,* las superficies son lisas y en directo contacto una con otra, como acontece con la articulación de los huesos propios de la nariz entre sí. Por último, en las *esquindilesis,* una de las superficies es un ángulo diedro, donde encaja la otra, que tiene forma de cresta roma o afilada; de esta clase es la articulación esfenovomeriana. (Fig. 226.)

Existe un tipo de articulación, perteneciente a las sinfibrosis, en la cual una de las superficies articulares, más o menos cónica, encaja a manera de clavo en una adecuada cavidad; son de este tipo las articulaciones alveolodentarias, a las que se aplican en particular el nombre de *gonfosis.*

Las *sincondrosis* poseen superficies articulares unidas entre sí por un cartílago que se adhiere íntimamente a las dos piezas y se confunde en su periferia con el pericondrio, el cual, a su vez, se continúa con el periostio. Ejemplo de sincondrosis es la articulación del cuerpo del esfenoides con la apófisis basilar del occipital.

Sisarcosis. Se da este nombre a *espacios celulares de deslizamiento* que permiten movimientos a grupos musculares o a órganos, como el *espacio interserratotorácico* el *espacio interserratoescapular,* el *espacio interpectorotorácico* y el *espacio retromamario,* etc.

CAP. 10

ARTICULACIONES DE LA COLUMNA VERTEBRAL

Las vértebras se articulan entre sí para constituir la columna vertebral. Esta se articula, por arriba, con la cabeza; en el tórax, con las costillas y, por abajo, con los huesos ilíacos.

ARTICULACIONES DE LAS VERTEBRAS ENTRE SI

Las vértebras se unen entre sí por las articulaciones formadas por los cuerpos vertebrales y las apófisis articulares; también se unen indirectamente por medio de ligamentos situados entre las láminas, las apófisis espinosas y las apófisis transversas.

Articulaciones de los cuerpos vertebrales. Pertenecen al tipo de las *anfiartrosis*. *Superficies articulares.* Se hallan constituidas por las caras contiguas, inferior y superior, de los dos cuerpos vertebrales vecinos. En estado fresco están cubiertas por una delgada capa de cartílago, la cual rellena toda la superficie cóncava que se observa en estado seco, respetando solamente el borde compacto de la periferia.

Medios de unión. Están constituidos por el ligamento interóseo y los ligamentos periféricos.

El *ligamento interóseo* va de la cara inferior de un cuerpo vertebral a la superior del subyacente. Es más grueso, comparativamente a la altura de los cuerpos vertebrales, en las articulaciones de la región cervical, siéndolo menos en las lumbares y mucho menos en las dorsales. Es compacto en la periferia, donde forma un anillo de fibras verticales, y menos compacto hacia el centro, donde está constituido por fibras oblicuas. En la porción central, el menisco o disco intervertebral es claramente más blando, constituyendo un núcleo mucoso o gelatinoso, de color blanquizco en el niño, que se torna amarillento y duro en el adulto. (Véase fig. 225.)

Los *ligamentos periféricos* están formados por fibras cortas que van de un reborde a otro, pero sus fibras se vuelven más compactas en la parte anterior y posterior de los cuerpos vertebrales, donde se confunden con los ligamentos vertebrales comunes anterior y posterior. (Fig. 227.)

El *ligamento vertebral común anterior* se extiende en forma de cinta desde la cara anterior del cuerpo del axis hasta la cara anterior del sacro; por encima del axis toma la forma de un cordón y asciende para insertarse en la cara inferior de la apófisis basilar, en el reborde anterior del agujero occipital. Este ligamento se ensancha a medida que desciende por la región cervical; al nivel de la región dorsal se ensancha también, siendo más delgado sobre los meniscos y más grueso sobre la línea media del cuerpo vertebral; en la región lumbar se ensancha de nuevo, como en la cervical; se continúa bastante angosto, en el sacro, para insertarse finalmente sobre la parte anterior del cuerpo de la segunda vértebra sacra.

Por su parte anterior este ligamento está en relación con los siguientes órganos: en el cuello, con los músculos prevertebrales, la aponeurosis prevertebral, la faringe y parte del esófago; en la región dorsal con el esófago, la aorta, canal torácico y vasos intercostales derechos; por último, en la lumbar, con las inserciones del diafragma y con la aorta abdominal.

El *ligamento vertebral común posterior* tiene también la forma de una cinta, y se inserta por arriba en el borde anterior del agujero occipital; de aquí desciende, tomando

inserción en los meniscos vertebrales por medio de ensanchamientos ligamentosos y termina inferiormente a favor de un cordón que va a insertarse sobre la cara posterior de la primera vértebra sacra. El engrosamiento de las fibras es muy marcado en la línea media, dando origen a un cordón que va adherido al hueso y se halla constituido por las fibras profundas y cortas de este ligamento. Solamente la cintilla superficial, de donde se desprenden las expansiones meniscales, está formada por fibras largas. (Fig. 228.)

El ligamento común posterior se halla en relación por delante con los cuerpos vertebrales y los meniscos intervertebrales, y por atrás, con las envolturas de la médula espinal. (Véase fig. 228.)

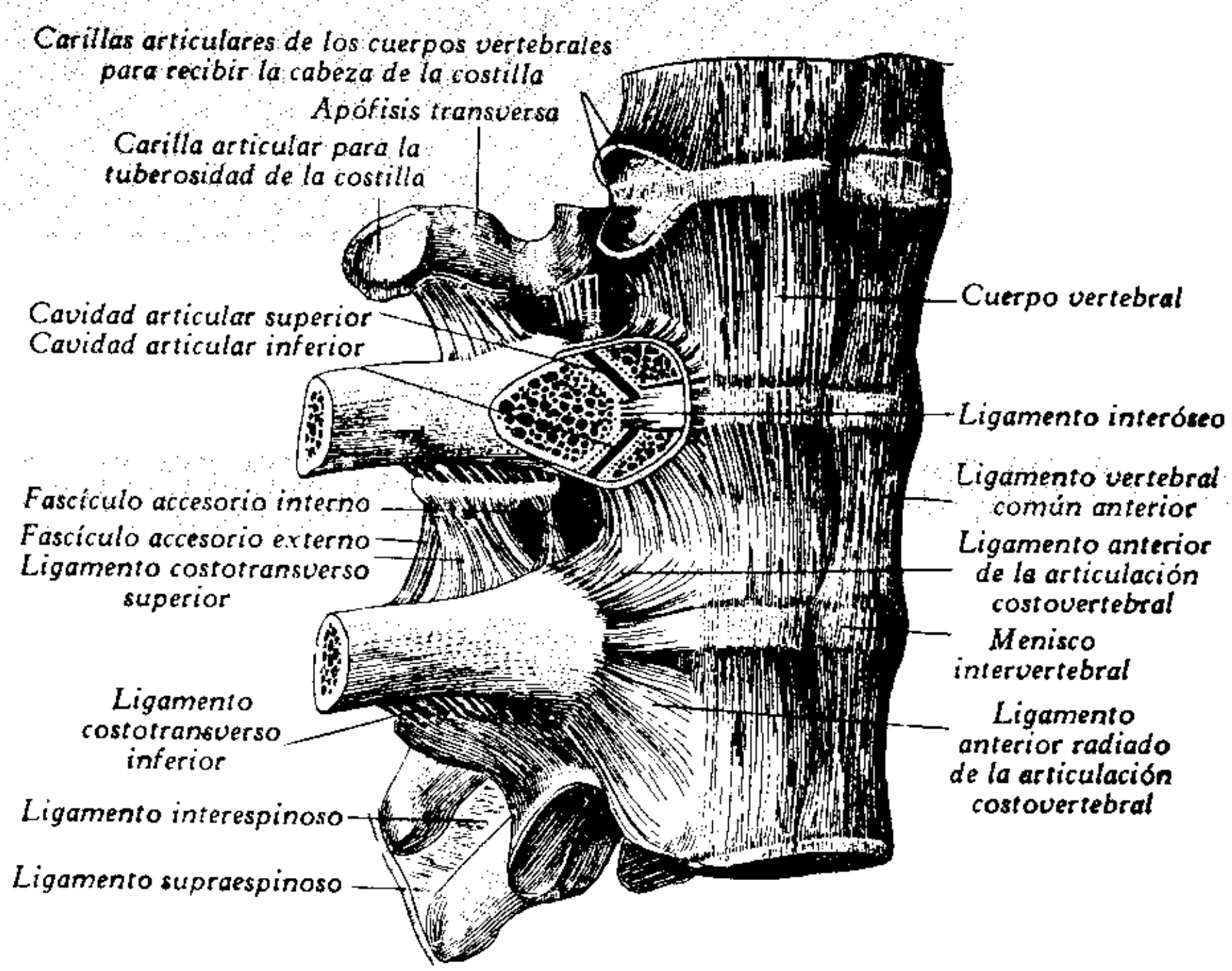

FIG. 227. ARTICULACIÓN DE LOS CUERPOS VERTEBRALES ENTRE SÍ Y DE LAS COSTILLAS CON LA COLUMNA VERTEBRAL.

Desarrollo de los ligamentos interóseos o discos intervertebrales. Estos ofrecen caracteres anatómicos diferentes según la edad.

En el niño la capa superior e inferior del cuerpo vertebral aún es cartilaginosa, bastante gruesa y presenta surcos radiados. El anillo fibroso es grueso y la circulación sanguínea del disco muy abundante; las arterias penetran por la cara superior e inferior del disco, toman una disposición perpendicular al cuerpo vertebral y presentan una amplia anastomosis con la red arterial del periostio.

En el adolescente la red vascular disminuye a la vez que aparecen los puntos de osificación del arco apofisario. Estos, al unirse unos con otros, forman un semianillo que alcanza su desarrollo máximo a los 12 años y se suelda al cuerpo vertebral entre los 14 y 20 años en la mujer, y entre los 16 y los 24 años en el hombre. Durante la osificación del cartílago, los haces del anillo fibroso del disco se introducen en los espolones cartilaginosos periféricos, de manera que cuando se realiza la soldadura apofisaria estos haces quedan íntimamente incrustados en el cuerpo vertebral. La soldadura del anillo apofisario con el cuerpo vertebral coincide con el término del crecimiento en altura de éste. La regresión de la vascularización del disco intervertebral comienza a los 13 años y cuando se verifica la soldadura del cuerpo con el arco apofisario, esta regresión se hace completa.

En el viejo el núcleo pulposo sufre una modificación interna, se retrae y se separa del anillo fibroso, y cuando se hace un corte sagital ya no se abomba como en estado fresco. Después de los 50 años parece seco, amorfo y quebradizo; toma una coloración amarillenta, y después de los 60 años no es raro observar en algunos discos calcificación de los núcleos pulposos, pero nunca de los anillos fibrosos, aunque no generalizada, pues jamás se observa en la región cervical, rara en la región lumbar y frecuente entre la 6ª y la 12ª dorsal, y se presenta bajo la forma de masas blanquecinas de aspecto calizo con múltiples granulaciones que se disgregan a la presión del dedo bañadas por un líquido blanco e incrustadas en las franjas y en la superficie articular. Esta calcificación jamás se presenta en el anillo fibroso que circunda al núcleo pulposo; en cambio en la periferia pueden observarse concreciones calcáreas y la radiología suministra sombras de contorno ovalado o elíptico y más o menos regular, producto de estas concreciones interpuestas entre los dos cuerpos vertebrales.

Papel fisiológico de los discos. El disco intervertebral es *amortiguador y repartidor* de las presiones que ejercen su acción sobre la columna, y este papel se lo comparten tanto el núcleo pulpar como el anillo fibroso; pues en rigor, el disco forma un solo órgano. Es sobre el disco intervertebral donde las diversas fuerzas que sobre la vértebra obran (potencia y resistencia) se entrecruzan ejerciendo así sobre ellas un control perfecto.

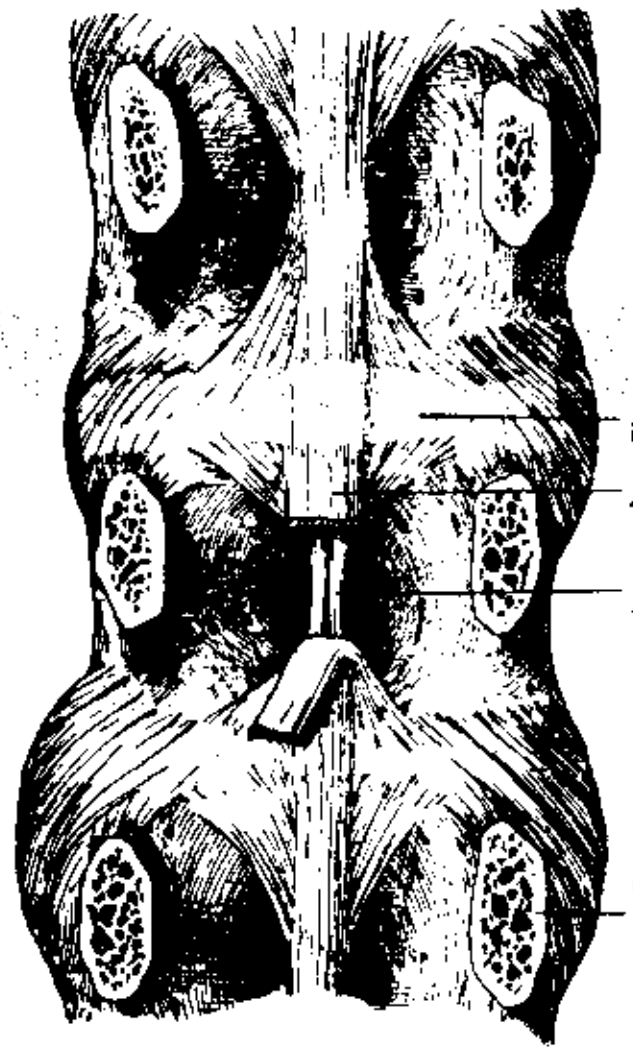

FIG. 228. ARTICULACIÓN DE LOS CUERPOS VERTEBRALES ENTRE SÍ. LIGAMENTO VERTEBRAL COMÚN POSTERIOR.

Los núcleos pulposos a pesar de ser deformables son incompresibles y se encargan de repartir y transmitir de manera regular las presiones al cuerpo vertebral, constituyendo el elemento principal del aparato amortiguador; sin embargo, sin la integridad de los demás elementos del disco y las cualides de éstos como elasticidad y poder de expansión no son normales; pues es obvio pensar que si el anillo fibroso y las capas cartilaginosas que cubren las caras superior e inferior, y que son las porciones más resistentes del disco, a la vez que forman la protección del núcleo pulposo permitiéndole sólo la deformación necesaria para amortiguar la acción de una presión, se concluye que es a la totalidad del disco a quien corresponde el control en la transmisión de las presiones que soporta la columna vertebral.

Normalmente el núcleo pulposo está contenido en una celda fibrosa y bajo presión, hecho que se comprueba cuando se hace un corte sagital de la columna, donde se ve al núcleo sobresaliente de su celda formando un rodete blanco, transparente, de consistencia firme y elástica, aunque debe tenerse siempre presente que su expansibilidad y su turgencia dependen directamente de su estado hidromático que se modifica con la edad del individuo, permitiendo la formación de osteofitos debidos a las presiones centrífugas repetidas de los núcleos pulposos, que a la larga distienden las fibras más extensas del anillo fibroso provocando estiramiento continuo sobre su inserción periférica en los bordes marginales, causa por la que ahí se forman los osteofitos que radiológicamente se interpretan como "picos de perico."

Articulaciones de las apófisis articulares entre sí. Corresponden estas articulaciones al grupo de las artrodias.

Superficies articulares. Las apófisis articulares inferiores de las vértebras cervicales se hallan vueltas hacia abajo y adelante, mientras que las superiores lo están hacia arriba y atrás; ambas tienen superficies articulares casi planas. En la región dorsal, las in-

feriores se vuelven hacia abajo, adelante y un poco hacia dentro, en tanto que las superiores lo hacen hacia arriba, atrás y afuera; sus caras articulares son igualmente planas. En la región lumbar, las caras articulares de las apófisis articulares inferiores están vueltas hacia fuera y un poco hacia delante, mientras las superiores se vuelven hacia dentro y atrás; las primeras, o sean las caras articulares de las apófisis inferiores, tienen forma de segmento de cilindro, que se amolda a la concavidad correspondiente de las segundas; por eso, a diferencia de las otras, estas articulaciones entre las apófisis articulares de la región lumbar deben ser consideradas dentro del grupo de las semitrocoides. Todas las superficies articulares de las apófisis articulares se hallan recubiertas de cartílago hialino.

Medios de unión. En todas estas articulaciones existe cápsula articular, que es delgada en la región cervical, gruesa en las regiones dorsal y lumbar, y se halla reforzada por el borde externo del ligamento amarillo en las tres regiones; las articulaciones dorsa-

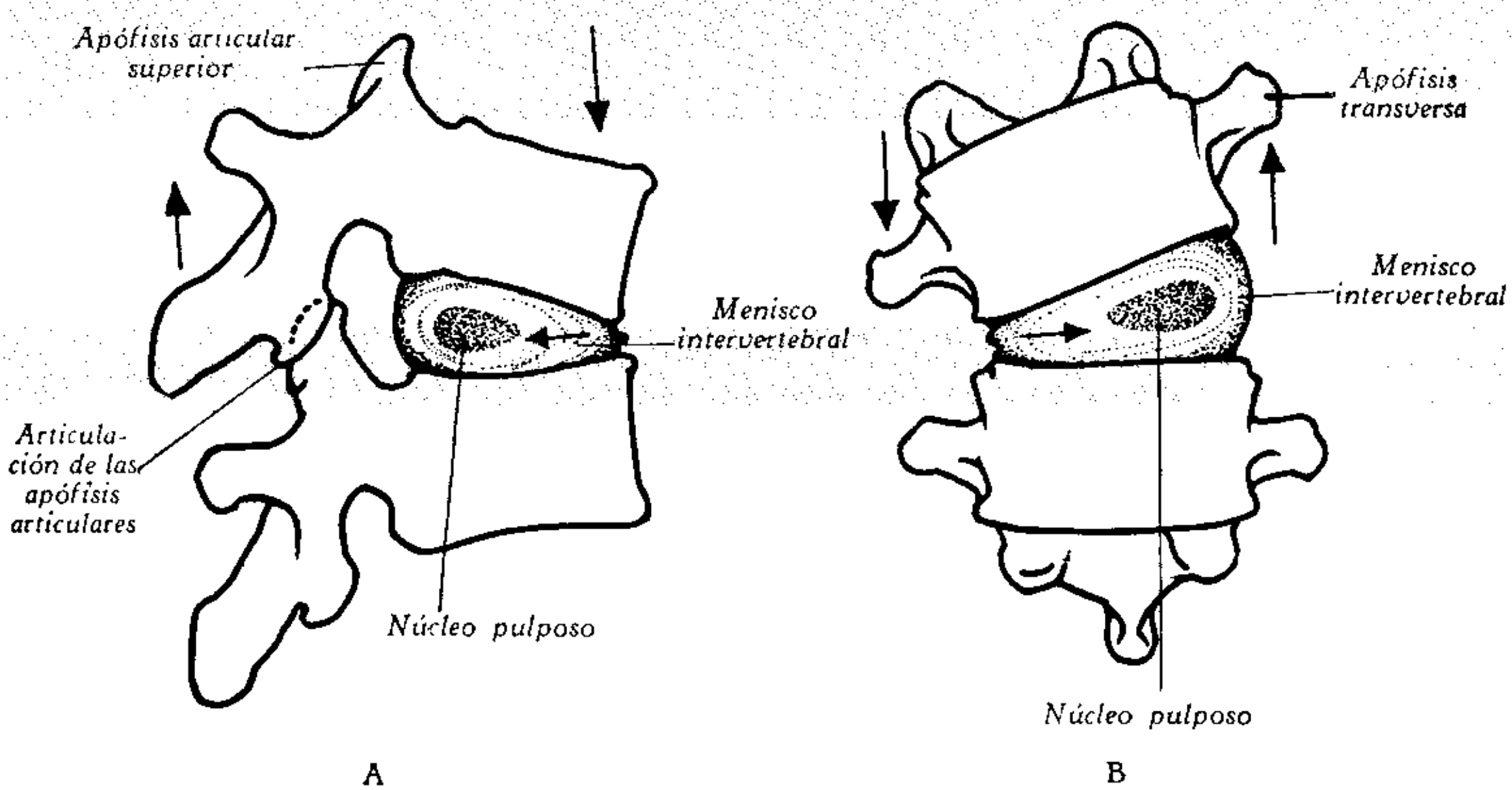

FIG. 229. MENISCO INTERVERTEBRAL Y NÚCLEO PULPOSO EN LOS MOVIMIENTOS DE FLEXIÓN Y LATERALIDAD.

les y lumbares están reforzadas, además, por otro ligamento posterior, el cual es mucho más grueso en las segundas que en las primeras.

Sinovial. Todas las articulaciones de las apófisis articulares entre sí presentan una sinovial bastante floja.

Unión de las láminas vertebrales entre sí. Las láminas se hallan unidas por ligamentos de color amarillo que se extienden entre las láminas inmediatamente superpuestas y que reciben por su color el nombre de *ligamentos amarillos.* Entre cada dos vértebras se encuentran dos ligamentos amarillos, uno derecho y otro izquierdo, cuyos bordes internos se hallan fundidos en la línea media en las regiones dorsal y lumbar en tanto que están separados en la cervical. Su borde externo llega a la parte interna de la articulación de las apófisis articulares y refuerza la cápsula articular en ese punto. El borde superior del ligamento se inserta en la parte media de la cara anterior de la lámina suprayacente mientras el lado inferior lo hace en el borde superior de la lámina subyacente. La cara posterior contribuye a formar el canal vertebral, en tanto que la anterior forma parte de la pared posterior del canal raquídeo. (Fig. 230.)

Es frecuente encontrar bolsas serosas, de distribución irregular y de desarrollo muy variable, en la porción externa de las láminas; estas bolsas se hallan en comunicación con la serosa de las apófisis articulares correspondientes y reciben el nombre de *serosas sublaminares.*

Unión de las apófisis espinosas entre sí. Están unidas estas apófisis por los ligamentos interespinosos y el ligamento supraespinoso.

Los *ligamentos interespinosos* van del borde superior de una apófisis espinosa al borde inferior de la apófisis suprayacente. Su borde anterior se confunde con los bordes internos de los ligamentos amarillos y su borde posterior con el ligamento supraespinoso. Así constituidos, presentan dos caras laterales que contribuyen a la formación de los canales vertebrales. (Véase fig. 230.)

En las regiones dorsal y lumbar el *ligamento supraespinoso* se inserta en el vértice de las apófisis espinosas y en el borde posterior del ligamento interespinoso; en cambio, en la región cervical tiene el aspecto de un tabique de forma triangular, cuyo lado anterior se fija en el vértice de las apófisis espinosas. La base se inserta en la cresta occipital externa, sin pasar de la protuberancia occipital externa. El vértice toma inserción sobre las apófisis espinosas de la sexta y séptima vértebras cervicales. Por último, el lado posterior se confunde con la aponeurosis del trapecio. El ligamento así constituido se llama *ligamento cervical posterior* y es rudimentario en el hombre, y por el contrario, muy desarrollado en los cuadrúpedos.

Unión de las apófisis transversas entre sí. Se hallan unidas entre sí las apófisis transversas por medio del ligamento intertransverso, el cual está muy desarrollado en la región lumbar, estándolo menos en la región dorsal y tan poco en la cervical, que a veces no existe.

COLUMNA VERTEBRAL EN CONJUNTO

Resistencia de la columna vertebral. Para valorizar la resistencia del conjunto de la columna vertebral debe tenerse en cuenta la arquitectura de cada una de las porciones componentes de las vértebras. Sólo así es posible formarse idea de la transmisión de las fuerzas que se ejercen sobre ellas.

Arquitectura de las vértebras. Estas están constituidas en su mayor parte por tejido óseo esponjoso que presenta caracteres distintos, según las partes de las vértebras, donde está situado. Así, se observa que en la parte central del cuerpo vertebral, lo mismo que en la base de implantación de las apófisis espinosas y en la unión del pedículo con las apófisis transversas, existe tejido esponjoso de grandes aréolas. En cambio en las caras superior e inferior de los cuerpos vertebrales el tejido óseo se encuentra más condensado.

En las caras anterior y posterior del cuerpo hay conductos vasculares diploicos de dirección más o menos horizontal, rodeados por tejido compacto. Se pueden apreciar en los cortes sagitales del raquis y también en las radiografías de perfil, sobre todo en los niños hasta de seis años; dichos conductos desembocan en la cara posterior o medular del cuerpo vertebral. Tal disposición constituye en la parte central una zona ecuatorial vascular de menor resistencia para la vértebra, sobre todo en los viejos, donde el tejido sufre una fuerte rarefacción. (Fig. 230.)

Rodeando a los pedículos, a las láminas y a las apófisis espinosas, existe tejido compacto, el cual al nivel de las apófisis articulares es más denso. Precisamente éstas sirven de punto de apoyo para los movimientos de las vértebras.

La disposición y orientación de los trabéculas óseas que en diversas direcciones cruzan la vértebra son de la mayor importancia para la comprensión de su arquitectura.

La orientación de las mencionadas trabéculas difiere con las edades, sobre todo en el niño antes de que camine y en el adulto. En cualquier caso su disposición se encuentra bajo la influencia de dos factores: uno vascular constante y otro mecánico; este último se halla provocado por la acción de los músculos espinales al actuar sobre el conjunto de palancas que presenta la masa apofisaria. Las fuerzas producidas por dichos músculos se transmiten al cuerpo vertebral que en estos casos desempeña el papel de órgano estático.

Cuerpo vertebral. En el niño, antes de que camine, se presentan las trabéculas óseas de *tipo radiado* o *asteroide*, nombre debido a que parten de una línea central de donde irradian hacia la periferia; por otro lado las trabéculas de los pedículos aún no penetran al cuerpo vertebral, puesto que cuerpo y pedículo están todavía separados por cartílago.

En el adulto las trabéculas se disponen de tres maneras: 1º, en un *sistema horizontal* radiado que no es sino la disposición infantil; 2º, en un *sistema vertical* en el cual las trabéculas se disponen paralelas al eje longitudinal de la vértebra extendiéndose de la cara superior a la inferior. Este sistema varía ligeramente en su orientación según la dirección de las fuerzas de presión ejercidas sobre la columna y transmitidas a través de las caras superior e inferior de los cuerpos vertebrales; no obstante también intervienen en la transmisión de estas fuerzas los *núcleos pulposos centrales*. Las trabéculas óseas de los cuerpos vertebrales presentan una concavidad axial que comprende una zona ovoidea, alargada de tal manera que su orientación a través de los cuerpos vertebrales se continúa de arriba abajo en toda la columna. El conjunto recibe en consecuen-

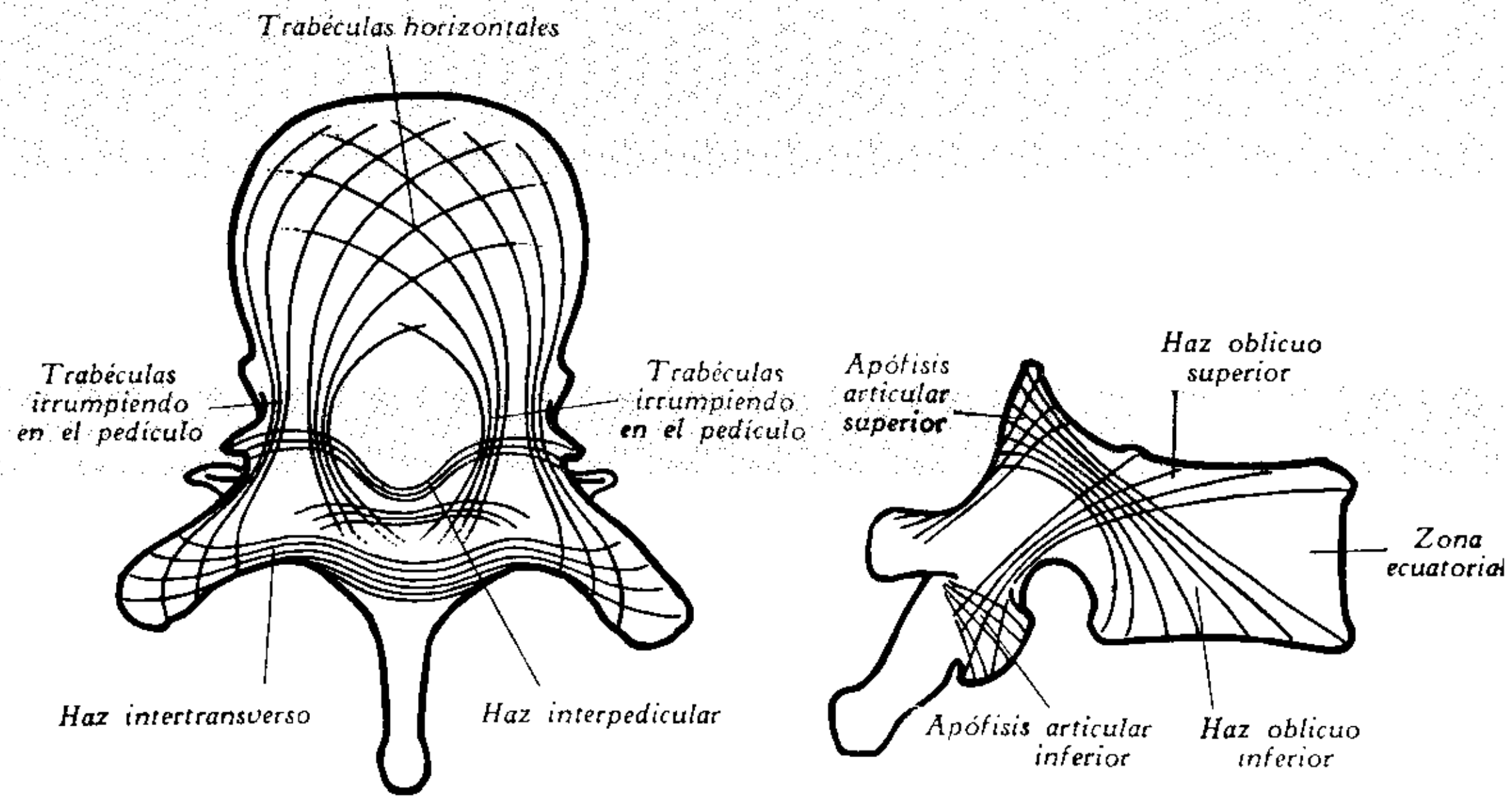

FIG. 230. ARQUITECTURA DE LAS VÉRTEBRAS. SISTEMAS HORIZONTAL Y OBLICUO.

cia disposición parecida a la presentada por los huesos largos. El resultado es la unidad raquídea con la conservación de la individualidad de cada vértebra, con lo que se asegura la función de sostén de la columna vertebral; 3º, por último, un tercer sistema o *sistema oblicuo* formado por dos manojos de trabéculas que se desprenden de cada apófisis articular para esparcirse en forma de abanico en cuanto penetran en el cuerpo vertebral. Ambos fascículos se entrecruzan de tal manera que el superior se dirige a la cara inferior del cuerpo, en tanto que el haz inferior lo hace hacia la cara superior. El cruzamiento se verifica en la parte posterior del cuerpo, con el resultado de que entre las ramas de los dos fascículos queda comprendida la porción vascular ecuatoria. (Véase fig. 230.)

En un corte sagital y medio del cuerpo de una vértebra dorsal se aprecian con claridad tres porciones triangulares y convergentes: una superior, formada por el haz trabecular inferior; otra inferior, de igual forma, formada por el haz trabecular superior; entre ambas se encuentra otra, de base anterior, formada por la zona vascular o zona de menor resistencia llamada zona ecuatorial.

Los haces trabeculares oblicuos se disponen con arreglo a leyes fisiológicas, y se hallan en relación con las acciones mecánicas ejercidas sobre las vértebras por los músculos extensores del raquis. Por su disposición se encuentran en íntima relación con las láminas, las apófisis transversas y las apófisis articulares. Se confirma así, una vez más, la ley de edificación de los huesos, según la cual las trabéculas óseas se orientan conforme a la función de cada hueso.

Masa apofisaria. Además de los haces oblicuos que penetran en las apófisis articulares superior e inferior y terminan exactamente al nivel de la superficie articular, se encuentran en dicha masa un *haz intertransverso,* que va de una apófisis transversa a la otra, pasando por las láminas, y un *haz en U* situado en la parte superior de las láminas, que une las dos apófisis articulares superiores.

Columna vertebral en conjunto. Está compuesta por la superposición de vértebras, entre cada dos de las cuales se halla intercalado un menisco vertebral. Posee tres porciones móviles, cervical, dorsal y lumbar, y un segmento fijo, que forma parte del esqueleto de la pelvis y está integrado por la porción sacrococcígea. El volumen de las vértebras aumenta progresivamente de arriba hacia abajo hasta la base del sacro.

Como órgano estático y en posición de pie transmite a la pelvis y a los miembros inferiores por intermedio del sacro el peso de la cabeza, del tronco y de los miembros superiores; este peso y la presión que sobre las vértebras provoca hace que esté en relación directa con el volumen que presentan las vértebras; y es así como de arriba abajo aumentan de volumen progresivamente hasta la base del sacro.

Como órgano mecánico está constituida por un conjunto de articulaciones de las vértebras entre sí, de tal manera que cada una, mediante su apófisis espinosa y su apófisis transversa que desempeñan el papel de brazo de palanca, mediante la acción de los músculos espinales y de los músculos de la nuca realizan los movimientos de extensión, y mediante el psoas ilíaco, el cuadrado lumbar y los músculos anchos del abdomen realiza los movimientos de flexión; pues mediante la acción de éstos sobre las apófisis transversas y espinosas, movilizan la vértebra y por tanto la columna vertebral, y por la disposición que dichas apófisis tienen, se aprecia cómo las apófisis espinosas obran principalmente en los movimientos de báscula anteroposteriores de la vértebra; mientras las apófisis transversas ejercen su acción en los movimientos de rotación y de inclinación lateral, y las apófisis articulares son el punto de apoyo de estas palancas, mientras en la región dorsal las costillas articuladas a las vértebras desempeñan el papel de brazos de palanca movidas por los músculos espinales torácicos y abdominales.

El raquis *como órgano protector* contiene a la médula, a las raíces raquídeas que se desprenden de ella y a las envolturas meníngeas, así como a ricos plexos sanguíneos.

El raquis móvil está constituido por una porción anterior o *columna* propiamente dicha, formada por los cuerpos vertebrales. Es un verdadero tallo de sostén que constituye la *parte estática del raquis.* La otra porción posterior comprende la masa apofisaria con sus palancas y los puntos de apoyo articulares que permiten los movimientos de deslizamiento de los arcos posteriores; por eso es que a esta parte se le denomina también *columna de los arcos* o *porción mecánica del raquis.*

Las dimensiones en altura y ancho de la columna vertebral, así como su espesor, son variables según la edad, el sexo y la raza. De las curvaturas que presenta, solamente la dorsal se manifiesta en el nacimiento. Más tarde, bajo la influencia de la tonicidad de los músculos de la nuca (extensores de la cabeza), se forma la curvatura cervical; cuando el niño comienza a sentarse y a tomar la posición de pie, se constituye la curvatura lumbar; con los primeros pasos del niño y bajo la acción de los músculos espinales se acentúan más y más dichas curvaturas.

Las curvaturas sagitales del raquis son de orden *funcional* y de orden *estático.* Las primeras dependen de la acción de los músculos extensores y flexores del raquis, y las segundas del equilibrio del cuerpo en posición de pie. El punto de apoyo del raquis en esta posición se encuentra en la base del sacro, muy por detrás de la vertical del centro de gravedad del cuerpo y por atrás también de las cavidades cotiloideas. Si la columna no presentara las curvaturas que posee, la vertical del centro de gravedad del tronco se proyectaría muy por detrás de la base de sustentación y el equilibrio del cuerpo sería imposible o sólo se conseguiría mediante una contracción permanente de los músculos espinales. Para que el equilibrio se realice es indispensable que la proyección de la vertical de gravedad se proyecte exactamente sobre la base de sustentación, hecho que se realiza mediante las curvaturas sagitales que permiten la adaptación del hombre a la estación bí-

peda (ortostatismo). De las curvaturas, la dorsal es *principal* y *primitiva,* mientras que las otras son *secundarias* y se consideran como curvaturas de compensación, aunque en rigor, la curvatura lumbar está íntimamente ligada al ortostatismo (estación bípeda). Las curvaturas dorsal y lumbar son más marcadas en la mujer que en el hombre, hecho que se puede observar tanto en el niño como en el adulto.

Estudiando la *estática* de la columna vertebral se observa que cuando una de sus curvaturas se exagera las otras sufren una modificación compensadora para lograr el mantenimiento del equilibrio, por lo que se deduce que la estática del raquis depende de las curvaturas sagitales, las que a su vez dependen una de otra compensándose para restablecer la función cuando se ha modificado la curvatura cercana.

El mantenimiento del equilibrio, de la estática y de las curvaturas de la columna vertebral, se consiguen mediante la acción antagónica de los músculos extensores y flexores del raquis; los primeros se oponen al movimiento de báscula hacia delante, mientras los segundos lo hacen a una curvatura exagerada del tronco, por lo que se deduce que la insuficiencia de estos músculos trae consigo modificaciones en la estática vertebral; así la insuficiencia de los músculos abdominales produce lordosis, mientras que la de los músculos espinales determina xifosis.

Se dice que en la posición de pie y en estado normal la línea de gravedad en un plano frontal pasaría por el tragus, por la cara anterior del muñón del hombro, por el centro del cuerpo de la 12ª dorsal y por la cara posterior del cuerpo de la 3ª lumbar, por la cara externa del trocánter mayor, por el centro del cóndilo femoral y por el calcáneo. (Fig. 231.)

En los movimientos de flexión y extensión del tronco las curvaturas sagitales se modifican, así en la flexión la curvatura lumbar se endereza mientras la dorsal se exagera, y en la extensión del tórax la lumbar se acentúa mientras la dorsal se atenúa, hecho que explica por qué se producen las fracturas por arrancamiento de la apófisis espinosa en la flexión o extensión forzada de la 12ª dorsal y de la primera lumbar, vértebras bisagradas en estos movimientos.

Consideradas las curvaturas aisladamente, cada una presenta un punto más saliente que corresponde a la flecha del arco. En la región dorsal dicho punto se encuentra al nivel de la 6ª vértebra y en la región lumbar coincide con la 3ª vértebra. A estas vértebras se les llama por ello vértebras clave del arco correspondiente. Anatómicamente presentan una diferencia marcada entre la altura de la cara anterior y de la posterior del cuerpo vertebral, lo que les permite así acomodarse a manera de cuña en el conjunto raquídeo.

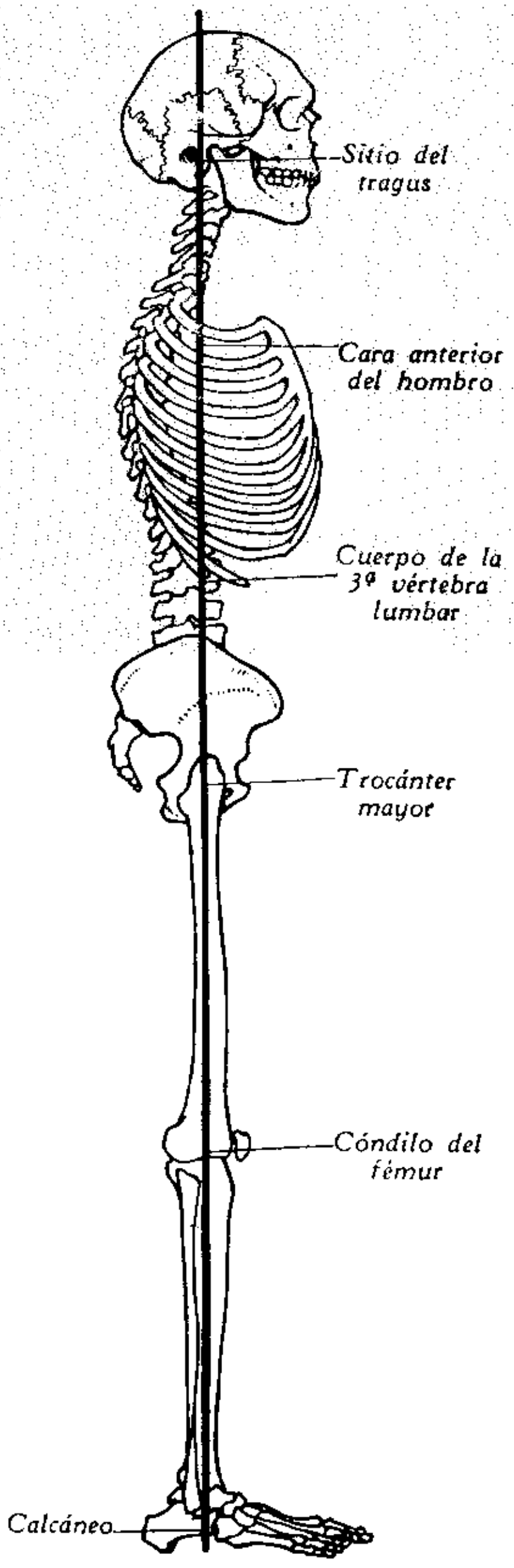

FIG. 231. PLANO SAGITAL DE SUSTENTACIÓN.

Anticlinia vertebral. Se designa con este nombre al conjunto de caracteres inversos que presenta el sistema apofisario supra y subyacente a la 12ª vértebra dorsal que se toma como tipo, por lo que se le ha dado el nombre de *vértebra anticlinal.* En el conjunto la columna articulada de los vertebrados bípedos y cuadrúpedos, pueden apreciarse un

segmento cervicodorsal, que corresponde a los miembros superiores o anteriores, y un segmento lumbosacro correspondiente a los miembros inferiores o posteriores.

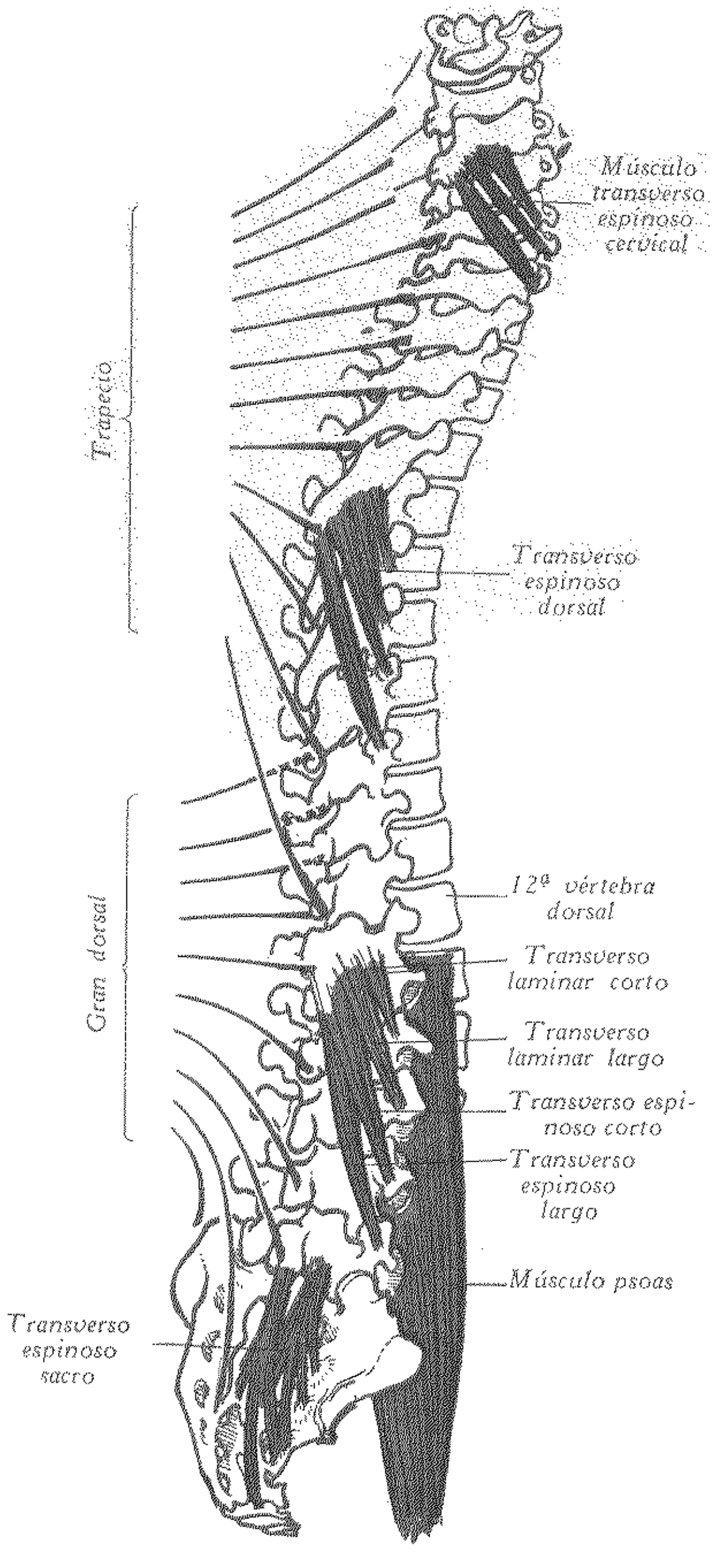

FIG. 232. COLUMNA VERTEBRAL EN CONJUNTO. ALGUNOS MÚSCULOS QUE INTERVIENEN EN SUS MOVIMIENTOS.

Cuando se observa el segmento posterior de las vértebras, se ve que la apófisis espinosa de las vértebras dorsales se dirige hacia abajo, mientras que el de las lumbares es horizontal con tendencia a dirigirse hacia arriba. Los procesos costiformes o apófisis transversales de la 12ª dorsal constituyen la transición entre las apófisis dorsales y lumbares. Examinando cuidadosamente las apófisis articulares de esta 12ª dorsal, puede notarse que los superiores tienen caracteres dorsales, en tanto que los inferiores los tienen lumbares.

Las apófisis articulares de las vértebras dorsales son planas y tienen orientación oblicua, con tendencia a ocupar el plano frontal. Esto difiere considerablemente de la disposición de las mismas apófisis en las vértebras lumbares donde están constituidas por un segmento de cilindro y orientadas sagitalmente. Estas se hallan en relación con los diversos influjos a que están sometidas las porciones correspondientes del raquis. Cuando se considera el conjunto de la columna, se aprecia también que el menor diámetro transverso de ésta se encuentra al nivel de la convergencia de las porciones dorsal y lumbar.

Por otro lado, los músculos espinales intertransversos e interespinosos sólo existen en la porción lumbar sin sobrepasar a la 12ª dorsal; de la misma manera el haz laminar corto del transverso espinoso y los músculos semiespinosos sólo se encuentran hasta la 11ª dorsal, y el trapecio se inserta hasta la 11ª dorsal, estos músculos están encargados de la extensión de la columna; por delante y como flexores del raquis se encuentran el psoas, que no pasa en sus inserciones más allá de la 12ª dorsal, y el músculo ileocostal correspondiente al cuadrado lumbar. Las inserciones del ileocostal, del dorsal ancho y de los pequeños músculos epiespinosos tienen su mayor desarrollo en la porción lumbar de la columna; en efecto, su constitución es fasciculada insertándose por dos o más lengüetas en dicha porción, en tanto que en la región dorsal la inserción se hace por una sola lengüeta tendinosa, como se aprecia en la figura 232.

Desde el punto de vista fisiológico, la 12ª dorsal es el centro de inflexión de las curvaturas del raquis, de manera que de ese punto parten los movimientos de lateralidad, de flexión y de extensión de la columna vertebral; se considera a ésta como la bisagra alrededor de la cual se efectúan los cambios de posición del segmento dorsal y lumbosacro, y es ella el punto alrededor del cual se realizan los movimientos de flexión y extensión del tronco, pues en estos casos esta vértebra permanece relativamente fija, constituyendo así la ***vértebra pasiva*** del raquis.

La importancia fisiológica que la 12ª dorsal tiene como punto central en los movimientos del raquis, hace que ésta sea también centro *traumático de la columna,* pues es el lugar frecuente de fracturas adquiriendo gran importancia patológica, y aun considerada también embriológicamente, es la primera vértebra que inicia su desarrollo a los 45 días de la vida intrauterina, sucediéndole progresivamente en marcha ascendente y descendente las vértebras supra e infrayacentes.

Resistencia y elasticidad. La resistencia de la columna es mayor que la que presentara una columna rectilínea y vertical en igualdad de espesor, y esto se debe a las curvaturas que presenta; pues ésta es igual al número de curvaturas al cuadrado más uno; como en el ser humano el número de éstas es 4, resulta que su resistencia será igual a 17, pero todavía más, esta resistencia es mayor debido al aumento progresivo del volumen que de arriba abajo sufren los cuerpos vertebrales.

En cuanto a la *elasticidad,* está igualmente en relación con las curvaturas que presenta y con la presencia de los discos intervertebrales que desempeñan un papel importante en la transmisión de las fuerzas de abajo hacia arriba; así en los casos de caídas bruscas de pie o de pelvis la fuerza se amortigua considerablemente haciendo que las fracturas de la base del cráneo sean relativamente mínimas en relación con el número de estos accidentes.

Principales puntos de referencia de la columna vertebral. En la columna vertebral se encuentran puntos de referencia importantes, tanto en el cuerpo vertebral como en la masa apofisaria.

Cuerpos vertebrales. En un individuo de pie y normal el ***borde superior de la horquilla esternal,*** proyectada horizontalmente, corresponde a la 2ª vértebra dorsal o al menisco que separa a la 2ª de la 3ª. El ángulo de Louis corresponde a la 4ª dorsal o al borde superior de la 5ª. La parte media del *apéndice xifoides* corresponde al cuerpo de la 10ª dorsal.

La *laringe* se extiende en el hombre de la 4ª a la 6ª vértebra cervical, mientras la *tráquea* se proyecta de la 6ª cervical a la 4ª dorsal; la ***bifurcación de la tráquea*** se proyecta sobre el menisco que separa la 4ª de la 5ª dorsal.

La ***bifurcación carotídea*** corresponde al borde inferior de la 4ª vértebra cervical y el ***ángulo del maxilar inferior*** corresponde a la 3ª vértebra cervical; el hueso hioides a la 4ª vértebra cervical y el cartílago cricoides a la 6ª vértebra cervical.

El *corazón* se proyecta de la 5ª a la 8ª vértebra dorsal. El *cayado de la aorta* termina en el lado izquierdo del cuerpo de la 4ª vértebra dorsal.

El *orificio diafragmático de la vena cava inferior* corresponde a la 9ª vértebra dorsal, mientras que el *orificio esofágico* corresponde al menisco que separa la 9ª de la 10ª; el ***orificio aórtico,*** por la oblicuidad que presenta, se proyecta sobre la 12ª dorsal y la parte superior de la primera lumbar.

El *seno vertebrodiafragmático,* que corresponde a la parte más inclinada del mediastino posterior, se encuentra a la altura de la primera vértebra lumbar.

El *esófago* se extiende de la 6ª cervical a la 11ª vértebra dorsal y el cardias se proyecta sobre el flanco izquierdo de la 11ª dorsal.

El *píloro* corresponde al lado derecho de la 1ª lumbar, y el *ángulo duodenoyeyunal* al flanco izquierdo de la 2ª vértebra lumbar aunque a veces se extiende a la parte superior de la 3ª. La *ampolla de Vater* se corresponde con el flanco derecho de la 3ª vértebra lumbar o con el menisco que la separa de la 4ª. La tercera *porción del duodeno* queda al

nivel de la 3ª vértebra lumbar, y el *cuerpo del páncreas* al de las dos primeras vértebras lumbares.

Los *polos renales* se corresponden con la 12ª dorsal el superior y con la 3ª lumbar el inferior; las *cápsulas suprarrenales* se proyectan sobre la 12ª dorsal y el disco infrayacente.

La *bifurcación de la aorta abdominal* queda al nivel de la 4ª lumbar y el *origen de la vena cava inferior* corresponde al flanco derecho de la 5ª lumbar o al menisco suprayacente.

En el conducto raquídeo, la *médula espinal* termina a la altura de la 2ª vértebra lumbar (cono terminal) y el saco dural corresponde a la 2ª vértebra sacra. La *parte inferior del bulbo* queda al nivel de la parte media del arco posterior del atlas o parte media de la apófisis odontoides.

Apófisis espinosas. La línea bianguloescapular, que une los ángulos inferiores del omóplato, pasa por el vértice de la apófisis espinosa de la 7ª vértebra dorsal mientras la *línea biespinosa* del mismo hueso pasa por el vértice de la apófisis espinosa de la 3ª vértebra dorsal.

La línea que une las *dos espinas ilíacas posteriores y superiores* pasa por la apófisis espinosa de la 2ª vértebra sacra, y la *línea biilíaca,* que se extiende entre las crestas ilíacas, pasa por el borde superior de la apófisis espinosa de la 4ª vértebra lumbar; estos puntos de referencia son muy útiles en el momento de realizar la punción raquídea. El límite inferior del *trapecio* corresponde a la apófisis espinosa de la 11ª dorsal.

Apófisis transversa. No proporcionan éstas muchos puntos de referencia. El *tubérculo de Chassaignac,* situado en la cara anterior de la apófisis transversa de la 6ª cervical, corresponde a la proyección del cruzamiento de las arterias tiroidea inferior, carótida primitiva y vertebral.

La bifurcación traqueal queda al nivel del cuerpo de la 4ª vértebra dorsal; la *pelvis renal* se corresponde con la apófisis transversa de la 2ª vértebra lumbar a la derecha y con la de la 1ª a la izquierda.

Movimientos de la columna vertebral. En su conjunto, la columna vertebral tiene los siguientes movimientos:

De *flexión,* producidos por los músculos psoas, mayor y menor, oblicuos del abdomen y recto anterior del abdomen, largo del cuello.

De *extensión,* originados por los músculos de la masa común, el angular del omóplato y el esplenio, los complejos mayor y menor.

De *lateralidad,* producidos por el sacrolumbar, el cuadrado lumbar, el angular, los escalenos, los intertransversos y los supracostales.

De *rotación,* en los que intervienen el dorsal ancho, el esplenio, el oblicuo menor del abdomen, el transverso espinoso, el largo del cuello y el oblicuo mayor del abdomen.

Estos movimientos sólo existen en las regiones cervical y lumbar. En la región dorsal sólo hay ligeros movimientos de rotación.

Los meniscos intervertebrales desempeñan importante papel en los movimientos de la columna vertebral que en suma son: flexión, extensión, inclinación lateral y rotación.

En la flexión de la columna vertebral que realiza la flexión anterior del tronco, los bordes anteriores de dos vértebras adyacentes se aproximan adelgazando el anillo fibroso sagitalmente, mientras la parte posterior se alarga verticalmente y disminuye en sentido transversal, y naturalmente el núcleo pulposo se deforma haciéndose más grueso atrás y más delgado adelante, a la vez que sufre cierto desalojamiento hacia atrás, aplicándose bajo presión contra la parte posterior del anillo fibroso, presentándose así dos hechos importantes: 1º, disminuye la resistencia que presenta la parte anterior del disco intervertebral; 2º, permite un movimiento más amplio por la longitud en que aumenta los ligamentos posteriores, aunque la longitud que alcanza es el límite que dan a la flexión a la vez que la disposición de las apófisis articulares limita la amplitud del movimiento. (Fig. 229 *A.)*

En los movimientos de extensión el núcleo pulposo sufre desalojamiento hacia delante, y hacia atrás se limita la extensión por el encuentro de los arcos posteriores y la resistencia de la parte anterior del anillo fibroso.

En la inclinación lateral el núcleo pulposo se desaloja hacia el lado de la extensión al mismo tiempo que el anillo fibroso sufre un ligero saliente en forma de rodete transversal del lado de la inclinación. (Fig. 229 *B.*)

Los movimientos de rotación se realizan tomando por eje el núcleo pulposo, y su amplitud se limita por la disposición oblicua de los haces fibrosos del anillo, siendo estos movimientos posibles en las regiones cervicales y dorsal y de menor importancia en la región lumbar. Por todos estos factores se puede concluir que el núcleo pulposo amortigua las presiones en toda dirección en los movimientos del raquis; amortigua los choques y las presiones que recibe a través de la columna vertebral, y constituye un centro de rotación sobre el cual se realizan los movimientos rotatorios; y como está contenido en la parte central del anillo fibroso, se deforma y se desaloja como un cojín de agua, en los movimientos del tronco, sufriendo un aumento de espesor del lado de la convexidad y disminuye éste del lado de la concavidad, y su emigración se hace hacia la convexidad; mientras que en los movimientos de rotación desempeña papel de pibote, y como carece de fuerza expansiva propia se deforma y desaloja bajo la influencia de las fuerzas que le transmiten las caras contiguas de las vértebras.

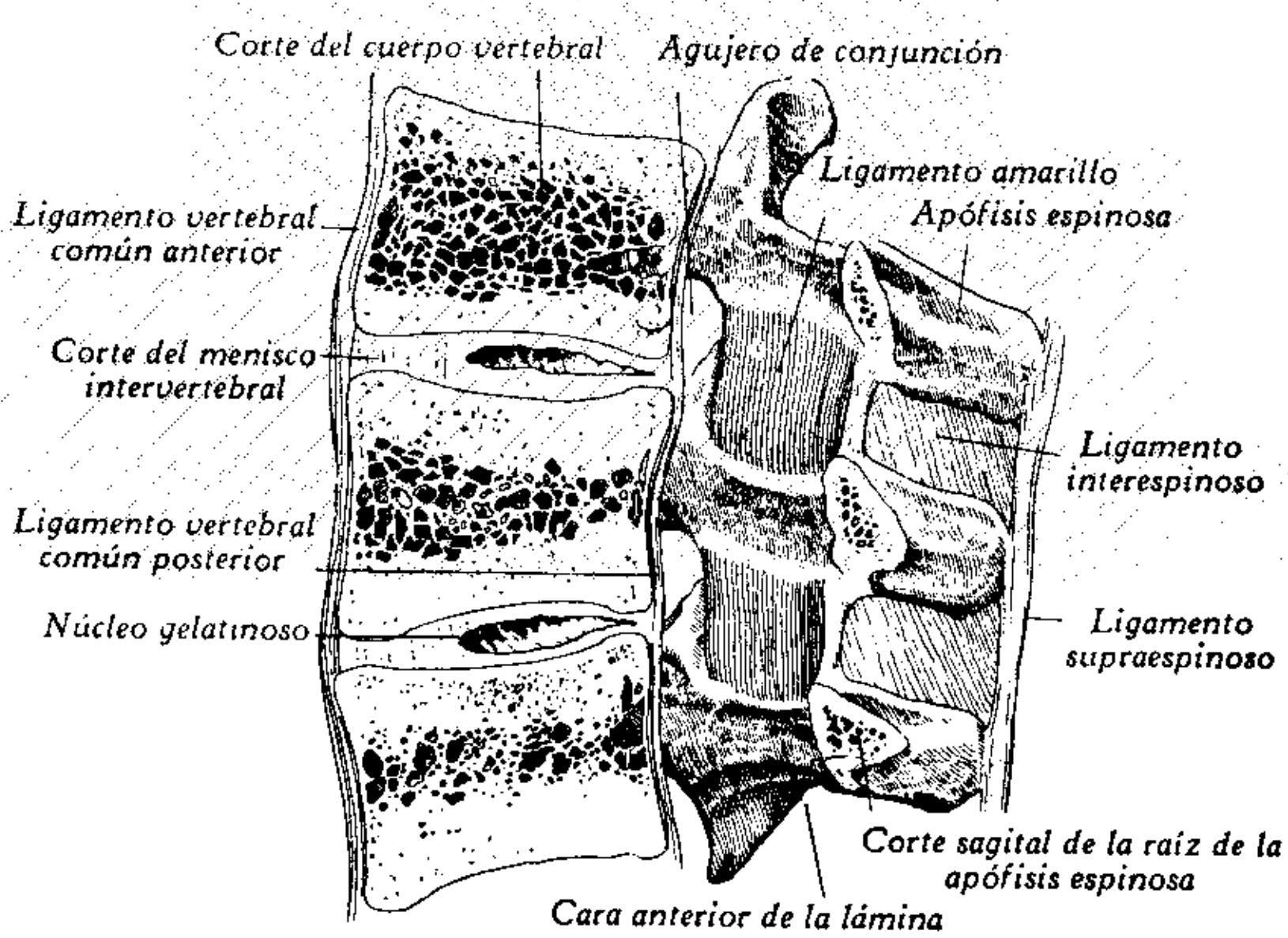

FIG. 233. CORTE SAGITAL DE LAS VÉRTEBRAS LUMBARES PARA VER LOS LIGAMENTOS AMARILLOS E INTERESPINOSOS.

ARTICULACIONES PROPIAS DE ALGUNAS VERTEBRAS

Se incluyen aquí la articulación sacrovertebral, la articulación sacrococcígea y la articulación atloidoaxoidea.

Articulación sacrovertebral. Comprende una anfiartrosis sacrovertebral, la cual se halla constituida por los cuerpos de la quinta vértebra lumbar y de la primera sacra, con su ligamento interóseo, más grueso por delante, y otros dos ligamentos, anterior y posterior, que son los mismos ligamentos vertebrales comunes anterior y posterior, que van a insertarse sobre el sacro. Abarca esta articulación otras dos, formadas por las apófisis articulares de la primera vértebra sacra, al articularse con las apófisis correspondientes de la quinta lumbar y cuyos elementos no difieren en nada de las semitrocloides lumbares.

La quinta lumbar se fija al sacro también por medio de ligamentos indirectos, como son los ligamentos amarillos y los ligamentos inter y supraespinoso, idénticos a los que existen en la columna lumbar. Tan sólo un ligamento, el sacrovertebral, se puede considerar como especial de esta articulación; este ligamento se inserta por arriba en el borde inferior de la apófisis transversa de la quinta vértebra lumbar y de ahí se dirige hacia abajo y afuera para ir a terminar en la base del sacro, entrecruzando sus fibras con el ligamento sacroilíaco anterior. (Fig. 233.)

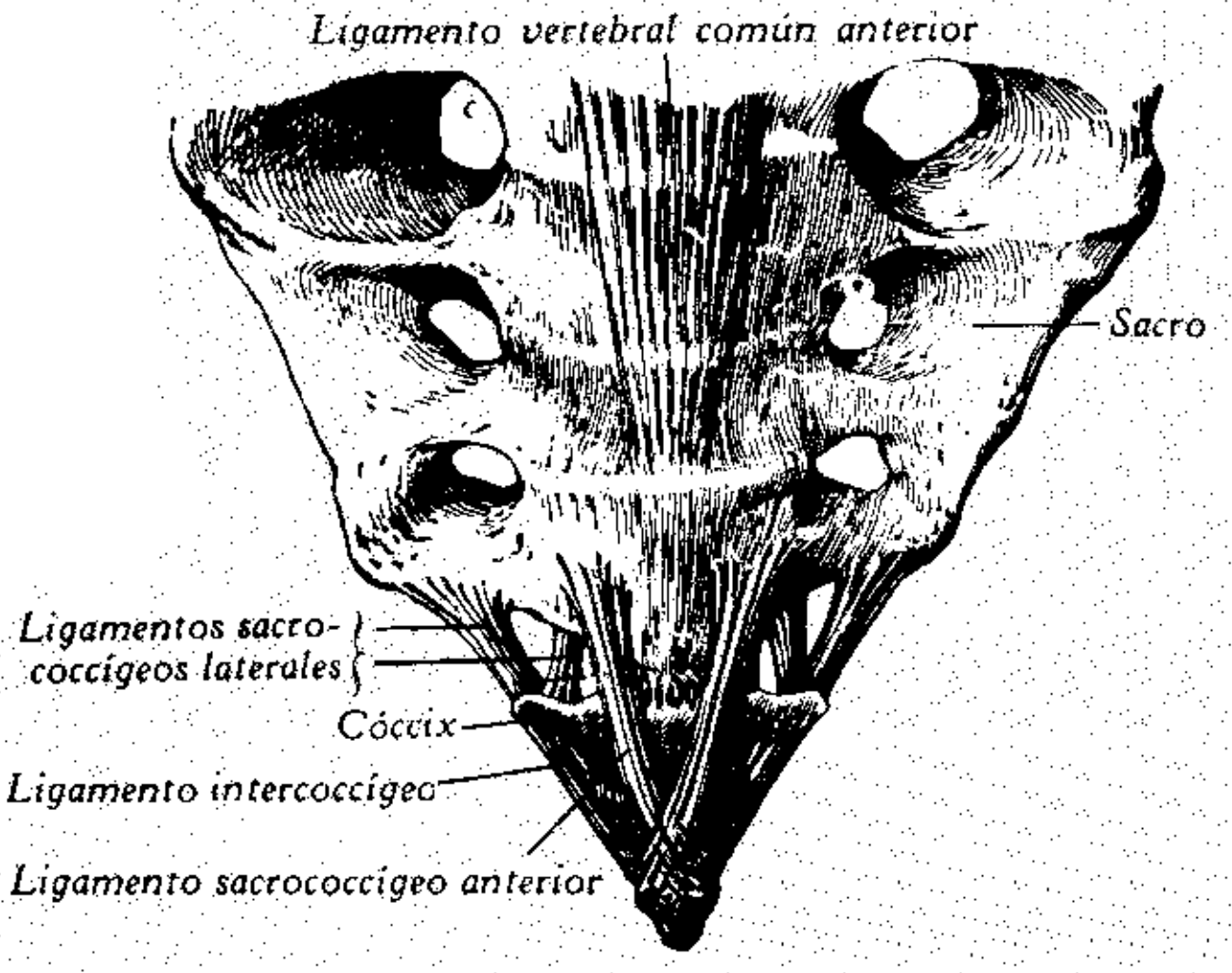

FIG. 234. ARTICULACIÓN SACROCOCCÍGEA, VISTA POR DELANTE.

Articulación sacrococcígea. Constituye una anfiartrosis, cuyas superficies articulares son dos caras de forma oval, alargadas transversalmente y situadas una en el vértice del sacro y la otra en la base del cóccix.

Medios de unión. Comprenden los siguientes ligamentos:

El *ligamento interóseo* está entre las dos superficies articulares con la estructura de los meniscos intervertebrales, es grueso en el niño, mas en el viejo se osifica y desaparece.

El *ligamento sacrococcígeo anterior* es doble y está formado por fibras elásticas que se insertan en la cara anterior del sacro, descienden convergiendo y van a insertarse en la cara anterior de las vértebras coccígeas. (Fig. 234.)

El *ligamento sacrococcígeo posterior* es doble por arriba y se inserta en las astas del sacro, de donde descienden sus fibras, las que van a insertarse en las astas del cóccix.

Es un ligamento más grueso y resistente que el anterior, y presenta en su parte profunda otro haz vertical, ligeramente adherido en toda su extensión a las superficies óseas. (Fig. 235.)

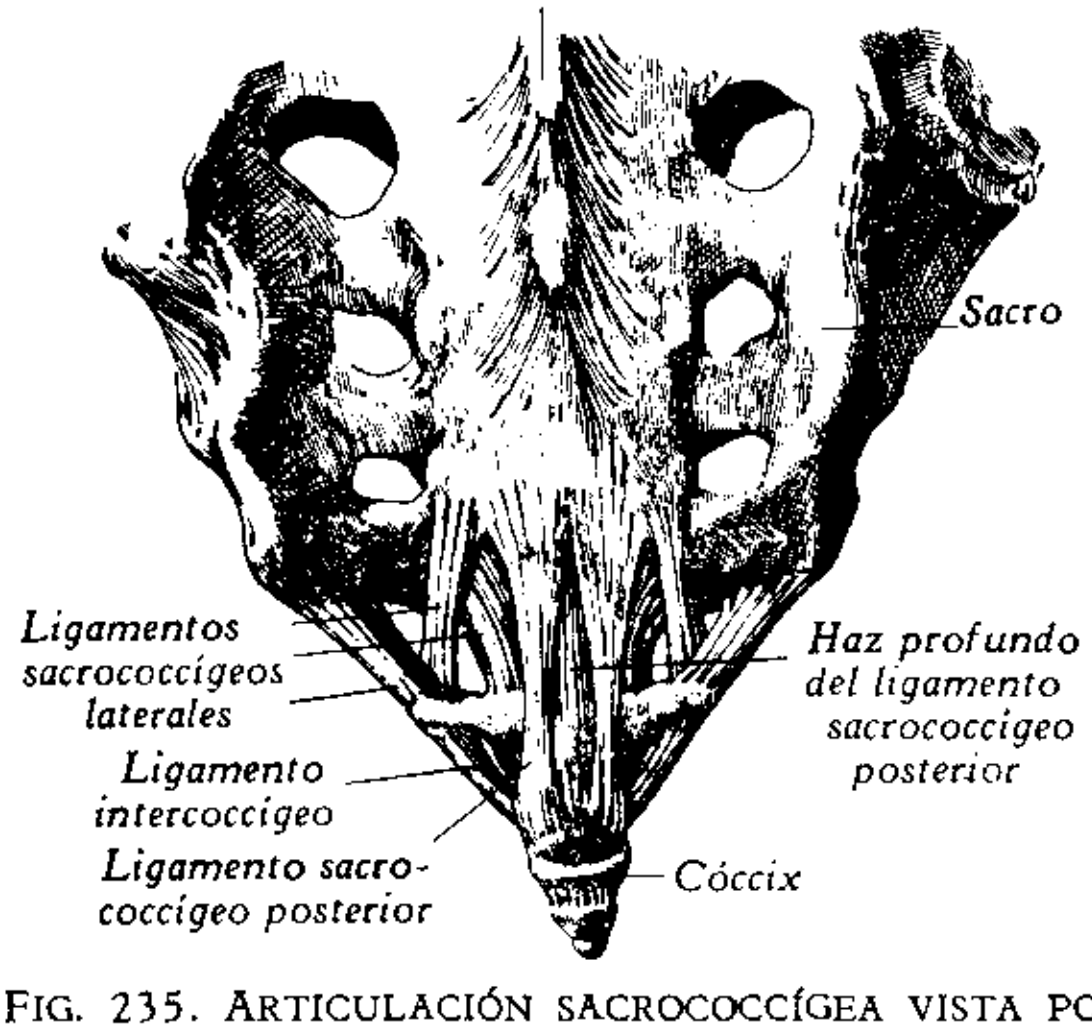

FIG. 235. ARTICULACIÓN SACROCOCCÍGEA VISTA POR DETRÁS.

Los *ligamentos sacrococcígeos laterales* son tres a cada lado; el más interno se extiende desde la base del asta del sacro a la base del asta del cóccix; el medio se inserta por un extremo en la parte externa del asta sacra y por el otro en el ángulo lateral del cóccix; por último, el externo, más grueso y resistente que los demás, va de la parte inferior del borde lateral del sacro al asa lateral del cóccix.

Movimientos. El cóccix verifica ligeros movimientos de flexión y extensión que se hacen más amplios en la mujer embarazada y sobre todo durante el proceso del parto.

Las vértebras coccígeas se articulan entre sí por medio de facetas ovaladas, formando anfiartrosis rudimentarias, provistas de meniscos que tienden a desaparecer con la edad; poseen también ligamentos periféricos que van de borde a borde de esas superficies articulares.

Articulación atloidoaxoidea. La articulación del atlas con el axis comprende las articulaciones atloidoaxoideas propiamente dichas y la articulación atloidoodontoidea.

Articulaciones atloidoaxoideas propiamente dichas. Pertenecen a la clase de las artrodias.

Superficies articulares. Las masas laterales del atlas presentan en su cara inferior superficies articulares vueltas hacia abajo y adentro, y cóncavas transversalmente. Estas caras del atlas se corresponden con las facetas del axis, las cuales se hallan vueltas hacia arriba y afuera, siendo planas o ligeramente convexas. Ambas facetas no se adaptan bien en estado seco, pero en el estado fresco se hallan recubiertas de cartílago hialino, con el que resultan convexas en sentido anteroposterior y casi planas transversalmente.

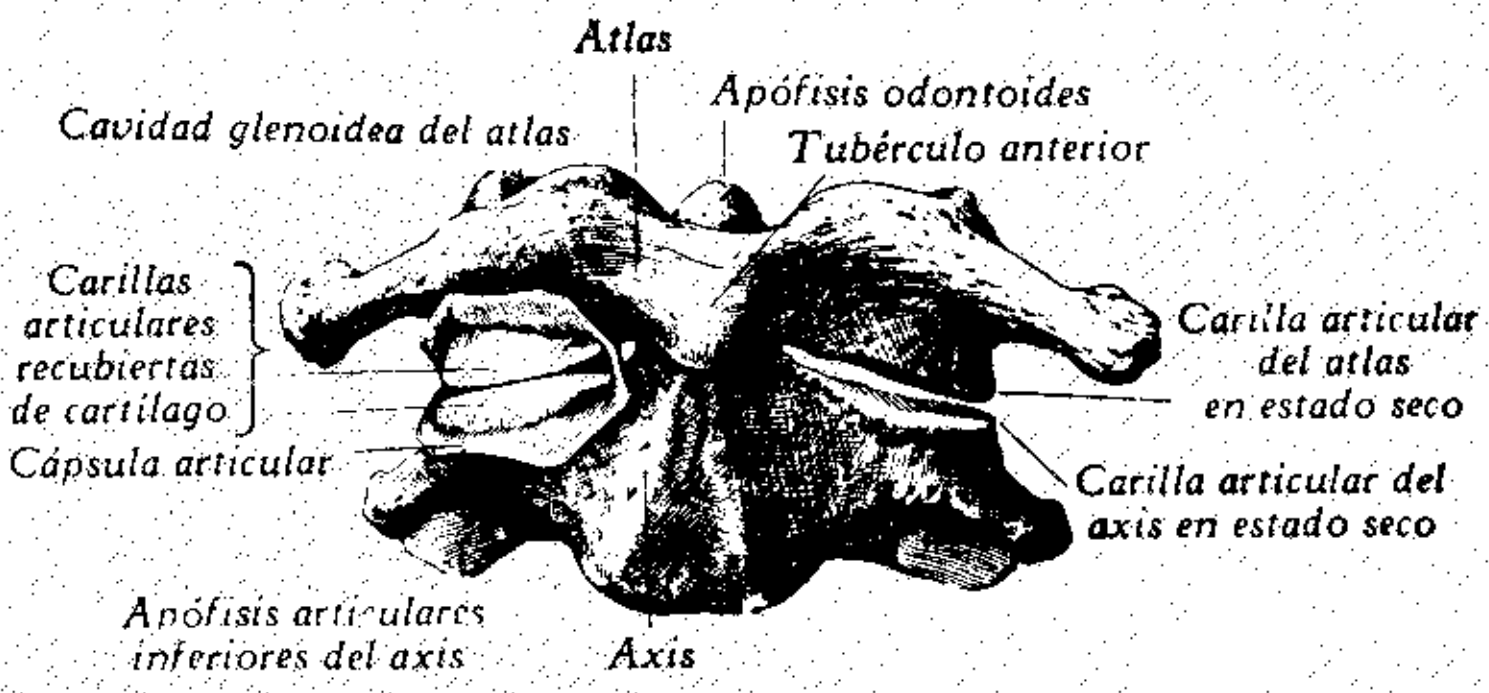

FIG. 236. ARTICULACIONES ATLOIDOAXOIDEAS.

Medios de unión. Incluyen éstos una cápsula articular poco resistente, reforzada por dos *ligamentos laterales* que más bien parecen sencillos engrosamientos de la cápsula, y dos *ligamentos anterior* y *posterior.* El primero se extiende desde el borde inferior del arco anterior del atlas hasta la cara anterior del cuerpo del axis, donde se inserta. El segundo parte del borde inferior del arco posterior del atlas y se inserta en el borde superior de las láminas del axis; alcanza por fuera la cápsula articular y llega por dentro hasta la línea media, dónde representa al ligamento interespinoso. Este ligamento posterior está perforado por el nervio suboccipital de Arnold.

Sinovial. Presenta esta articulación una sinovial floja que emite franjas sinoviales, más amplias adelante y atrás; dichas franjas se introducen en forma de cuña en los ángulos diedros formados por las superficies articulares.

Articulación atloidoodontoidea. Esta articulación pertenece al tipo de las trocoides.

Superficies articulares. En el atlas, la superficie articular tiene la forma de un anillo osteofibroso; este anillo se halla constituido anteriormente por la cara posterior del arco anterior del atlas, la cual lleva en su parte media una superficie cóncava en ambos sentidos y recubierta de cartílago; por atrás, el anillo está cerrado por el *ligamento transverso,* el cual se fija sobre las rugosidades de la cara interna de las masas laterales del atlas, presentando en la parte media de su cara anterior una superficie cubierta de cartílago articular. El borde inferior de este ligamento presen-

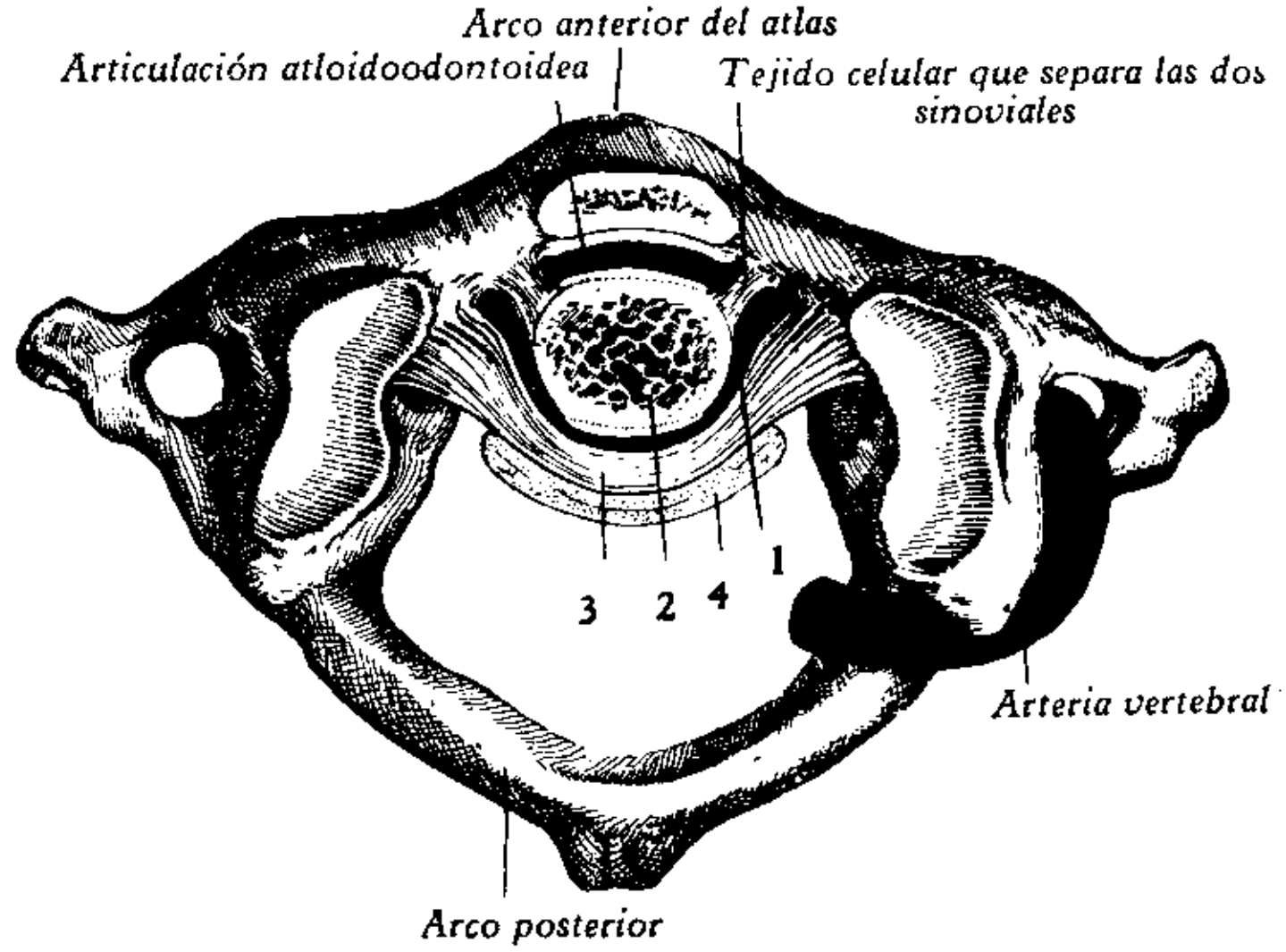

FIG. 237. CORTE TRANSVERSAL DE LA ARTICULACIÓN ATLOIDOODONTOIDEA.

1, articulación transversoodontoidea; 2, apófisis odontoides; 3, ligamento transverso; 4, ligamento occipitoaxoideo medio.

ta una prolongación, llamada *ligamento transverso axoideo*, que va a fijarse sobre la cara posterior del cuerpo del axis, en tanto que su borde superior emite otra prolongación fibrosa, *ligamento transversooccipital*, la cual se inserta en el borde anterior del agujero occipital. De esta manera queda constituido un ligamento en forma de cruz, que recibe por eso el nombre de *ligamento cruciforme*. (Figs. 237 y 241.)

Las superficies articulares del axis se encuentran situadas en la apófisis odontoides, siendo una anterior, de forma oval, que se opone al arco del atlas, y otra posterior, igualmente oval, convexa y recubierta de cartílago, como la anterior; ésta corresponde al ligamento transverso.

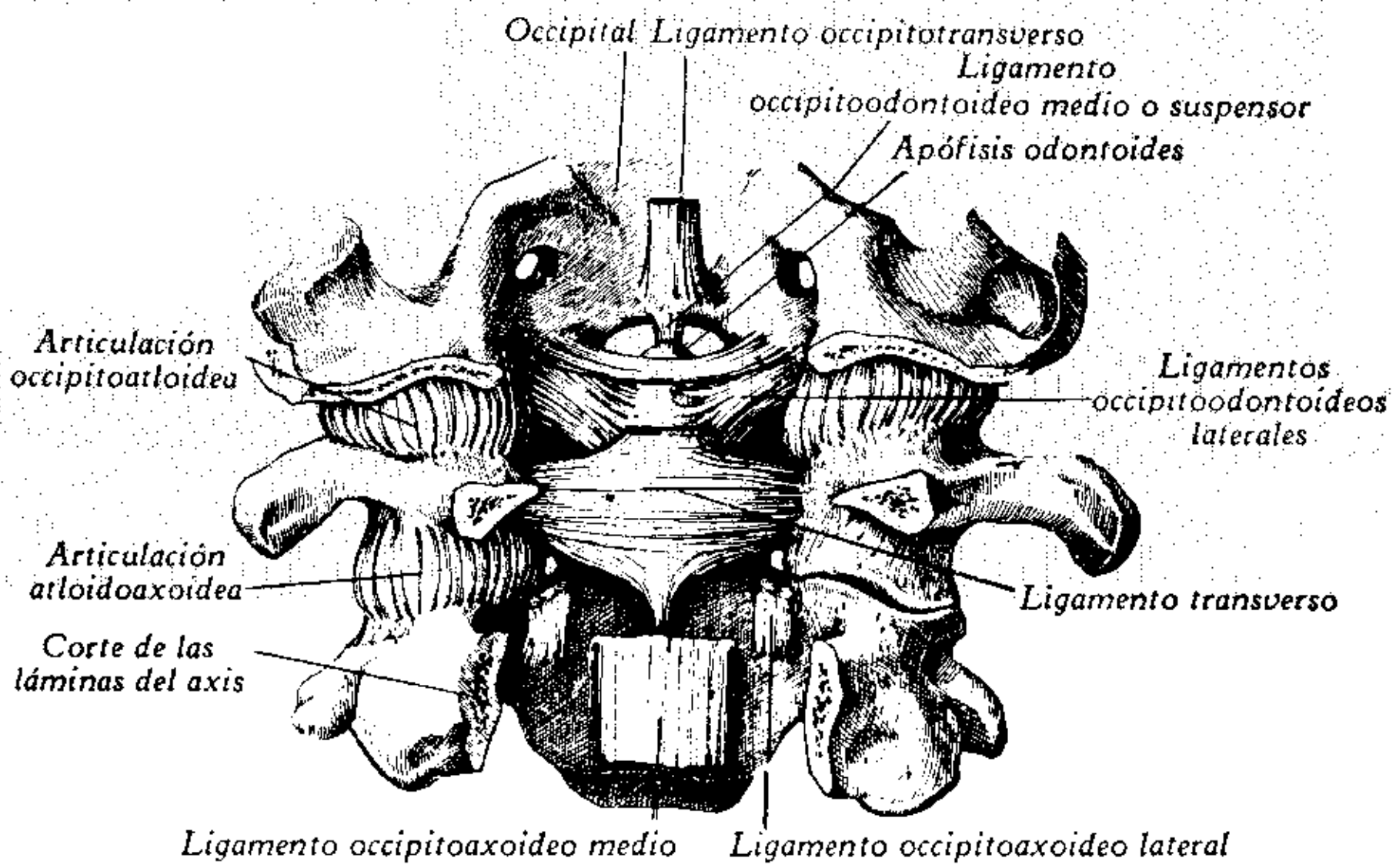

FIG. 238. UNIÓN OCCIPITOODONTOIDEA, VISTA POR DETRÁS

Medios de unión. En esta articulación no existen propiamente ligamentos de unión. La apófisis odontoides permanece fija en su anillo osteofibroso debido a los fuertes ligamentos, al ligamento cruciforme así como también a los ligamentos occipitoaxoideos y occipitoodontoideos, los que de esta manera resultan ser los verdaderos medios de unión de la articulación atloidoodontoidea. (Fig. 238.)

Sinovial. Existen dos sinoviales, una anterior y otra posterior, siendo más grande esta última. Ambas son muy flojas y en ocasiones la posterior se extiende hasta comunicar lateralmente con la anterior. (Véase fig. 237.)

Movimientos. Son movimientos de rotación, ejecutados por el atlas con la cabeza alrededor de la apófisis odontoides y producidos, hacia el mismo lado, por los siguientes músculos: esplenio, oblicuo mayor, recto mayor posterior, recto anterior mayor y recto anterior menor de la cabeza; los de rotación hacia el lado opuesto son originados por el trapecio, el gran complexo y el esternocleidomastoideo.

ARTICULACION DE LA COLUMNA VERTEBRAL CON LA CABEZA

Comprende la articulación occipitoatloidea y la unión occipitoaxoidea.

ARTICULACION OCCIPITOATLOIDEA

Pertenece al tipo de las diartrosis, género de las condíleas.

Superficies articulares. Por un lado, los cóndilos del occipital con sus superficies convexas en ambos sentidos y su eje mayor hacia delante y adentro; por el otro lado, las cavidades glenoideas del atlas, vueltas hacia arriba, atrás y adentro, y cuyo eje mayor está dirigido adelante y adentro. Todas estas superficies se hallan cubiertas de cartílago hialino.

Medios de unión. Una cápsula articular, más gruesa por fuera que por dentro, que se confunde adelante y atrás con los ligamentos de refuerzo anterior y posterior; por arriba y por abajo inserta en los bordes de las superficies cartilaginosas. (Ver fig. 238.)

El *ligamento occipitoatloideo* anterior es más grueso en la línea media, donde comienza el ligamento vertebral común anterior; se inserta por arriba en el borde anterior del agujero occipital y por abajo en el borde superior del arco anterior del atlas.

El *ligamento occipitoatloideo posterior* se inserta en el borde posterior del agujero occipital por arriba, y por abajo en el borde superior del arco posterior del atlas; lateralmente se confunde con la cápsula articular; deja paso en su parte inferior y lateral a la arteria vertebral y al primer nervio cervical.

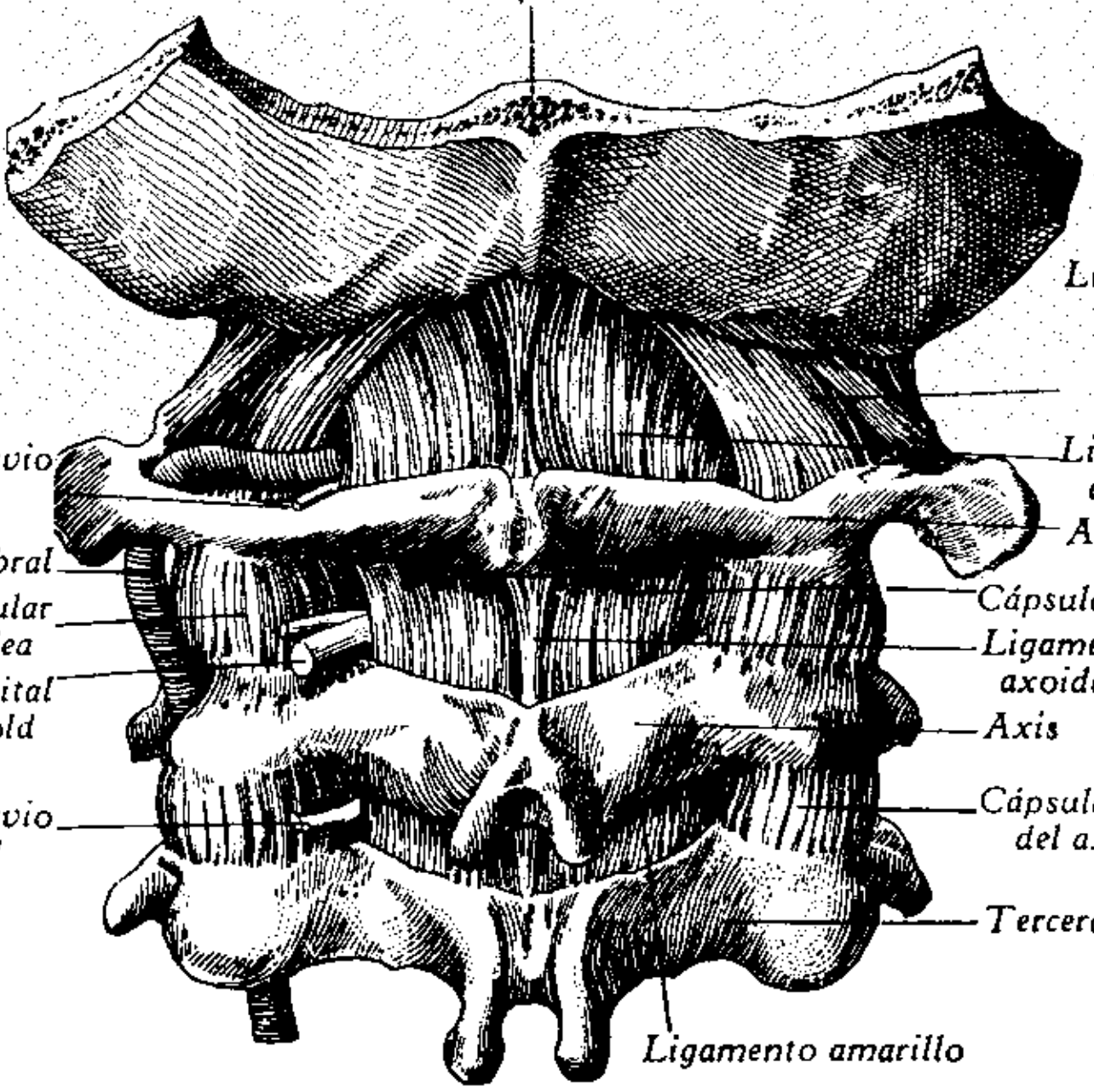

FIG. 239. ARTICULACIONES OCCIPITOATLOIDEA Y ATLOIDOAXOIDEA, VISTAS POR DETRÁS.

Este ligamento viene a representar al primer ligamento amarillo, como se aprecia en la figura 239.

Sinovial. Existe una sinovial muy débil, la cual presenta prolongaciones internas que se introducen entre la apófisis odontoides y el ligamento transverso.

Relaciones. La cápsula se halla en relación, por fuera, con el recto lateral de la cabeza, y por dentro, con los ligamentos occipitoodontoideos laterales.

Movimientos. Los de flexión son producidos por los rectos anteriores, mayor y menor, y por el recto lateral de la cabeza. Los de extensión son originados por el trapecio, el esplenio, el complexo mayor, rectos mayor y menor posteriores de la cabeza y el oblicuo menor de la cabeza.

La flexión lateral es producida por el trapecio, el esplenio, el complexo menor, el recto lateral, el oblicuo menor de la cabeza y el esternocleidomastoideo.

UNION OCCIPITOAXOIDEA

Es una articulación indirecta, ya que el occipital y el axis solamente se hallan unidos entre sí por ligamentos a distancia, a saber: los *ligamentos occipitoaxoideos* propiamente dichos y los *occipitoodontoideos.*

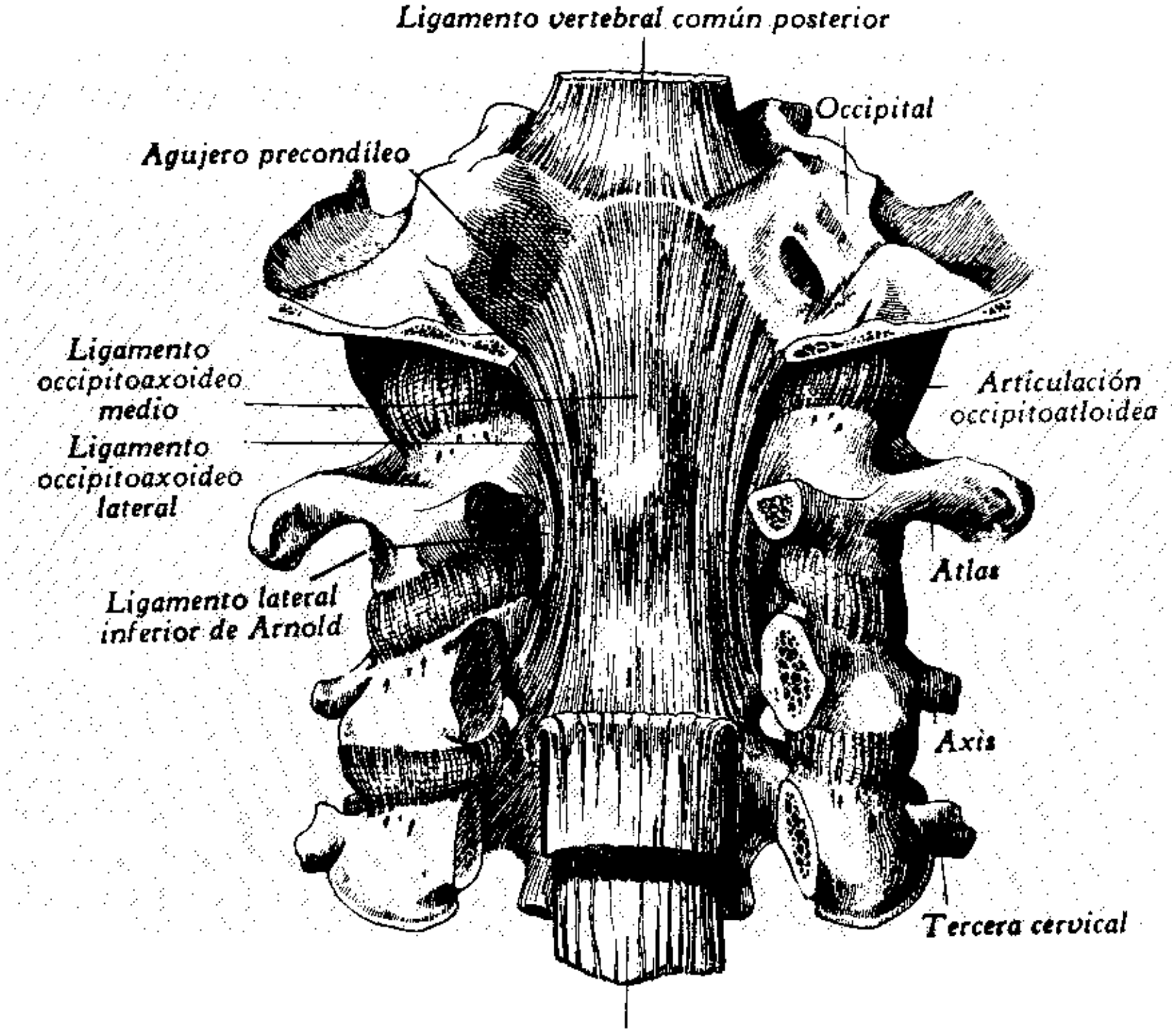

FIG. 240. ARTICULACIÓN OCCIPITOATLOIDEA Y LIGAMENTOS OCCIPITOAXOIDEOS, VISTOS POR DETRÁS.

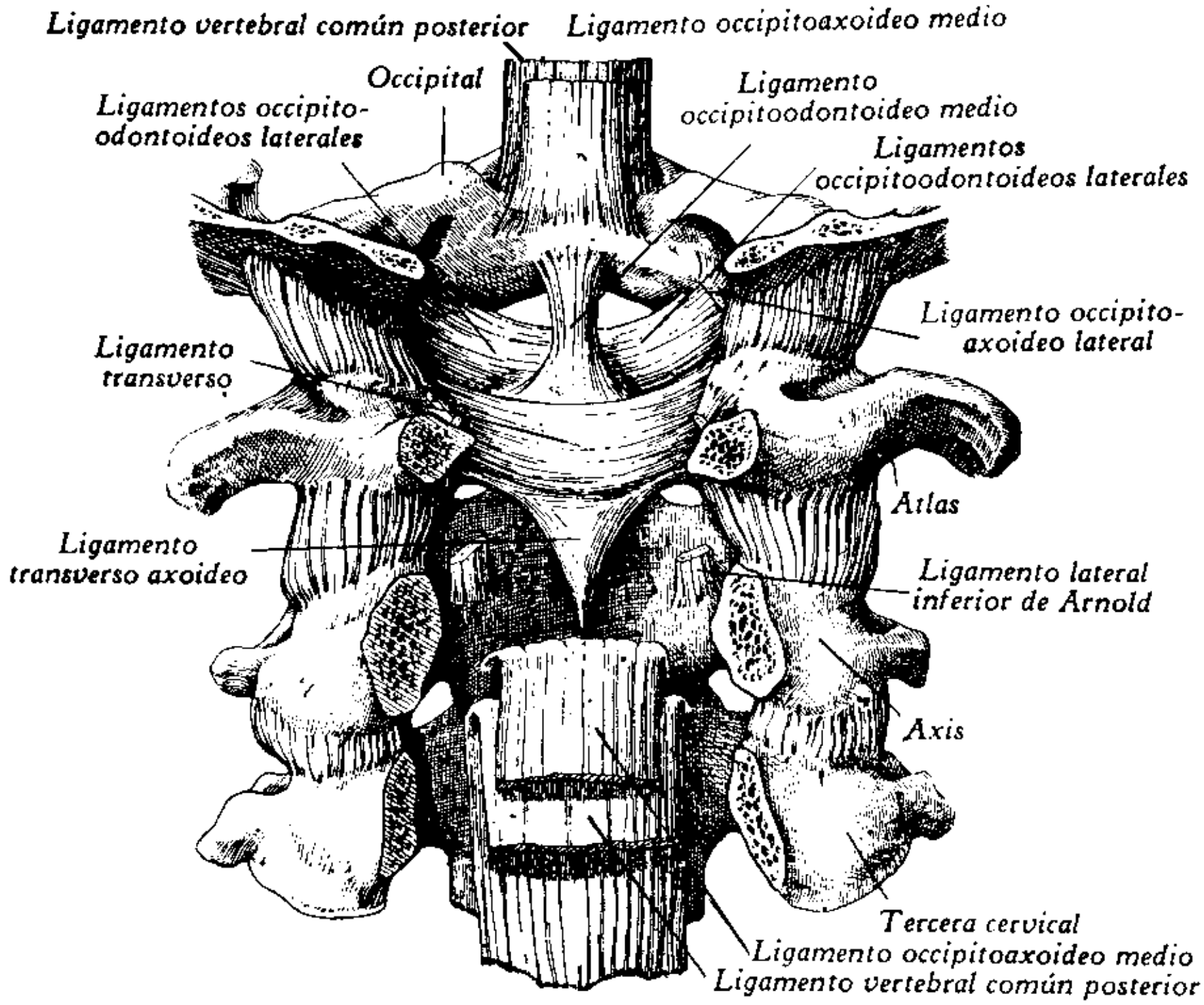

FIG. 241. LIGAMENTOS OCCIPITOODONTOIDEOS, VISTOS POR DETRÁS.

Los primeros son tres, de los cuales uno es medio y los otros dos laterales. El *ligamento occipitoaxoideo medio* se extiende desde la superficie basilar, muy cerca del borde del agujero occipital, descendiendo por detrás de la apófisis odontoides y del ligamento transverso, hasta terminar en la cara posterior del cuerpo del axis. En su parte superior se confunde, por delante, con el ligamento transverso occipital y, por detrás, con el ligamento vertebral común posterior.

Los *ligamentos occipitoaxoides laterales* se insertan, por arriba, en la región precondílea de la parte interna del agujero occipital; desde aquí descienden oblicuamente para ir a insertarse en las partes laterales de la cara posterior del cuerpo del axis, a los lados del ligamento occipitoaxoideo medio. Un haz fibroso del borde externo de estos ligamentos se extiende solamente del cuerpo del axis a la masa lateral del atlas, confundiéndose con la cápsula atloidoaxoidea; se llama *ligamento lateral inferior de Arnold.* (Fig. 240.)

Los *ligamentos occipitoodontoideos* son tres también: uno medio y dos laterales. El *ligamento occipitoodontoideo medio* se extiende desde la parte anterior del agujero occipital al vértice de la apófisis odontoides y se llama también *ligamento suspensor de la apófisis odontoides.* Los *ligamentos occipitoodontoideos laterales* se insertan, por fuera, en la cara interna de los cóndilos del occipital y, por dentro, en las caras laterales de la apófisis odontoides y se confunden en la línea media el de un lado con el del otro y reciben también el nombre de *ligamentos alares de la apófisis odontoides.* (Fig. 241.)

CAP. 11

ARTICULACIONES DE LA CABEZA

Son inmóviles en su mayoría, pues sólo la articulación del maxilar inferior con el temporal goza de amplia movilidad. Se pueden dividir en tres grupos: 1º, *articulaciones de los huesos del cráneo entre sí;* 2º *articulaciones de los huesos de la cara entre sí y con el cráneo;* 3º, *articulación del maxilar inferior con el cráneo.*

ARTICULACIONES DE LOS HUESOS DEL CRANEO ENTRE SI

Corresponden al grupo de las sinartrosis y están constituidas por superficies óseas muy variables en su configuración, pero unidas unas y otras por tejido fibroso, cuando la osificación se ha verificado en tejido conjuntivo, constituyendo las *sinfibrosis;* o bien por tejido cartilaginoso, cuando la osificación se ha hecho a expensas de esta clase de tejido, originándose las *sincondrosis,* en las cuales el pericondrio se confunde con el periostio.

En las primeras, las superficies articulares pueden ser: *dentadas,* como sucede con la articulación frontoparietal, la biparietal y la occipitoparietal; *escamosas,* cuyas superficies biseladas en sentido opuesto se superponen, como ocurre en la articulación del parietal con la escama del temporal; *armónicas,* con superficies lisas y más o menos planas, como acontece con la articulación de los huesos propios de la nariz entre sí y con las ramas ascendentes de los axilares superiores, etc.; por último, la *esquindilesis,* en que una superficie tiene la forma de ángulo diedro y la otra de cresta que encaja en él, como sucede con la articulación del esfenoides y el vómer.

El tejido fibroso que une estas superficies articulares se osifican en la vejez, y desaparece en muchos casos. La época de osificación es muy variable según los individuos y las razas.

ARTICULACIONES DE LOS HUESOS DE LA CARA ENTRE SI Y CON EL CRANEO

Los huesos de la cara se hallan articulados en su mayoría mediante suturas armónicas, aunque muchas de ellas puedan presentar rugosidades y depresiones que se adaptan perfectamente.

En cambio, las articulaciones de los huesos de la cara con el cráneo presentan suturas dentadas, como acontece con la articulación frontomalar; algunas son armónicas, como la articulación pterigopalatina y la frontoetmoidal; o bien, esquindilesis, como la articulación esfenovomeriana.

ARTICULACION TEMPOROMAXILAR

Pertenece al género de las bicondíleas.

Superficies articulares. Por un lado los *cóndilos del maxilar inferior,* que son dos eminencias ovoideas de eje mayor dirigido hacia atrás y adentro y unidos al resto del hueso por una porción estrecha llamada cuello; éste es redondeado por su parte posterior y con algunas rugosidades en la parte anterointerna, donde se inserta el pterigoideo externo. Los cóndilos presentan una vertiente anterior vuelta hacia arriba y adelante y otra

posterior vuelta hacia atrás y arriba; ambas están separadas por un borde romo casi transversal y cubiertas por tejido fibroso.

Por el otro lado, las superficies articulares son el *cóndilo del temporal* y la *cavidad glenoidea* del mismo. El cóndilo se halla constituido por la raíz transversa de la apófisis cigomática, la cual es convexa de adelante atrás y se halla vuelta hacia abajo y afuera. La cavidad glenoidea está situada detrás del cóndilo y es una depresión profunda, de forma elipsoidal, cuyo eje mayor se dirige hacia atrás y adentro. Se halla limitada anteriormente por el cóndilo y posteriormente por la cresta petrosa y la apófisis vaginal; por fuera, limita con la raíz longitudinal de la apófisis cigomática y, por dentro, con la espina del esfenoides. La cavidad glenoidea está dividida en dos partes por la cisura de Glaser, de las cuales sólo la anterior es articular, constituyendo la cavidad glenoidea propiamente dicha, y se halla recubierta por tejido fibroso: la posterior, extraarticular, carece de revestimiento y forma la pared anterior del conducto auditivo externo.

La superficie articular del temporal, convexa por delante y cóncava por atrás, no se adapta directamente al cóndilo del maxilar, sino que la adaptación se realiza por intermedio de un *menisco interarticular,* de forma elíptica y de eje mayor paralelo al del cóndilo. Este menisco posee dos caras, dos bordes y dos extremidades. La cara anterosuperior es cóncava por delante, donde está en relación con el cóndilo del temporal, mientras su parte posterior es convexa y corresponde a la cavidad glenoidea. La cara posteroinferior, cóncava en toda su extensión, puede cubrir todo el cóndilo o solamente la vertiente anterior de él. De los bordes, el posterior es más grueso que el anterior.

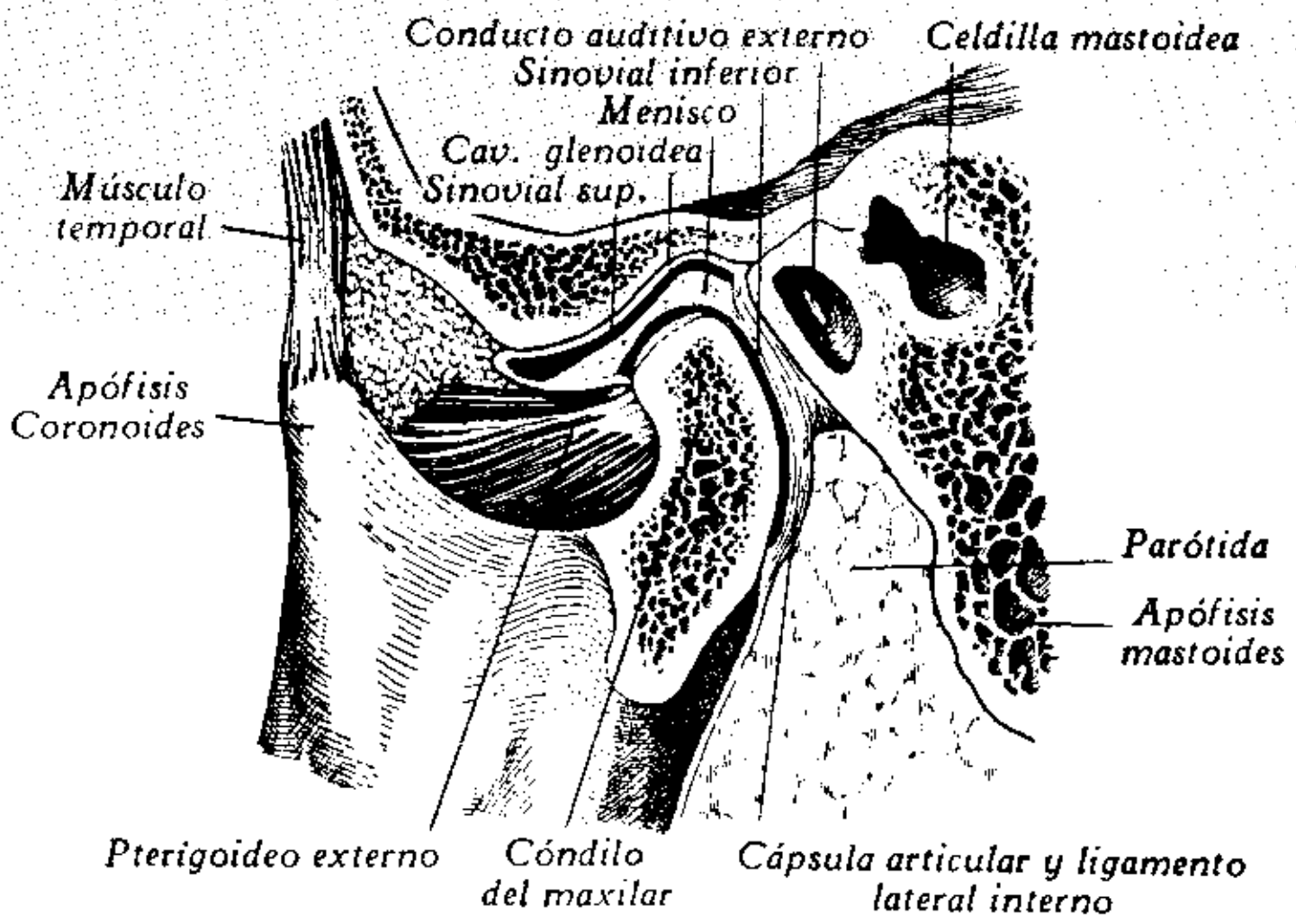

FIG. 242. CORTE SAGITAL DE LA ARTICULACIÓN TEMPOROMAXILAR.

La extremidad externa es más gruesa que la interna y ambas se hallan dobladas hacia abajo, emitiendo prolongaciones fibrosas que las fijan a las partes laterales del cuello del cóndilo. Por esta razón, el menisco sigue al cóndilo en sus movimientos, como se puede ver con claridad en la figura 242.

Un corte transversal del menisco muestra que es más grueso en la periferia que en el centro, donde puede presentar una perforación más o menos amplia. En este caso existe una sola articulación con una sola sinovial, pues cuando el menisco no se halla perforado, la articulación está dividida en dos y es portadora de dos sinoviales independientes.

Medios de unión. Comprenden una cápsula articular y dos ligamentos laterales, considerados como los ligamentos intrínsecos de la articulación; también se incluyen tres ligamentos auxiliares o extrínsecos.

Cápsula articular. Posee forma de manguito, cuya extremidad superior se inserta, por delante, en la raíz transversa de la apófisis cigomática, por detrás en el labio anterior de la cisura de Glaser, por fuera en el tubérculo cigomático y en la raíz longitudinal de la apófisis cigomática, y por dentro, en la base de la espina del esfenoides. Su extremidad inferior se inserta en el cuello del cóndilo, descendiendo más en su parte posterior que en la anterior. Su superficie interna, tapizada por la sinovial, sirve de inserción al reborde del menisco, quedando así dividida la cavidad articular en una porción suprameniscal y otra inframeniscal. (Véase fig. 242.)

Ligamento lateral externo. Se inserta por arriba en el tubérculo cigomático y en la porción contigua de la raíz longitudinal, desde donde desciende para terminar insertándose en la parte posteroexterna del cuello del cóndilo. (Fig. 243.)

Ligamento lateral interno. Este ligamento tiene su punto de inserción por fuera de la base de la espina del esfenoides; después desciende para ir a insertarse en la porción posterointerna del cuello del cóndilo. (Fig. 244.)

Ligamentos auxiliares. Son el ligamento esfenomaxilar, el estilomaxilar y el pterigomaxilar.

El *ligamento esfenomaxilar* tiene su inserción superior en la porción externa de la espina del esfenoides y en la parte más interna del labio anterior de la cisura de Glaser

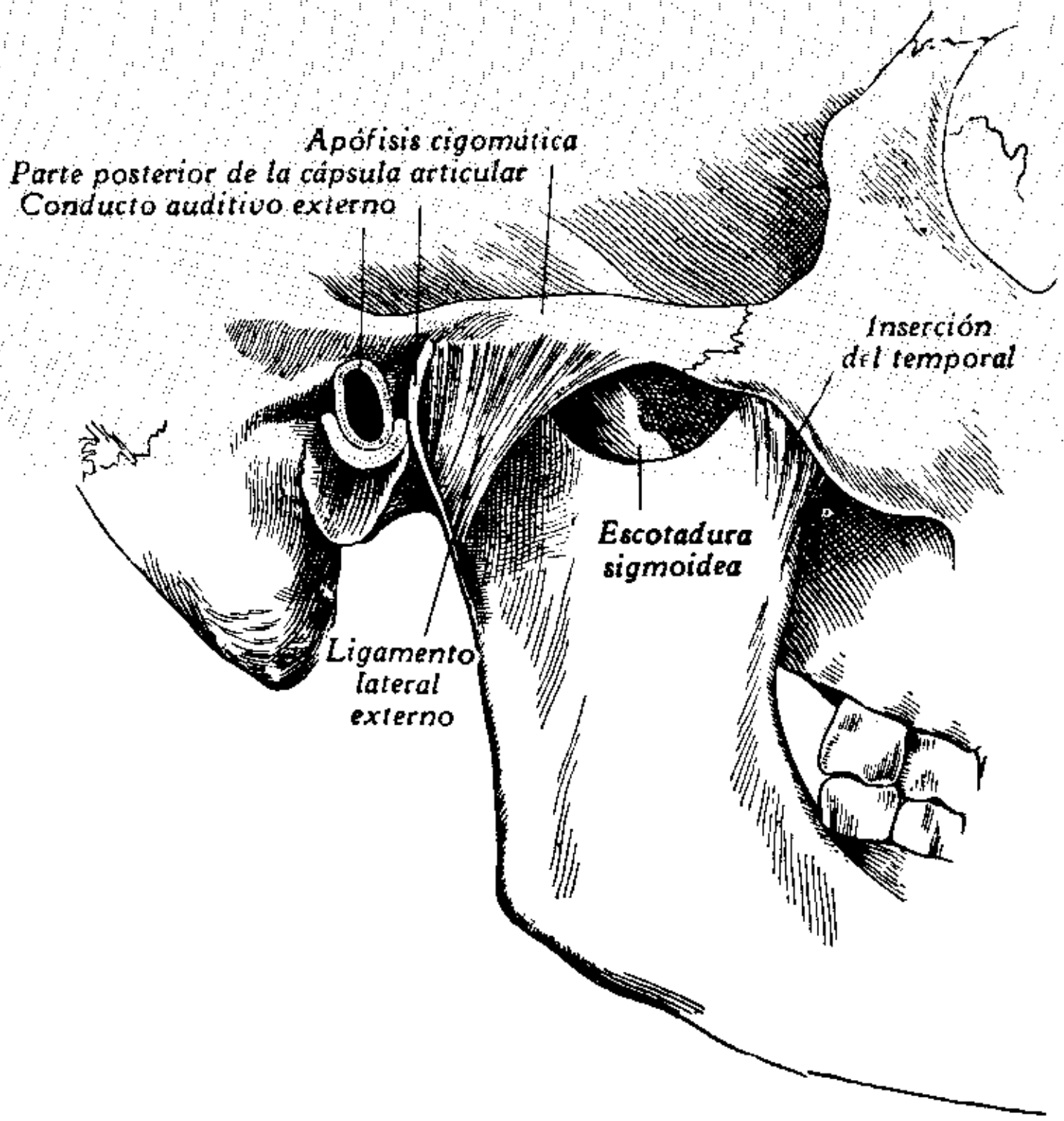

FIG. 243. ARTICULACIÓN TEMPOROMAXILAR, VISTA POR SU CARA EXTERNA.

desde donde desciende, cubriendo al ligamento lateral interno, para terminar en el vértice y en el borde posterior de la espina de Spix. Este ligamento recibe también el nombre de *ligamento lateral interno largo de Morris.*

El *ligamento estilomaxilar* se inserta por arriba cerca del vértice de la apófisis estiloides, y por abajo, en el tercio inferior del borde posterior de la rama ascendente del maxilar inferior.

El *ligamento pterigomaxilar* es un puente aponeurótico que se extiende desde el gancho del ala interna de la apófisis pterigoides hasta la parte posterior del reborde alveolar del maxilar inferior, y da inserción al músculo buccinador por delante y al constrictor superior de la faringe por detrás.

Sinovial. Es doble en la mayoría de los casos, existiendo una suprameniscal y otra inframeniscal. Ambas tapizan la cápsula correspondiente por su cara interna y terminan por un lado en el lugar de inserción del menisco sobre la cápsula, y por el otro, en el borde del revestimiento fibroso de la superficie articular correspondiente.

Relaciones. Por su cara externa la articulación temporomaxilar se halla recubierta por tejido celular, el cual está atravesado por la arteria transversal de la cara y por el nervio temporofacial; a su vez, este tejido celular está cubierto por la piel. Por su cara interna se relaciona con los nervios dentario inferior, lingual y cuerda del tímpano, y con la arteria maxilar interna y sus ramas timpánica, meníngea media y meníngea menor y con la inserción del pterigoideo externo. Por delante está en relación con haces del músculo masetero y con la escotadura sigmoidea, por donde atraviesan la arteria y el nervio maseterinos. Por atrás se relaciona con el conducto auditivo externo, pero no directamente, sino por intermedio de la prolongación superior de la parótida.

Compuesta propiamente por dos articulaciones, una meniscotemporal y la otra meniscomaxilar, verifica su movimiento bilateral simultáneo por deslizamiento que realizan

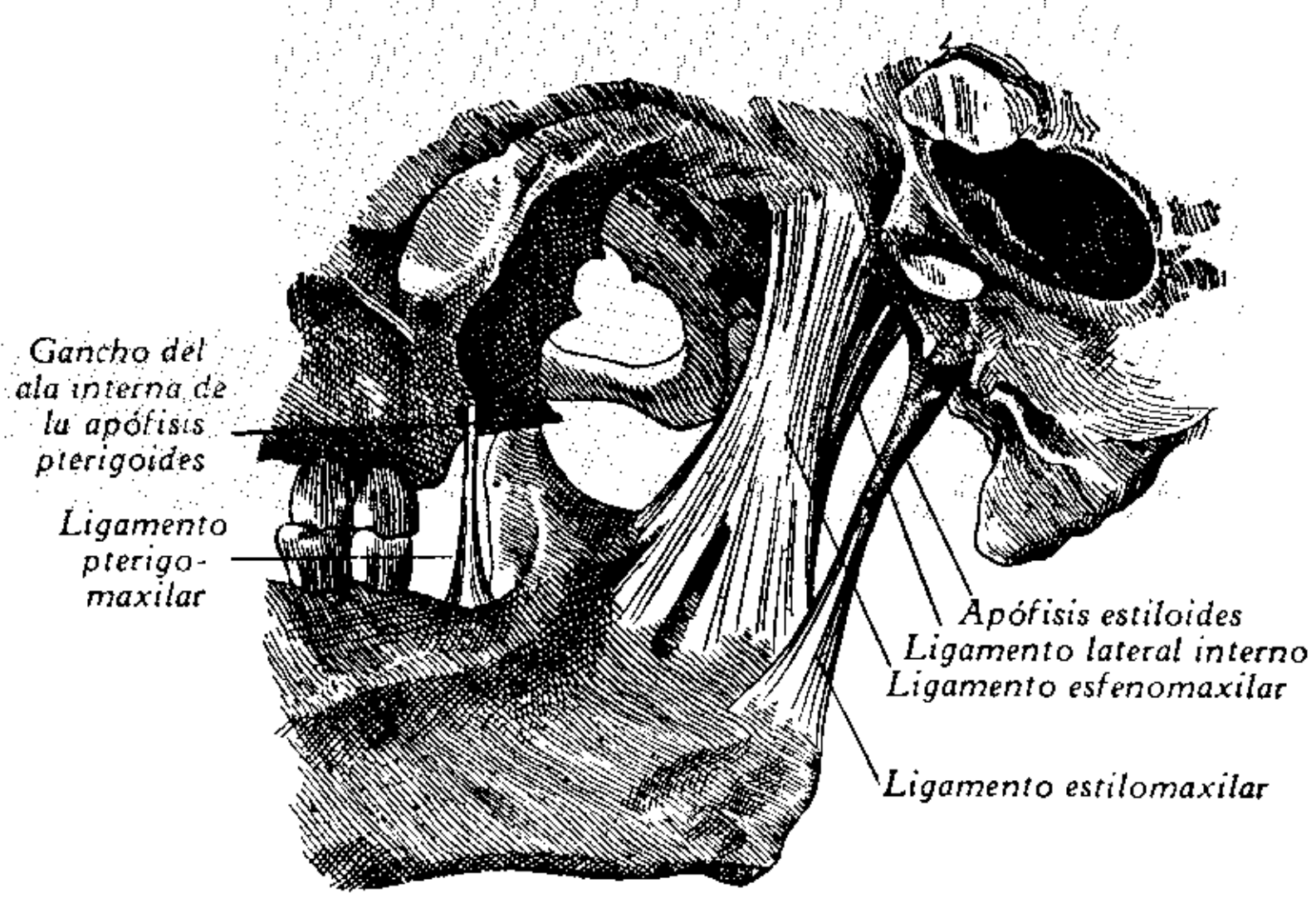

FIG. 244. ARTICULACIÓN TEMPOROMAXILAR VISTA POR SU CARA INTERNA, CON SUS LIGAMENTOS ACCESORIOS.

el desplazamiento de los cóndilos, gracias a la interposición del menisco, a la laxitud de la cápsula y a la poca resistencia que presentan los ligamentos, factores que favorecen la luxación del maxilar inferior.

Las articulaciones temporomaxilares funcionan simultáneamente y presentan *movimientos de abatimiento y de elevación.* En el primero el mentón se dirige abajo y atrás; cóndilo y menisco forman un conjunto que desliza de atrás adelante, sobre el cóndilo temporal, girando ligeramente el menisco hasta tomar una posición horizontal, movimiento que limitan los haces posteriores del menisco mismo y se realiza por la acción del pterigoideo externo inervado por el maxilar inferior; y cuando el menisco queda fijo sólo el cóndilo continúa su deslizamiento por debajo del menisco realizando en el maxilar inferior un movimiento de rotación sobre un eje transversal que pase por lo espina de Spix, permitiendo que el cóndilo del maxilar se coloque por debajo del cóndilo del temporal.

Resulta de lo anterior que el maxilar inferior en su abatimiento realiza un movimiento de deslizamiento y de rotación, siendo la porción menos móvil el orificio dentario por donde penetra el paquete neurovascular dentario inferior, y produciendo en los incisivos una simple traslación de adelante hacia atrás.

Los músculos abatidores de fuerza menor que los elevadores son el vientre anterior del digástrico, el milohioideo y el geniohioideo.

En el *movimiento de elevación* se realiza en sentido contrario el mecanismo del abatimiento y alcanza su máximo cuando se encuentran los arcos dentarios. Intervienen en éste

los potentes músculos temporales, masetero y pterigoideo interno que desarrollan una fuerza media de 300 libras y están inervados por el maxilar inferior.

Los *movimientos de propulsión y retropulsión* se realizan en la articulación menisco-temporal, pues tanto el cóndilo como el menisco sufren el deslizamiento de atrás adelante colocando el cóndilo maxilar por debajo del cóndilo del temporal, e intervienen en este movimiento la contracción simultánea de los pterigoideos externos y secundariamente el pterigoideo interno y el masetero inervados por el maxilar inferior.

El movimiento de retropulsión se realiza en sentido inverso a la propulsión y se limita por el choque del cóndilo sobre la pared anterior del conducto auditivo e intervienen en éste los haces posteriores del temporal y secundariamente el digástrico.

En los *movimientos de diducción o de lateralidad* se mueven las dos articulaciones alternativamente; mientras uno de los cóndilos sufre con su menisco un movimiento de traslación el otro pivotea alrededor de un eje vertical que pasa por su cuello, resultando que en cada movimiento un cóndilo se desaloja y el otro sirve de punto de apoyo o de pivote. Intervienen en éste los pterigoideos externos contrayéndose alternadamente.

La combinación de los movimientos de abatimiento, elevación y diducción realiza el movimiento de circunducción que permite el frotamiento de los arcos dentarios, consiguiendo la trituración de los alimentos.

CAP. 12

ARTICULACIONES DEL TORAX

Se comprenden en esta denominación las siguientes articulaciones:
1º Articulaciones de las costillas con la columna vertebral.
2º Articulaciones de las costillas con los cartílagos costales.
3º Articulaciones de los cartílagos costales con el esternón.
4º Articulaciones de los cartílagos costales entre sí.
5º Articulaciones de las piezas del esternón entre sí.

ARTICULACIONES DE LAS COSTILLAS CON LA COLUMNA VERTEBRAL

Las costillas se articulan por medio de su cabeza con los cuerpos vertebrales y por intermedio de su tuberosidad con las apófisis transversas. La primera articulación se llama costovertebral propiamente dicha y, la segunda, costotransversa.

Articulación costovertebral. Pertenece al género de las artrodias. Presenta como superficies articulares, por parte de la costilla, dos facetas planas, oblicuas y convergentes en una arista rugosa. Por parte de las vértebras, dos facetas similares, situadas una en la vértebra superior y otra en la inferior; ambas son también oblicuas y convergen hacia el menisco intervertebral, constituyendo un ángulo diedro entrante.

Medios de unión. Comprenden el *ligamento interóseo*, el *ligamento anterior* y el *posterior.*

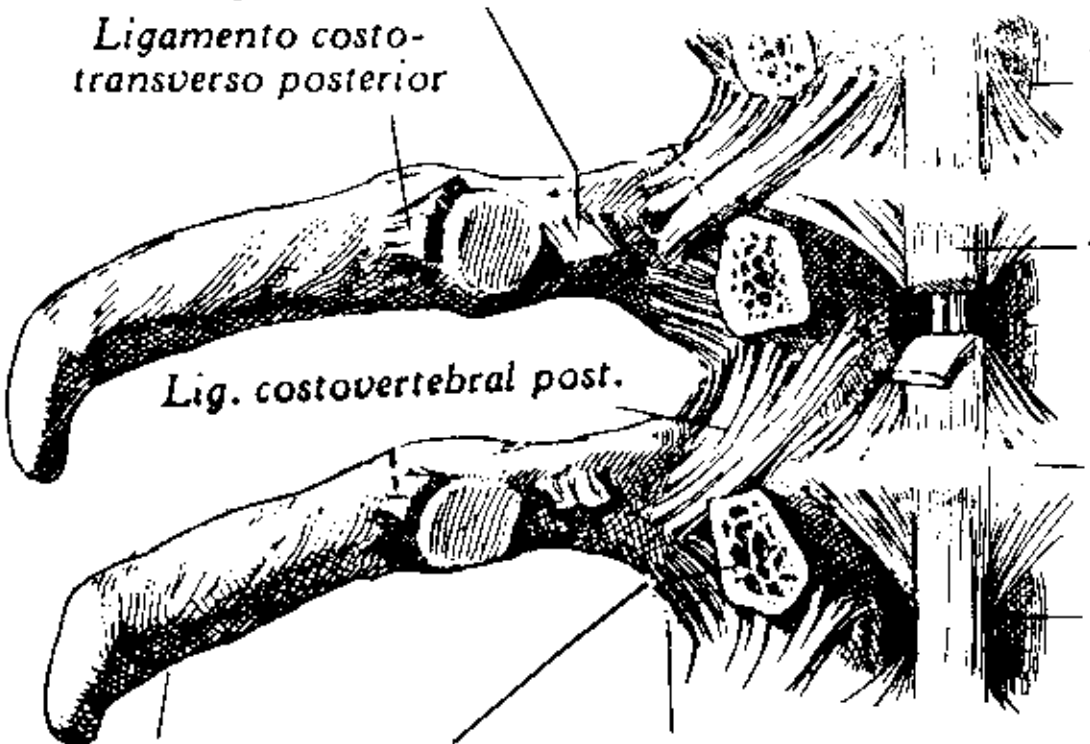

FIG. 245. ARTICULACIONES COSTOVERTEBRALES IZQUIERDAS, VISTAS POR DETRÁS.

El *ligamento interóseo* va de la arista del ángulo diedro costal al disco intervertebral, separándose de este modo la articulación de las facetas superiores de la articulación de las inferiores, y confundiéndose por delante y por detrás con los ligamentos anterior y posterior, respectivamente.

El *ligamento anterior* o *ligamento radiado* tiene forma de abanico. Se inserta por fuera en el reborde de las facetas costales, de donde irradian sus fibras hacia arriba, horizontalmente y hacia abajo; las primeras van a adherirse a la cara lateral del cuerpo ver-

tebral superior, mientras las segundas se insertan sobre el menisco intervertebral y las últimas lo hacen sobre el cuerpo de la vértebra inferior. (Véase fig. 227.)

El *ligamento posterior* está formado por varios haces resistentes que principian en la parte posterosuperior del cuello, pasando sobre la pared anterior del agujero de conjunción para ir a insertarse en la cara posterior del cuerpo vertebral y en el fibrocartílago intervertebral suprayacente. (Fig. 245.)

Sinovial. Existen dos sinoviales, una superior y otra inferior, que se hallan separadas por el ligamento interóseo, aunque frecuentemente se comunican por su parte posterior.

Articulación costotransversa. Como se ha dicho, está formada entre la tuberosidad de la costilla y la apófisis transversa y pertenece el género de las semitrocoides.

Superficies articulares. Por parte de la costilla, en su tuberosidad, se encuentra una faceta ligeramente convexa, y por parte de la apófisis transversa, en la cara anterior de su vértice, una faceta similar ligeramente cóncava. Ambas son verticales en las articulaciones superiores, y oblicuas hacia abajo y adelante en las inferiores.

Medios de unión. Comprenden cuatro ligamentos.

El *ligamento interóseo* es el más fuerte; se extiende de la parte posterior e inferior del cuello costal a la cara anterior de la apófisis transversa correspondiente. (Fig. 246.)

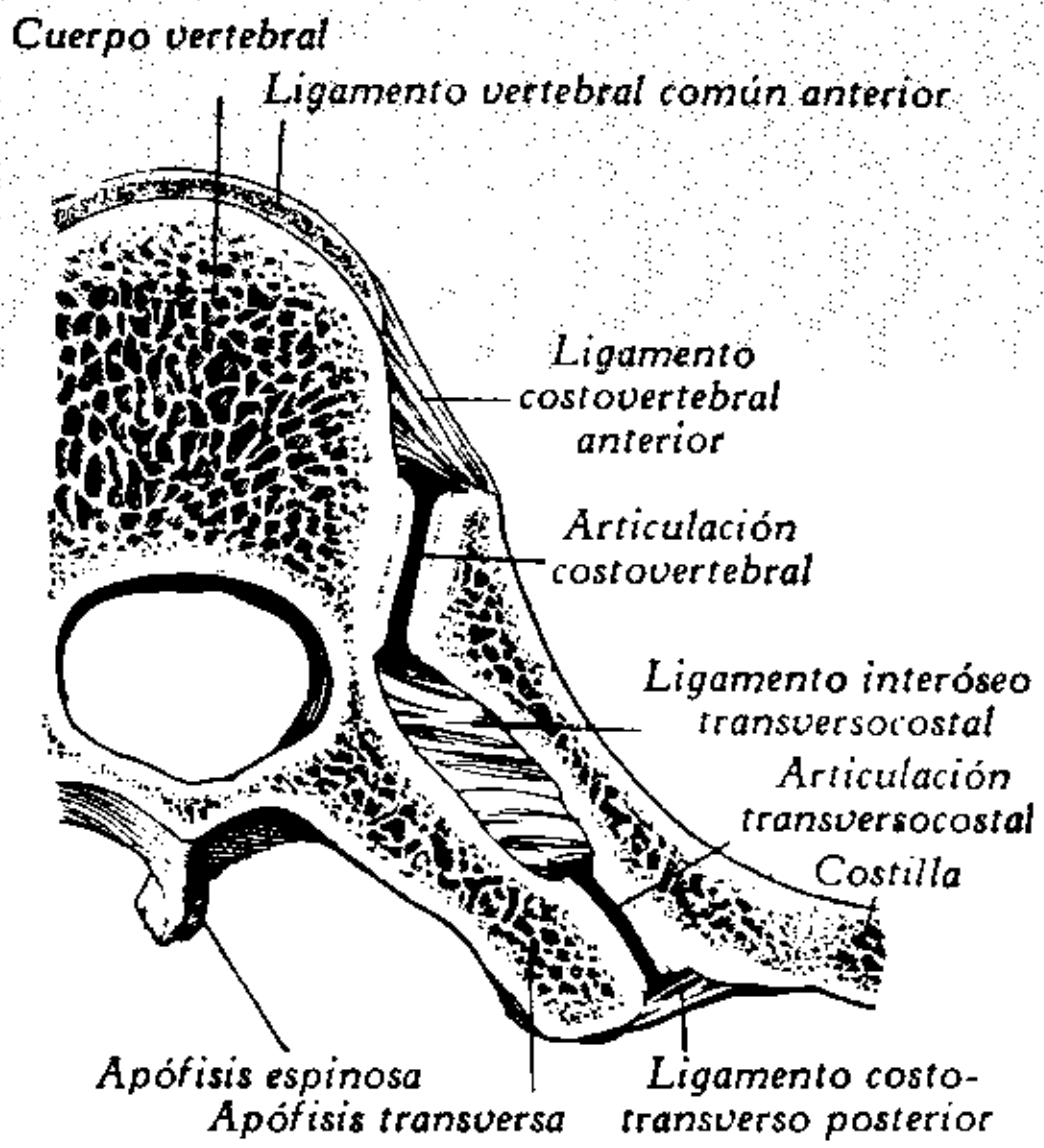

FIG. 246. CORTE HORIZONTAL DE UNA ARTICULACIÓN COSTOVERTEBRAL.

El *ligamento costotransverso posterior* se inserta en la parte posteroexterna de la tuberosidad costal, dirigiéndose oblicuamente hacia atrás y abajo para insertarse en el vértice de la apófisis transversa correspondiente. (Fig. 247.)

El *ligamento costotransverso superior,* grueso y resistente, se inserta en el borde superior del cuello de la costilla, se dirige hacia arriba y afuera, y va insertarse en el borde inferior de la apófisis transversa de la vértebra suprayacente. A menudo existe un haz accesorio, que se inserta por arriba en el vértice de la apófisis transversa y, por abajo, delante de la tuberosidad confundiéndose con el ligamento principal. Por la parte interna existe también otro haz accesorio muy delgado que va de la apófisis y a veces se une al propio cuerpo vertebral. (Véase fig. 227.)

El *ligamento costotransverso inferior* es menos resistente y más delgado que el anterior; se inserta por arriba en el borde inferior del cuello de la costilla, se dirige luego hacia abajo y sus fibras convergen sobre el vértice de la apófisis transversa, donde se insertan. Para ver este ligamento es necesario levantar la costilla.

Existe un quinto ligamento, descrito por Trolard y llamado *ligamento costolaminar,* que se inserta en el borde superior del cuello de la costilla, se dirige hacia arriba y adentro, insertándose en el borde inferior de la lámina vertebral.

Sinovial. La articulación costotransversa tiene una sinovial rudimentaria.

Movimientos. Permiten estas articulaciones el ascenso y descenso de las costillas. Al subir, se dirigen éstas hacia adelante y hacia fuera, al mismo tiempo que giran sus caras disminuyendo su curvatura de torsión y ampliando la capacidad torácica. Al bajar, las costillas ejecutan los mismos movimientos en sentido inverso, y reducen la capacidad torácica.

Si se tienen en cuenta las relaciones del esternón con las costillas, se deducirá fácilmente que al subir éstas, alejan al esternón de la columna vertebral, y al bajar, lo acercan a la misma.

Los músculos elevadores de las costillas son los siguientes: escalenos, pectorales, serratos y supracostales. Los depresores son: el recto mayor del abdomen, el oblicuo mayor, el oblicuo menor, el transverso y ciertos haces del serrato mayor.

ARTICULACIONES DE LAS COSTILLAS CON LOS CARTILAGOS COSTALES

Superficies articulares. En la extremidad anterior de la costilla existe una cavidad elipsoidea, de diámetro mayor vertical, que se adapta a una superficie de configuración inversa situada en la extremidad externa del cartílago. Ambas superficies están soldadas

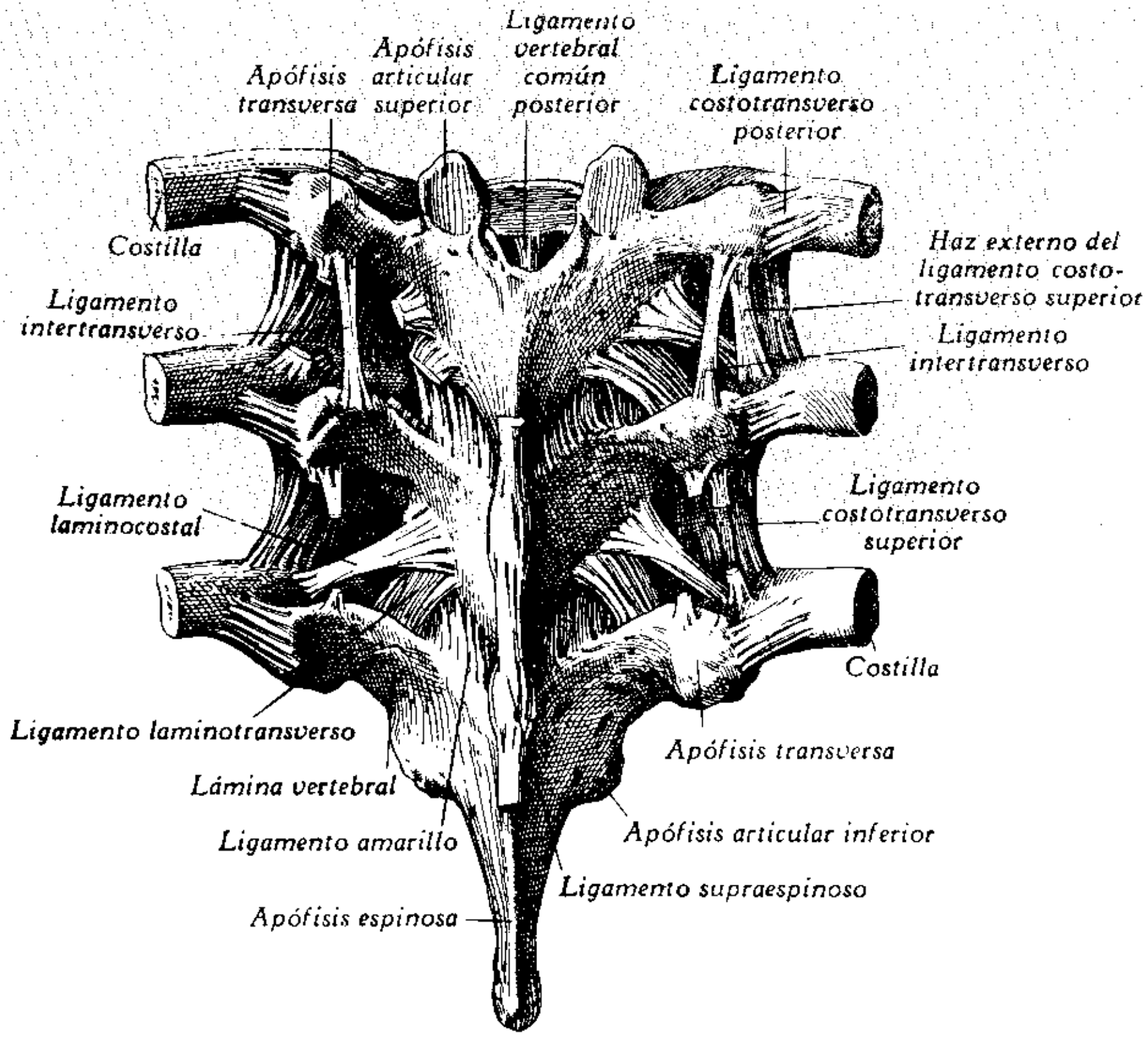

FIG. 247. ARTICULACIONES COSTOVERTEBRALES, VISTAS POR DETRÁS.

íntimamente. La unión de cartílago y hueso se halla reforzada por la continuación del periostio con el pericondrio.

ARTICULACIONES DE LOS CARTILAGOS COSTALES CON EL ESTERNON

Superficies articulares. En los bordes del esternón, como es sabido, existen dos series de escotaduras, unas articulares para las costillas y otras no articulares. Las escotaduras corresponden a las líneas de unión de las piezas esternales primitivas y cada una de ellas se halla formada, al principio, por dos facetas en ángulo diedro abierto hacia fuera. En el adulto el ángulo diedro queda transformado en una concavidad.

La extremidad anterior del cartílago costal tiene primeramente forma de cuña, con una faceta superior y otra inferior. Con la edad adopta la forma de una cabeza que encaja perfectamente en la escotadura esternal. (Fig. 248.)

Medios de unión. Un ligamento interóseo se extiende desde la parte más convexa del cartílago, al fondo de la escotadura esternal.

Del perímetro de las superficies articulares parte una membrana fibrosa, recubierta por el pericondrio, el cual va a confundirse con el periostio, y a la que se da el nombre de *ligamento capsular*.

Existe un *ligamento anterior* que se inserta en la parte anterior del cartílago, de donde sus fibras se abren en abanico, y se dirigen hacia dentro. En la línea media del esternón, algunas fibras llegan a entrecruzarse con las del ligamento del lado opuesto. La inserción interna de este ligamento se realiza sobre el periostio subyacente.

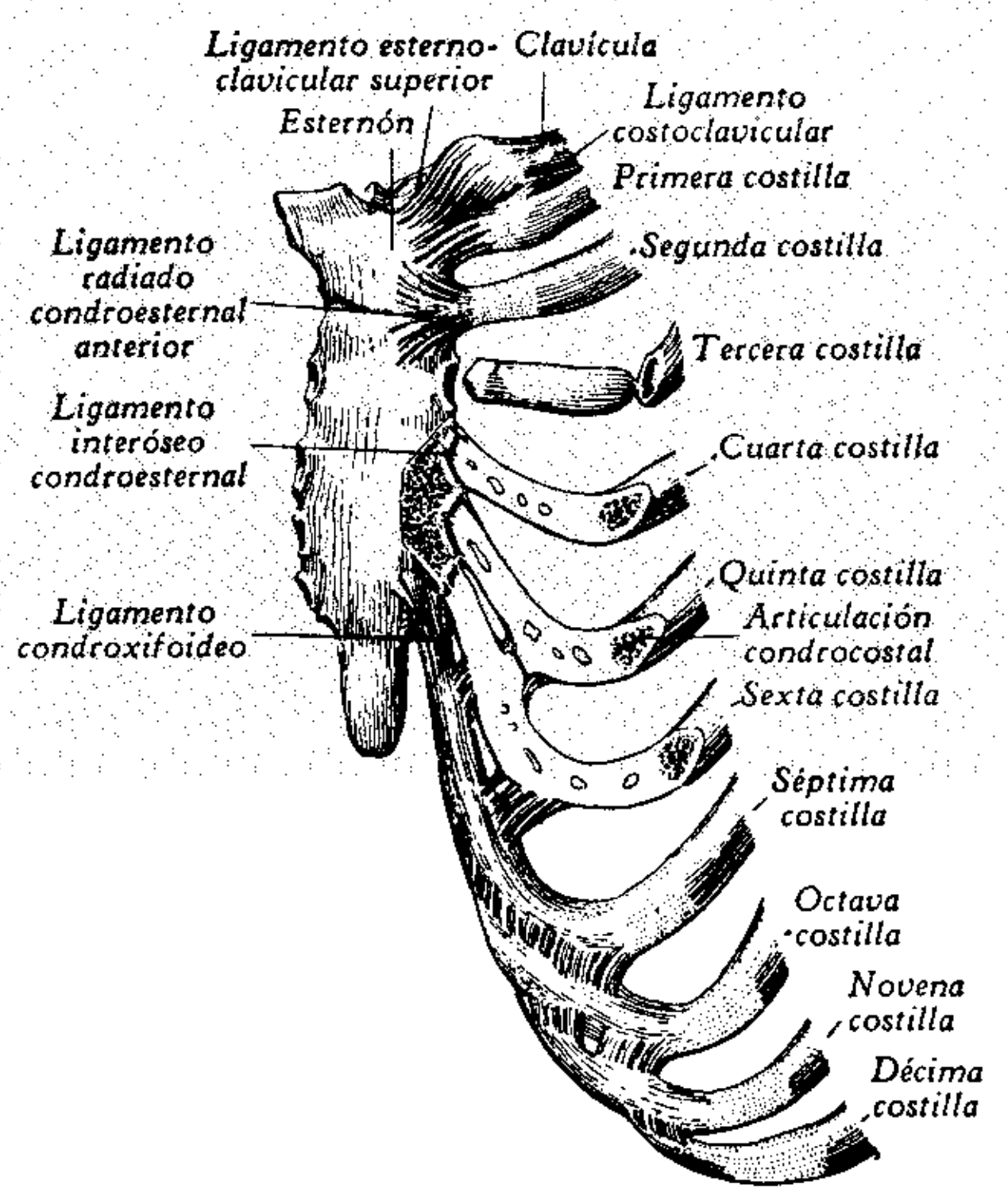

FIG. 248. ARTICULACIONES ANTERIORES DEL TÓRAX.

El *ligamento posterior,* aunque menos resistente que el anterior, presenta la misma disposición que él.

Sinovial. Pueden existir una o dos sinoviales rudimentarias; en algunas articulaciones condroesternales puede faltar totalmente la sinovial.

ARTICULACIONES DE LOS CARTILAGOS COSTALES ENTRE SI

Los cartílagos costales sexto, séptimo, octavo y noveno, y a veces también el quinto, constituyen con los cartílagos subyacentes articulaciones del tipo de las artrodias.

Superficies articulares. Cada cartílago lleva hacia su parte media un ensanchamiento donde se encuentra una superficie articular ovalada, de eje mayor transversal.

Medios de unión. Están constituidos por el pericondrio que pasa sin solución de continuidad de un cartílago a otro y se halla reforzado por haces de fibras elásticas. Existe también una sinovial rudimentaria.

ARTICULACIONES DE LAS PIEZAS DEL ESTERNON ENTRE SI

Son en número de dos, una entre el mango y el cuerpo y la otra entre éste y el apéndice xifoides. La primera presenta por parte del mango una superficie articular plana

y ovalada, de eje mayor transversal, que se corresponde exactamente con la superficie articular situada en la extremidad superior del cuerpo. Ambas se hallan cubiertas de cartílago hialino y entre ellas existe fibrocartílago que hace las veces de ligamento interóseo y se continúa lateralmente con el ligamento de la segunda articulación condroesternal. A menudo este fibrocartílago es compacto en la periferia y blando en el centro y presenta una cavidad, por lo que la articulación puede ser considerada como una diartroanfiartrosis.

Medios de unión. Además del fibrocartílago, sirve el periostio esternal, que se continúa de una pieza a la otra sin interrupción, semejando una cápsula articular.

La articulación del cuerpo con el apéndice xifoides está constituida por dos superficies articulares ovaladas, de diámetro mayor transversal y unidas entre sí por un fibrocartílago que sirve de ligamento interóseo; el periostio, que se continúa de una pieza a la otra, hace las veces de cápsula articular.

Ambas articulaciones esternales tienden a desaparecer con la edad, a causa de que la osificación invade el fibrocartílago interóseo.

CAP. 13

ARTICULACIONES DEL MIEMBRO SUPERIOR

Los diversos segmentos óseos de que consta el miembro superior se hallan unidos entre sí mediante articulaciones variadas, que permiten los amplios movimientos de que este miembro goza. Dichas articulaciones pueden agruparse del siguiente modo:

1º Articulación escapulotorácica.
2º Articulaciones de los huesos del hombro entre sí y con el tórax.
3º Articulación escapulohumeral.
4º Articulación del codo.
5º Articulaciones radiocubitales.
6º Articulaciones de la muñeca.
7º Articulaciones de la mano.

ARTICULACION ESCAPULOTORACICA

Pertenece al grupo de la sisarcosis y desarrolla sólo movimientos de deslizamiento que acompañan a los movimientos de la articulación escapulohumeral gracias a la acción de los músculos periescapulares.

Los *espacios de deslizamiento* son: uno, interserratoescapular, comprendido entre el serrato mayor y el subescapular, constituidos de tejido celular laxo y que integra el hueco de la axila. Corresponde a un ángulo diedro comprendido entre la subescapular por fuera y el serrato mayor hacia dentro; se continúa hacia delante con el hueco de la axila donde se encuentra el paquete neurovascular de ésta y a su vez se continúa con el espacio celular interpectorotorácico. (Fig. 249.) También por arriba, a través del vértice de la pirámide axilar, tiene comunicación con el espacio clavicoracocostal, y queda limitado por abajo por la aponeurosis de la axila.

El otro espacio profundo interserratotorácico es casi virtual y está limitado adelante por las inserciones costales del gran dentado, mientras por atrás se prolonga hasta las apófisis espinosas, y está comprendido entre el romboide y el pequeño dentado posterosuperior, quedando las superficies de deslizamiento como si se tratara de una enartrosis, una convexa (pared torácica) y la otra cóncava.

En estos espacios de deslizamiento se realizan los movimientos del omóplato (esqueleto móvil) sobre el tórax mediante la acción de los músculos periescapulares que por su contracción sincronizada inmovilizan el omóplato sobre el tórax, quedando sin efecto la articulación interescapulotorácica, sirviendo así de punto de apoyo a la articulación escapulohumeral; pero también contraídos parcialmente movilizan el omóplato, precediendo este acto a las movimientos de conjunto del hombro.

Los músculos que intervienen en la fijación del omóplato sobre el tórax son el trapecio y el romboides hacia atrás; los pectorales a través de la articulación escapulohumeral hacia delante; el angular del omóplato hacia arriba y principaluente por la contracción del gran dentado que lo aplica y fija sobre la pared del tórax.

Los movimientos de conjunto del hombro son: de *proyección anterior,* en los que el omóplato se desliza hacia delante alejando el borde espinal de las apófisis espinosas por la contracción del gran dentado, y secundariamente las del gran pectoral, resultando de este

movimiento que el espacio interserratotorácico se abre y aumenta de capacidad, mientras ~~que el espacio interserratoescapular tiende a cerrarse y a disminuir de capacidad. (Fig. 250.)~~ De *proyección posterior,* realizado por los haces inferiores y medios del trapecio, del romboides y del gran dorsal a través de la articulación del hombro; naturalmente con el relajamiento de los antagonistas. *Movimientos de elevación,* que se producen al levantar el hombro, producidos por la acción de los haces superiores del trapecio, del angular del omóplato, y secundariamente por el omohioideo: este movimiento de elevación

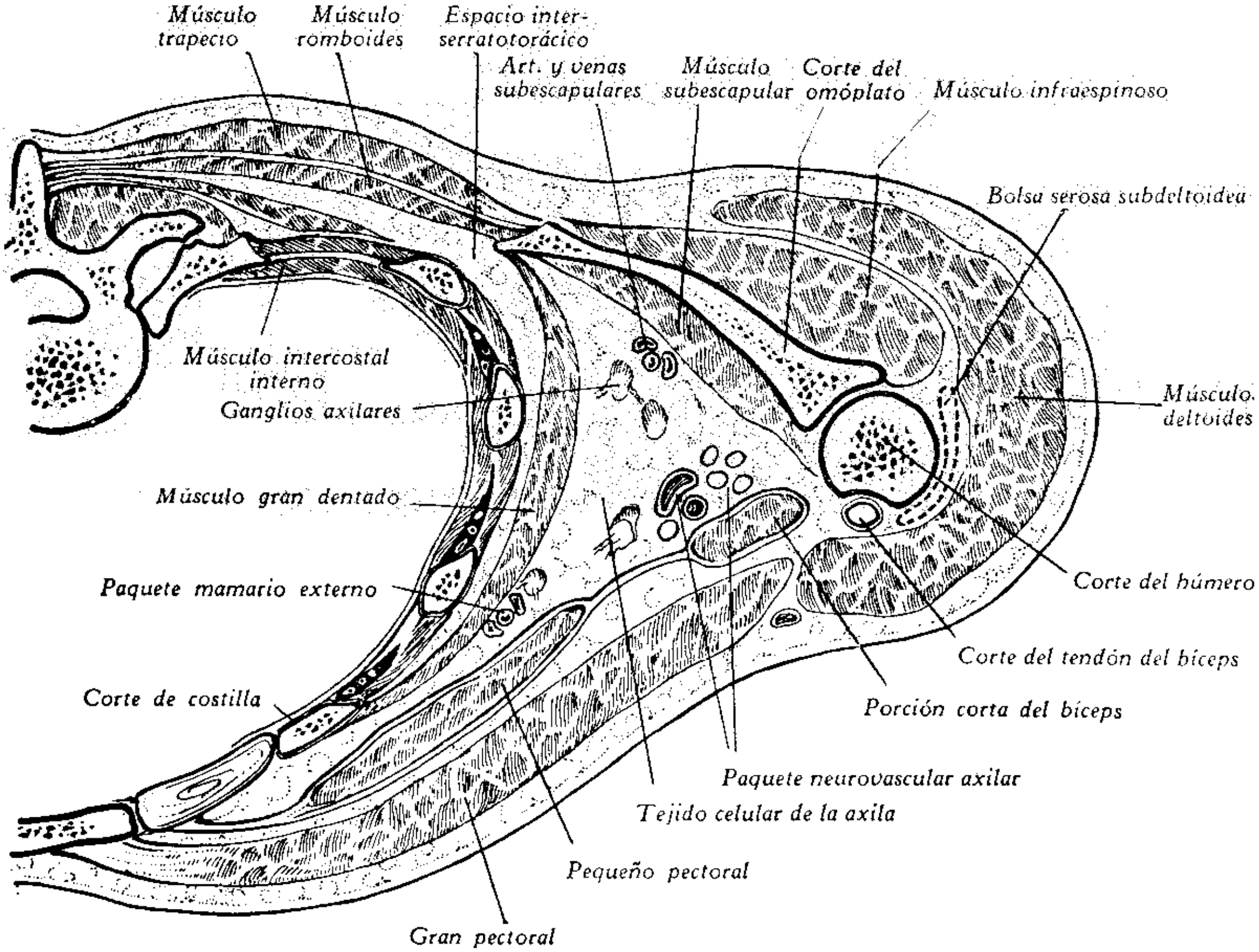

FIG. 249. CORTE TRANSVERSAL DEL HOMBRO Y AXILA PARA VER LOS ESPACIOS INTERESCAPULOTORÁCICOS.

implica movimientos de las articulaciones acromioclavicular e interserratoescapular que al deslizarse tienen su punto de apoyo o pivote en la articulación esternoclavicular. *Movimientos de descenso,* realizados por la acción de los haces inferiores del trapecio, del gran dentado y del dorsal ancho, y secundariamente por la acción del pectoral menor que abate el hombro. *Movimientos de báscula,* que pueden realizarse hacia fuera y entonces el ángulo inferior del omóplato se dirige hacia fuera, a la vez que el ángulo superointerno se dirige hacia dentro, en tanto que el externo se eleva haciendo que la cavidad glenoidea mire hacia arriba y hacia delante. Intervienen en esta acción los haces inferiores del gran dentado y los haces acromiales del trapecio. En la báscula hacia dentro el ángulo inferior se aproxima a las apófisis espinosas, el ángulo superointerno se eleva, mientras el externo se abate haciendo que la cavidad glenoidea mire hacia abajo y ligeramente atrás, interviniendo en este movimiento el angular del omóplato, los haces superiores del gran dentado y el romboides. En los *movimientos de acercamiento* de los omóplatos, se deslizan éstos acer-

acción de los haces medios e inferiores del trgeramente el hombro, y se realizan por la acción de los haces medios e inferiores del tıapecio, el gran dorsal y el romboides.

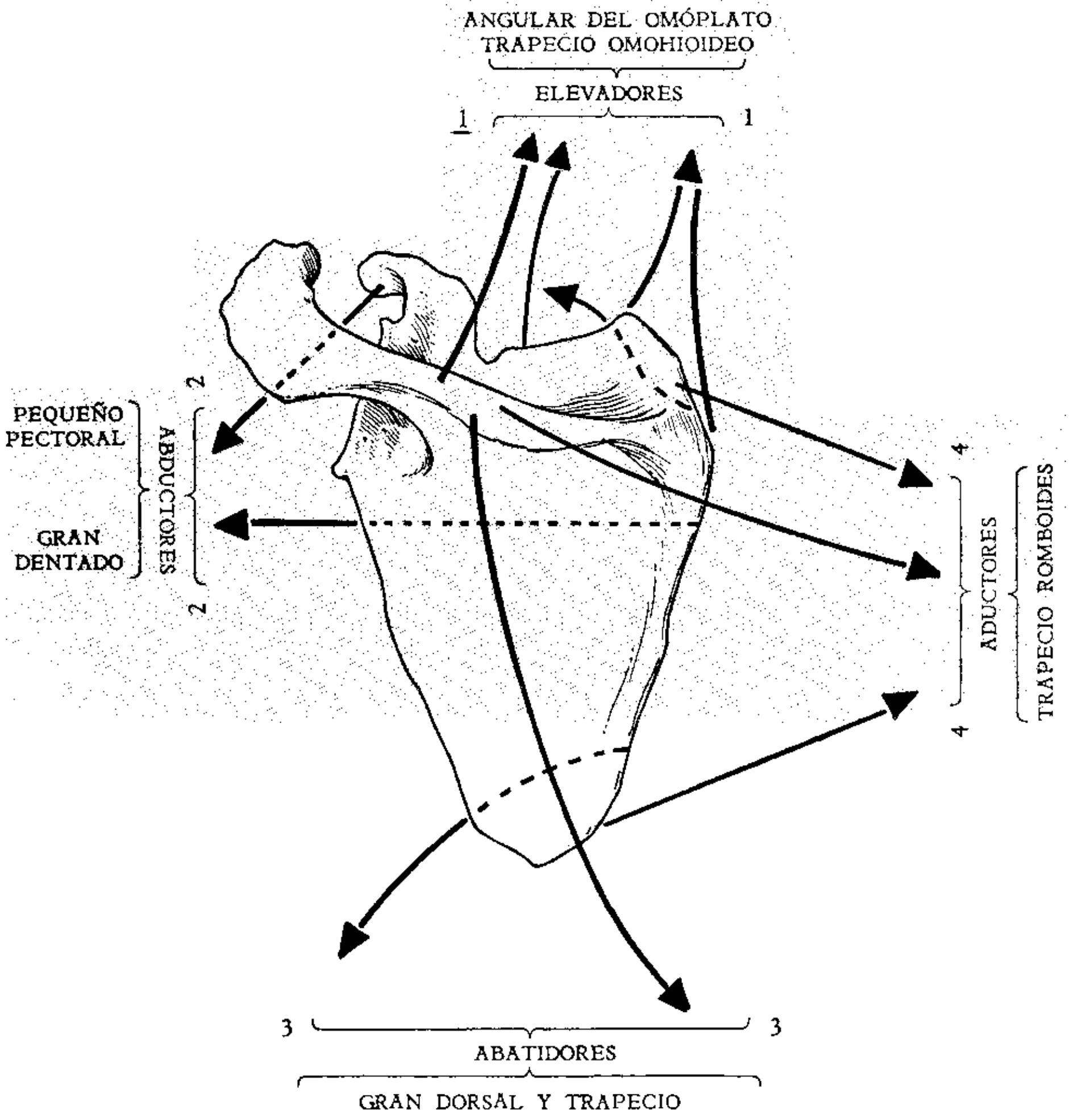

FIG. 250. ESQUEMA DE LOS MÚSCULOS DEL OMÓPLATO IZQUIERDO.

1-1, músculos elevadores; 2-2, músculos abductores; 3-3, músculos abatidores; 4-4, músculos aductores.

ARTICULACIONES DEL HOMBRO

Las *articulaciones del hombro* comprenden la *articulación esternocostoclavicular,* formada por la clavícula al articularse con el esternón y con la primera costilla, y la *articulación acromioclavicular,* constituida por la clavícula y el acromion del omóplato. La clavícula también se halla unida a la apófisis coracoides por ligamentos cuyo estudio se hará a continuación del de las articulaciones del hombro. Por último, entre partes del omóplato existen también ligamentos que reciben el nombre de *ligamentos propios del omóplato.*

ARTICULACION ESTERNOCOSTOCLAVICULAR

Es una diartrosis del tipo de las denominadas por encaje recíproco.

Superficies articulares. Del lado torácico son dos: una superficie oblonga, de diámetro mayor transversal, vuelta hacia arriba y afuera, y situada a los lados de la hor-

quilla del esternón; y una pequeña superficie plana, colocada en la cara superior del primer cartílago costal y limitada por delante y por detrás por los ligamentos condroesternales. La extremidad interna de la clavícula presenta una superficie articular vuelta hacia dentro, de diámetro mayor anteroposterior, que se continúa inferiormente con una pequeña superficie plana. Ambas superficies están revestidas de cartílago, cuyo espesor en el esternón es mayor cerca del cartílago costal, en tanto que en la clavícula es mayor en su parte superior, adelgazándose hacia abajo. (Fig. 251.)

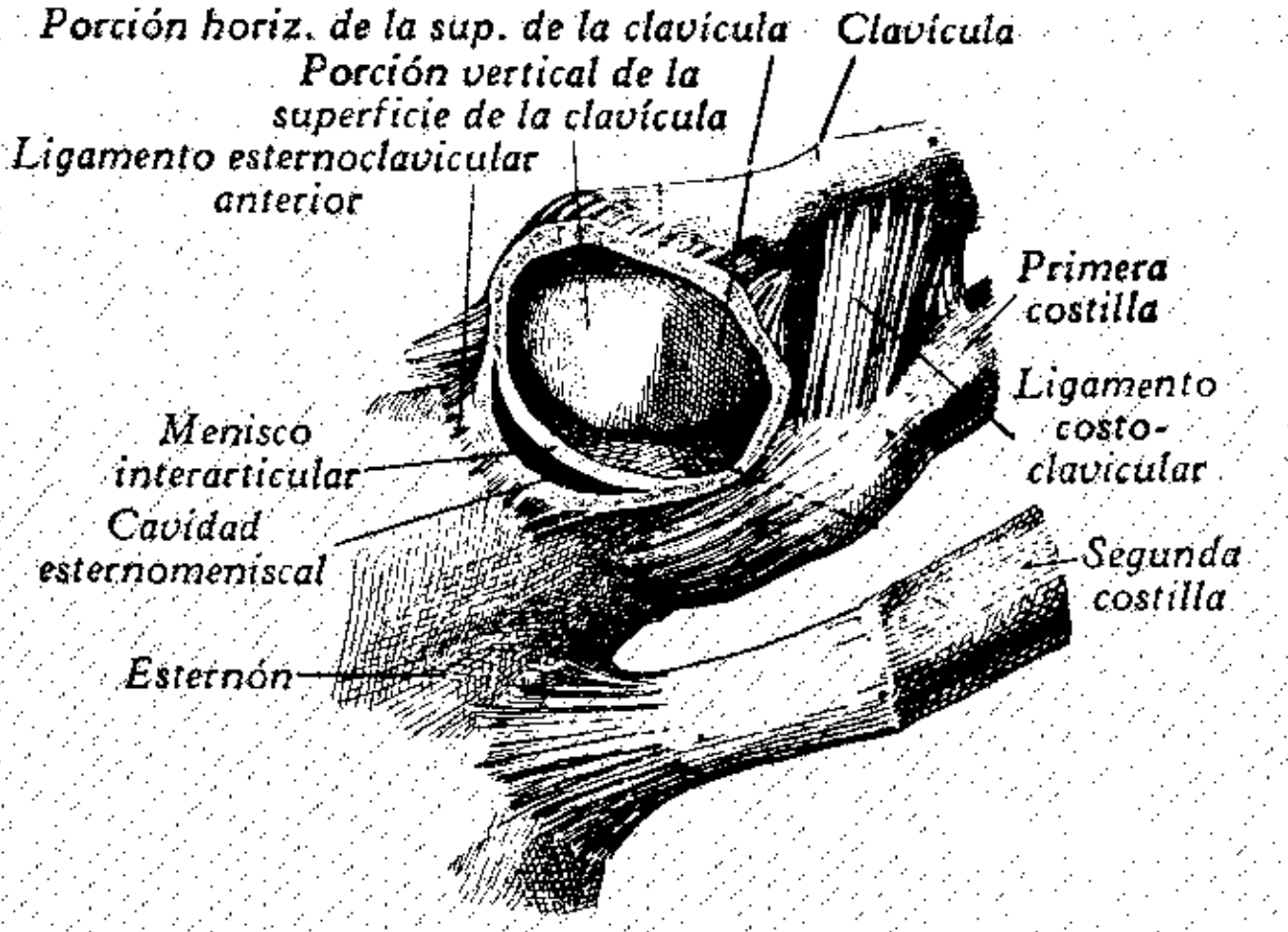

FIG. 251. ARTICULACIÓN ESTERNOCOSTOCLAVICULAR, ABIERTA POR DELANTE.

Fibrocartílago interarticular. Es un menisco colocado entre ambas superficies articulares y oblicuamente dirigido de arriba abajo y de adentro afuera. Su espesor es mayor en la parte superior que en la inferior, y en los bordes anterior y posterior que en el centro, donde se halla a menudo perforado. Su cara interna se adapta perfectamente a la superficie esternocondral, mientras la externa lo hace a la superficie clavicular. La circunferencia de este menisco se fija por arriba, adelante y atrás a los elementos ligamentosos, en tanto que por abajo se adhiere al cartílago costal. (Fig. 252.)

El menisco divide así la articulación en dos compartimientos, los cuales pueden quedar separados o comunicarse, según exista o no la mencionada perforación. Este fibrocartílago no desempeña, como otros, el papel de adaptar entre sí las superficies articulares,

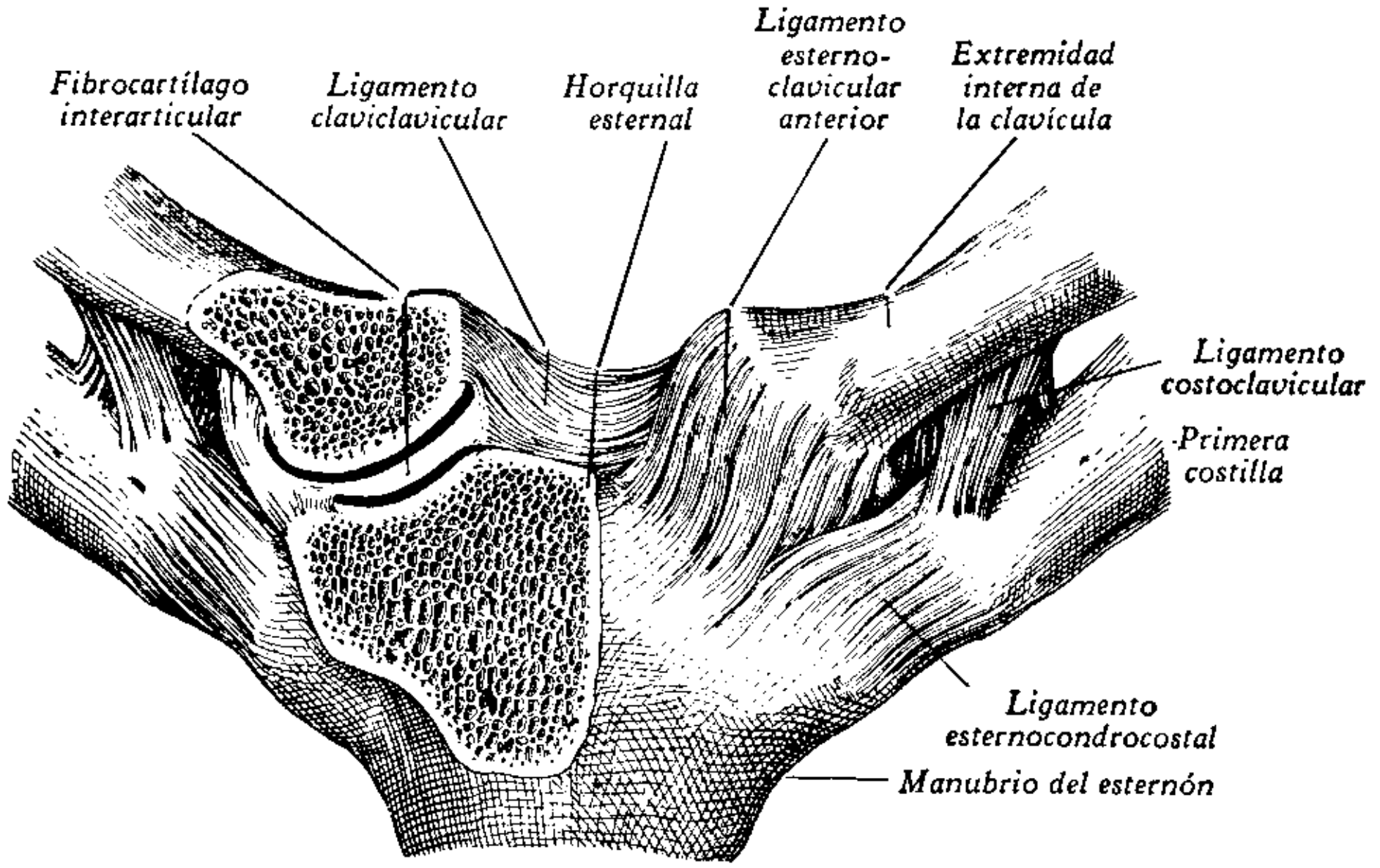

FIG. 252. ARTICULACIÓN ESTERNOCOSTOCLAVICULAR, VISTA POR SU CARA ANTERIOR.

sino que es homólogo del epiesternón de algunos mamíferos, en los cuales sirve de intermediario entre el mango del esternón y la extremidad interna de la clavícula. (Véase fig. 251.)

Medios de unión. Comprenden una cápsula fibrosa que se inserta en el reborde de las superficies articulares y se halla reforzada por cuatro ligamentos.

El *ligamento anterior* se inserta por fuera de la parte anterior de la extremidad interna de la clavícula y sus fibras se dirigen hacia abajo y adentro, yendo a fijarse sobre el reborde articular anterior del mango del esternón y sobre el primer cartílago costal.

El *ligamento posterior* se inserta en la parte posterior de la extremidad interna de la clavícula y en la cara posterior del mango del esternón; se halla recubierto por la inserción de los músculos esternohioideo y esternotiroideo.

El *ligamento inferior,* corto y resistente, se inserta en la cara superior del primer cartílago costal y en la parte interna de la cara superior de la primera costilla; se dirige hacia arriba y afuera para terminar en la cara inferior de la clavícula.

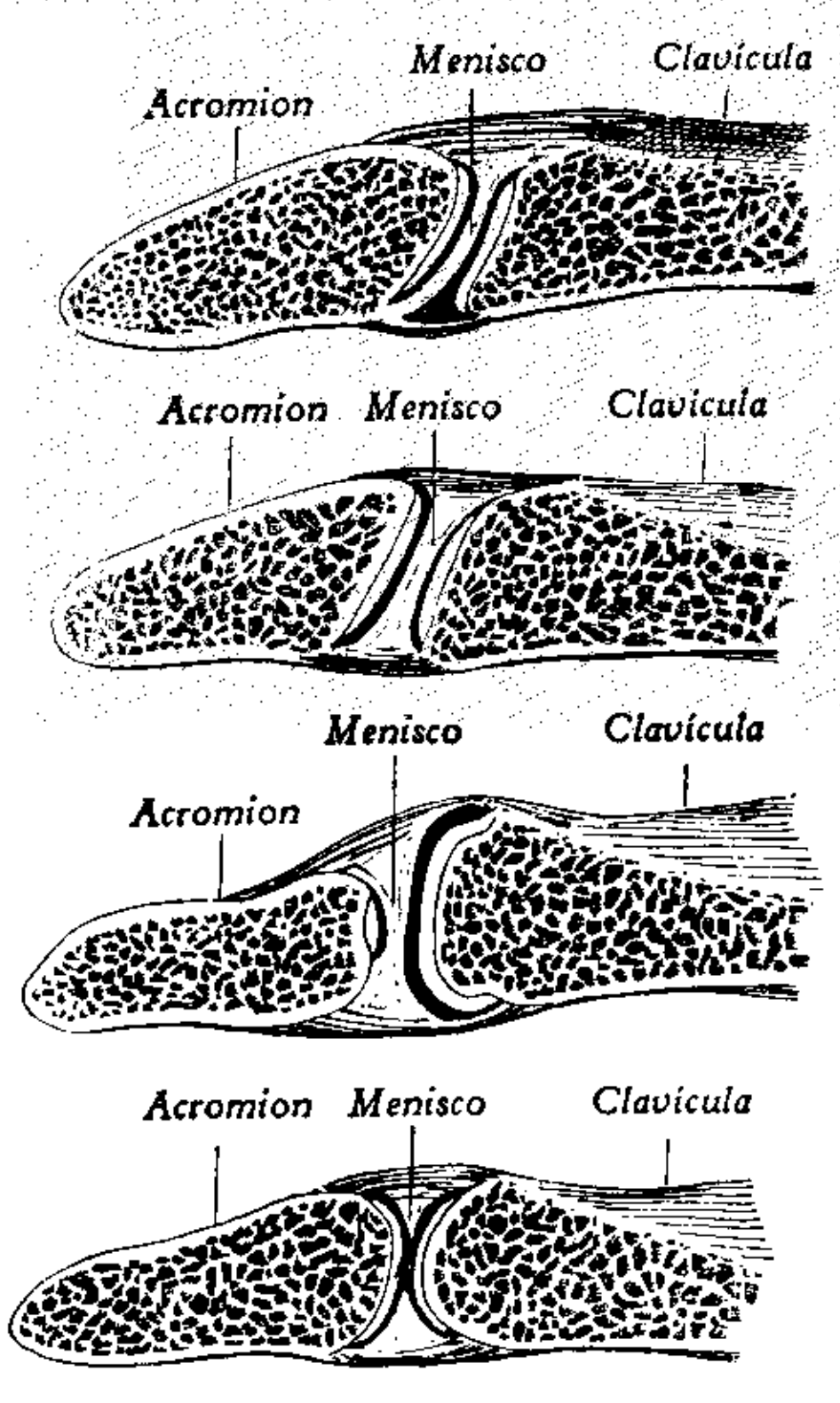

FIG. 253. CORTES DE LA ARTICULACIÓN ACROMIOCLAVICULAR; DIFERENTES TIPOS DEL MENISCO.

El *ligamento superior* está formado por dos haces, de los cuales uno, conocido con el nombre de ligamento *esternoclavicular superior,* es corto y va del reborde articular superior de la clavícula a la horquilla del esternón; el otro, llamado *ligamento interclavicular,* de fibras largas, se extiende desde la parte superior de la clavícula de un lado a la misma parte de la clavícula del lado opuesto, pasando como puente sobre la horquilla del esternón.

Sinovial. En la mayoría de los casos existen dos sinoviales, una meniscoesternal y otra menís-coclavicular, siendo a menudo la segunda más amplia que la primera. Cuando el menisco interauricular está perforado, la sinovial es única.

Relaciones. Por delante, esta articulación se halla parcialmente cubierta por el fascículo esternal del esternocleidomastoideo y cruzada por fibras de inserción del gran pectoral. Por detrás se relaciona con la inserción de los músculos esternocleidohioideo y esternotiroideo los cuales, a su vez, cubren del lado derecho al tronco arterial braquiocefálico y al tronco venoso braquiocefálico derecho, y del lado izquierdo al tronco venoso braquiocefálico izquierdo, por detrás del cual pasan la carótida primitiva y la subclavia izquierdas. Ambas articulaciones, derecha e izquierda, tienen relación mediata con la arteria mamaria interna, con el nervio frénico y con el neumogástrico.

Esta articulación ejecuta movimientos de arriba abajo, de adelante atrás y de circunducción, movimientos que se producen cuando la articulación del hombro se mueve en sentido opuesto.

ARTICULACION ACROMIOCLAVICULAR

Se trata de una articulación de la clase de las artrodias.

Superficies articulares. Una de las superficies articulares se halla situada en la extremidad externa de la clavícula, tiene forma elíptica siendo alargada de adelante atrás, y aplanada y vuelta hacia fuera y abajo. La otra superficie es de forma semejante, está vuelta hacia arriba y adentro y colocada en el borde interno del acromion. Ambas superficies se hallan cubiertas de cartílago.

Medios de unión. Posee esta articulación una cápsula fibrosa que se inserta sobre la periferia de las superficies articulares. Además, la unión se halla reforzada por un *li-*

gamento superior, muy grueso y resistente, que se extiende desde la cara superior de la clavícula a la cara superior del acromion; existe también un *ligamento inferior,* más delgado, que va de la cara inferior de la extremidad clavicular al acromion. (Fig. 253.)

Fibrocartílago interarticular. Presenta múltiples modalidades, ya que sus bordes pueden tomar inserción sobre los elementos fibrosos, formando así dos articulaciones independientes; o bien insertarse sobre el propio cartílago del acromion o de la clavícula. En ocasiones el fibrocartílago es rudimentario, y constituye una especie de pequeña cuña en toda la periferia de la articulación; otras veces, por el contrario, está tan desarrollado, en forma de ligamento interóseo, que oblitera toda la cavidad articular.

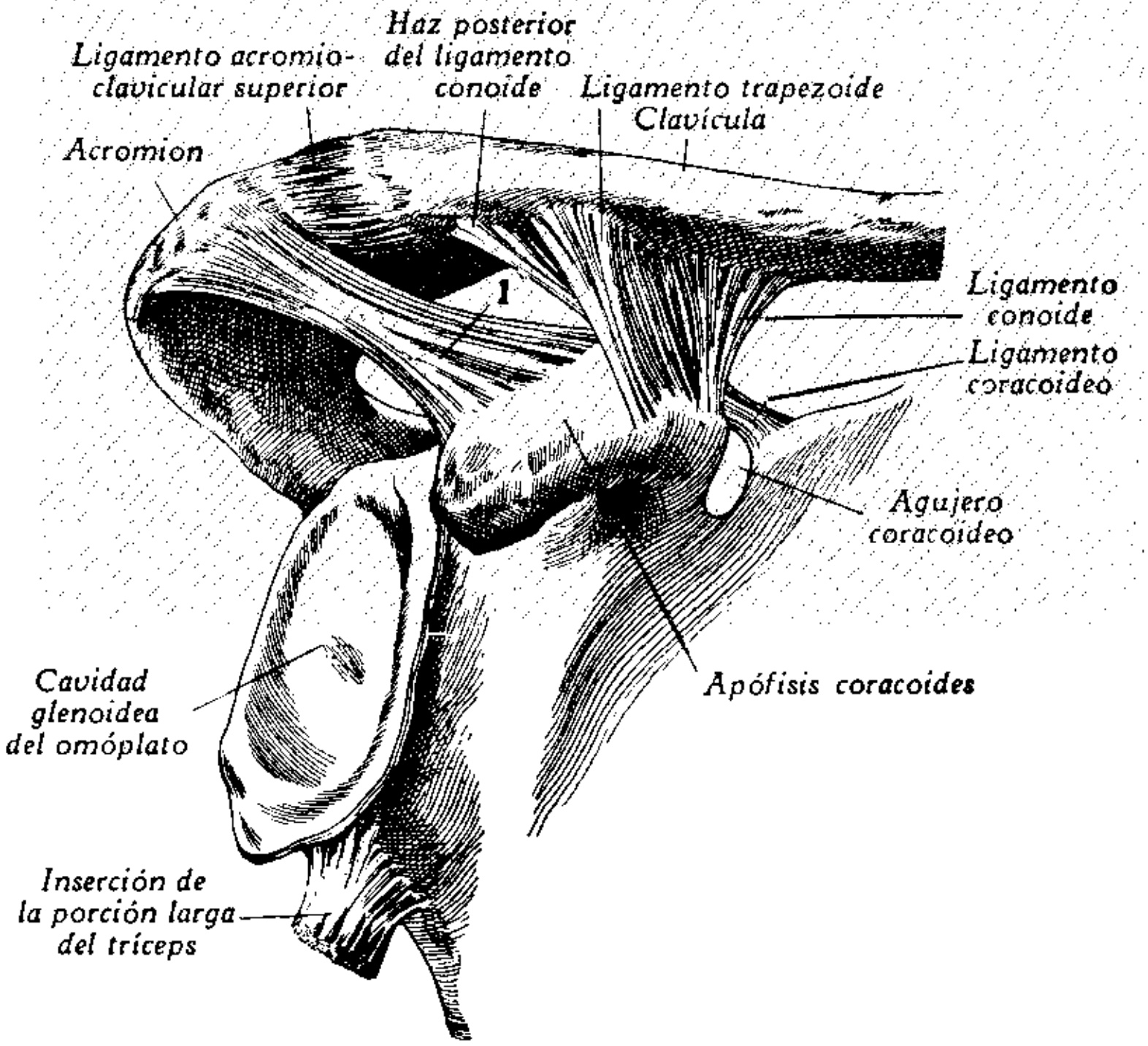

FIG. 254. ARTICULACIÓN DE LA CLAVÍCULA CON EL ACROMION. LIGAMENTOS ACROMIOCORACOIDEOS Y CORACOCLAVICULARES.

1, ligamento acromiocoracoideo.

Sinovial. Casi siempre es única. Es doble cuando el fibrocartílago interarticular está bien desarrollado. Por último, puede faltar totalmente en el caso de que el menisco sea substituido por un ligamento interóseo, en cuyo caso la articulación deja de ser artrodia para transformarse en anfiartrosis típica.

Relaciones. Su cara superior se halla cubierta por la piel. Por debajo está en relación con el ligamento acromiocoracoideo y con el músculo supraespinoso; por delante, con la inserción del deltoides y por detrás con la del trapecio. Ejecuta esta articulación pequeños movimientos de deslizamiento, conjuntamente con la del hombro.

LIGAMENTOS CORACOCLAVICULARES

La clavícula está unida a la apófisis coracoides por dos ligamentos. El *ligamento anteroexterno* o *ligamento trapezoide* es una lámina cuadrilátera que se inserta en la cara inferior de la clavícula, cerca de su extremidad externa; se dirige luego hacia abajo y adentro para insertarse en la parte posterior del borde interno de la apófisis coracoides. El *ligamento posterointerno* o *ligamento conoide* tiene forma triangular; se inserta por

arriba, o sea, por su base, en el borde posterior de la clavícula, inmediatamente por detrás de la inserción del ligamento trapezoide, y por abajo, es decir, por su vértice, sobre la base de la apófisis coracoides. (Fig. 254.)

Ambos ligamentos se tocan por su parte posterior, formando un ángulo diedro lleno de tejido grasoso. En el espesor del ligamento conoide se encuentra una bolsa serosa, más pequeña que la existente entre los dos ligamentos, aunque con frecuencia ambas se comunican entre sí.

LIGAMENTOS PROPIOS DEL OMOPLATO

Son también en número de dos. El llamado *ligamento coracoideo* tiene forma de cinta; se inserta, por fuera, en la base de la apófisis coracoides y por dentro en el borde interno de la escotadura coracoidea; ésta queda así transformada en un orificio osteofibroso, por donde pasan el nervio supraescapular y las venas que comunican la circulación supraespinosa con la subescapular. Por encima del ligamento coracoideo pasan la arteria y la vena supraescapulares. El *ligamento acromiocoracoideo* es de forma triangular; se inserta por el lado interno, que corresponde a la base, en el borde externo de la apófisis coracoides, mientras que por el externo o vértice lo hace en la extremidad anterior del acromion. Se halla dirigido transversalmente; su cara superior se halla en contacto con el deltoides y la inferior con una bolsa serosa *(bolsa subacromial)* y con la articulación escapulohumeral. (Véase fig. 254.)

ARTICULACION ESCAPULOHUMERAL

Se llama también articulación del hombro y une el omóplato con el húmero. Es del grupo de las enartrosis.

Superficies articulares. Una de las superficies articulares es la *cabeza del húmero,* cuya forma es la de un casquete esférico algo aplastado de adelante atrás y que en la posición ordinaria del brazo se halla vuelta hacia arriba, adentro y atrás. La cabeza humeral está limitada en su base por el *cuello anatómico,* estrechamiento rugoso más marcado en la parte superior que en la inferior; por fuera del cuello se encuentran dos eminencias, una anterior o *troquín* y otra posterior o *troquíter,* separadas por el *canal bicipital.* Todas las partes mencionadas se hallan separadas del cuerpo del húmero por el *cuello quirúrgico.* La superficie articular está revestida de cartílago hialino. (Fig. 255.)

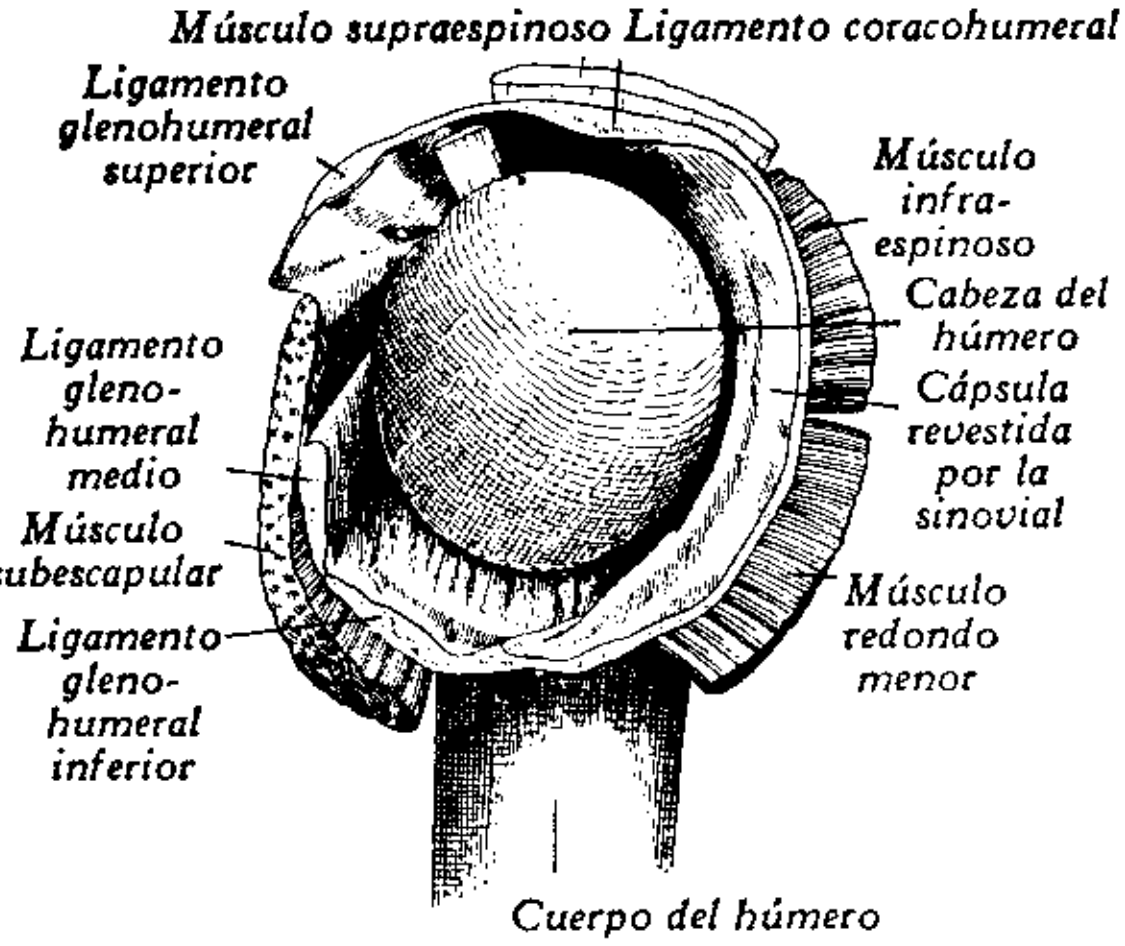

FIG. 255. CABEZA HUMERAL, CÁPSULA Y LIGAMENTOS SECCIONADOS.

La *cavidad glenoidea del omóplato,* que es la otra superficie articular, se halla situada en el ángulo superoexterno de este hueso, siendo poco profunda en estado seco y de forma ovalada, con extremidad inferior más ancha. Hacia el comienzo del tercio inferior de su eje vertical, la cavidad glenoidea presenta un ligero saliente, a veces muy marcado, conocido con el nombre de *tubérculo glenoideo;* una pequeña escotadura o *escotadura glenoidea* interrumpe en su parte superior la regularidad del borde anterior de la cavidad glenoidea. La unión de esta cavidad con el resto del hueso se hace por intermedio de un estrechamiento, denominado *cuello del omóplato,* por encima del cual, y sobrepasando la propia cavidad, se encuentra la apófisis coracoides por el lado interno y el acromion por el externo. (Fig. 256.)

La cavidad glenoidea está circundada por un *rodete fibrocartilaginoso,* de sección triangular, cuya cara posterior se une al hueso, en tanto que la exterior se continúa por la superficie del cuello del omóplato y sirve de inserción a la cápsula articular; por último, la cara interior se halla cubierta de cartílago hialino y se continúa con la superficie articular. El rodete no se adapta a la escotadura glenoidea, sino que por lo común queda entre ambos una depresión u orificio por donde penetra una prolongación de la sinovial.

Anatómicamente, el rodete está constituido por fibras que, partiendo del hueso, se entrecruzan en diversos sentidos y por fibras de refuerzo, procedentes las inferiores del tendón de la porción larga del tríceps y las superiores del tendón de la porción larga del bíceps.

Medios de unión. Comprenden una cápsula articular y los ligamentos de refuerzo *coracohumeral* y *glenohumerales,* que provienen, respectivamente, del coracoides y del rodete glenoideo.

Cápsula articular. Tiene la forma de manguito y se inserta por el lado interno en la cara externa del rodete glenoideo y en la porción inmediata del cuello del omóplato; se confunde por abajo con la inserción del tríceps y se extiende por arriba más allá de la inserción del bíceps, hasta cerca de la base de la apófisis coracoides. Por el lado externo y en su parte superior se inserta sobre el labio externo del cuello anatómico del húmero, en el límite de la porción cartilaginosa, mientras que por la parte inferior se fija sobre el cuello quirúrgico; sin embargo, parte de las fibras capsulares se reflejan en este punto, ascendiendo y recubriendo el hueso para ir a fijarse en el límite de la superficie cartilaginosa, de tal manera que propiamente esa porción del cuello quirúrgico es extracapsular, aunque pueda aparecer como intraarticular. Por delante y por atrás, la inserción de la cápsula articular sigue una línea que, a medida que asciende, se aproxima cada vez más al reborde del cartílago hialino.

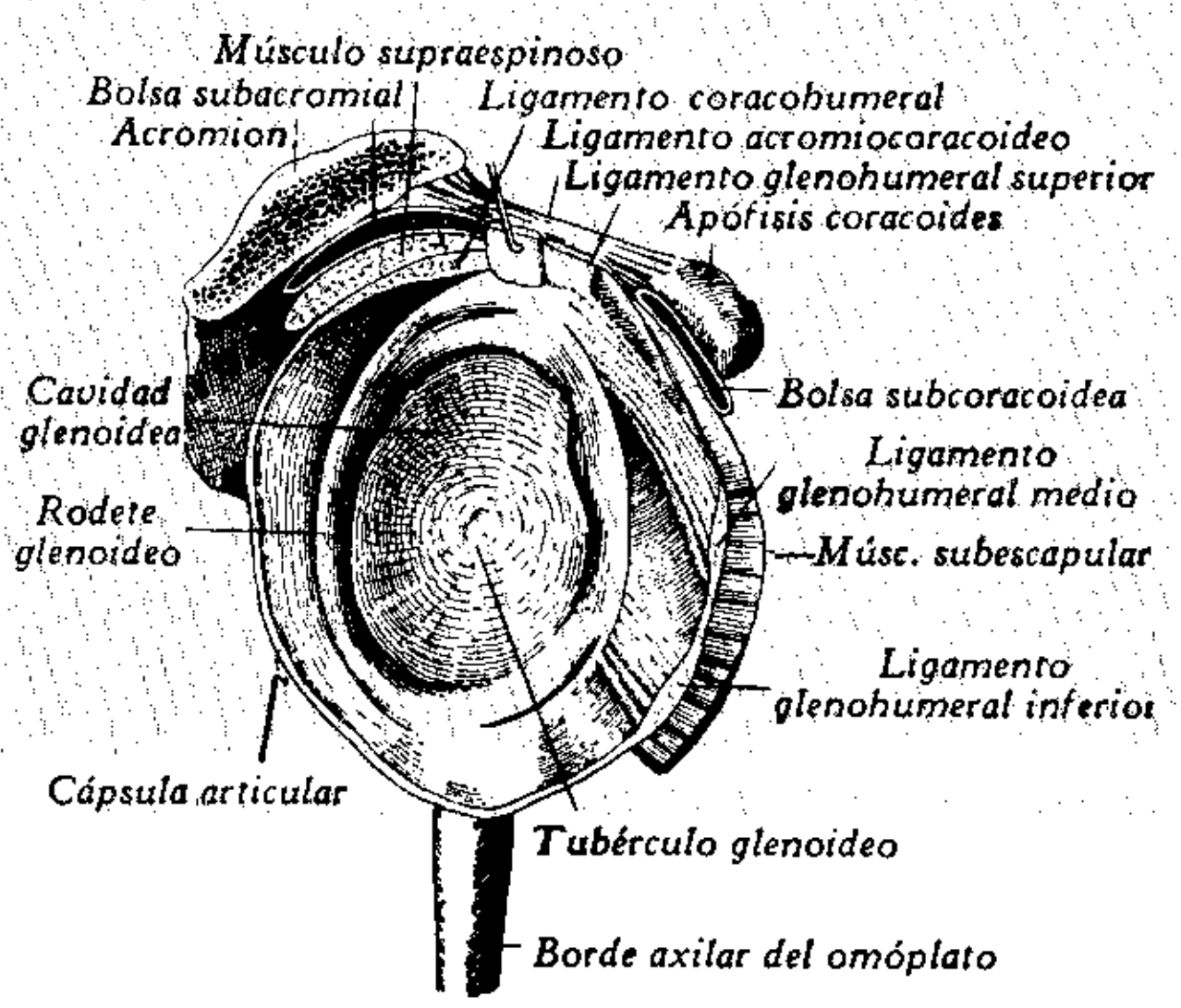

FIG. 256. CAVIDAD GLENOIDEA. CÁPSULA ARTICULAR Y LIGAMENTOS.

La cápsula articular es delgada y floja. Una vez desprendidos los músculos que tienen relación íntima con ella, pues llega ésta hasta fundirse con sus aponeurosis, como son el subescapular, el supraespinoso, el infraespinoso y el redondo menor, puede separarse el húmero de la cavidad glenoidea, ya que la cápsula es insuficiente para mantener unidas las superficies articulares; éstas permanecen en contacto gracias a la acción de los músculos del hombro (ligamentos activos).

Ligamento coracohumeral. Es ancho, grueso y resistente y se inserta por su lado interno en la base y en el borde externo de la apófisis coracoides, por debajo de la inserción del ligamento acromiocoracoideo; por fuera se adhiere al troquiter y sus fibras se confunden con las de la cápsula articular. Posee una cara superior, separada de la bóveda acromiocoracoidea por la bolsa subacromial, y otra inferior, libre en su parte interna y adherida a la cápsula en la externa; un borde posterior, que se confunde con la cápsula articular, y otro anterior, libre y marcado en su parte interna y adherido a la cápsula en la externa. (Fig. 257.)

Ligamentos glenohumerales. Son visibles por la parte anterior de la articulación. Para observarlos se secciona en la parte posterior de la cápsula un cuadrado de unos tres centímetros por lado, se disloca la cabeza humeral para cortarla a la altura del cuello

anatómico y se observa de atrás adelante por transparencia. Se destacan así tres ligamentos, no aislables de la cápsula, pero bien marcados.

En primer lugar, el *ligamento glenohumeral superior de Morris* o *supraglenosuprahumeral de Farabeuf,* que se inserta en la parte superior del rodete glenoideo, por encima de la escotadura glenoidea, de donde se dirige hacia fuera, para ir a insertarse en el cuello anatómico, entre el troquín y el troquiter, donde sus fibras se confunden con las del ligamento coracohumeral. Gran parte de las fibras de este ligamento pasan, a manera de puente, de un labio a otro del canal bicipital, formando el *ligamento humeral transverso de Gordon Brodie;* este ligamento forma así con dicho canal un conducto osteofibroso por donde pasa el tendón de la porción larga del bíceps, tendón que, al salir de este conducto, asciende entre el *ligamento glenohumeral* por delante y el *coracohumeral*

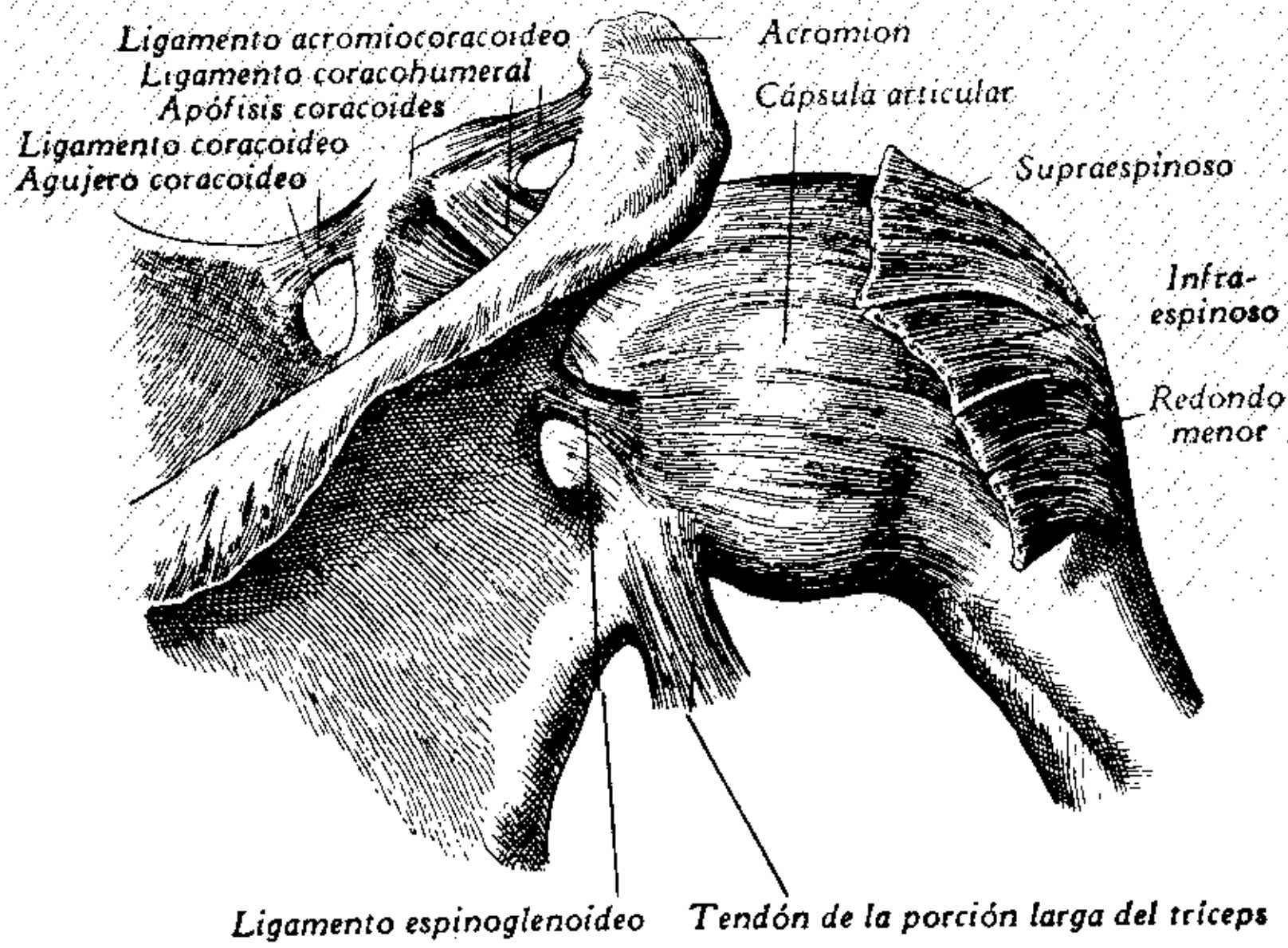

FIG. 257. ARTICULACIÓN ESCAPULOHUMERAL, VISTA POR ATRÁS.

por detrás, para ir a su punto de inserción. En segundo lugar, el *ligamento glenohumeral medio de Morris* o *supraglenoprehumeral de Farabeuf* se inserta por arriba en el mismo sitio que el precedente; ensanchándose, se dirige hacia fuera y abajo, para ir a fijarse en la base del troquín, donde su inserción se confunde con la del músculo subescapular. Este ligamento, al separarse del anterior, forma un ojal triangular de base externa, llamado *agujero oval de Weitbrecht* y también *ojal del subescapular* por las relaciones que tiene con este músculo.

Por último, el *ligamento glenohumeral inferior de Morris* o *preglenoinfrahumeral de Farabeuf* es más ancho y resistente que los anteriores, se inserta en la parte anterior del rodete glenoideo por debajo de la escotadura glenoidea y sobre el cuello del omóplato; de ahí se dirige hacia abajo y afuera para terminar por fijarse en la parte anteroinferior del cuello quirúrgico. (Fig. 258.)

Sinovial. Reviste toda la superficie interior de la cápsula, pero en la parte superior e inferior, al llegar a la inserción de la misma, se refleja y cubre el hueso hasta terminar en el reborde cartilaginoso. De este modo no existe ninguna porción de cuello humeral, ni aun de rodete glenoideo, que sea verdaderamente intrasinovial; en efecto, donde la cara externa del rodete permanece libre, la sinovial se prolonga hasta su borde libre, cerca del límite del cartílago hialino.

La sinovial emite prolongaciones, siendo las más importantes por su constancia y desarrollo la *subescapular,* que sale por el *foramen oval,* y la *bicipital,* que en forma de fondo de saco se prolonga y cubre el tendón de la porción larga del bíceps y el mesoten-

dón, cuando existe, a lo largo del canal bicipital. Estas prolongaciones se ven fácilmente cuando se inyecta la sinovial previamente. (Fig. 259.)

Relaciones. La articulación del hombro tiene relaciones íntimas con los siguientes elementos anatómicos: por arriba, con el supraespinoso y el redondo menor, que se insertan sobre el troquiter; por debajo, con la porción larga del tríceps, cuya inserción se realiza en la parte inferior de la cavidad glenoidea; por atrás, con el infraespinoso y el redondo menor, que se insertan sobre el troquiter; por último, anteriormente, con el subescapular que se fija sobre el troquín. Todos ellos toman adherencias en la cápsula articular, por lo cual, al disecar esta articulación, es indispensable tomar precauciones

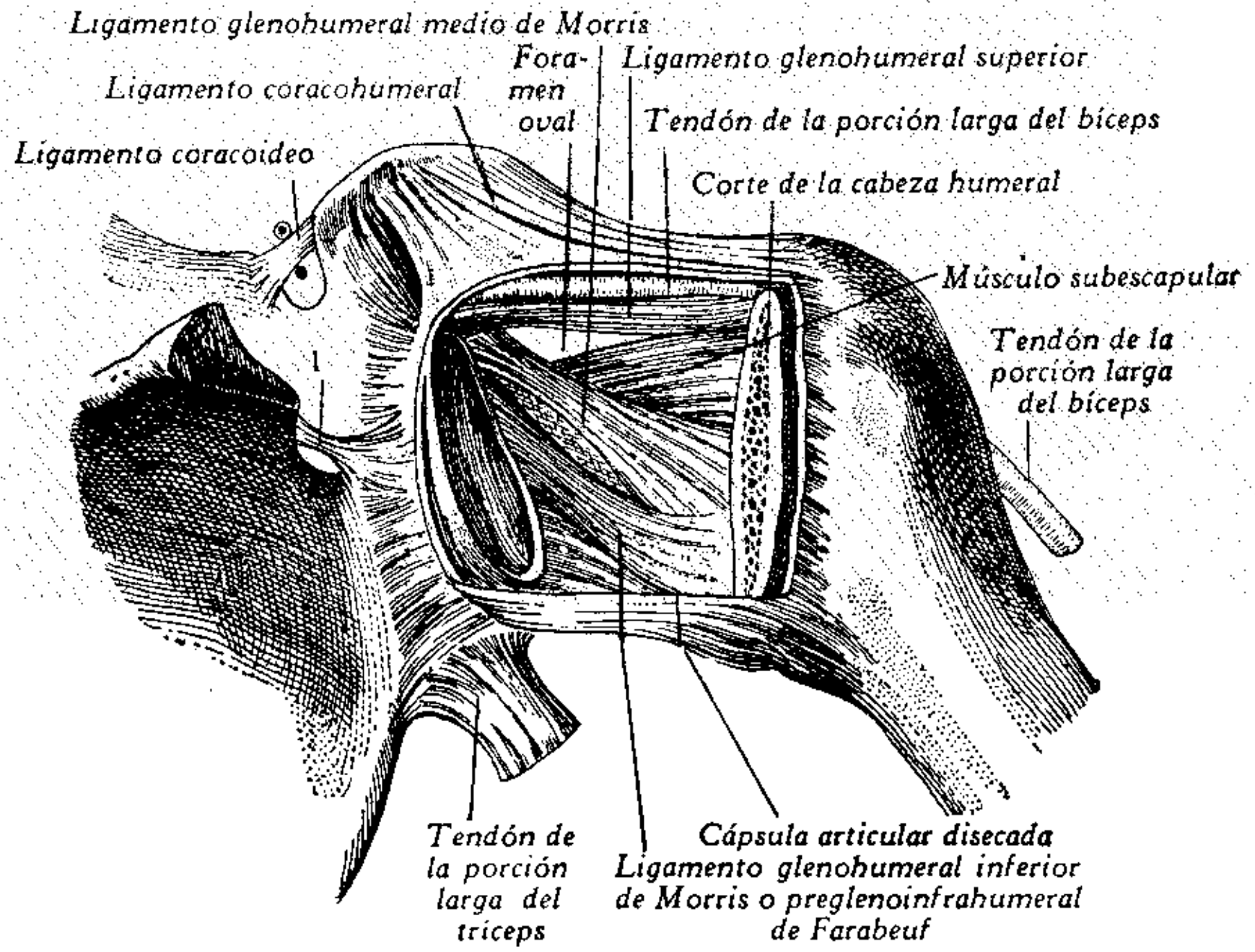

FIG. 258. LIGAMENTOS GLENOHUMERALES, VISTOS POR SU CARA POSTERIOR.

1, ligamento espinoglenoideo.

cuando se desprende alguno de los músculos mencionados, pues entonces es fácil romper la cápsula y por tanto la sinovial.

Se debe hacer notar también, que además de las bolsas sinoviales descritas anteriormente, tienen relaciones con esta articulación otras bolsas serosas, como la subdeltoidea y la subacromial, que son muy grandes, y otras más pequeñas, como la subcoracoidea, la del redondo mayor, la posterior y anterior del dorsal ancho y la del pectoral mayor; todas ellas en relación con los tendones de estos músculos.

Movimientos. En la *articulación escapulohumeral* la cabeza del húmero rebasa cuando menos en un tercio de su superficie a la cavidad glenoidea a pesar de la amplitud que le da el rodete glenoideo; sin embargo, el contacto se hace sobre todo por la tonicidad de los músculos escapulohumerales, pues cuando ésta se pierde por parálisis las superficies articulares se separan hasta tres centímetros de distancia; pero también hay que tomar en cuenta que el vacío que existe entre las superficies articulares, conserva el contacto de éstas, por lo que se da importancia al papel que desempeña la presión atmosférica. La laxitud de la cápsula articular y la extensión de los movimientos que ésta realiza permiten que las luxaciones sean frecuentes.

Los movimientos son: 1º, *antepulsión* o flexión, que se realiza llevando la extremidad inferior del húmero hacia delante, sirviendo la cabeza humeral de pivote, que al girar

lleva su polo superior hacia atrás, haciendo que la tuberosidad menor, de anterior que era, se haga posterosuperior; el ligamento coracohumeral y la porción posterior de la cápsula se ponen tensos. En este movimiento intervienen los haces claviculares del pectoral mayor y los haces anteriores del deltoides, secundados por el coracobraquial y la porción corta del bíceps.

2º *Retropulsión* o extensión, en la que el extremo inferior del húmero se dirige hacia atrás desalojando el polo superior de la cabeza humeral hacia delante, poniendo por ello en tensión al ligamento coracohumeral, la porción anterior de la cápsula y al subescapular. Se realiza acompañado de movimientos de toda la cintura escapular, pues aisladamente es muy limitado y sólo alcanza 30°. Intervienen en este movimiento el redondo mayor, el dorsal ancho y los haces posteriores del deltoides.

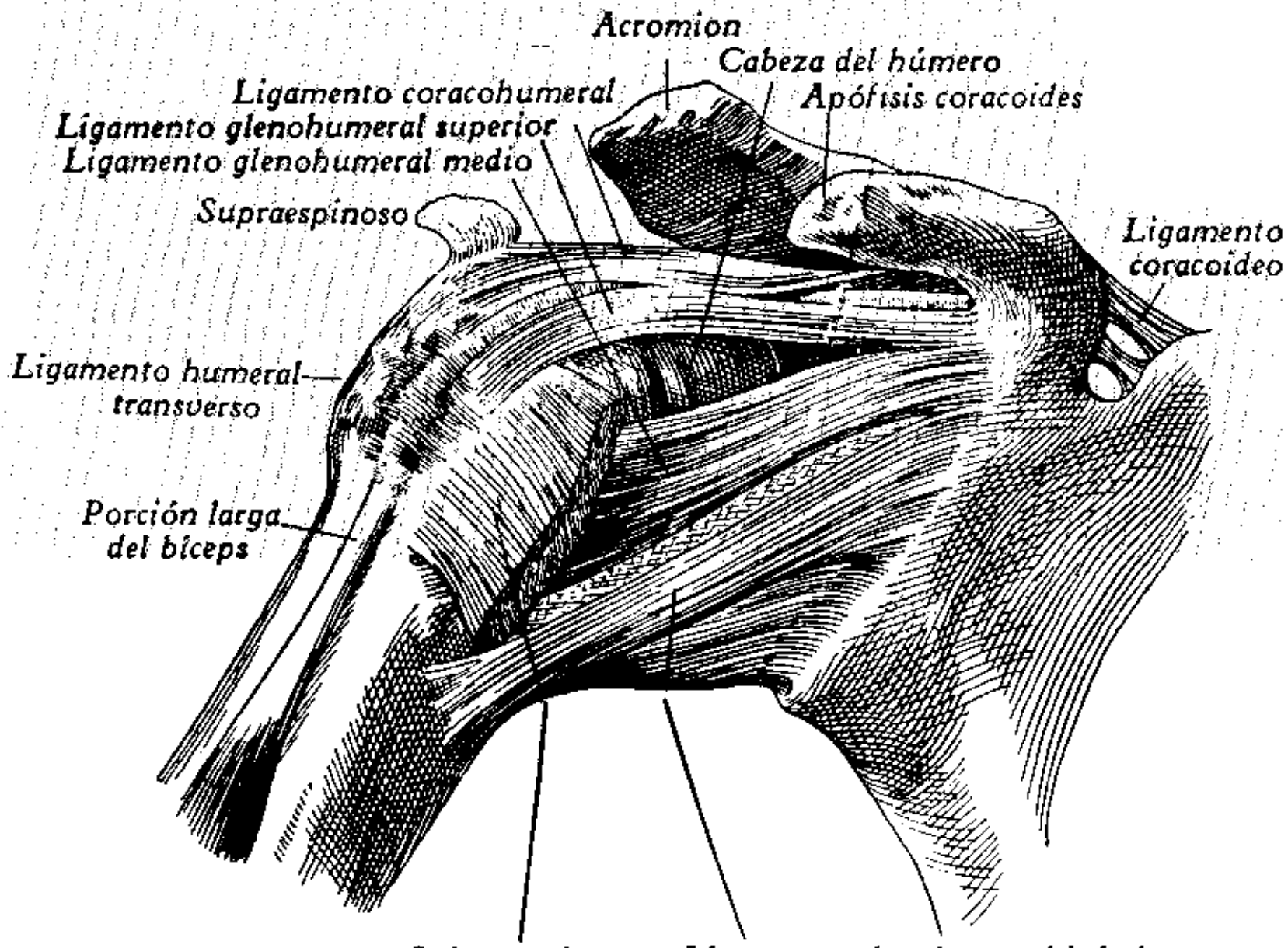

FIG. 259. ARTICULACIÓN ESCAPULOHUMERAL. VISTA POR DELANTE.

3º *Aducción,* aproxima el brazo al tronco, la cabeza se mueve de abajo arriba, muy limitado y se realiza por la acción sincronizada del gran pectoral, el gran dorsal, el redondo mayor, el subescapular y secundariamente por el córaco y el bíceps braquiales.

4º *Abducción,* separa el brazo del tronco y al realizarse lleva a la gran tuberosidad hasta tocar el reborde glenoideo, limitando así la amplitud del movimiento en su fase inicial; pues cuando éste se realiza en grado mayor lo hace basculando el omóplato, permitiendo llevar el brazo casi verticalmente. Este movimiento se realiza por la acción del deltoides, el supraespinoso y secundariamente por la larga porción del bíceps, siendo el deltoides con sus haces anteriores y posteriores los que ponen el brazo en posición horizontal; pero cuando intervienen los haces medios puede elevarlo y alcanzar posición vertical.

5º *Rotación,* que puede ser *interna,* cuando la cabeza gira sobre su vertical paralelo a la diáfisis, y cuando se realiza pone tensa la porción posterior de la cápsula y al músculo subespinoso que limitan el movimiento. Intervienen en este movimiento el subescapular principalmente y como accesorios el gran dorsal, el redondo mayor y el pectoral mayor. *Externa,* que se realiza sobre el mismo eje vertical, desaloja la tuberosidad menor y se limita el movimiento por la tensión de los ligamentos glenohumerales medio e inferior y del músculo subescapular. Intervienen en este movimiento los músculos subespinoso y redondo menor, y secundariamente los haces posteriores del deltoides.

ARTICULACIONES DEL CODO

La articulación del codo propiamente dicha está formada por la extremidad inferior del húmero y por las extremidades superiores del cúbito y del radio. La humerocubital es una trocleartrosis; la humerorradial, una condílea.

Superficies articulares. La extremidad inferior del húmero, aplanada de adelante atrás, presenta en su parte interna la *tróclea,* por fuera el *cóndilo* y, entre ambos, el *canal condilotroclear.*

La garganta de la tróclea humeral se halla inclinada de abajo arriba y de adentro afuera; además, no es exactamente anteroposterior, sino que sigue sobre el eje transverso una trayectoria espiral. Por delante y encima de la tróclea se encuentra la fosa coronoidea, y por detrás y arriba de la misma, la fosa olecraneana.

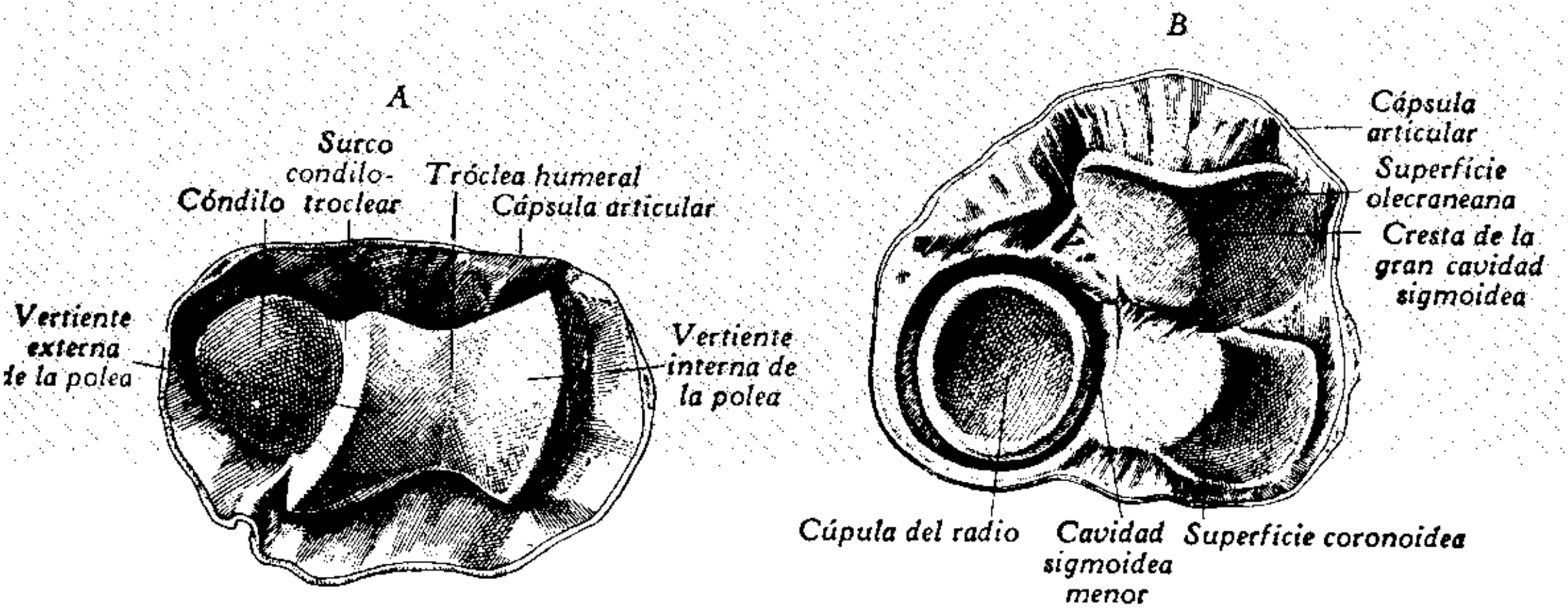

FIG. 260. SUPERFICIES ARTICULARES DEL CODO; CÁPSULA Y LIGAMENTOS.
A, extremidad inferior del húmero; B, extremidades superiores del radio y del cúbito.

El cóndilo tiene forma esférica; se halla vuelto hacia delante y abajo, y queda a un nivel ligeramente más alto que el de la tróclea; por encima de él existe una foseta, denominada *foseta supracondílea,* que aloja la extremidad superior del radio en los movimientos de flexión.

El canal condilotroclear está formado por dos planos inclinados que corresponden, por fuera, a la parte interna del cóndilo y, por dentro, al reborde externo de la tróclea. Tróclea, cóndilo y canal condilotroclear se hallan revestidos de cartílago hialino, de espesor casi uniforme en toda su extensión.

La extremidad superior del cúbito presenta, como superficie articular, la *cavidad sigmoidea mayor,* formada por la cara superior de la apófisis coronoides y por la anterior del olécrano. En esta superficie se encuentra una cresta longitudinal que se extiende desde el vértice del olécrano hasta el de la apófisis coronoides y se corresponde en la articulación con la garganta de la tróclea; las dos vertientes en que queda dividida la cavidad sigmoidea se adaptan a las vertientes de la polea humeral. Separando la superficie olecraneana de la coronoidea, se encuentra un surco transversal, estrecho en medio y ancho hacia los extremos, el cual se halla ocupado en estado fresco por masas adiposas (franjas sinoviales) que cambian de lugar con facilidad durante los movimientos de la articulación. (Fig. 260.)

La extremidad superior del radio o cabeza presenta en su cara superior una concavidad llamada *cúpula del radio,* rodeada por un borde liso, poco saliente y más ancho en la porción interna que en la externa, correspondiendo aquélla al surco condilotroclear. Tanto la cúpula como la superficie cilíndrica que rodea la cabeza están recubiertas de cartílago hialino.

Medios de unión. Están constituidos por la cápsula articular y cuatro ligamentos de refuerzo.

La *cápsula articular* es común a la articulación del codo y a la radiocubital superior. Tiene forma de manguito; se inserta por dentro en el ángulo que forma el reborde interno de la tróclea con la epitróclea; por delante, la inserción sigue una línea curva, cóncava hacia abajo, que circunscribe por arriba y a los lados a las fosetas coronoidea y supracondílea; por fuera se fija en el surco que separa al cóndilo del epicóndilo, y por detrás en el perímetro superior de la fosa olecraneana.

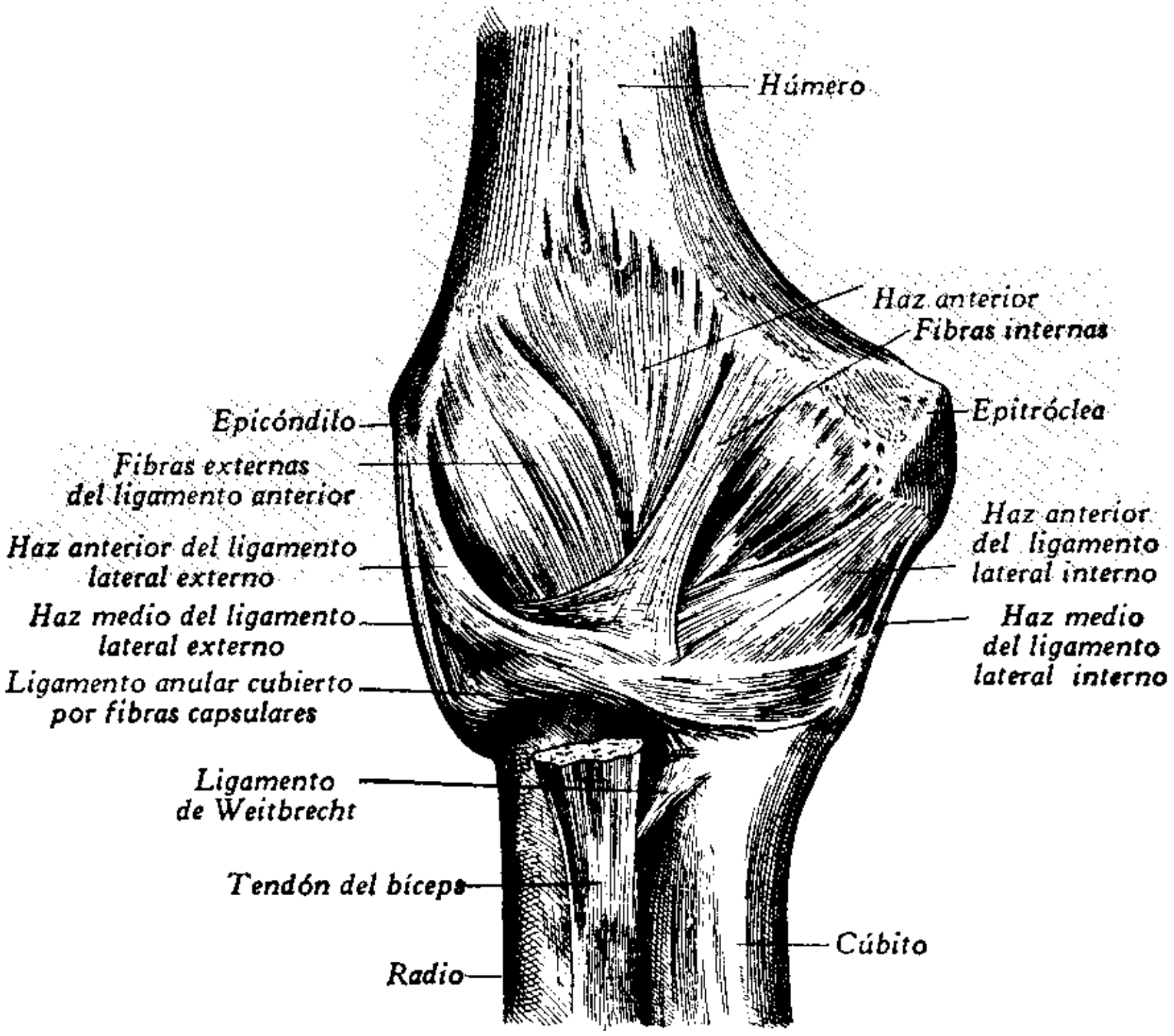

FIG. 261. ARTICULACIÓN DEL CODO, VISTA POR SU CARA ANTERIOR.

En su parte inferior, la cápsula se inserta, por dentro, en el borde interno de la gran cavidad sigmoidea y sigue hacia delante hasta el vértice de la apófisis coronoides; después, la línea de inserción se continúa por el borde de esta apófisis y por el anterior de la pequeña cavidad sigmoidea, para pasar sobre el cuello del radio y fijarse sobre el borde anterior del ligamento cuadrado de Denucé, así como sobre la cara externa del ligamento anular; luego rodea el cuello del radio, pasa hacia atrás y se inserta sobre el borde posterior del ligamento cuadrado, así como sobre el ligamento anular; se prolonga por el borde posterior de la pequeña cavidad sigmoidea y alcanza, por último, el borde externo de la gran cavidad sigmoidea en la parte que corresponde al olécrano, llegando hasta el vértice de esta apófisis.

Ligamento anterior. Es muy delgado y se inserta inmediatamente por encima de las fosetas coronoidea y supracondílea, en la cara anterior de la epitróclea y en la parte externa del cóndilo; desde esos lugares, sus fibras convergen hacia la parte anterior de la pequeña cavidad sigmoidea, para fijarse en la parte anteroexterna de la apófisis coronoides. Las fibras de este ligamento, más compactas adentro y afuera, forman dos haces oblicuos, uno interno y otro externo. (Fig. 261.)

Ligamento posterior. Es más delgado que el anterior y está formado por fibras transversas que van de un borde a otro de la fosa olecraneana y por fibras oblicuas inferiores que pasan del borde de la fosa al borde correspondiente del olécrano; las primeras forman los fascículos *humerohumerales,* y las segundas las *humeroolecraneanas.* (Fig. 262.)

Ligamento lateral interno. Muy grueso y resistente, constituido por tres haces; el *anterior* se extiende de la epitróclea a la parte anterointerna de la apófisis coronoides; el *medio,* más grueso que el anterior, se inserta en la epitróclea y en la parte interna de la apófisis coronoides, inmediatamente por detrás del haz anterior; por último, el *posterior* se fija en la parte inferior de la epitróclea, desde donde sus fibras, que se abren en forma de abanico, van a insertarse en el borde interno del olécrano; este haz posterior recibe también el nombre de *ligamento de Bardinet.* (Fig. 263.)

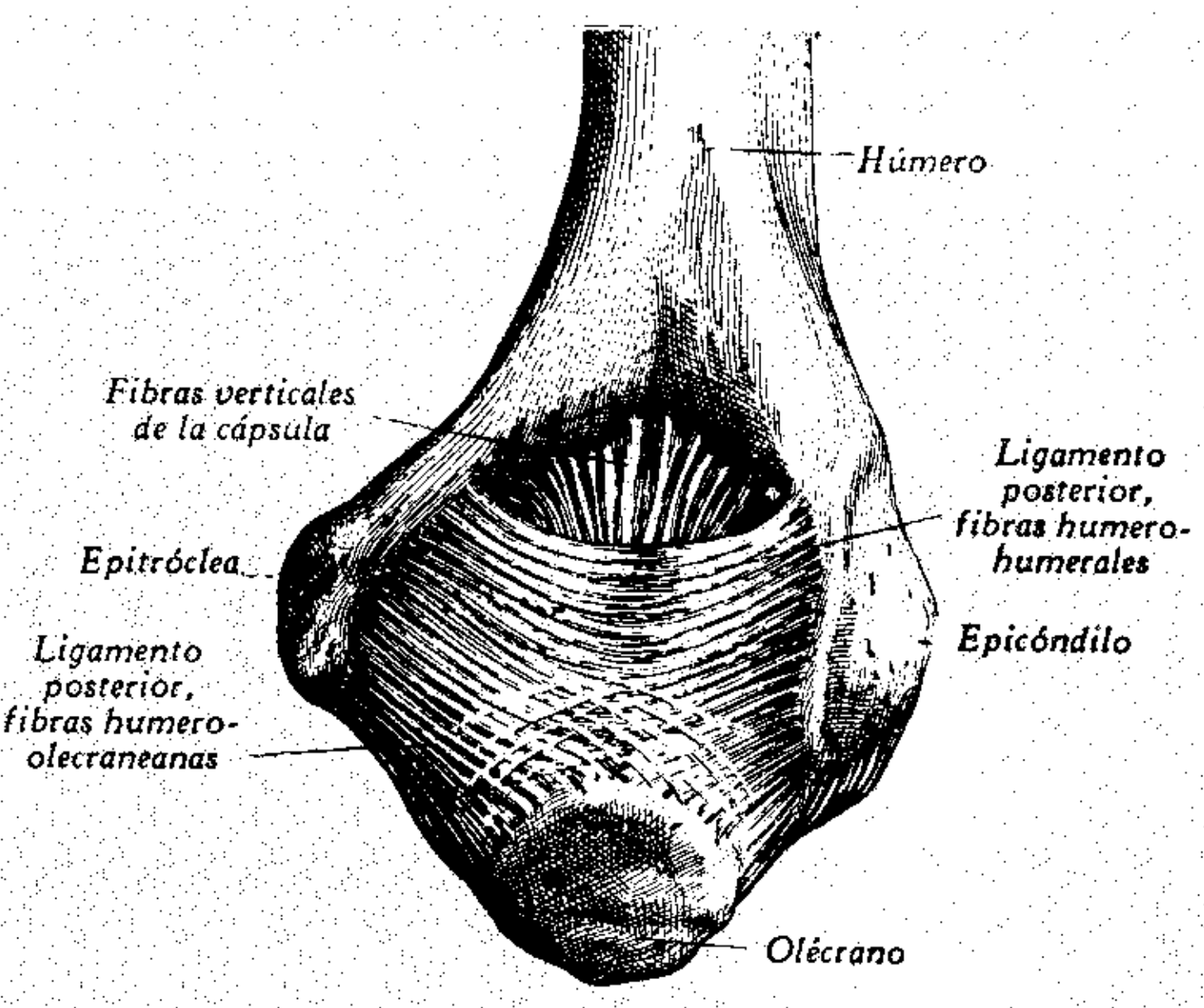

FIG. 262. ARTICULACIÓN DEL CODO EN FLEXIÓN, VISTA POR DETRÁS.

Existen otras fibras que van de la base del olécrano a la base de la apófisis coronoides y cubren la base del haz posterior del ligamento lateral interno; estos fascículos cubitocubitales son conocidos por el nombre de *ligamento de Cooper.*

Ligamento lateral externo. Está compuesto también por tres haces. El anterior se inserta por arriba en la parte inferior del epicóndilo, se ensancha luego y sus fibras anteriores van a fijarse por delante de la pequeña cavidad sigmoidea, mientras las medias y las posteriores van a confundirse con el ligamento anular. El *haz medio* tiene forma de cinta, es muy fuerte y se inserta por arriba en la parte inferior del epicóndilo y por abajo en la parte posterior de la pequeña cavidad sigmoidea, de donde sus fibras descienden

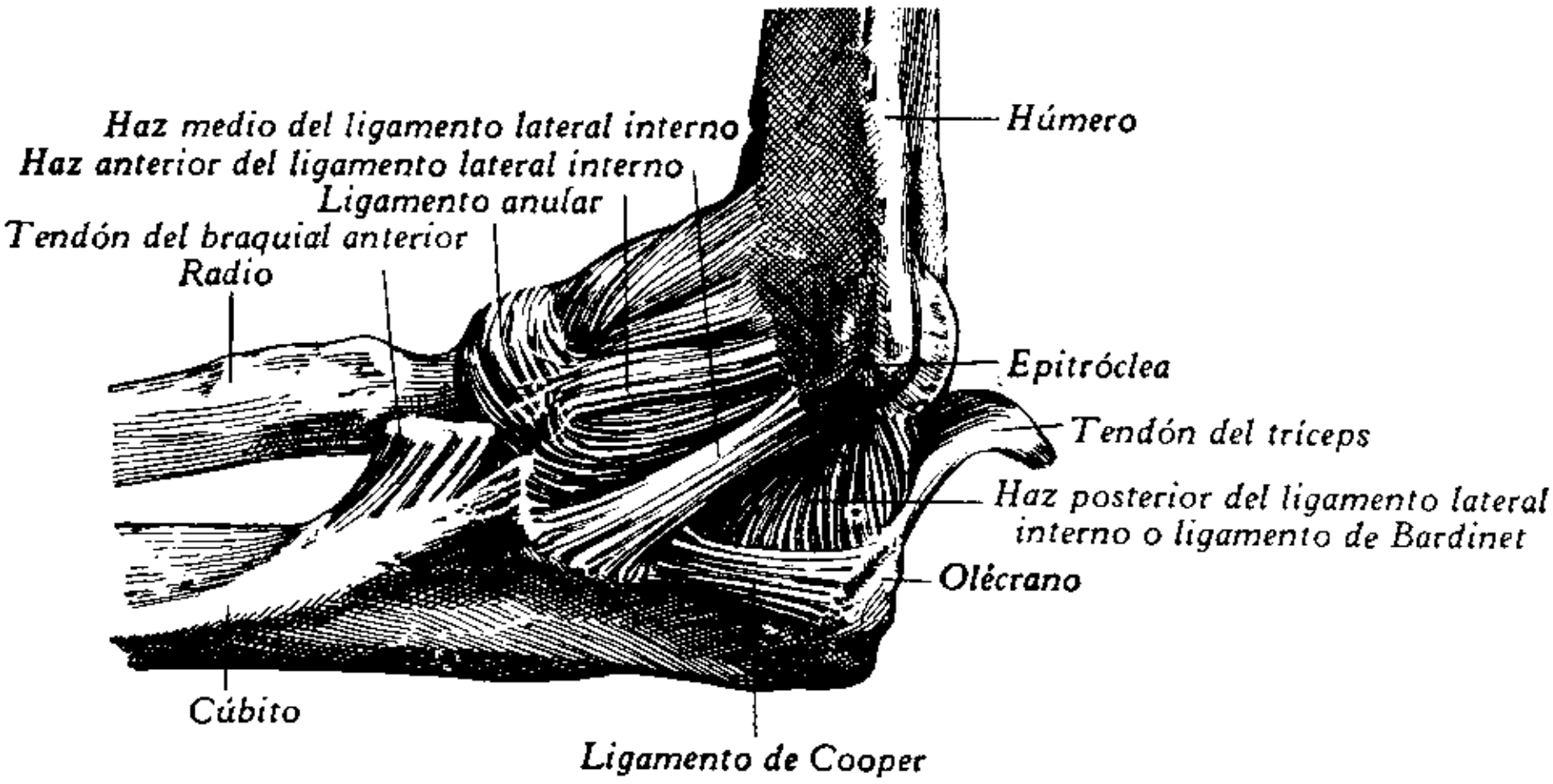

FIG. 263. LIGAMENTO LATERAL INTERNO DE LA ARTICULACIÓN DEL CODO.

hasta alcanzar el borde interno del cúbito. Por último, el *haz posterior*, de forma cuadrangular, se inserta por arriba en la parte posterior del epicóndilo, y por abajo en el borde externo del olécrano; sus fibras se separan a la altura del surco transverso de la cavidad sigmoidea mayor, dejando al descubierto pelotones grasosos. (Fig. 264.)

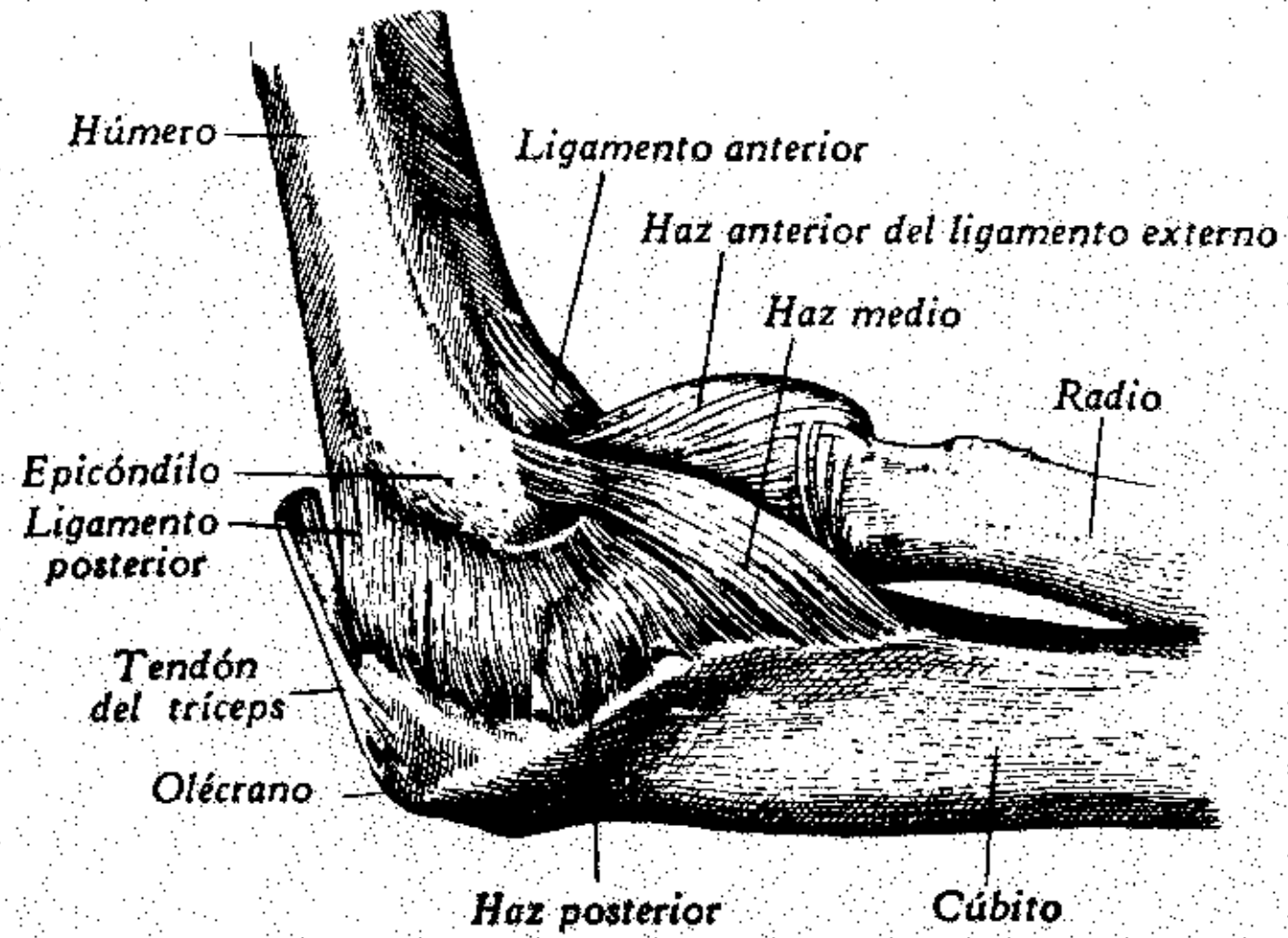

FIG. 264. LIGAMENTO LATERAL EXTERNO DE LA ARTICULACIÓN DEL CODO.

Sinovial. Cubre totalmente la cara interna de la cápsula articular. Al llegar a la línea de inserción de la cápsula, aun donde ésta se inserta, lejos de la superficie articular, la sinovial se refleja sobre la superficie ósea, forma un fondo de saco y va a terminar en el reborde del cartílago. En consecuencia, se observan claramente en la articulación inyectada un fondo de saco anterior y otro posterior, así como uno inferior o perirradial.

Relaciones. En la parte media de su cara anterior esta articulación se halla cubierta por el braquial anterior y el bíceps braquial. Por su parte interna está en contacto con el flexor común superficial de los dedos, el pronador redondo y los dos palmares. Por su parte externa está en relación con el supinador corto, el segundo radial externo, el primer radial externo y el supinador largo. Los grupos interno y externo de los músculos que cubren la articulación convergen hacia abajo, formando un ángulo, abierto hacia arriba, que aloja en su fondo al bíceps y al braquial anterior; el lado interno de dicho ángulo está constituido por un surco donde se alojan la arteria humeral y sus venas, así como el nervio mediano; en el surco externo se alojan la arteria humeral profunda y el nervio radial. Todos estos órganos se hallan cubiertos por la aponeurosis del antebrazo y sobre ella se extienden las venas y nervios superficiales.

En la parte media de la cara posterior de la articulación se encuentra el tríceps, que se inserta sobre el olécrano; en su parte externa, el ancóneo, el cubital posterior, el extensor del meñique y el extensor común de los dedos, y en la interna los dos haces donde se origina el cubital anterior. Por el canal epitrocleoolecraneano pasa el nervio cubital.

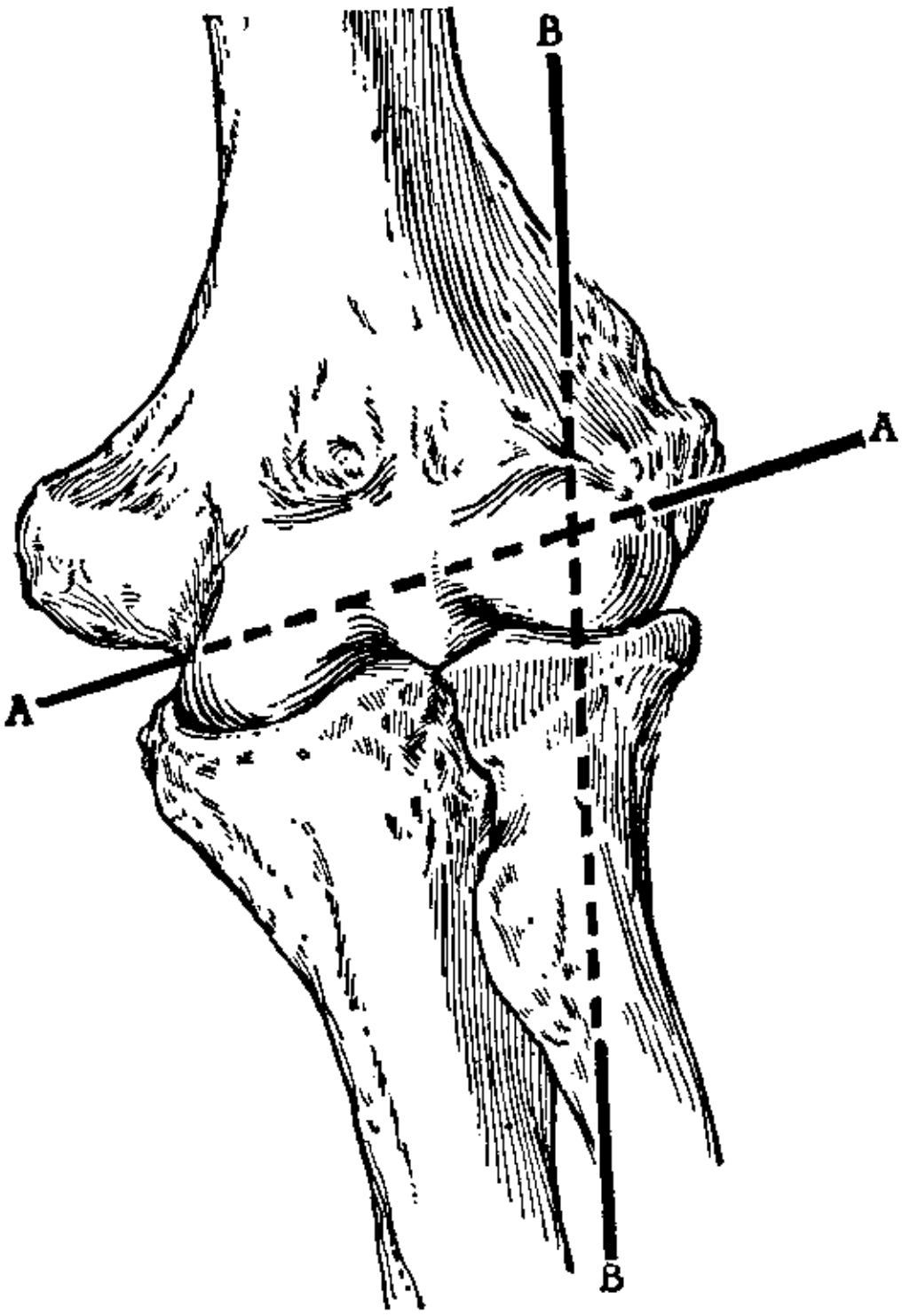

FIG. 265. EJES DE LA ARTICULACIÓN DEL CODO.

A-A, eje de flexión y extensión: eje troclear humerocubital; *B-B*, eje de pronación: eje de la articulación trocoide radiocubital superior.

Movimientos. La *articulación del codo* realiza movimientos de *flexión* que aproximan el antebrazo al brazo, y éste se realiza lo mis-

mo que la extensión tomando como centro un eje de rotación que pase por la tróclea y el cóndilo humerales. (Fig. 265.) Cuando se realiza la flexión completa el pico coronoideo ocupa la foseta coronoidea humeral y la cúpula radial alcanza la foseta supracondílea, mientras el pico del olécrano se coloca por debajo de la tróclea provocando en la cápsula articular y el ligamento anterior laxitud tal que pliega sus tejidos; lo mismo hace con los haces anteriores de los ligamentos laterales, mientras los haces posteriores de éstos se ponen tensos. La flexión se realiza por la acción del bíceps, del braquial anterior y secundariamente por la acción del supinador largo y los músculos epitrocleares. La *extensión* coloca al antebrazo en la prolongación del brazo, llevando el pico del olécrano a la foseta olecraneana, mientras la cúpula radial se coloca por debajo del cóndilo y se realiza por la acción de los músculos tríceps, braquial y ancóneo.

ARTICULACIONES RADIOCUBITALES

Son dos: una *articulación radiocubital superior* y otra *inferior.* Además, radio y cúbito se mantienen unidos mediante un ligamento *interóseo.*

ARTICULACION RADIOCUBITAL SUPERIOR

Se incluye esta articulación en el grupo de las trocoides y forma parte de la articulación del codo, pues está incluida en su misma cápsula y participa de su sinovial.

Superficies articulares. El radio presenta alrededor de su cabeza una superficie cilíndrica, más alta en su parte interna que en la externa, lisa y cubierta de cartílago diartrodial. El cúbito lleva en la parte externa de la apófisis coronoides la cavidad sigmoidea menor, de superficie cóncava y alargada en sentido anteroposterior y que se halla cubierta, igual que la cavidad sigmoidea mayor con la cual se continúa por arriba, de cartílago diartrodial. La cavidad sigmoidea menor constituye un segmento de cilindro, el cual, gracias al ligamento anular, se transforma en cilindro completo, alojándose dentro de él la cabeza del radio. (Fig. 266.)

Ligamento anular. Se inserta por su extremidad anterior en el borde anterior de la pequeña cavidad sigmoidea y, por la posterior, en el reborde correspondiente de la misma. Su cara profunda, donde gira la cabeza del radio, está recubierta de cartílago hialino. Su cara superficial se halla en relación con los elementos ligamentosos de la articulación del codo, así como su borde superior, que se relaciona con el ligamento lateral externo y con la cápsula articular. Su borde inferior, aparentemente libre, se adapta perfectamente al cuello del radio, aunque no se adhiere a él; la cápsula fibrosa lo rebasa y toma adherencias en dicho cuello. Este ligamento está constituido por fibras propias anulares y fibras extrínsecas, que provienen del ligamento lateral externo de la articulación del codo.

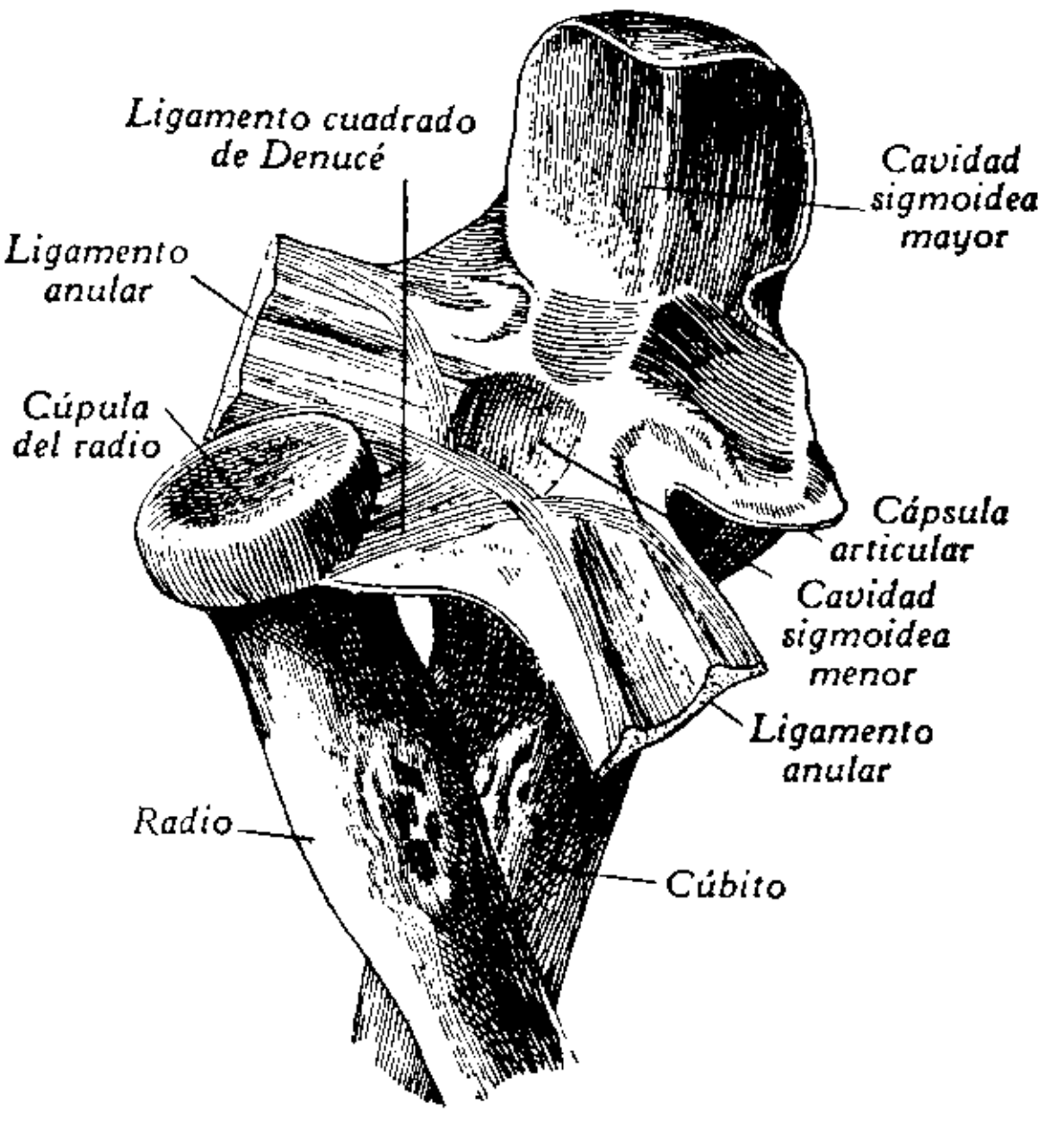

FIG. 266. ARTICULACIÓN RADIOCUBITAL SUPERIOR. LIGAMENTO ANULAR SECCIONADO PARA VER EL LIGAMENTO DE DENUCÉ.

Medios de unión. El radio se une al cúbito por un ligamento cuadrangular, llamado *ligamento cuadrado de Denucé,* que se inserta por su borde interno en el reborde inferior

de la pequeña cavidad sigmoidea y por el externo en la parte interna del cuello del radio. Sus bordes anterior y posterior se confunden con la cápsula de la articulación del codo.

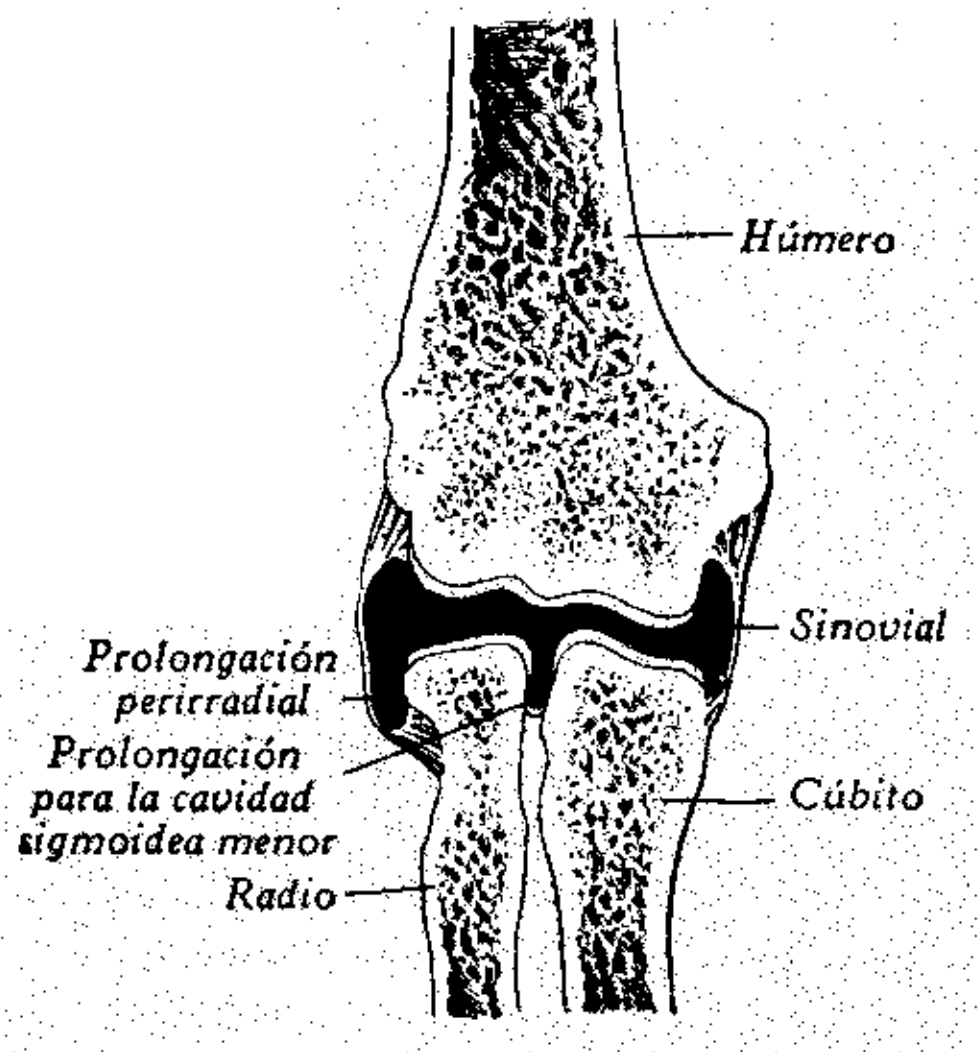

Fig. 267. Corte de la articulación del codo para demostrar su sinovial.

Sinovial. Es una dependencia de la sinovial del codo. Rebasa el borde inferior del ligamento anular, donde forma un fondo de saco circular y envía una pequeña prolongación por debajo de la cavidad sigmoidea menor. (Fig. 267.)

Relaciones. Está en relación con los músculos epicondíleos y directamente cubierta por el supinador corto.

ARTICULACION RADIOCUBITAL INFERIOR

Pertenece al grupo de las semitrocoides.

Superficies articulares. El radio presenta una superficie cóncava en sentido anteroposterior y plana en sentido vertical; se llama cavidad sigmoidea del radio y está situada en la parte interna de la extremidad inferior de este hueso; se puede considerar como un segmento de cilindro y se halla recubierta por cartílago hialino. El cúbito presenta dos superficies articulares; la primera o superior en forma de semicilindro es convexa de adelante atrás y plana verticalmente, ocupa los dos tercios externos del contorno de la cabeza; la segunda o inferior es una superficie casi plana, que se halla vuelta hacia abajo en la parte inferior de la cabeza.

Ambas superficies cubitales se hallan recubiertas de cartílago y separadas por una cresta poco marcada; la superoexterna, cilíndrica, se corresponde con la cavidad sigmoidea del radio, y la inferior con el fibrocartílago interóseo que se interpone entre ella y los huesos del carpo. (Fig. 268.)

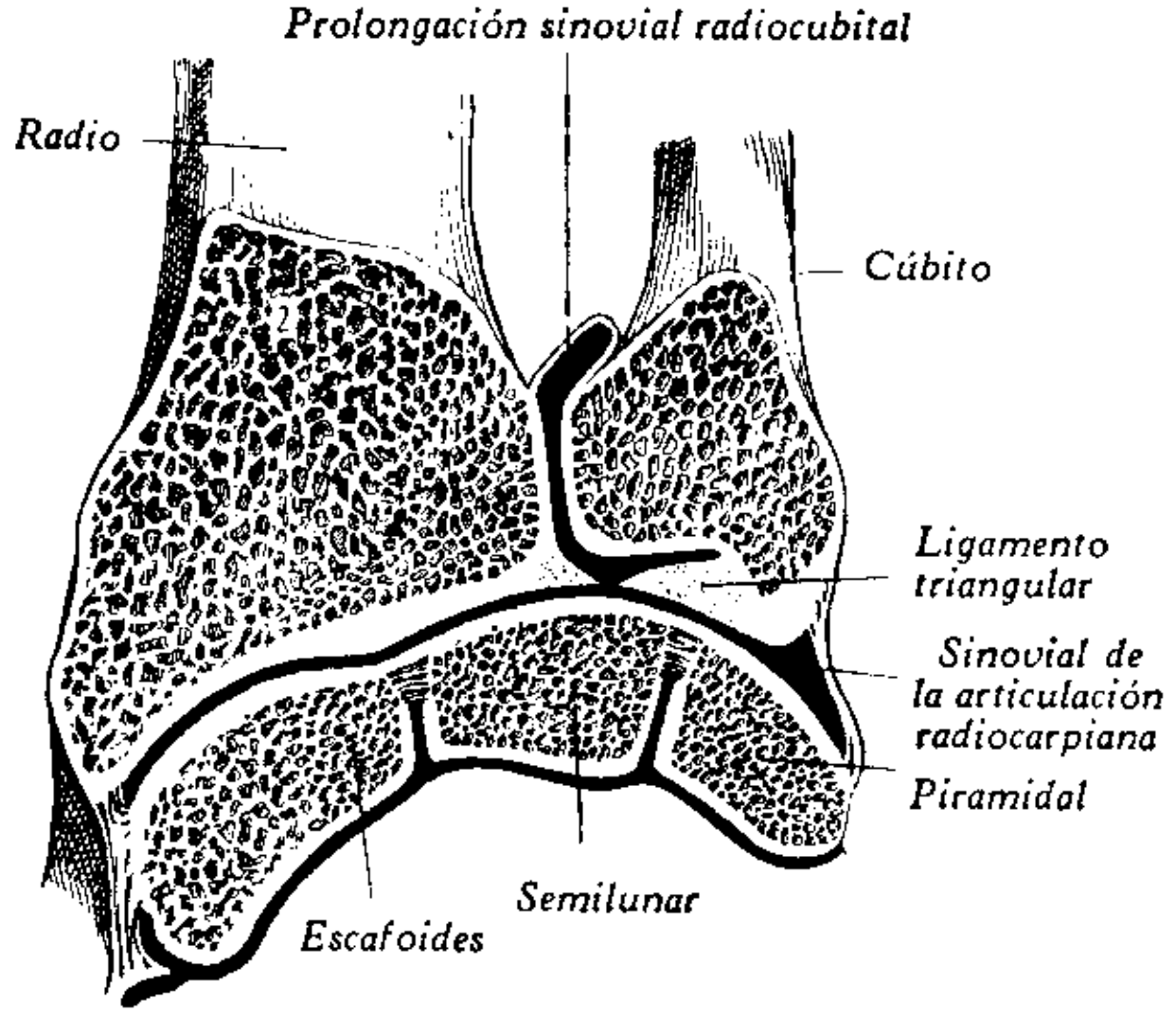

Fig. 268. Corte de la articulación radiocubital inferior; disposición de la sinovial.

***Fibrocartílago interóseo* o *ligamento triangular*.** Recibe este nombre a causa de su forma, se inserta por su base en el reborde inferior de la cavidad sigmoidea del radio, mientras su vértice se fija en la ranura que separa la apófisis estiloides de la cabeza del cúbito. Su cara superior, ligeramente excavada, se adapta perfectamente a la cabeza del cúbito en tanto que la inferior, cóncava, se superpone al piramidal. Sus bordes, anterior y posterior, se confunden con la cápsula articular. Las dos caras superior e inferior de este ligamento se hallan cubiertas de cartílago hialino; el de la cara inferior se continúa con el revestimiento cartilaginoso de la extremidad inferior del radio. Morfológicamente, algunos autores consideran a este ligamento como un elemento esquelético o hueso intermedio del antebrazo que se encuentra todavía desarrollado en ciertos marsupiales y antropoides.

Medios de unión. Además del ligamento interóseo, descrito ya, posee esta articulación una *cápsula fibrosa* que se inserta por fuera en el reborde superior de la cavidad sigmoidea del radio y, por dentro, en el borde superior de la faceta articular del cúbito; por delante y por detrás se confunde con la cápsula de la articulación radiocarpiana, insertándose en los bordes del ligamento triangular. Existen, además, un *ligamento radiocubital anterior*, que se inserta en el borde anterior de la cavidad sigmoidea del radio y en la cabeza del cúbito, y un *ligamento radiocubital posterior*, que se extiende desde el borde posterior de la cavidad sigmoidea del radio hasta la parte posterior de la cabeza del cúbito. (Véanse figs. 270 y 271.)

Sinovial. La articulación del radio con el cúbito y de éste con el ligamento triangular posee una sola sinovial. Esta es muy amplia y floja, enviando hacia arriba una prolongación que permanece comprendida en el espacio interóseo; cuando el ligamento triangular se halla perforado, la sinovial se comunica con la de la articulación radiocarpiana. (Véase fig. 268.)

Relaciones. Por delante, lleva esta articulación al pronador cuadrado, al tendón del cubital anterior, a la arteria y nervios cubitales y a los tendones de los flexores; y por detrás, al cubital posterior y al extensor propio del meñique, los cuales, a su vez, se hallan cubiertos por el ligamento anular posterior del carpo.

Movimientos. La *articulación radiocubital superior* funciona simultáneamente con la inferior y sus movimientos se realizan rotando alrededor de un eje vertical que pasa por el centro de la cúpula radial, arriba, y por el centro de la cabeza del cúbito abajo (fig. 269), quedando los huesos del antebrazo más o menos paralelos durante la supinación y sufriendo un cruzamiento en X durante la pronación. Los *movimientos de supinación* del antebrazo y la mano se realizan cuando la cabeza del radio pivotea sobre el cóndilo humeral de la articulación radiocubital superior, sufriendo al mismo tiempo movimientos de rotación hacia fuera de la extremidad inferior de radio, para lo cual intervienen principalmente los músculos supinador corto y bíceps braquial, y secundariamente, y cuando la mano está en pronación completa, intervienen el supinador largo. En la *pronación* del antebrazo y la mano la extremidad inferior del radio sufre rotación de fuera hacia dentro, contraria a la que realiza la supinación. En este movimiento intervienen los músculos redondo y cuadrado pronador, y secundariamente el palmar mayor y el supinador largo.

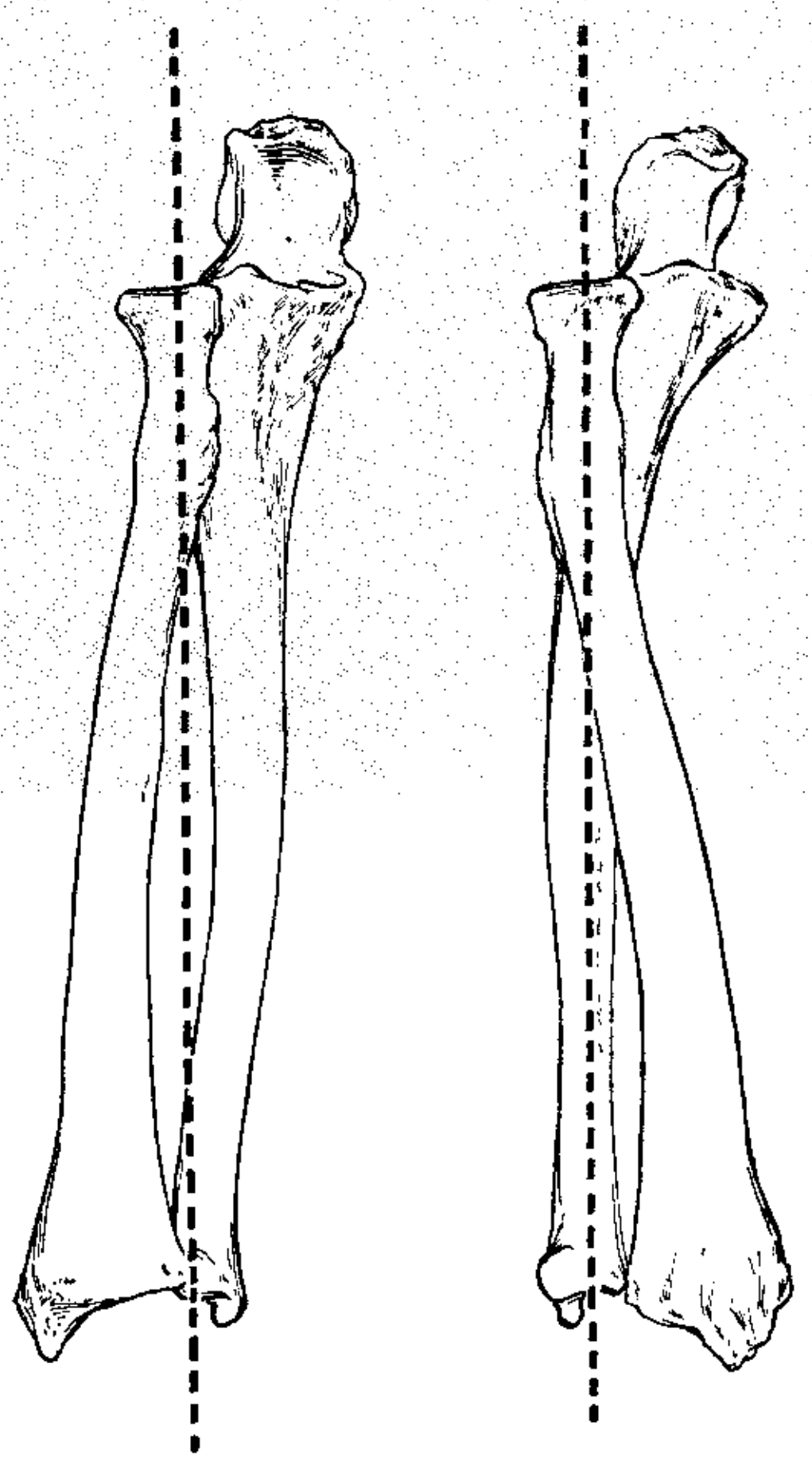

FIG. 269. EJE DE PRONACIÓN Y SUPINACIÓN DEL ANTEBRAZO.

LIGAMENTO INTEROSEO

El espacio comprendido entre el borde externo del cúbito y el borde interno del radio está ocupado por una membrana fibrosa, llamada ligamento interóseo, que desciende hasta la articulación radiocubital inferior y por arriba termina a una distancia de dos

dedos de la tuberosidad bicipital. Esta membrana se halla perforada en diversos puntos por arterias y venas, y sirve de inserción, tanto por su cara anterior como por la la posterior, a diversos músculos del antebrazo. Gruesa y resistente en su parte superior, está constituida por fibras oblicuas dirigidas de afuera adentro y de arriba abajo; al contrario, en su cuarta parte inferior es más delgada y las fibras que la forman ascienden

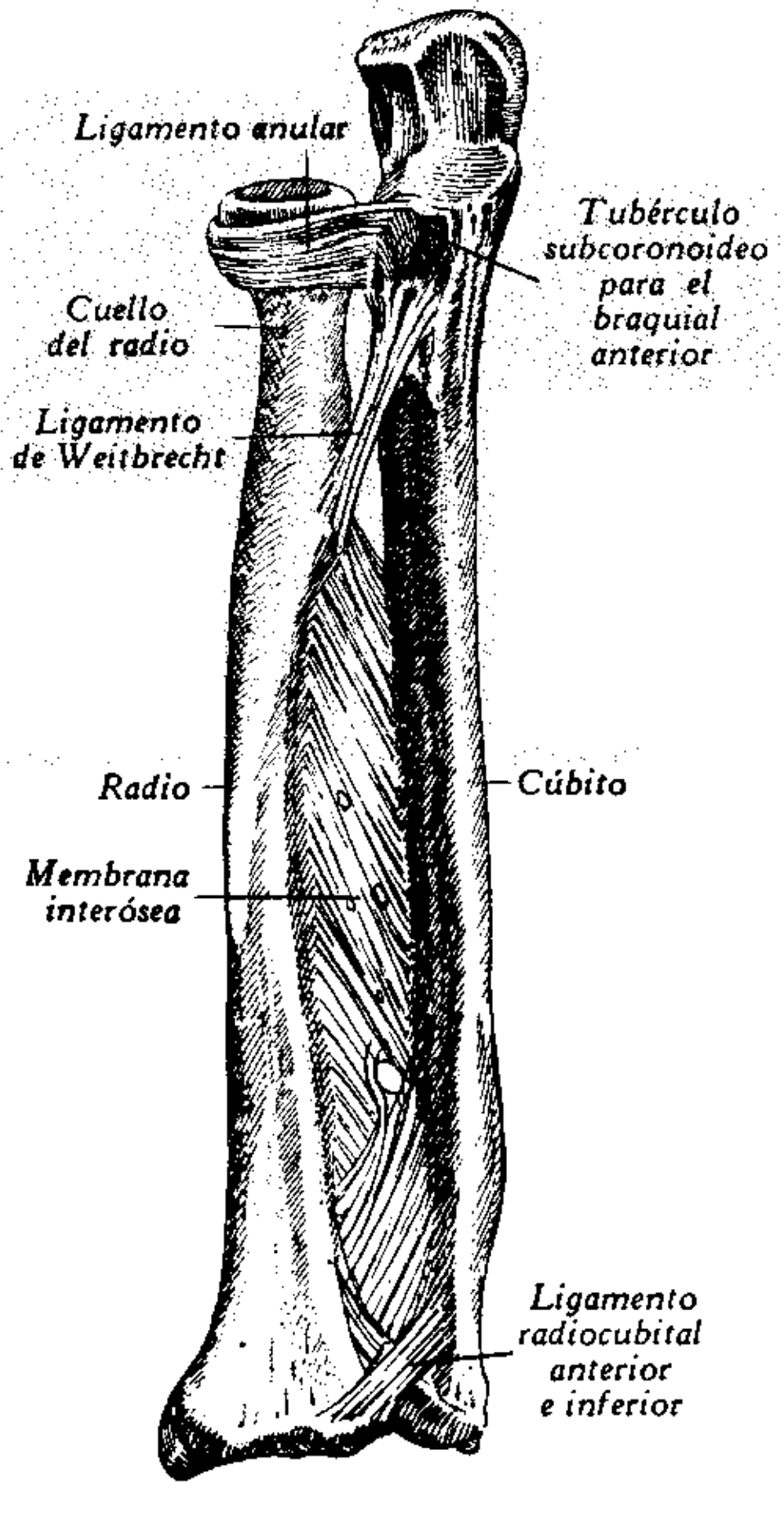

FIG. 270. LIGAMENTO INTERÓSEO, CARA ANTERIOR.

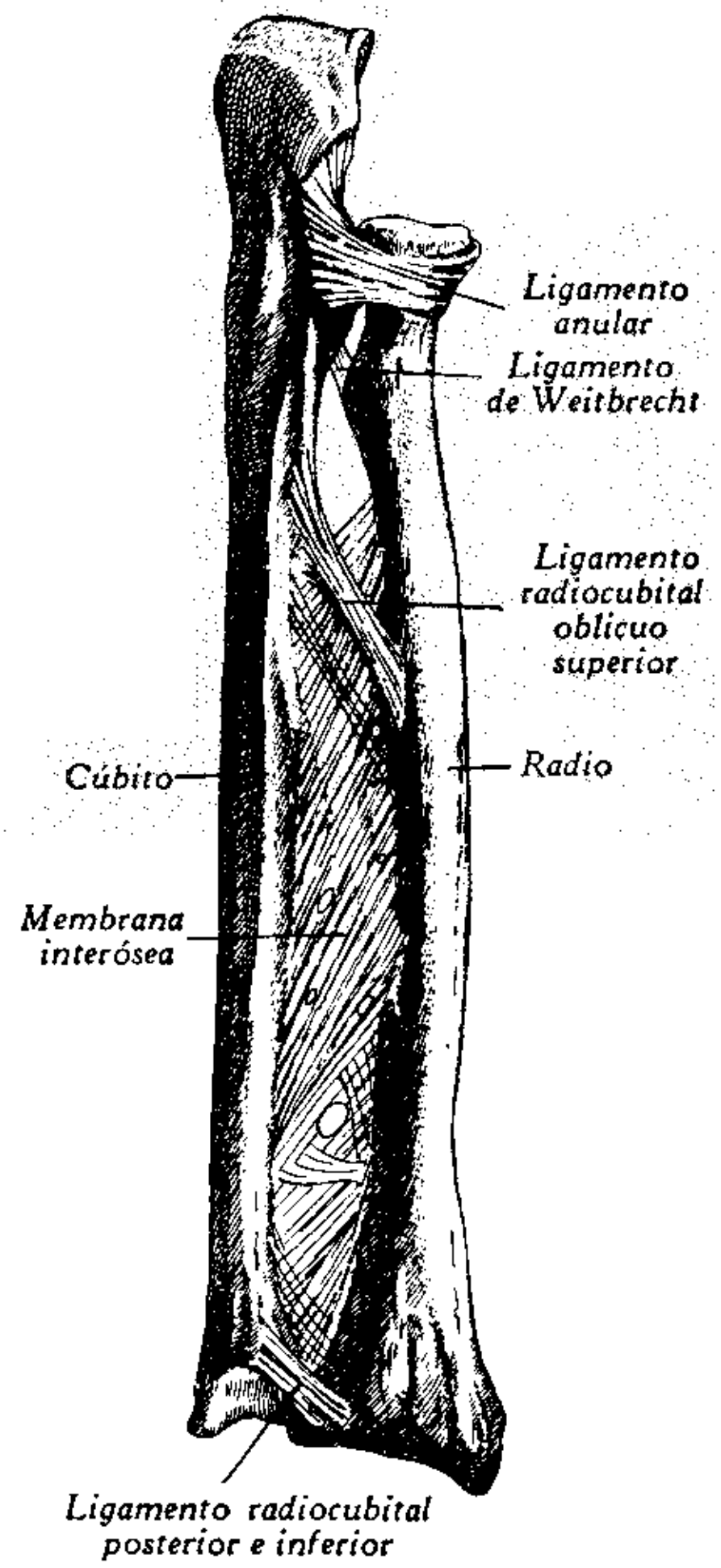

FIG. 271. LIGAMENTO INTERÓSEO, CARA POSTERIOR.

oblicuamente del radio al cúbito, es decir, de abajo arriba y de afuera adentro. (Figs. 270 y 271.)

Ligamento de Weitbrecht. Se inserta por arriba en la cara inferior y base de la apófisis coronoides, sobre el *tubérculo subcoronoideo,* e inferiormente, debajo de la tuberosidad bicipital. No se le atribuye ningún papel en la articulación radiocubital, considerándosele, en cambio, por muchos autores, como un residuo fibroso de un fascículo accesorio del flexor propio del pulgar. (Véase fig. 270.)

Visto el ligamento interóseo por su parte posterior, se aprecian dos haces fibrosos oblicuos de arriba abajo y de dentro afuera, uno de los cuales es superior y otro inferior o medio. Lamont ha dado a estos haces el nombre de *ligamentos oblicuos interóseos radiocubitales.* (Véase fig. 271.)

ARTICULACION DE LA MUÑECA

Se llama también articulación radiocarpiana y pertenece al género de las condíleas.

Superficies articulares. La superficie articular del antebrazo es una especie de cavidad glenoidea, cuya forma es más o menos elipsoidal, con eje mayor transverso. Se halla constituida por la superficie articular de la cara inferior de la extremidad inferior del radio y por la cara inferior del ligamento triangular, situada en el lado interno. La superficie radial está dividida en dos por una cresta anteroposterior, siendo la parte externa triangular y la interna cuadrangular; esta última se continúa con el ligamento triangular. La superficie carpiana es una especie de cóndilo, constituido por las caras superiores del escafoides, semilunar y piramidal, y con superficie convexa, alargada en sentido transversal, que se adapta perfectamente a la cavidad glenoidea del antebrazo. (Fig. 272.)

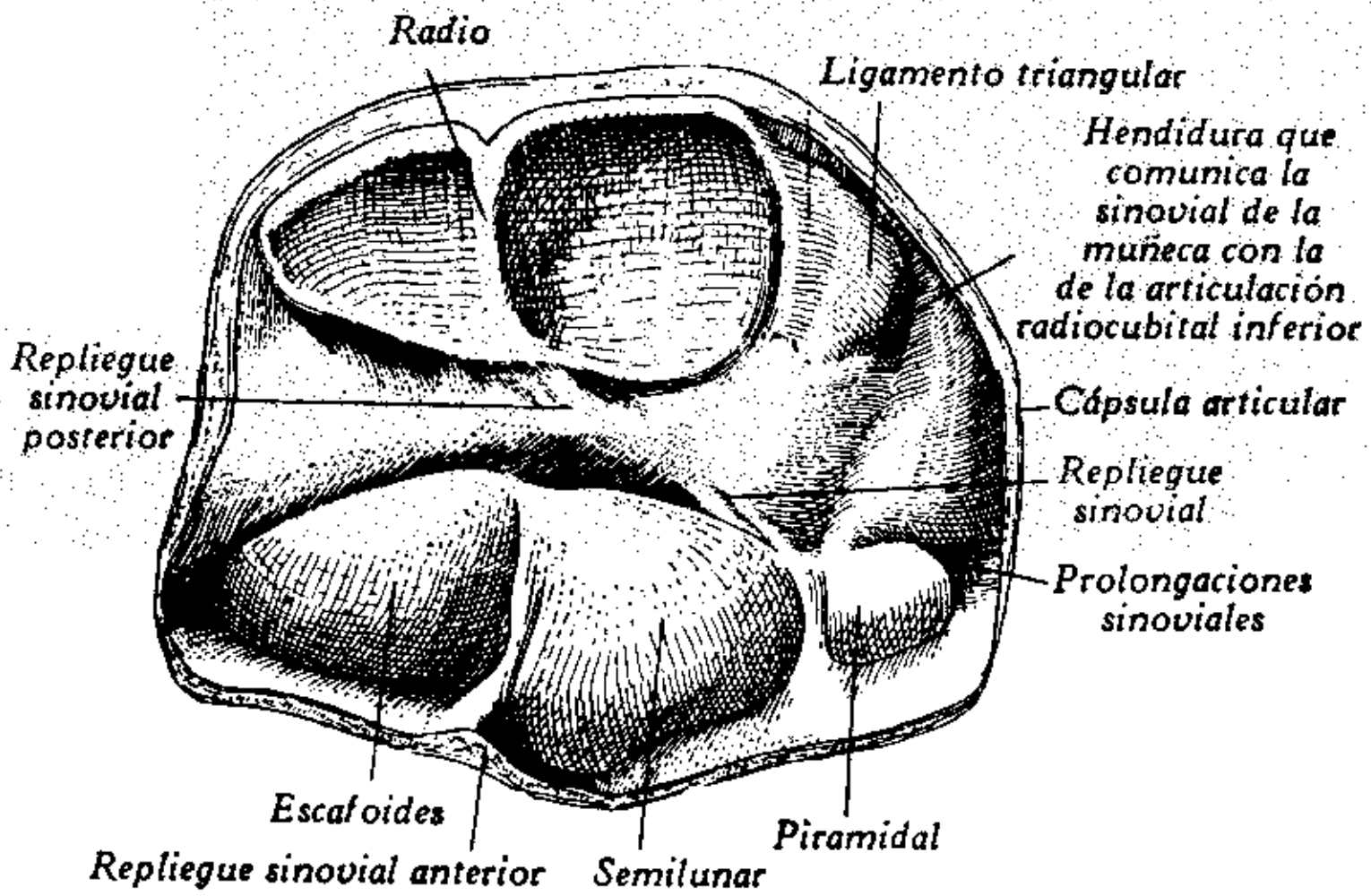

FIG. 272. SUPERFICIES ARTICULARES DE LA ARTICULACIÓN RADIOCARPIANA.

Medios de unión. Una cápsula articular, de forma de manguito, se inserta por arriba en el contorno de la superficie articular del radio y en los bordes del ligamento triangular, y por abajo, en el borde de la superficie articular del cóndilo carpiano. La cápsula se halla reforzada por cuatro ligamentos.

El *ligamento anterior* está dividido en dos haces. Uno de ellos, o *haz radiocarpiano,* es grueso, resistente y se inserta por arriba en el borde anterior de la apófisis estiloides del radio y en el anterior de la superficie articular del radio, yendo a fijarse inferiormente sobre el semilunar, el piramidal y el hueso grande. El otro, o *haz cubitocarpiano,* mucho más corto y delgado que el anterior, se inserta por arriba en la apófisis estiloides del cúbito y por abajo en el semilunar y en el hueso grande. (Fig. 273.)

El *ligamento posterior,* menos desarrollado que el anterior, se inserta por arriba en el borde posterior de la superficie articular del radio; se dirige luego hacia abajo y adentro para ir a fijarse sobre la cara posterior del piramidal. (Fig. 274.)

El *ligamento lateral interno* se inserta superiormente en la apófisis estiloides del cúbito, mientras inferiormente se bifurca, para insertarse el haz anterior sobre el pisiforme, y el posterior en la cara dorsal del piramidal.

El *ligamento lateral externo* se extiende desde la apófisis estiloides del radio hasta el tubérculo del escafoides.

Sinovial. Reviste la superficie articular interna de la cápsula en toda su extensión y cuando el ligamento triangular se encuentra perforado, comunica con la sinovial radiocubital inferior. Presenta prolongaciones por delante del escafoides y de la apófisis esti-

loides del cúbito *(fondo de saco preestiloideo)*, además de otras, más pequeñas e inconstantes, que salen a través de las fibras de la cápsula.

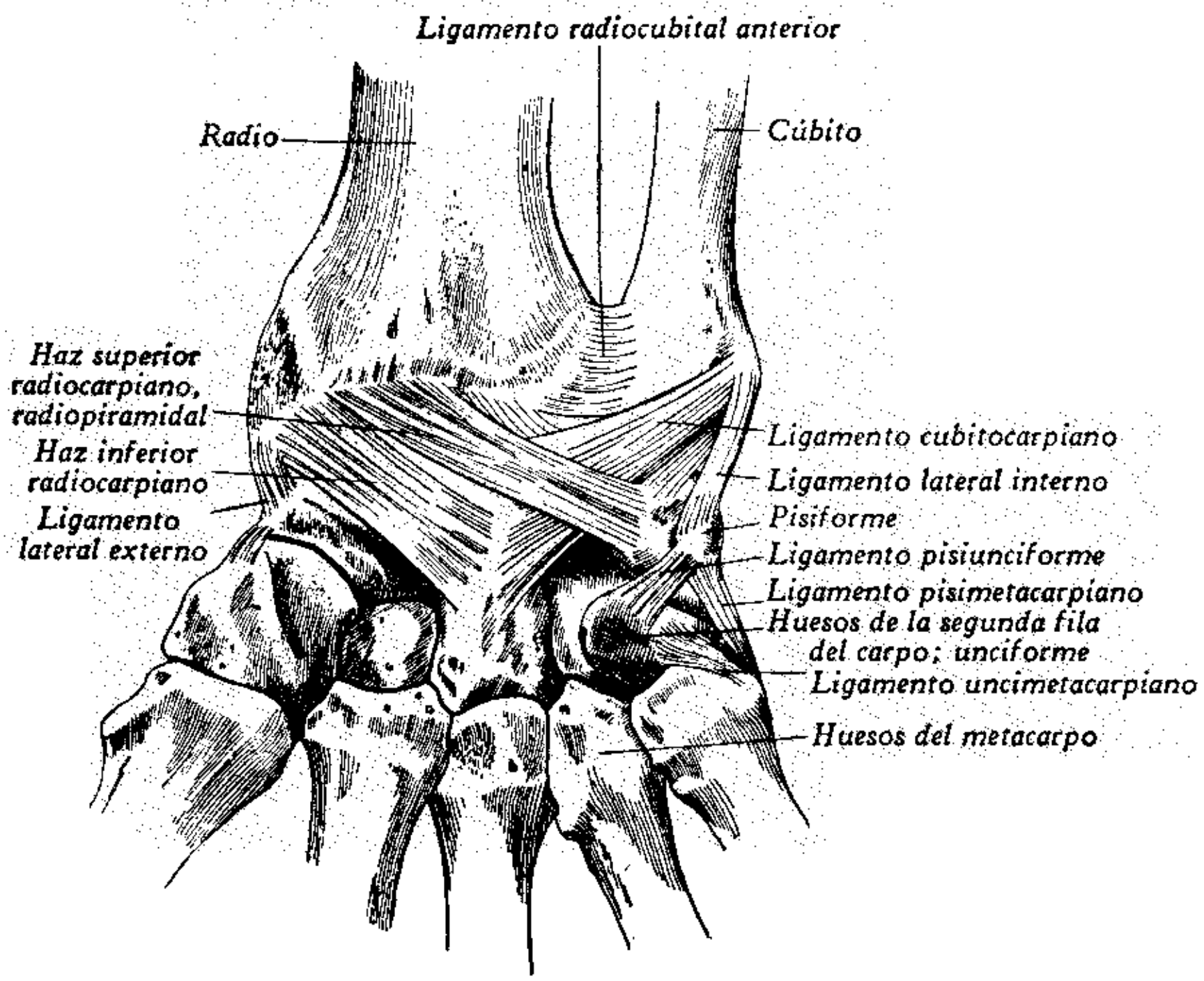

FIG. 273. ARTICULACIÓN RADIOCARPIANA, CARA ANTERIOR.

Relaciones. Por delante, la articulación de la muñeca se encuentra relacionada con un conjunto de tendones que, de afuera adentro, son: el supinador largo, el gran palmar,

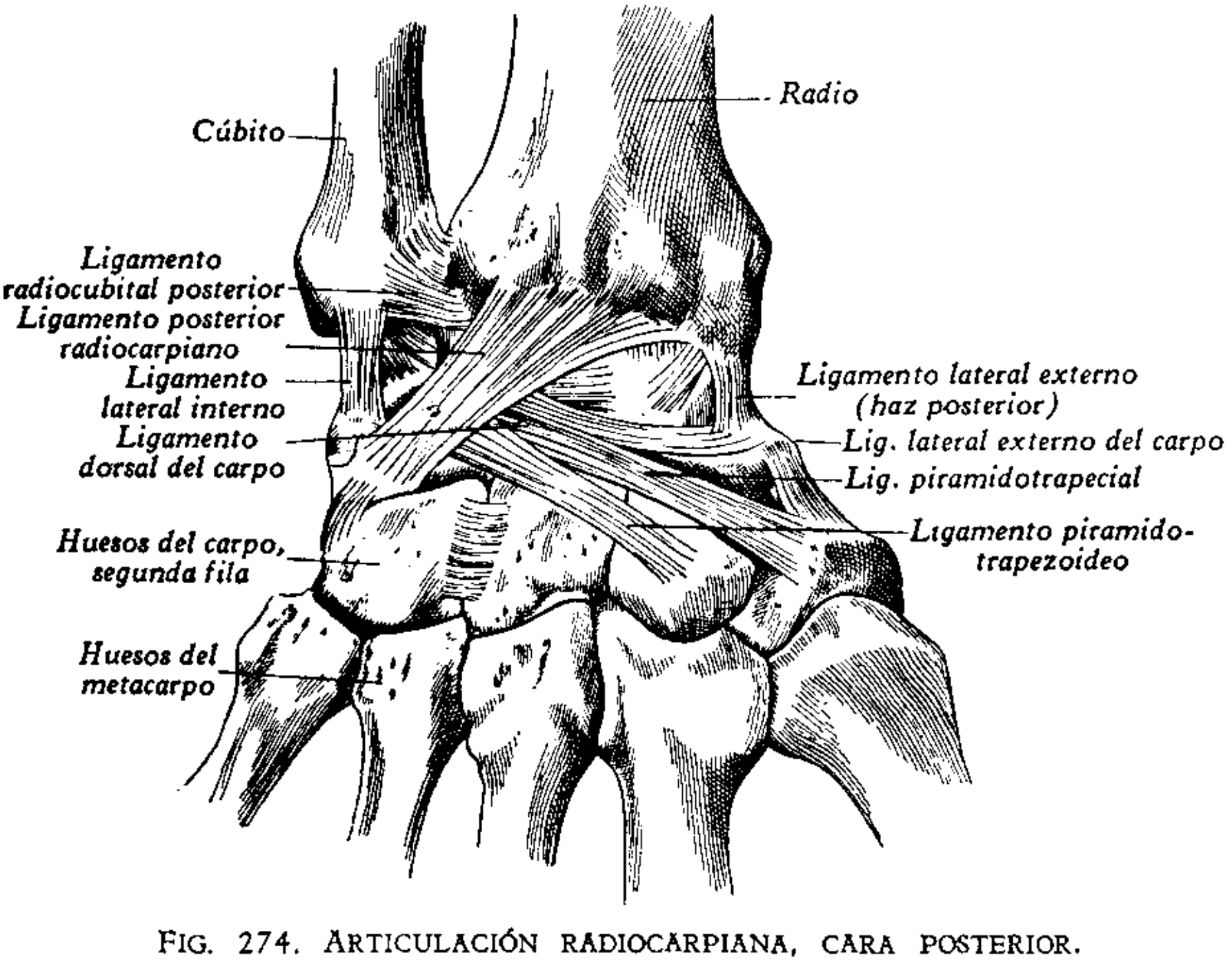

FIG. 274. ARTICULACIÓN RADIOCARPIANA, CARA POSTERIOR.

el pequeño palmar y el cubital anterior; todos estos tendones cubren a los del flexor común superficial, debajo de los cuales se encuentran los tendones del flexor propio del pulgar y del flexor común profundo; más abajo todavía se encuentran los haces inferiores del pronador cuadrado. También se encuentran en la parte anterior de la articulación la arteria cubital y sus venas, que pasan entre el cubital anterior y el flexor común superficial de los dedos, y más afuera, el nervio mediano, la arteria radial y sus venas, que pasan entre el supinador largo y el palmar mayor.

Por la cara posterior de la articulación se encuentra igualmente un conjunto de tendones que, de afuera adentro, son: el abductor largo del pulgar, el extensor corto del pulgar el extensor largo del pulgar, el cual, con el anterior, limita la región llamada *tabaquera anatómica;* el extensor propio del índice, el extensor común de los dedos, el extensor propio del meñique y el cubital posterior. Tanto los tendones posteriores, como los anteriores, están contenidos en sendos canales osteofibrosos formados por los ligamentos transversos palmar y dorsal del carpo.

Movimientos de la articulación del puño. *Movimientos de la mano.* Se incluyen en éstos los de la articulación radiocarpiana y mediocarpiana, pues ambas trabajan simultáneamente cualquiera que sean los movimientos de la mano sobre el antebrazo.

En la *flexión* la palma de la mano se aproxima a la cara anterior del antebrazo colocando la primera línea del carpo, o sea el cóndilo carpiano que se desliza de adelante atrás sobre la glena antebraquial; mientras la segunda línea del carpo se flexiona, y en ambas la cabeza del hueso grande sirve de centro para que los demás huesos del carpo se movilicen sobre él (figura 275), aprovechando el relajamiento del ligamento anterior y la distensión de los posteriores. Intervienen en este acto los flexores superficial y profundo comunes a los dedos, el flexor propio del pulgar y como principales el grande y el pequeño palmar y el cubital anterior, inervados por el nervio mediano.

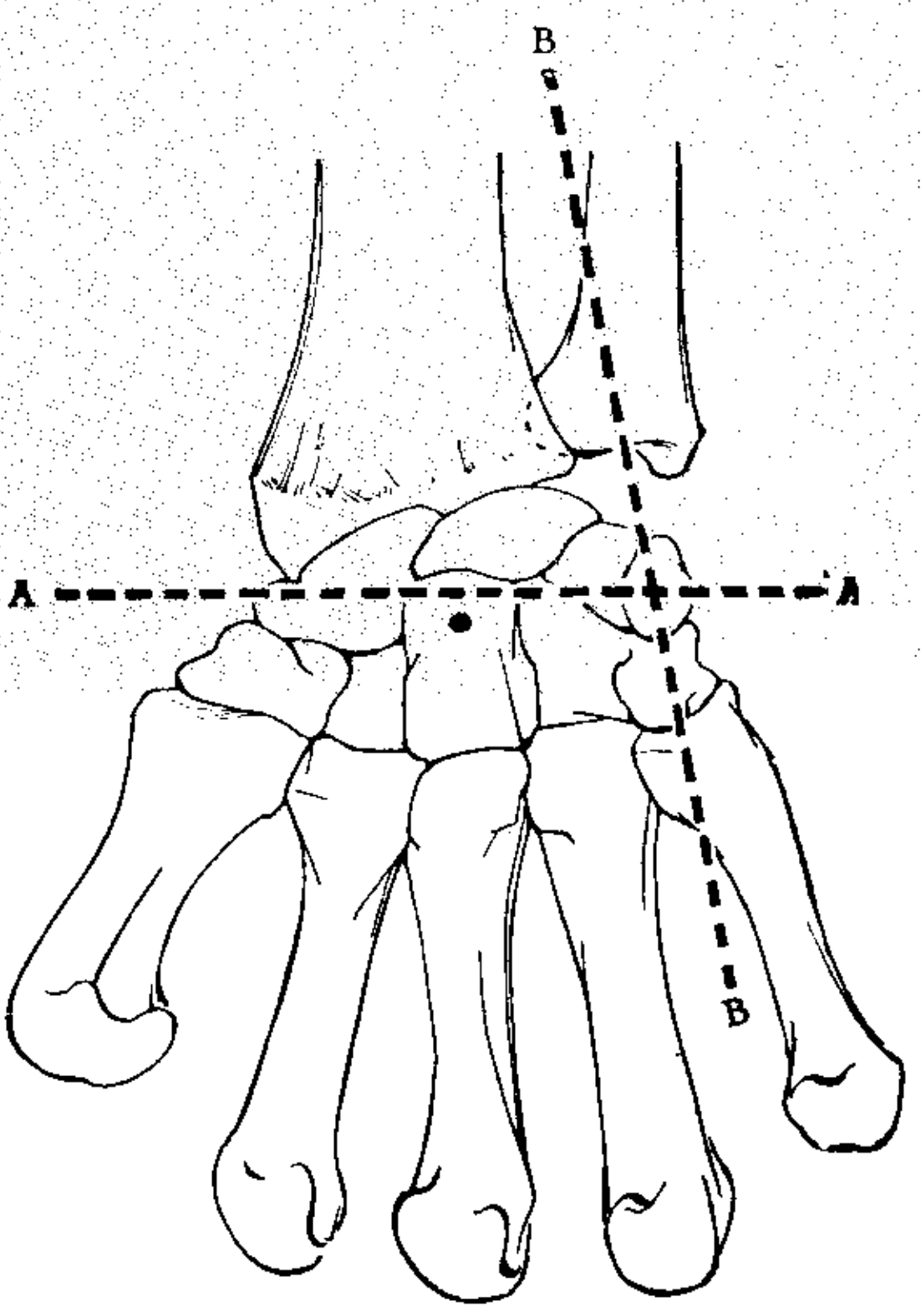

FIG. 275. EJES DE LA ARTICULACIÓN RADIOCUBITAL INFERIOR Y DE LA ARTICULACIÓN DEL PUÑO.

A-A, eje de flexión y extensión; *B-B,* eje de pronación. Eje de la articulación trocoide radiocubital superior.

En la *extensión* el cóndilo carpiano desliza en la glena de atrás adelante, aunque este movimiento se inicia en la articulación mediocarpiano. Intervienen en este acto el extensor común de los dedos, los dos radiales, los extensores del pulgar, el extensor propio del índice y del dedo pequeño, inervados por el nervio radial.

Los *movimientos de lateralidad* (aducción y abducción) se realizan teniendo como centro el diámetro anteroposterior que pase por la cabeza del hueso grande. En la *aducción* los huesos del carpo se inclinan hacia el cúbito; el cóndilo carpiano se desliza de dentro afuera sobre la glena antebraquial, el escafoides rebasa el radio, mientras el piramidal alcanza la cabeza cubital distendiendo el ligamento lateral externo, lo que explica la fractura y arrancamiento de la apófisis estiloides del radio. Intervienen en este acto los dos cubitales inervados por el nervio cubital.

En la *abducción* las dos líneas del carpo se aproximan al radio al deslizar el cóndilo carpiano de fuera hacia dentro sobre la glena antebraquial; colocando al escafoides so-

bre el estiloides radial; mientras el piramidal pierde su contacto con el ligamento triangular. (Fig. 276.)

Intervienen en este movimiento el gran palmar, los dos radiales, el abductor largo del pulgar y los extensores propios del pulgar, inervado por el mediano y el radial.

Existen también movimientos de *rotación* y *circunducción* resultantes de la combinación de los movimientos citados.

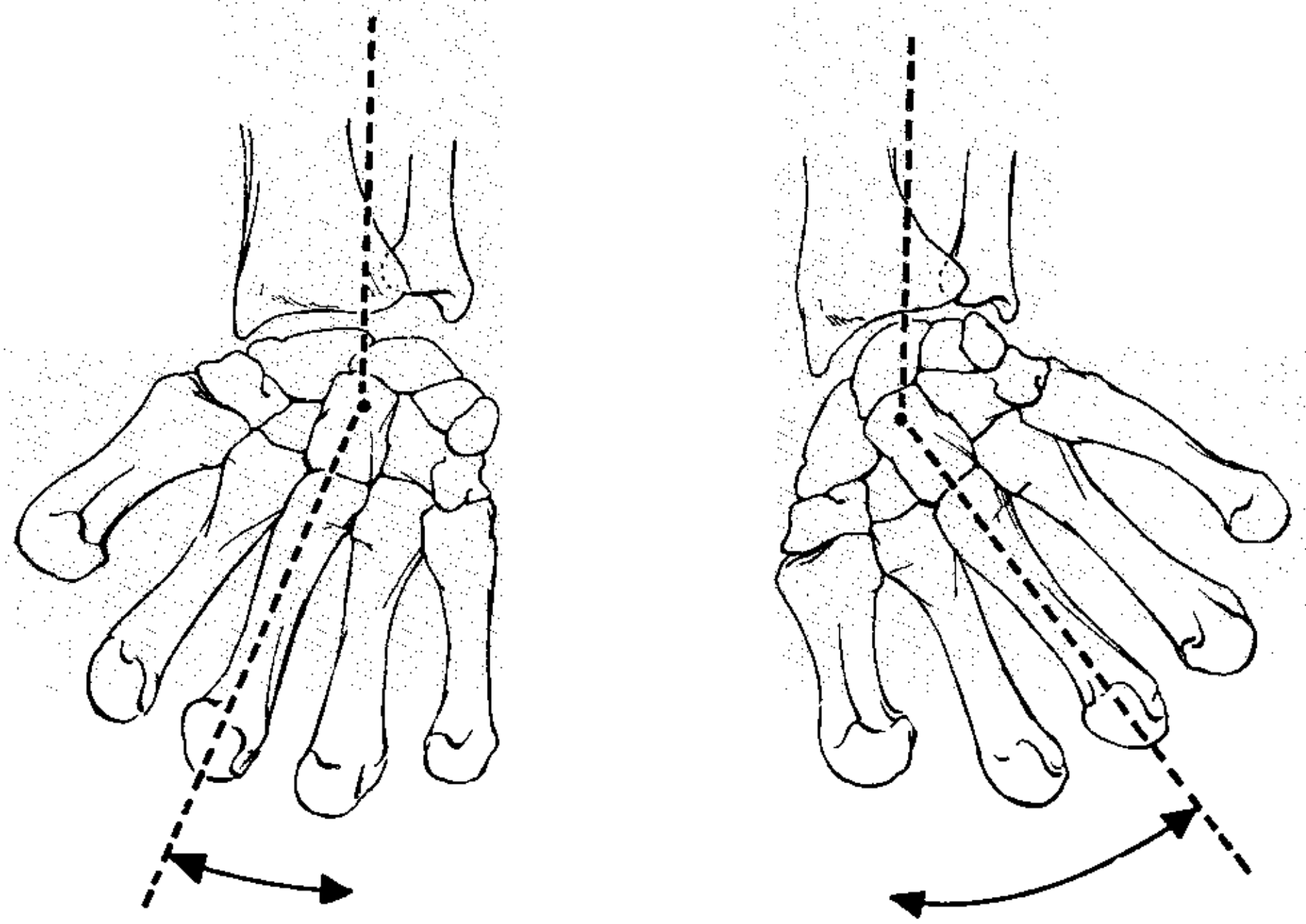

FIG. 276. MOVIMIENTOS DE ADUCCIÓN Y ABDUCCIÓN DE LA MANO, TENIENDO COMO CENTRO LA CABEZA DEL HUESO GRANDE.

ARTICULACIONES DE LA MANO

Se comprenden en esta denominación las *articulaciones carpianas*, las *carpometacarpianas, intermetacarpianas, metacarpofalángicas* e *interfalángicas.*

ARTICULACIONES CARPIANAS

Articulaciones de los huesos de la primera fila entre sí. Son artrodias. El escafoides se articula con el semilunar y éste a su vez lo hace con el piramidal, por medio de superficies articulares planas, verticales y recubiertas de cartílago. Como medios de unión, existen dos *ligamentos interóseos,* ambos superiores y recubiertos de cartílago en su cara superior, que entran en la constitución del cóndilo carpiano de la articulación de la muñeca. Existen también los *ligamentos palmares* y los *ligamentos dorsales,* formados por fibras cortas que se extienden entre los huesos mencionados y que se hallan situados unos en la cara palmar y otros en la dorsal.

La *sinovial* de estas articulaciones se comunica con la *sinovial mesocarpiana.* (Figura 277.)

Articulación del piramidal con el pisiforme. Ambos huesos presentan como superficies articulares carillas casi planas, de forma oval con eje mayor vertical y recubiertas de cartílago hialino. Como medios de unión se encuentran *cinco ligamentos.* El *ligamento cubitopisiforme* o *ligamento superior* se extiende de la apófisis estiloides del cúbito a la parte superior del pisiforme; es el fascículo anterior del ligamento lateral interno de

la articulación de la muñeca. El *ligamento uncipisiforme* o *palmar* va de la cara anterior del hueso ganchudo al pisiforme. El *ligamento pisipiramidal* o *dorsal* une el pisiforme con la cara dorsal del piramidal. Hay, además, *dos ligamentos inferiores*, yendo uno de ellos a fijarse sobre la apófisis del hueso ganchudo, mientras el otro lo hace en la extremidad superior del quinto metacarpiano.

Esta articulación presenta *sinovial* propia. (Véase fig. 273.)

Articulaciones de los huesos de la segunda hilera del carpo entre sí. El trapecio, trapezoides, hueso grande y hueso ganchudo se articulan entre sí formando tres articulaciones del tipo de las artrodias.

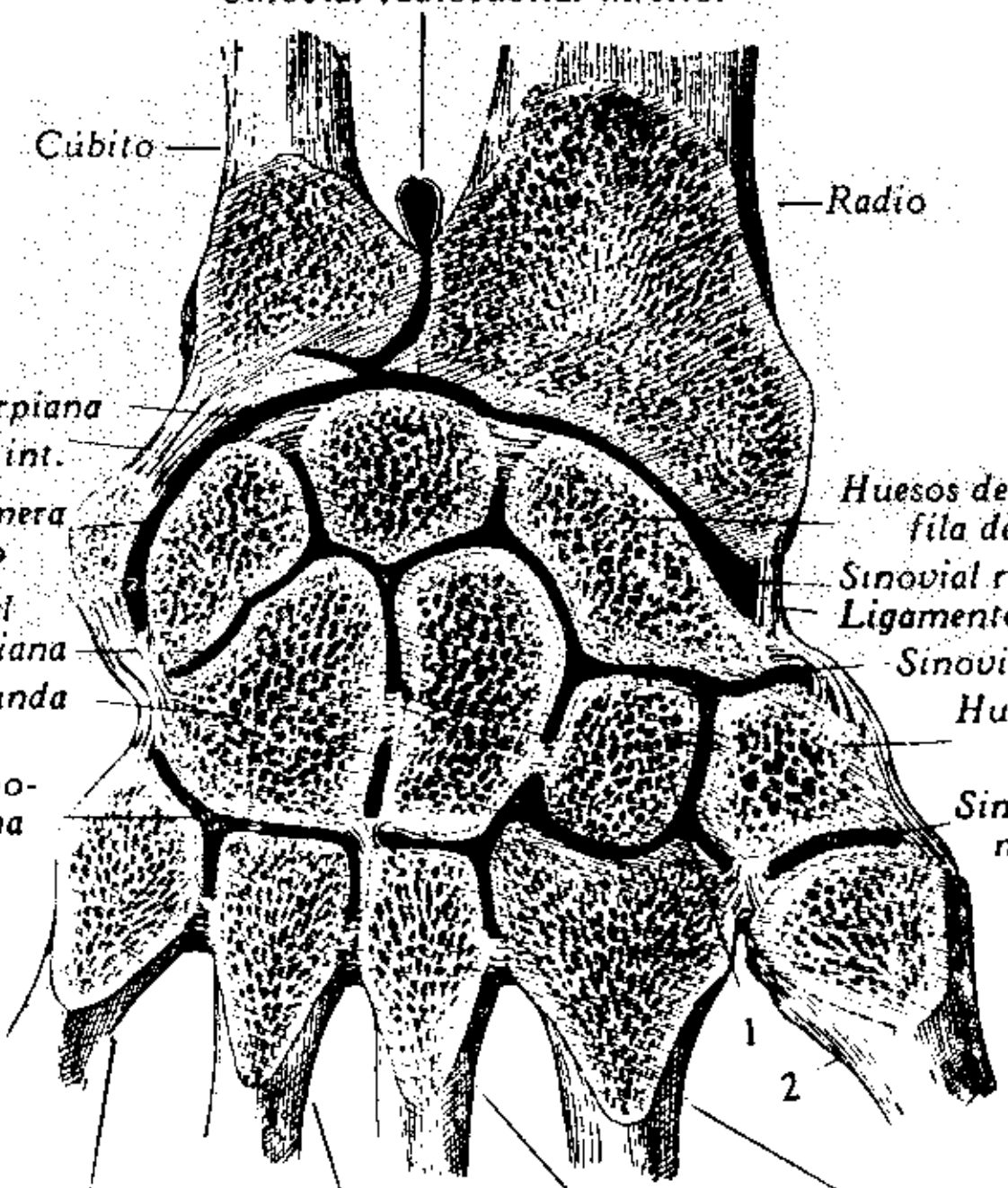

FIG. 277. CORTE FRONTAL DE LAS ARTICULACIONES DE LA MUÑECA, CARPIANAS Y CARPOMETACARPIANAS.

1, sinovial carpometacarpiana externa; 2, primer metacarpiano.

Sus superficies articulares son casi planas, verticales, cubiertas de cartílago y se hallan unidas por *tres ligamentos interóseos*, uno por cada articulación. *Tres ligamentos palmares*, situados en la cara anterior, se extienden transversalmente del trapecio al trapezoide, del trapezoide al hueso grande y de éste al hueso ganchudo. Por último, otros *tres ligamentos dorsales*, más débiles que los anteriores, se hallan colocados en la misma forma por la cara dorsal. (Figs. 278 y 279.)

Las sinoviales de estas articulaciones son dependencias de la sinovial mesocarpiana.

Articulación mediocarpiana. Se halla constituida por la cara inferior de los huesos de la primera línea del carpo, excepto el pisiforme, y por la superior de los huesos de la segunda fila. Resulta en conjunto una articulación muy irregular, que se puede dividir en dos porciones, una externa y otra interna. La primera está constituida por el escafoides de un lado y el trapecio y trapezoide del otro, cuyas superficies articulares, planas y transversales, forman una artroidea. La segunda porción está formada por el escafoides, el semilunar y el piramidal de un lado y el hueso grande y el ganchudo del otro; los tres pri-

meros constituyen en conjunto una especie de cavidad glenoidea, mientras los dos segundos forman un cóndilo, por lo que esta articulación es del tipo de las condíleas. (Fig. 280.)

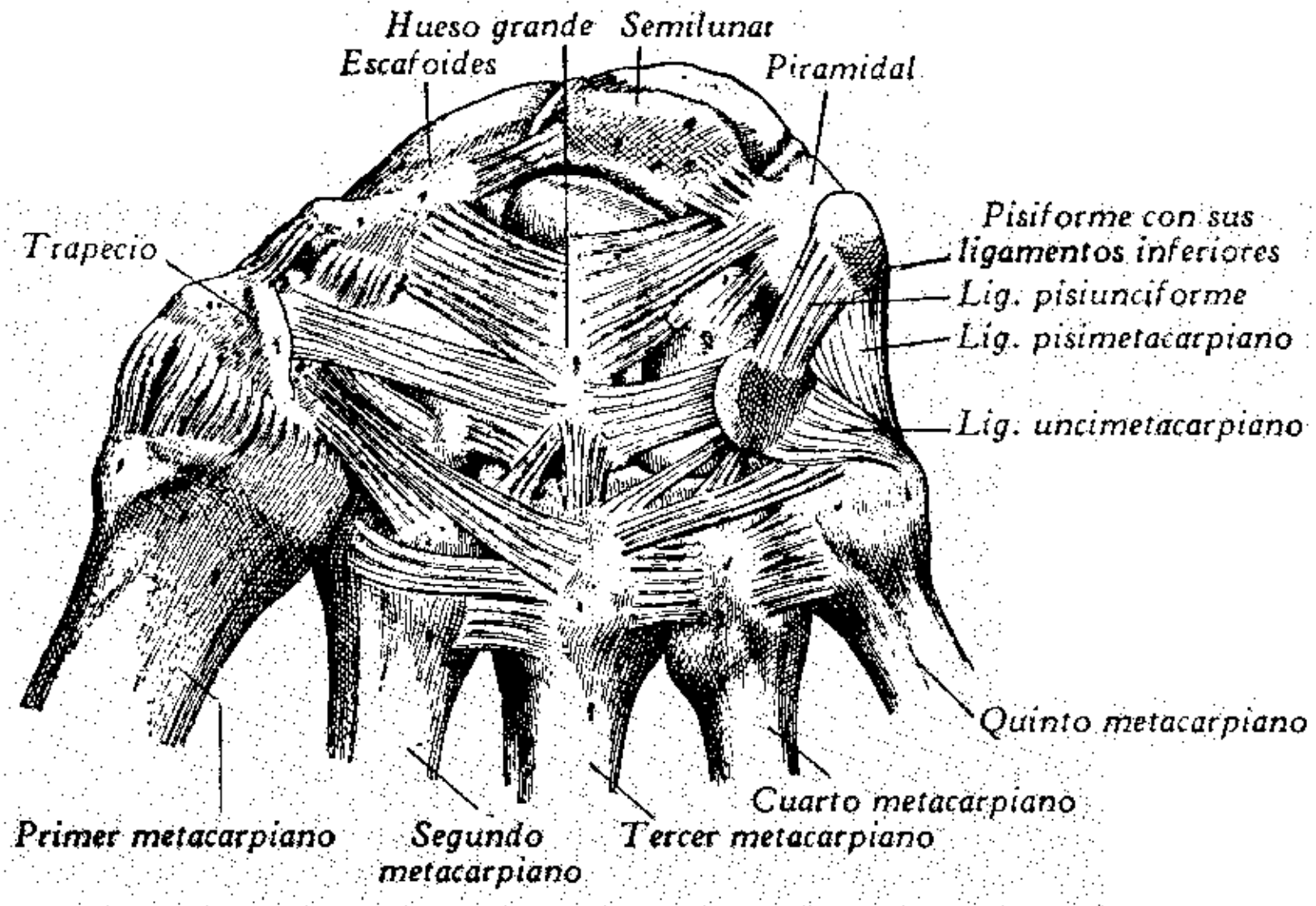

FIG. 278. ARTICULACIONES DE LOS HUESOS DEL CARPO ENTRE SÍ Y CON EL METACARPO. VISTA ANTERIOR.

Como medios de unión en la artrodia existen un *ligamento palmar cuadrilátero,* que va del escafoides al canal del trapecio; un *ligamento dorsal* que se extiende del escafoides al trapecio y al trapezoide, y un *ligamento lateral externo* que une el tubérculo del escafoides con la parte externa del trapecio. La articulación condílea presenta un *ligamen-*

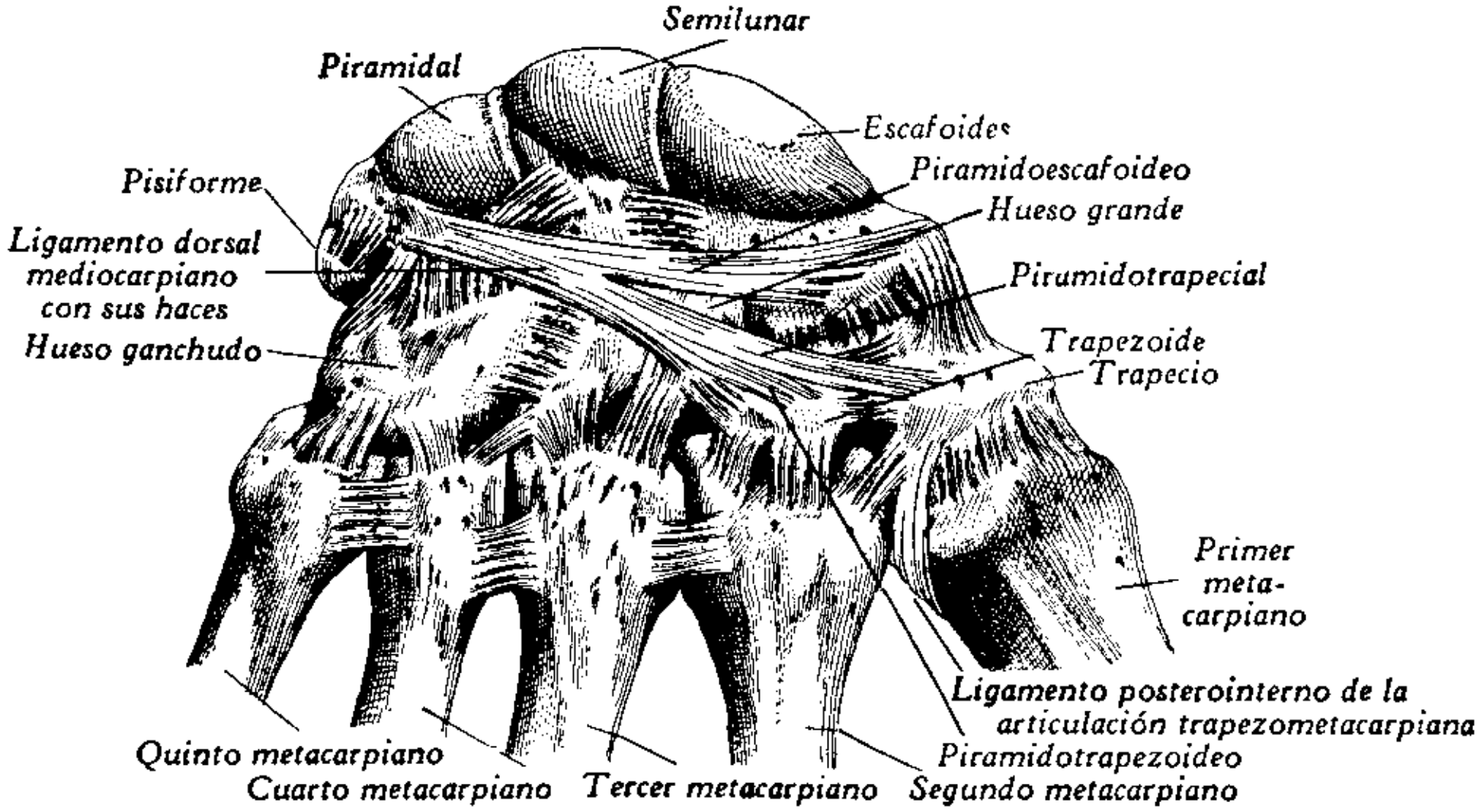

FIG. 279. ARTICULACIONES DE LOS HUESOS DEL CARPO ENTRE SÍ, DE ÉSTOS CON EL METACARPO Y DE LOS METACARPIANOS ENTRE SÍ. VISTOS POR DETRÁS.

to palmar, constituido por dos haces resistentes que parten del cuello del hueso grande, divergen hacia arriba y se fijan sobre el piramidal y sobre el escafoides, y un *ligamento dorsal* que, partiendo de la cara dorsal del piramidal, se dirige hacia fuera, cruza el cue-

llo del hueso grande y va a insertarse sobre el trapecio y el trapezoide; este ligamento emite un haz superior que va a fijarse en el escafoides.

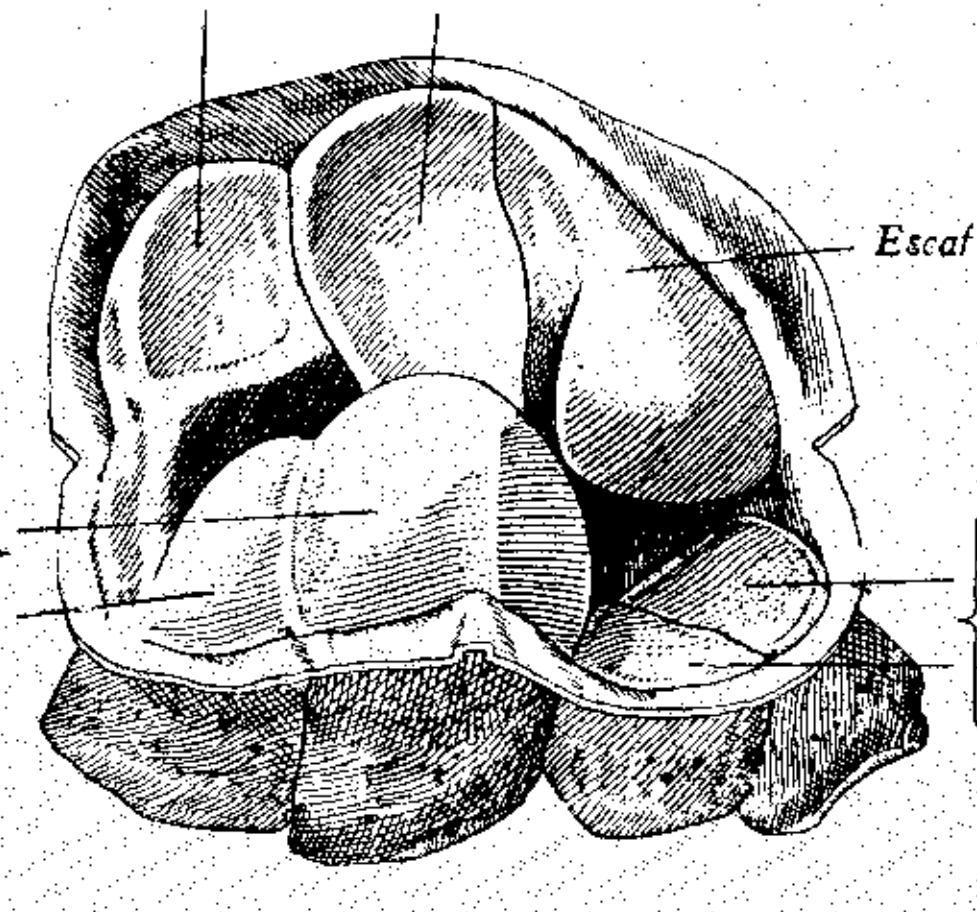

FIG. 280. SUPERFICIES ARTICULARES DE LA ARTICULACIÓN MEDIOCARPIANA.

Sinovial. Es casi siempre única, aunque raramente puede hallarse dividida en dos, una para la artrodia y otra para la articulación condílea. Por lo demás, es más laxa en la cara posterior que en la anterior y emite prolongaciones ascendentes y descendentes para las articulaciones de la primera hilera del carpo y de la segunda, respectivamente. (Véase fig. 277.)

Movimientos. Están en perfecta armonía los de todas las articulaciones carpianas e intervienen en ellos los mismos músculos. Estos movimientos son: de *flexión,* producidos principalmente por el grande y pequeño palmar y el cubital anterior, y de un modo secundario por los flexores superficial y profundo de los dedos y el flexor largo del pulgar; de *extensión,* en los que intervienen el primero y segundo radial externos, el cubital posterior, el extensor común de los dedos, el extensor propio del meñique, los extensores largo y corto del pulgar y el extensor propio del índice; de *aproximación,* producidos por los dos cubitales; por último, los de *separación,* originados por la acción del gran palmar, de los dos radiales, del abductor largo del pulgar y de los extensores del pulgar, largo y corto.

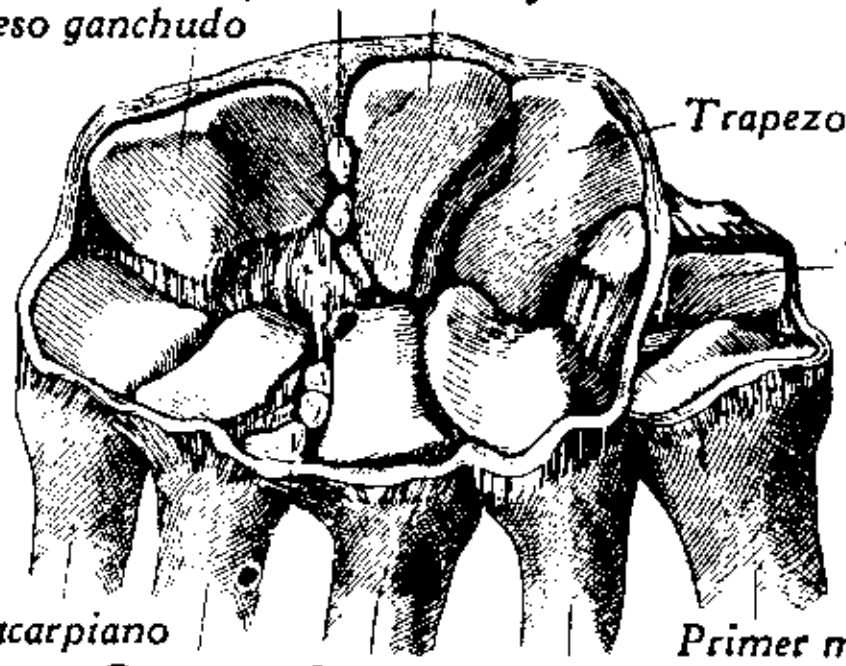

FIG. 281. SUPERFICIES ARTICULARES DE LA ARTICULACIÓN CARPOMETACARPIANA.

ARTICULACIONES CARPOMETACARPIANAS

Están constituidas por la extremidad superior de los metacarpianos y por la cara inferior de los huesos de la segunda hilera del carpo.

Articulación del pulgar. Presenta como superficies articulares, por parte del trapecio, una superficie cuadrangular cóncava transversalmente y convexa en el sentido anteroposterior y por parte del primer metacarpiano una superficie de configuración inversa, es decir, convexa transversalmente y cóncava en el sentido anteroposterior; ambas face-

tas se hallan revestidas de cartílago y constituyen una articulación en silla de montar o por encaje recíproco. Como medio de unión, lleva una cápsula articular que se inserta en los bordes de las superficies articulares; esta cápsula es muy floja y se halla revestida por una sinovial igualmente laxa y un ligamento posterointerno. (Fig. 278.)

Articulaciones carpianas de los cuatro últimos metacarpianos. El segundo metacarpiano se articula con el trapecio, el trapezoide y el hueso grande, presentando tres carillas articulares muy pequeñas: la externa para el trapecio, la interna para el hueso grande y la media para el trapezoide. El tercer metacarpiano presenta una sola carilla articular en forma de triángulo para el hueso grande. El cuarto metacarpiano posee dos carillas: una convexa, para el hueso ganchudo, y otra plana, destinada al hueso grande. Por último, el quinto metacarpiano se articula con el hueso ganchudo mediante una superficie concavoconvexa. (Véase fig. 278.)

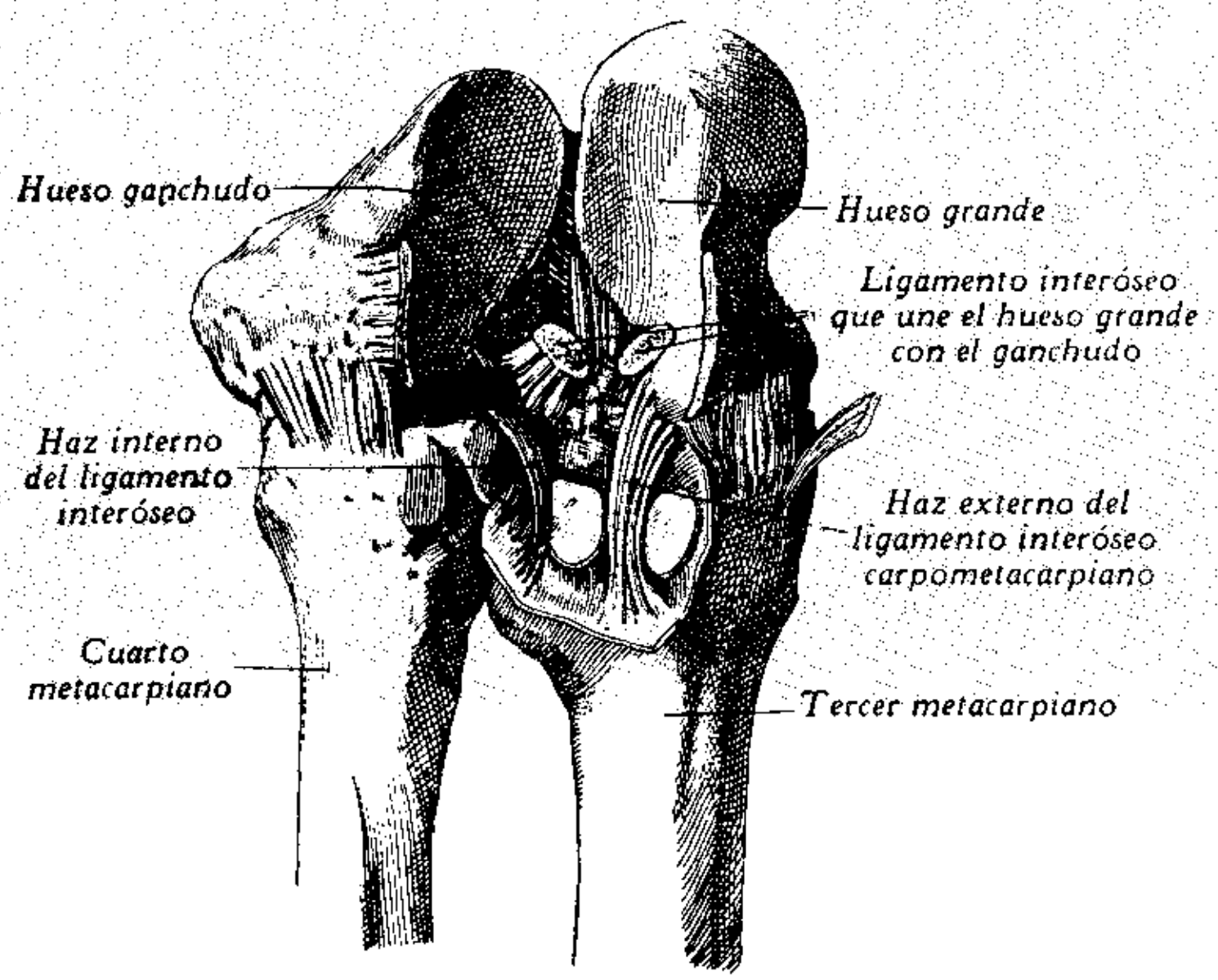

FIG. 282. LIGAMENTOS INTERÓSEOS DE LA ARTICULACIÓN DEL TERCER METACARPIANO CON EL HUESO GRANDE Y EL HUESO GANCHUDO.

Ligamentos. Existe un *ligamento interóseo,* que parte de las caras contiguas del hueso grande y del ganchudo y va a insertarse al tercer metacarpiano sobre la cara cubital o interna de su extremidad superior. Poseen estas articulaciones cuatro *ligamentos palmares:* uno va de la cara anterior del trapecio a los metacarpianos segundo y tercero; otro, se inserta por un lado en el hueso grande y, por el otro, en el segundo metacarpiano; un tercer ligamento se extiende del hueso grande al tercer metacarpiano; el cuarto y último ligamento parte también del hueso grande y va a terminar al cuarto metacarpiano; se debe notar que el quinto metacarpiano carece de ligamento palmar, que se halla substituido por el ligamento pisimetacarpiano. Estas articulaciones se hallan sostenidas también por seis o siete *ligamentos dorsales,* los cuales son más resistentes que los palmares; dos de estos ligamentos dorsales van del trapecio y trapezoide a la apófisis estiloides del segundo metacarpiano; otros dos se extienden del hueso grande a la apófisis estiloides del tercer metacarpiano; finalmente, otros dos parten del hueso ganchudo y terminan sobre las caras dorsales de los metacarpianos cuarto y quinto. (Fig. 282.)

Sinovial. Estas articulaciones presentan por lo común una sola sinovial, la cual se halla en amplia comunicación con la sinovial mediocarpiana.

Movimientos. Gran importancia tiene en ésta la articulación trapezometacarpiana debido a la gran movilidad del pulgar en los movimientos de prensión, en puño y en pinza, a la vez que los movimientos de flexión, abducción, circunducción y oposición.

En la *flexión* se aproxima el primer metacarpo y el pulgar a la palma de la mano, e intervienen en este movimiento el corto flexor del pulgar, el flexor propio de éste, el oponente y el abductor, inervados por el mediano y el último por el radial.

En la *extensión* el primer metacarpo se dirige atrás y afuera inclinando al pulgar hacia el dorso de la mano, interviniendo para esto el corto y el largo extensor del pulgar, inervados por el radial.

La *aducción* aproxima el primer metacarpo al segundo y la falange digital del pulgar a la primera falange del índice, haciendo que el primer interóseo dorsal abombe en el dorso de la mano; interviene para ello el aductor del pulgar inervado por el radial. En cambio, en la *abducción* el primer metacarpo se separa del segundo separando al pulgar del índice, amplía el primer espacio interóseo y el movimiento se realiza por el corto y el largo abductor del pulgar, inervados por el radial.

La *circunducción* resulta de la combinación de los movimientos anteriores y hace girar al pulgar, o mejor dicho a toda la columna ósea de este dedo, interviniendo todos los músculos citados en los movimientos anteriores.

En la *oposición* se combinan la flexión y la aducción haciendo que la yema del pulgar tienda a tocar la yema del índice o de los cuatro dedos y realiza el primer tiempo del movimiento de prensión o de pinza polidigital, aunque en este movimiento intervienen también las articulaciones radiocarpiana y la trapezotrapezoidea, realizado por el oponente del pulgar y el accesorio del corto flexor del pulgar, inervados por el mediano.

Los movimientos de flexión y extensión del pulgar se realizan alrededor de un diámetro transversal que pase por el trapecio, mientras los movimientos de aducción y abducción se realizan alrededor de un eje anteroposterior que pase por la cabeza del primer metacarpo.

En los movimientos de *oposición* del pulgar, el escafoides desliza hacia delante sobre la cabeza del hueso grande, el trapecio se mueve hacia dentro sobre el trapezoides, produciendo un movimiento de rotación hacia dentro del primer metacarpo que sufre una torsión hacia fuera, que obliga al borde externo del pulgar a dirigirse hacia dentro.

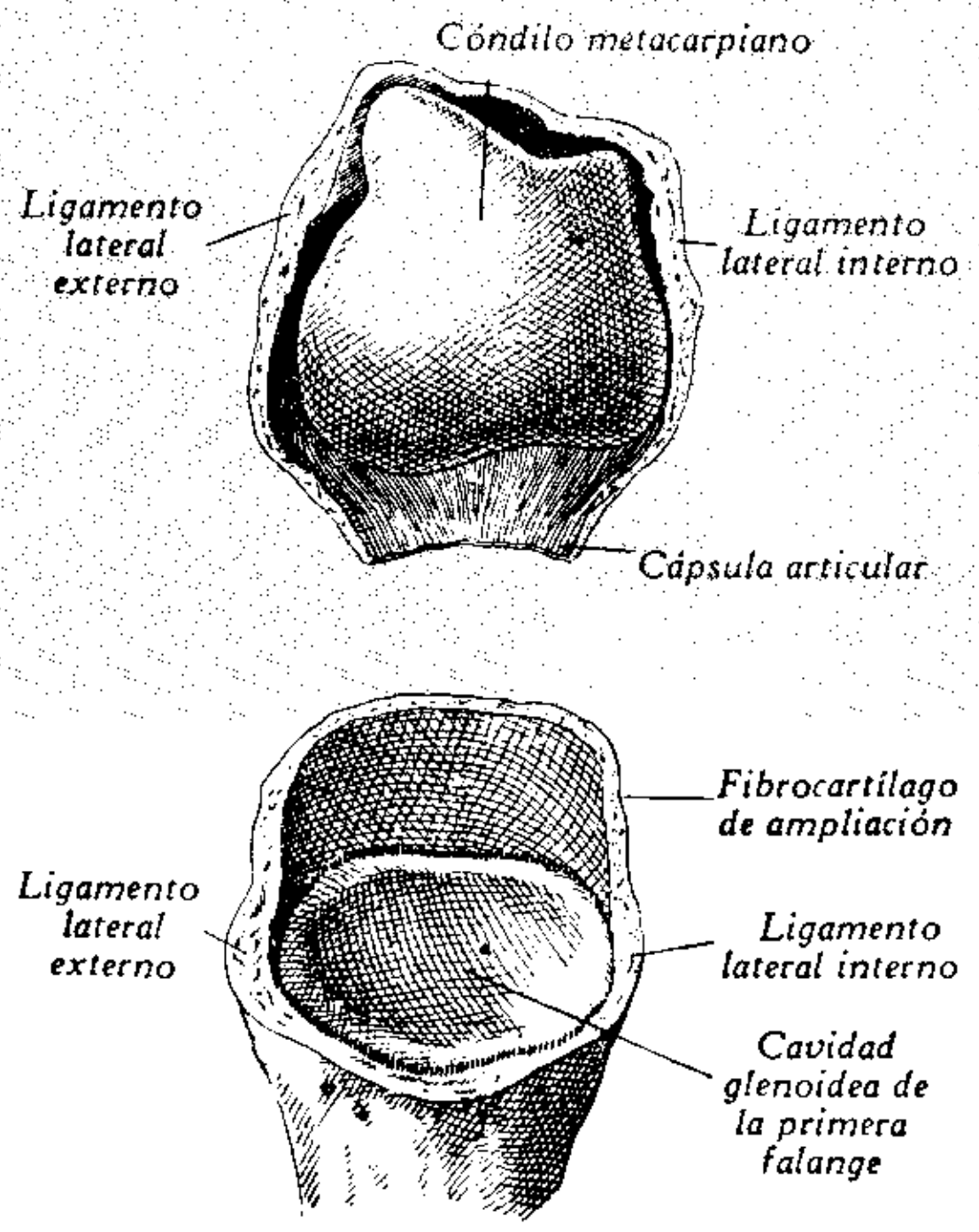

FIG. 283. ARTICULACIÓN METACARPOFALÁNGICA, ABIERTA POR DETRÁS.

Los cuatro últimos metacarpos poseen poca movilidad; sin embargo, realizan la flexión, la extensión, la aducción y la abducción, y cuando este acto se realiza en forma combinada se produce lo que se llama mano hueca.

ARTICULACIONES INTERMETACARPIANAS

Con excepción del primer metacarpiano, que es independiente, los cuatro restantes se articulan entre sí por sus extremidades superiores o carpianas, mientras sus extremidades digitales se hallan reunidas por ligamentos.

Las extremidades carpianas presentan superficies laterales articulares lisas, planas y cubiertas de cartílago; junto a éstas se encuentran otras superficies rugosas que sirven de inserción a los ligamentos interóseos, los cuales son muy resistentes, y con los ligamentos palmares y dorsales, en número de tres para cada cara, constituyen los medios de unión de estas articulaciones. Los ligamentos últimamente nombrados se extienden tanto por la palma como por el dorso, entre los metacarpianos segundo y tercero, tercero y cuarto, y cuarto y quinto.

Cada una de estas pequeñas articulaciones lleva una sinovial, que es dependencia de la sinovial carpometacarpiana.

Las extremidades distales o cabezas de los cuatro últimos metacarpianos no presentan superficies articulares, pues se hallan unidas solamente por una cintilla fibrosa transversal, la cual pasa por delante de las articulaciones metacarpofalángicas y se une íntimamente a los elementos fibrosos de éstas. Dicha cinta fibrosa se extiende del segundo metacarpiano al quinto. (Véase fig. 284.) Se llama *ligamento transverso profundo* del metacarpo y es una dependencia de la aponeurosis palmar profunda.

ARTICULACIONES METACARPOFALANGICAS

Pertenecen al género de las *condíleas* y se hallan formadas por la extremidad inferior de los metacarpianos y la superior de las primeras falanges de los dedos; las superficies articulares de los primeros están situadas en la cabeza, la cual, aplanada transversalmente y alargada de adelante atrás, lleva a los lados una depresión rugosa que limita hacia atrás con un tubérculo. La cabeza del primer metacarpiano es menos convexa que la de los otros y presenta a los lados de su parte anterior dos pequeñas eminencias provistas de facetas planas, resultado de la impresión que dejan los huesos sesamoideos. Las superficies articulares de las falanges consisten en sendas cavidades glenoideas, más extensas en el sentido transversal y limitadas lateralmente por pequeñas eminencias en forma de tubérculo. Estas superficies, igual que las de las cabezas de los metacarpianos, están recubiertas en estado fresco por cartílago hialino.

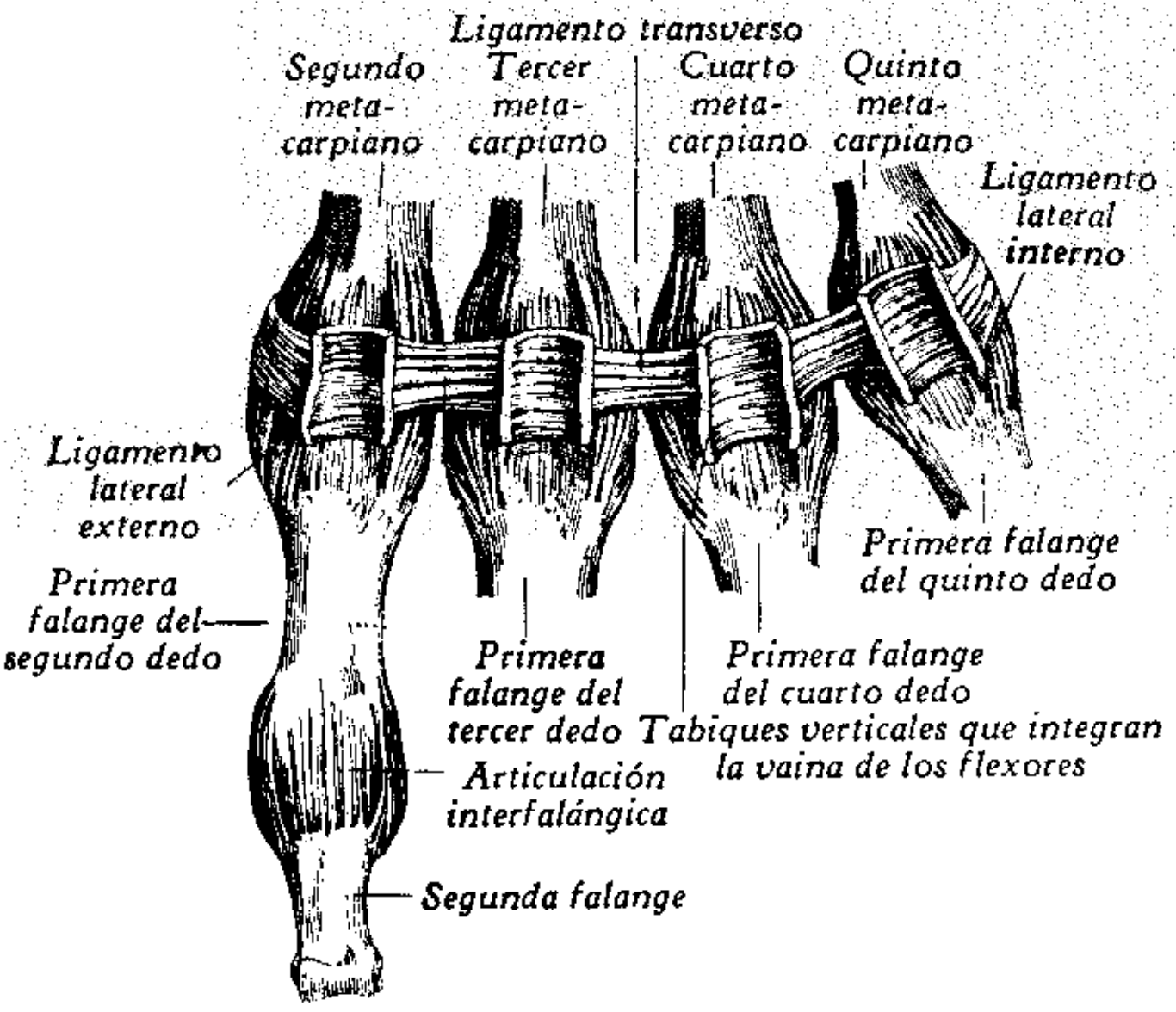

FIG. 284. ARTICULACIONES METACARPOFALÁNGICAS DE LOS CUATRO ÚLTIMOS DEDOS, VISTAS POR DELANTE.

La cavidad glenoidea está ampliada en su parte anterior por una lámina fibrocartilaginosa, cóncava por su cara posterior, que se adapta a la convexidad del cóndilo. Su cara anterior es acanalada y deja paso al tendón de los flexores. Su borde inferior se inserta en la falange, mientras que el superior, libre, corresponde al cóndilo. Sus extremidades se confunden con los ligamentos laterales.

Medios de unión. Una cápsula delgada se inserta, por un lado, en el contorno de la cabeza y por el otro, en el borde de la cavidad glenoidea, invadiendo más la cara palmar que la dorsal. Se halla reforzada por dos *ligamentos laterales* de forma triangular, cuyo vértice se inserta en la depresión y en el tubérculo que existen a los lados del cóndilo metacarpiano y cuya base se fija sobre los tubérculos de la falange y sobre el fibrocartílago correspondiente.

Existe, además, un *ligamento transverso* que, en forma de cinta fibrosa, se extiende transversalmente, pasa por delante de la articulación metacarpofalángica y se adhiere íntimamente a la cara anterior de la cápsula, al fibrocartílago glenoideo y al borde anterior de los ligamentos laterales permaneciendo libre solamente en los espacios interarticulares. (Fig. 284.) Este no es otro que el ya mencionado *ligamento transverso profundo del metacarpo.*

Sinovial. Cada articulación tiene una sinovial propia, que cubre la superficie interior de la cápsula.

Relaciones. Por su parte anterior esta articulación se halla en contacto directo con los tendones de los flexores y por detrás está en relación con los extensores; a los lados, con los interóseos, los lumbricales y con los vasos y nervios colaterales de los dedos.

La articulación *metacarpofalángica* realiza movimientos de flexión y extensión. En la primera, la cavidad glenoidea de la falange desliza de atrás adelante sobre el cóndilo metacarpiano, alcanzando la porción palmar de la superficie articular de la cabeza, produciendo en el fibrocartílago glenoideo un desplazamiento hacia delante y arriba, y sólo la tensión de los tendones extensores limitan el grado de flexión. Intervienen en estos movimientos de flexión los interóseos inervados por el cubital, los lumbricales inervados por el mediano y el cubital, los flexores comunes superficial y profundo de los dedos, el flexor propio del pulgar y el flexor del quinto dedo inervados por el mediano.

En los *movimientos de extensión* se produce un relajamiento de los ligamentos laterales y cierta flojedad de las articulaciones metacarpofalángicas, permitiendo que cuando se hace tracción en la primera falange se produce un crujido consecuencia de la presión atmosférica y que el vulgo conoce como el tronar de los dedos. Intervienen en este movimiento el extensor común de los dedos, el corto extensor del pulgar, los extensores propios del índice y del meñique inervados por el radial.

ARTICULACIONES INTERFALANGICAS

Son en número de dos para cada dedo y se hallan situadas entre la primera y la segunda falange y entre ésta y la tercera. Solamente el pulgar tiene una articulación. Pertenecen todas ellas al grupo de las trocleares.

Superficies articulares. Cada falange presenta en su extremidad inferior una polea ensanchada de atrás adelante, con garganta dirigida en sentido anteroposterior y más prolongada por la cara palmar; sus caras laterales llevan depresiones rugosas para la inserción de los ligamentos laterales. En la extremidad superior de la falange existen dos pequeñas cavidades glenoideas, separadas por una cresta anteroposterior que corresponde a la garganta de la polea. Esta superficie se halla aumentada anteriormente por medio de su fibrocartílago, que se inserta en la cara anterior de la falange inferior y se confunde a los lados con los ligamentos laterales; con la polea articular, dicho fibrocartílago tiene solamente relaciones de vecindad. (Fig. 285.)

Medios de unión. Una cápsula articular, en forma de manguito, se inserta por arriba en el borde articular, en tanto que por abajo llega más allá del revestimiento cartilaginoso. La cápsula se halla reforzada por dos *ligamentos laterales,* que se insertan en las depresiones rugosas situadas a los lados de la polea y se fijan más abajo en las partes laterales de la otra extremidad falángica, confundiéndose parcialmente con la cápsula y el fibrocartílago de ampliación.

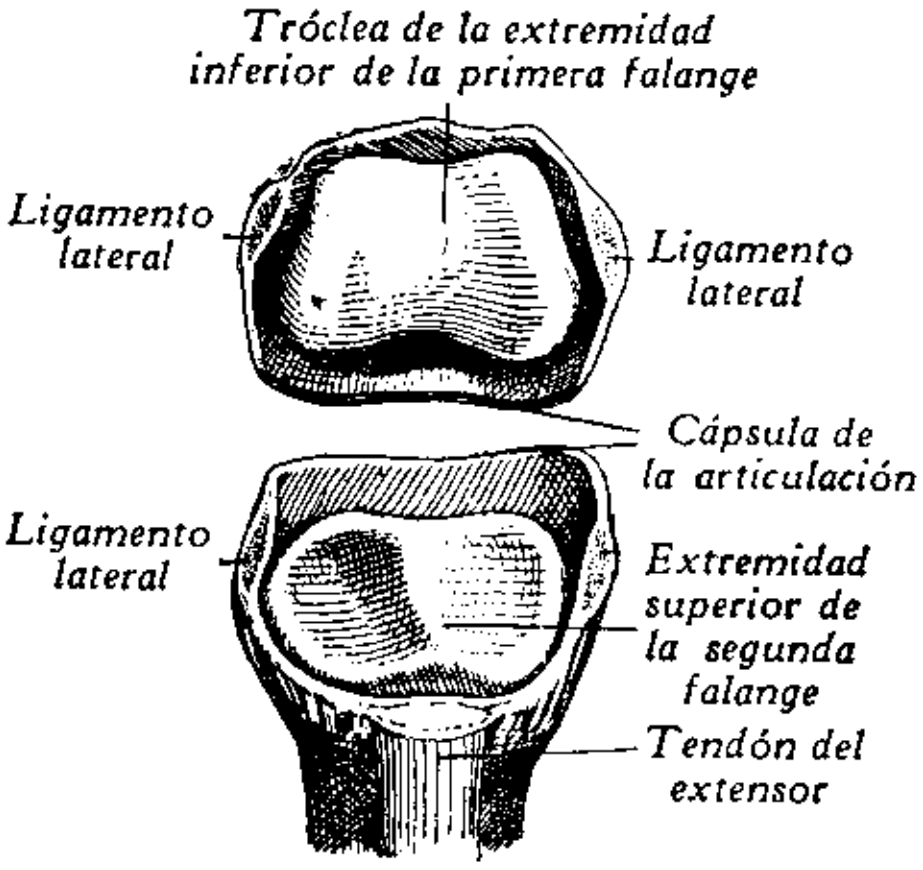

FIG. 285. ARTICULACIÓN INTERFALÁNGICA ABIERTA POR ATRÁS.

Sinovial. Cada articulación tiene su propia sinovial, que reviste la cara inferior de la cápsula y envía prolongaciones, de las cuales la más desarrollada se extiende sobre la cara palmar de la extremidad troclear, donde constituye el fondo de *saco* o *invaginación petroclear.*

Relaciones. Estas articulaciones tienen por delante a los tendones flexores, por detrás a los extensores y, a los lados, los nervios y vasos colaterales de los dedos.

Los movimientos de las articulaciones interfalángicas son principalmente de flexión y extensión, aunque también, en mínima parte, producen movimientos de inclinación lateral.

La *flexión* movimiento en garra tiende a llevar la yema de los dedos a la palma de la mano, interviniendo en este acto el flexor propio del pulgar, los flexores comunes superficial y profundo inervados por el mediano.

En la *extensión* las dos últimas falanges se alejan de la palma de la mano, movimientos limitados por la acción de los flexores y de su vaina fibrosa de la parte anterior de la cápsula articular, y se realiza este movimiento por el extensor común de los dedos y los extensores propios del índice y del meñique, inervados por el radial, y los interóseos inervados por el cubital y lumbricales inervados por el mediano y el cubital.

CAP. 14

ARTICULACIONES DEL MIEMBRO INFERIOR

Comprenden las siguientes:

1º Articulaciones y ligamentos de la pelvis: articulación sacroilíaca, sínfisis del pubis, ligamentos sacrociáticos, membrana obturatriz.

2º Articulación del muslo con la pelvis o articulación coxofemoral.

3º Articulación del muslo con la pierna o articulación de la rodilla.

4º Articulaciones de los huesos de la pierna entre sí y membrana interósea.

5º Articulación de la pierna con el pie o articulación tibiotarsiana.

6º Articulaciones del pie.

ARTICULACIONES DE LA PELVIS

Además de la articulación sacroilíaca y de la sínfisis del pubis, se incluyen aquí sus formaciones fibrosas propias: los ligamentos *sacrociáticos* y la *membrana obturatriz.*

ARTICULACION SACROILIACA

Pertenece al género de las diartroanfiartrosis, a causa de que posee una estrecha cavidad central y una sinovial.

Superficies articulares. La superficie articular del sacro, llamada por su configuración faceta auricular, está situada en la parte superior de su cara lateral y tiene forma de escuadra, de concavidad vuelta hacia atrás y arriba. La superficie articular del coxal se corresponde exactamente con la del sacro y es convexa de adelante atrás, convexidad que se adapta a la disposición inversa de la superficie auricular del sacro.

La línea interarticular, vista por delante, tiene la forma de una *S,* siendo cóncava hacia dentro en su parte superior y convexa hacia el mismo lado, en la inferior. Ambas superficies, la ilíaca y la sacra, se hallan revestidas de fibrocartílago, el cual es más grueso en el sacro que en el coxal y a pesar de su espesor no modifica en nada la configuración general de estas superficies.

El sacro se introduce entre los dos huesos ilíacos a la manera de una cuña y sostiene el peso total del tronco, que se ejerce sobre él por medio de la columna vertebral, del mismo modo que la clave de un arco en un edificio. En sentido anteroposterior, según las medidas hechas por ciertos autores, las superficies articulares del sacro están ligeramente más separadas por la cara dorsal que por la anterior o pelviana.

Medios de unión. Existe una cápsula fibrosa muy corta que se inserta en los perímetros articulares y se halla reforzada por varios ligamentos.

Ligamento sacroilíaco anterior. Ancho y delgado, se inserta en la base del sacro y en la cara anterior de este hueso, por fuera de los agujeros sacros. Va a terminar en el hueso ilíaco sobre la fosa ilíaca interna, en la extremidad posterior de la línea innominada y en la extremidad posterosuperior de la escotadura ciática mayor. Este ligamento no es continuo en toda su extensión, pues en algunos lugares falta y se halla representado por el periostio que pasa de un hueso a otro. (Fig. 286.)

Ligamento sacroilíaco posterior. Está formado por una masa compacta de fibras elásticas que se extienden del sacro al hueso ilíaco. Presenta un plano superficial, formado

por haces horizontales y oblicuos, que se insertan por un lado en la parte más posterior de la cresta ilíaca y en las espinas ilíacas posteriores, y por el otro, en los tubérculos sacros posterointernos. En esta parte del ligamento pueden distinguirse cuatro haces dispuestos de arriba abajo: el *superior* va de la cresta ilíaca a la apófisis transversa del sacro, por debajo del ligamento iliolumbar, del cual puede considerarse como continuación. El segundo o *ligamento vago* parte de la tuberosidad ilíaca y termina en el primer tubérculo sacro; se le da también el nombre de *ligamento axil*, ya que algunos autores lo consideran situado en el eje imaginario en torno del cual el sacro realiza sus movimientos de nutación. El *ligamento de Zaglas* se extiende desde la espina ilíaca posterosupe-

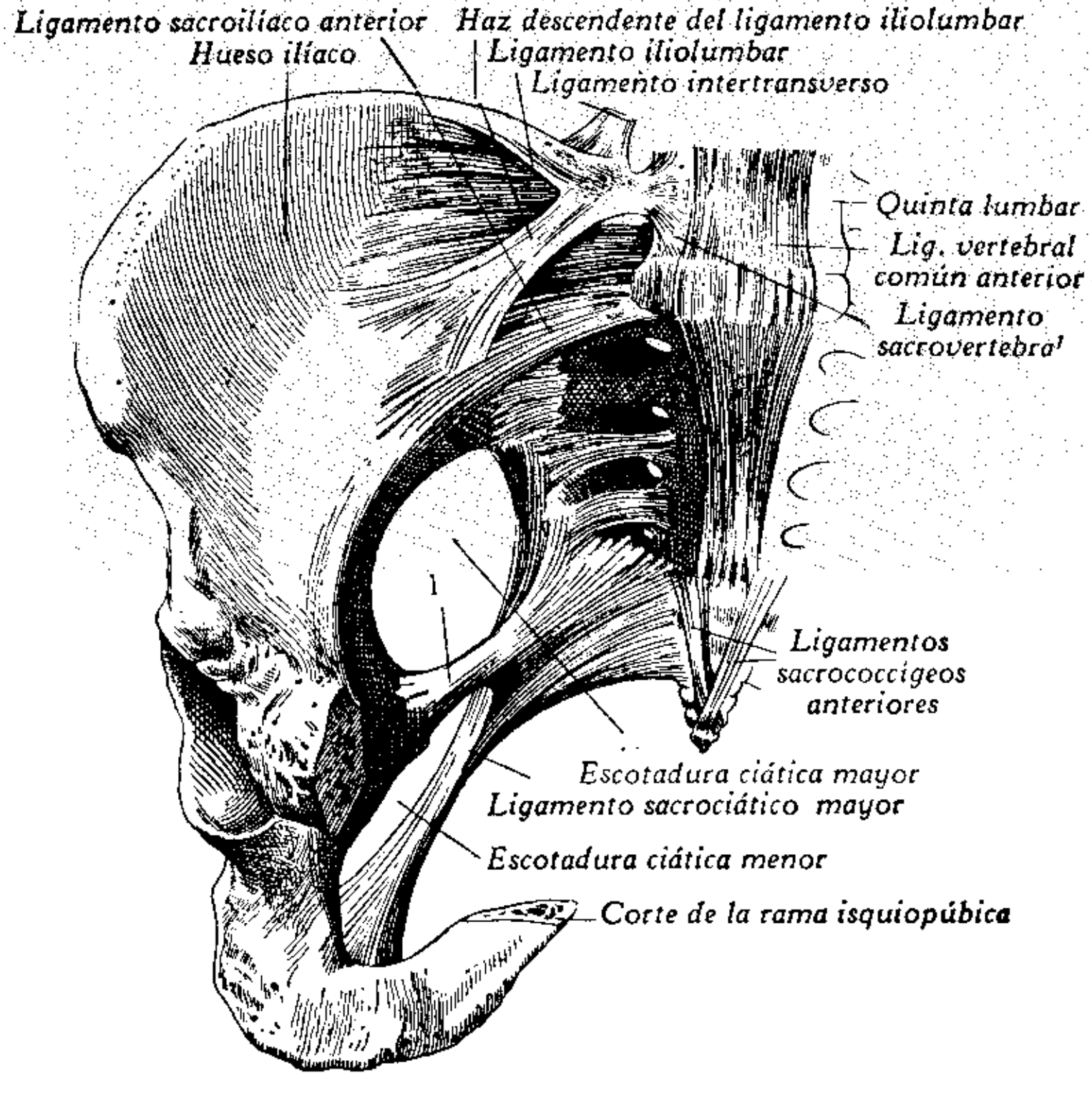

FIG. 286. ARTICULACIÓN SACROILÍACA, CARA ANTERIOR.

1, ligamento sacrociático menor.

rior hasta el segundo tubérculo sacro; es el más corto, pero el más resistente de todos. El último o *ligamento sacroespinoso de Bichat* se inserta en la espina ilíaca posterosuperior y en la escotadura subyacente, dirigiéndose luego hacia abajo para terminar en el tercer tubérculo sacro. (Fig. 287.)

El plano profundo del ligamento posterior está compuesto por haces fibrosos que ocupan totalmente el espacio anfractuoso situado en la parte posterior de la articulación. Los haces que forman este plano se insertan en toda la superficie de la tuberosidad ilíaca, y se dirigen luego casi transversalmente hacia el sacro, donde se fijan. Este ligamento recibe también el nombre de *ligamento interóseo*.

Entre los haces fibrosos del ligamento posterior se encuentran múltiples pelotones adiposos, arterias y venas.

Ligamento iliolumbar. Se inserta en el vértice de la apófisis transversa de la quinta vértebra lumbar, así como en su borde inferior; desde aquí sus fibras irradian hacia fuera para terminar fijándose sobre la cresta ilíaca y sobre la parte superior de la tuberosidad del mismo hueso.

Sinovial. Algunos investigadores niegan la existencia de sinovial en esta articulación, pero es fácil demostrarla si se escoge para ello una pelvis de multípara joven y se inyecta la articulación.

Relaciones. Se relaciona por delante con el psoas ilíaco, los vasos ilíacos internos y externos, el músculo piramidal y los plexos lumbar y sacro; por detrás, con los músculos de la masa común; por arriba, con el cuadrado lumbar; por último, inferiormente, con la escotadura ciática mayor y los elementos que por ella pasan: vasos y nervios glúteos superiores.

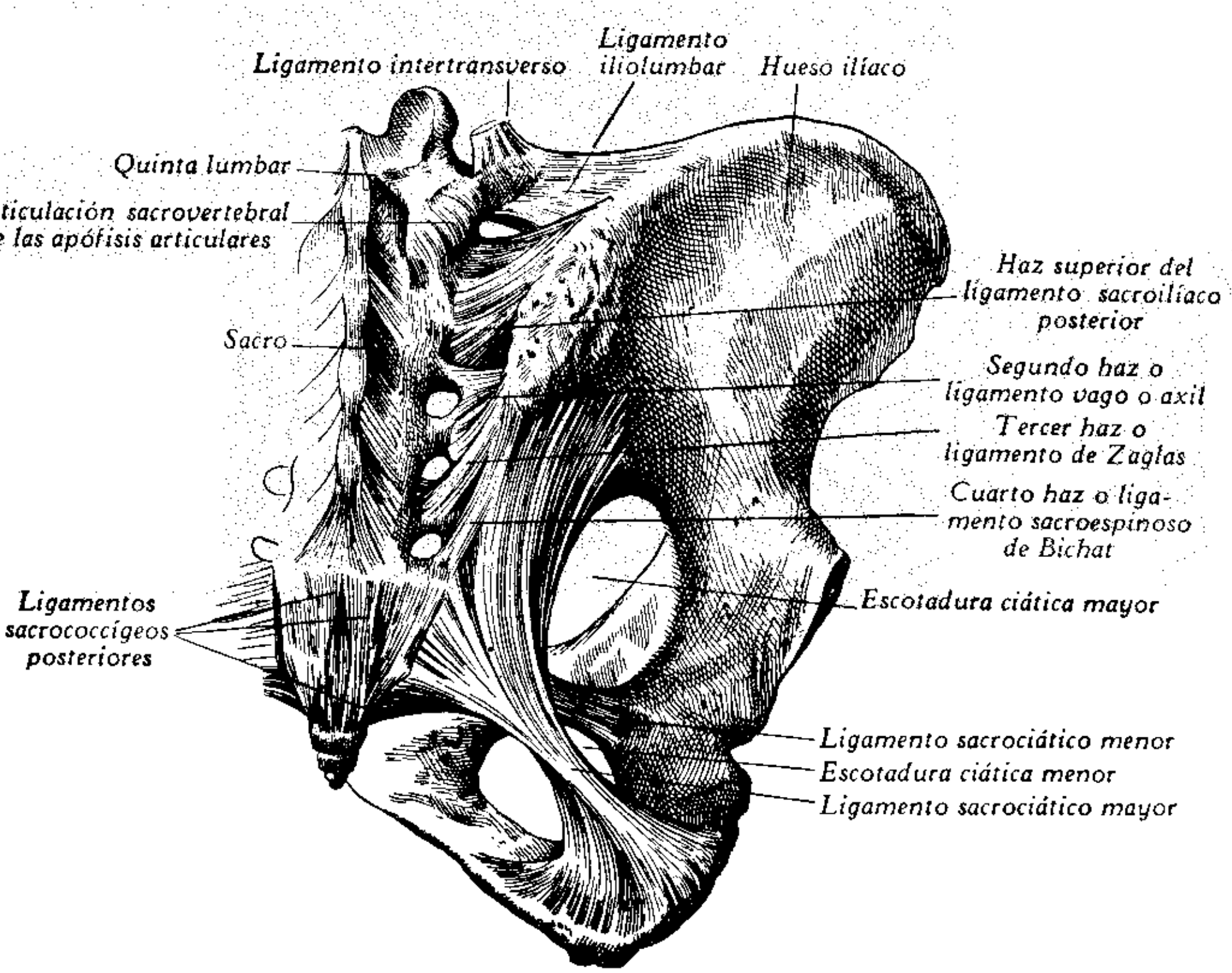

FIG. 287. ARTICULACIÓN SACROILÍACA, CARA POSTERIOR.

Movimientos. Son ordinariamente poco apreciables y se llaman de *nutación* y de *contranutación.* Consisten en ligeros movimientos de rotación del sacro alrededor de un eje que pasara por ambas articulaciones sacroilíacas. En virtud de este movimiento en la nutación, la base del sacro gira hacia abajo, en tanto que su vértice se dirige hacia arriba y atrás, o a la inversa en la contranutación. Estos movimientos son más amplios y tienen gran importancia en el proceso de parto, ya que modifican los diámetros pélvicos.

SINFISIS DEL PUBIS

Es una articulación situada en la línea media y formada por el cuerpo del pubis de ambos huesos ilíacos. Pertenece al grupo de las diartroanfiartrosis.

Superficies articulares. Cada pubis presenta una superficie elíptica, situada en la parte interna de la porción superior de su cuerpo, cuyo eje mayor se halla oblicuamente dirigido hacia atrás y abajo. Ambas superficies son rugosas, irregulares y están cubiertas de cartílago hialino.

Medios de unión. Incluyen un *ligamento interóseo* y cuatro *ligamentos periféricos.*

Ligamento interóseo. Está formado por un fibrocartílago que tiene la forma de una cuña, cuya base es anterior y cuyo vértice es posterior; se adhiere íntimamente a las su-

perficies del pubis y en su periferia se confunde con los ligamentos que rodean esta articulación. El fibrocartílago, denso y compacto en la periferia, es blando en el centro,

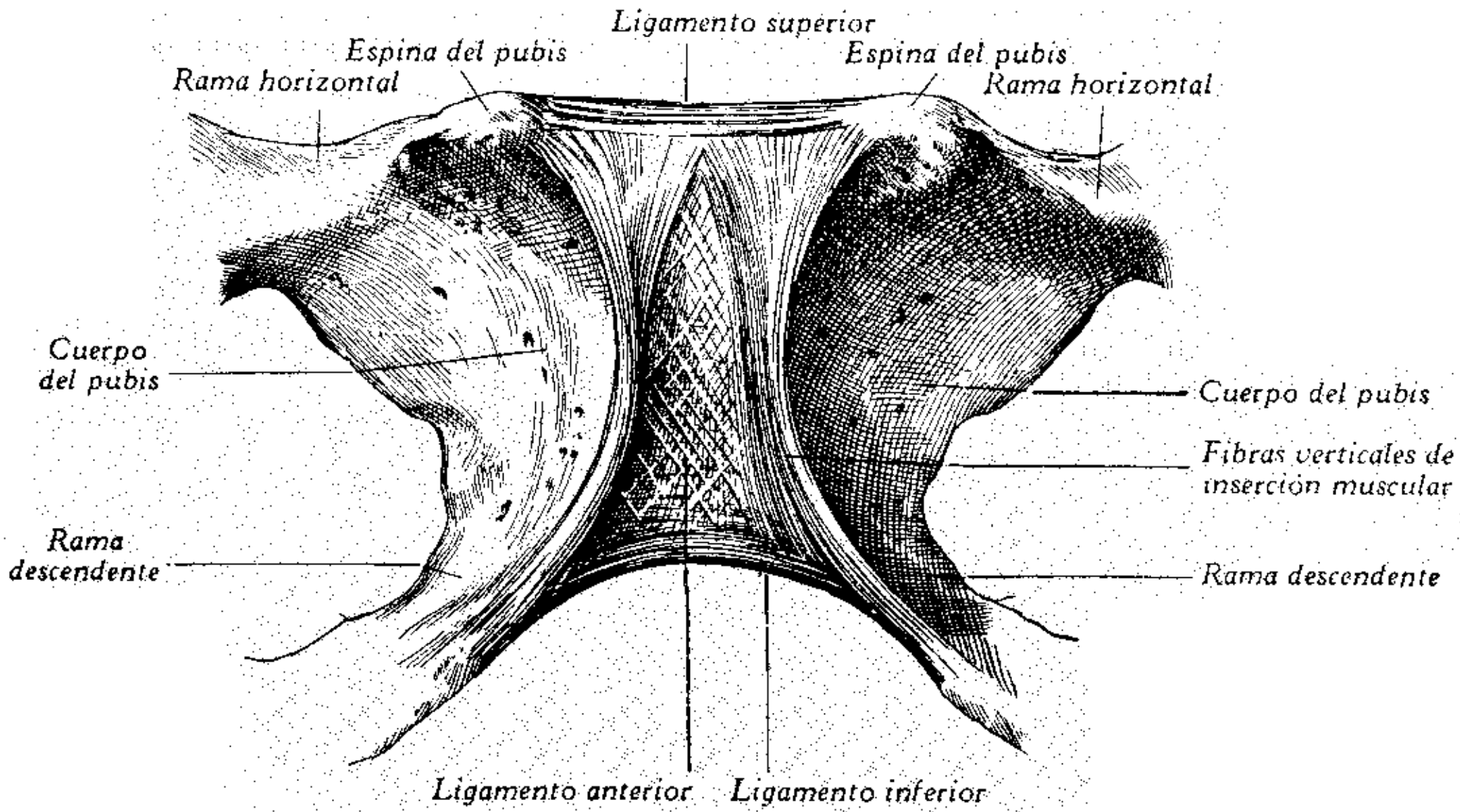

FIG. 288. SÍNFISIS DEL PUBIS, CARA ANTERIOR.

donde lleva una cavidad más o menos grande; esta cavidad, de configuración algo variable, tiene de ordinario forma de hendidura sagital, cuyas paredes, desiguales y rugosas, se hallan sembradas de prolongaciones vellosas; es más amplia y constante en la mujer que en el hombre, y aumenta su capacidad durante el embarazo.

La ausencia de cavidad coloca esta articulación entre las anfiartrosis clásicas, en tanto que su existencia tiende a transformarla en una diartrosis, por lo cual puede incluirse en el grupo intermedio de las diartroanfiartrosis. Los cuatro ligamentos periféricos se denominan, según su posición, en anterior, posterior, superior e inferior.

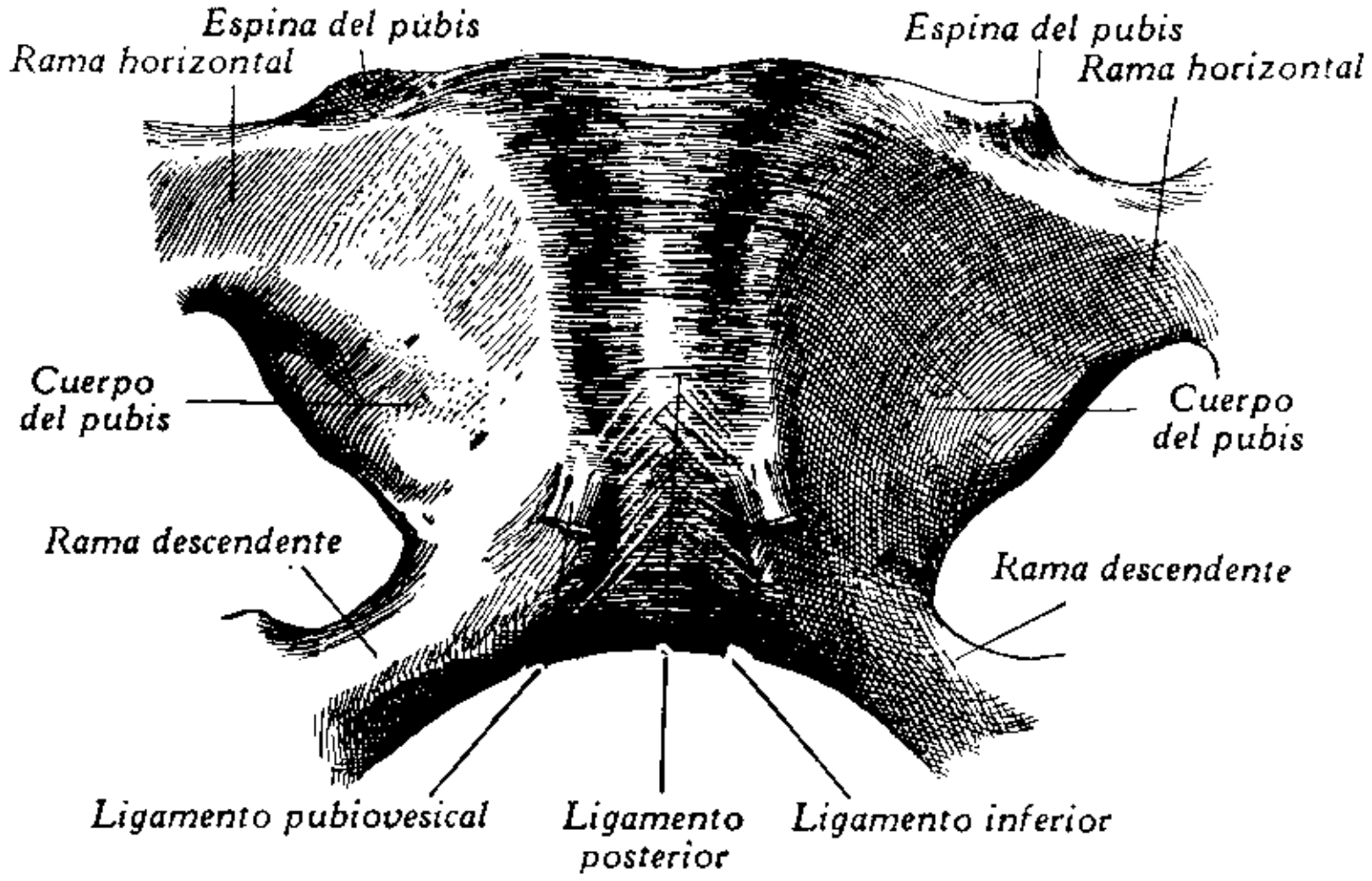

FIG. 289. SÍNFISIS DEL PUBIS, CARA POSTERIOR.

Ligamento anterior. Es grueso, resistente y está formado superficialmente por haces fibrosos de direcciones variadas. Estos haces se confunden con las inserciones de los mús-

culos recto mayor del abdomen, piramidal, oblicuo mayor, recto interno y aductores del muslo, a los cuales se suman fibras ascendentes de los cuerpos cavernosos. (Fig. 282.)

Situadas en un plano más profundo, se encuentran fibras cortas que se insertan a los lados sobre los bordes de las superficies articulares, donde se confunden con el periostio; en su parte media, en cambio, forman cuerpo común con el fibrocartílago interóseo.

Ligamento posterior. Es más delgado que el anterior y está constituido por fibras transversales que se extienden de uno a otro reborde articular. Asemeja más bien una lámina perióstica. (Fig. 289.)

Ligamento superior. Está formado por fibras agrupadas en forma de cinta que se extienden de un reborde articular al otro y se confunden en su parte media con el fibrocartílago interóseo.

Ligamento inferior. Se halla constituido por una lámina fibrosa muy resistente que tiene forma de arco *(ligamento arqueado)*, cuyas extremidades se insertan en las ramas púbicas y cuyo borde superior convexo se confunde con el fibrocartílago interóseo. Este ligamento se continúa hacia abajo y atrás con la aponeurosis perineal media.

Relaciones. Por delante de esta articulación se encuentran, en la mujer, el ángulo clitoridiano y su ligamento suspensor, así como el monte de Venus, un plexo venoso y la comisura superior de la vulva; en el hombre, se hallan los órganos homólogos. Por atrás, están situados la vejiga, los ligamentos pubiovesicales, abundante tejido conjuntivo y plexos venosos, que llenan el espacio de Retzius. Por arriba, se encuentran los tendones del piramidal y del recto anterior del abdomen, así como la extremidad inferior de la línea blanca. Por último, inferiormente, la sínfisis del pubis está en relación con la inserción de la aponeurosis de Carcassone y con la uretra, en la línea media.

LIGAMENTOS SACROCIATICOS

Son en número de dos a cada lado. Uno de ellos es más largo que el otro y están situados en la parte posterolateral de la pelvis.

Ligamento sacrociático mayor o sacroisquiático. Se inserta por arriba en las espinas ilíacas posteriores, en la parte posterior de la fosa ilíaca externa, en el reborde lateral del sacro a partir de su tercera vértebra, y en la mitad superior del borde correspondiente del cóccix. Por abajo, los haces ilíacos de este ligamento van a terminar a la parte posteroinferior e interna de la tuberosidad isquiática, mientras los sacrococcígeos se fijan, confundiéndose con los anteriores, sobre la porción posteroexterna de la misma tuberosidad. A causa de la disposición en forma de abanico de sus inserciones, el ligamento sacrociático mayor resulta mucho más ancho en sus dos extremidades que en su parte media. (Véase fig. 287.)

Este ligamento se relaciona por su cara anterior con el ligamento sacrociático menor, con el músculo obturador interno y con el contenido de la excavación pélvica; por su cara posterior está cubierto por el glúteo mayor, que se inserta sobre él.

Se halla constituido por fibras muy resistentes que se entrecruzan en forma de X y está perforado en diversas partes para dejar paso a ramos vasculares.

Ligamento sacrociático menor. Como su nombre indica, es más corto que el anterior, tiene forma triangular y su base se inserta en el borde sacrococcígeo, por delante del ligamento mayor; exteriormente, se fija sobre la espina ciática. (Véase fig. 286.)

Su cara anterior se halla en relación con el músculo isquiococcígeo, mientras la posterior lo está con el ligamento sacrociático mayor en sus dos tercios internos y con los vasos pudendos en su tercio externo. Intervienen en su constitución, además de haces fibrosos, fibras musculares dependientes del músculo isquiococcígeo.

Los ligamentos sacrociáticos integran la pared posterolateral de la pelvis y cierran parcialmente la gran escotadura formada entre el borde posterior de hueso ilíaco y el borde sacrococcígeo. Resultan de esta obturación incompleta dos amplios orificios, el superior de los cuales corresponde a la escotadura ciática mayor, y el inferior, a la escota-

dura ciática menor. Estos orificios ponen en comunicación la excavación pélvica con la región glútea; por el superior atraviesan el músculo piramidal, los nervios ciáticos mayor y menor, los vasos y nervios glúteos superiores y los vasos isquiáticos y pudendos internos; por el inferior pasan el músculo obturador interno y los vasos pudendos internos, los cuales, rodeando la espina ciática, penetran de nuevo a la pelvis.

MEMBRANA OBTURATRIZ

Cierra casi por completo el agujero obturado, dejando libre únicamente la parte superior, donde se encuentra el canal subpúbico. Se inserta por fuera en el borde semicircular externo del agujero obturado y en el tubérculo isquiopúbico externo; desde estos lu-

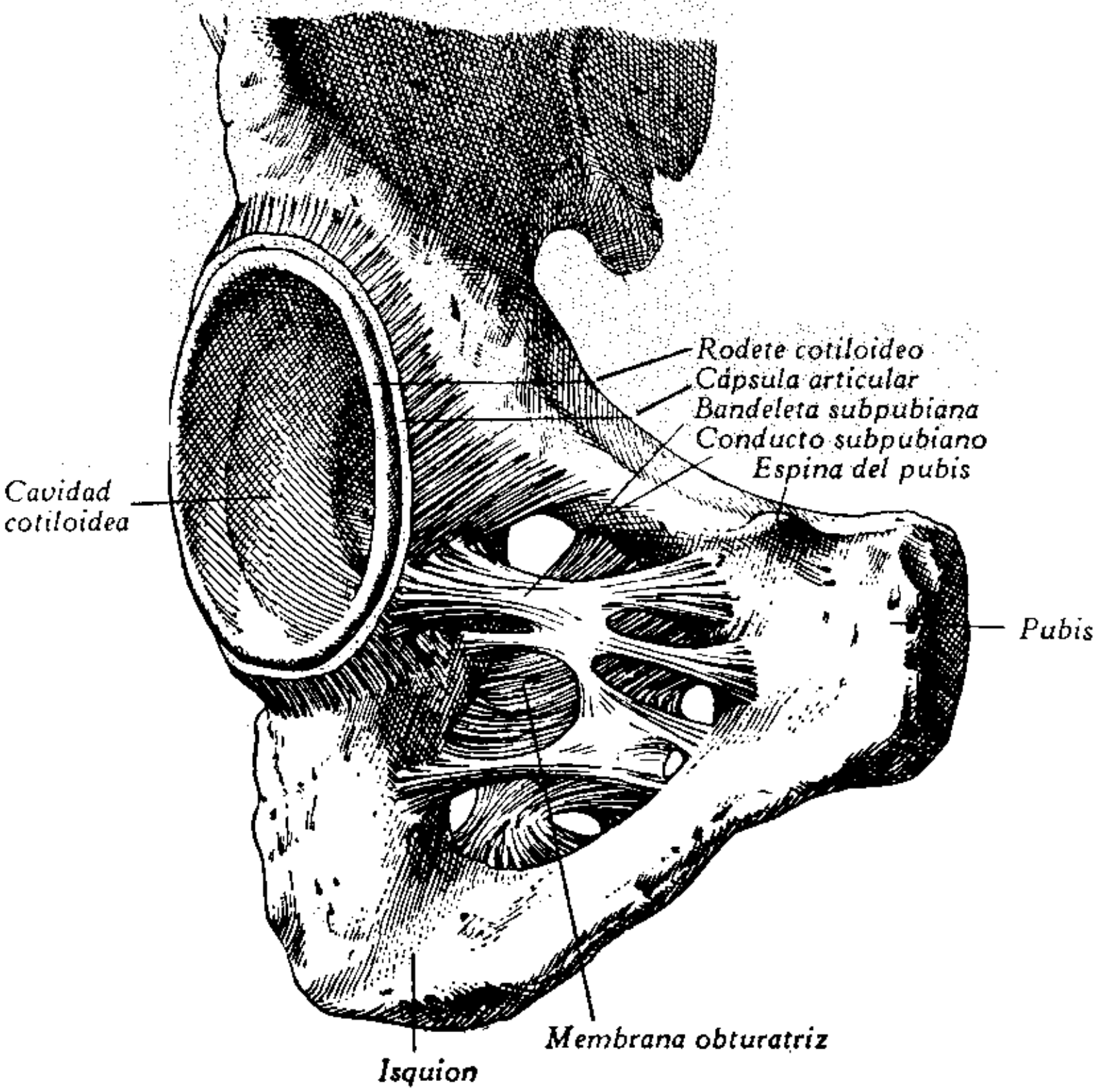

FIG. 290. MEMBRANA OBTURATRIZ, VISTA POR FUERA.

gares sus fibras se dirigen al borde semicircular interno del agujero obturado, y van a fijarse las superiores en el labio posterior del canal subpúbico; los haces medios se insertan en el cuerpo del pubis y el resto va a terminar sobre la rama isquiopúbica. (Figs. 290 y 291.)

Esta membrana está constituida por haces resistentes y tensos que siguen direcciones diferentes, por lo cual se encuentran unos con otros formando ángulos agudos.

Por su cara externa, la membrana obturatriz está en relación con el músculo obturador externo, que la cubre totalmente sin insertarse en ella, pues existe entre ambos una capa de tejido adiposo. Por el contrario, el músculo obturador interno se inserta sobre su cara interna, con la cual está relacionado.

La cara externa de la membrana se halla reforzada por una lámina fibrosa conocida con el nombre de *cinta subpubiana*, la cual se inserta en el ligamento transverso del "acetabulum" y en el saliente óseo situado por encima de la escotadura isquiopúbica; se diri-

ge luego hacia dentro, paralelamente a la rama horizontal del pubis, y va a terminar en el cuerpo de este hueso, por debajo de la espina pubiana. La cinta está dispuesta de tal manera, que su cara superior se halla vuelta hacia el canal subpúbico, limitándolo parcialmente por abajo, en tanto que su cara inferior está en relación con el músculo obturador externo.

Entre el canal subpúbico por arriba y la membrana obturatriz y cinta subpubiana por debajo, se constituye un conducto por donde la pelvis se comunica con la región anterointerna del muslo. Por él pasan el nervio, la arteria y la vena obturadores, los cuales están superpuestos y colocados de arriba abajo en el orden dicho. Estos órganos no ocupan completamente el conducto, sino que se hallan rodeados por una trama adiposa, la cual se comunica por dentro con el tejido celular subperitoneal y por fuera con el tejido celular del muslo.

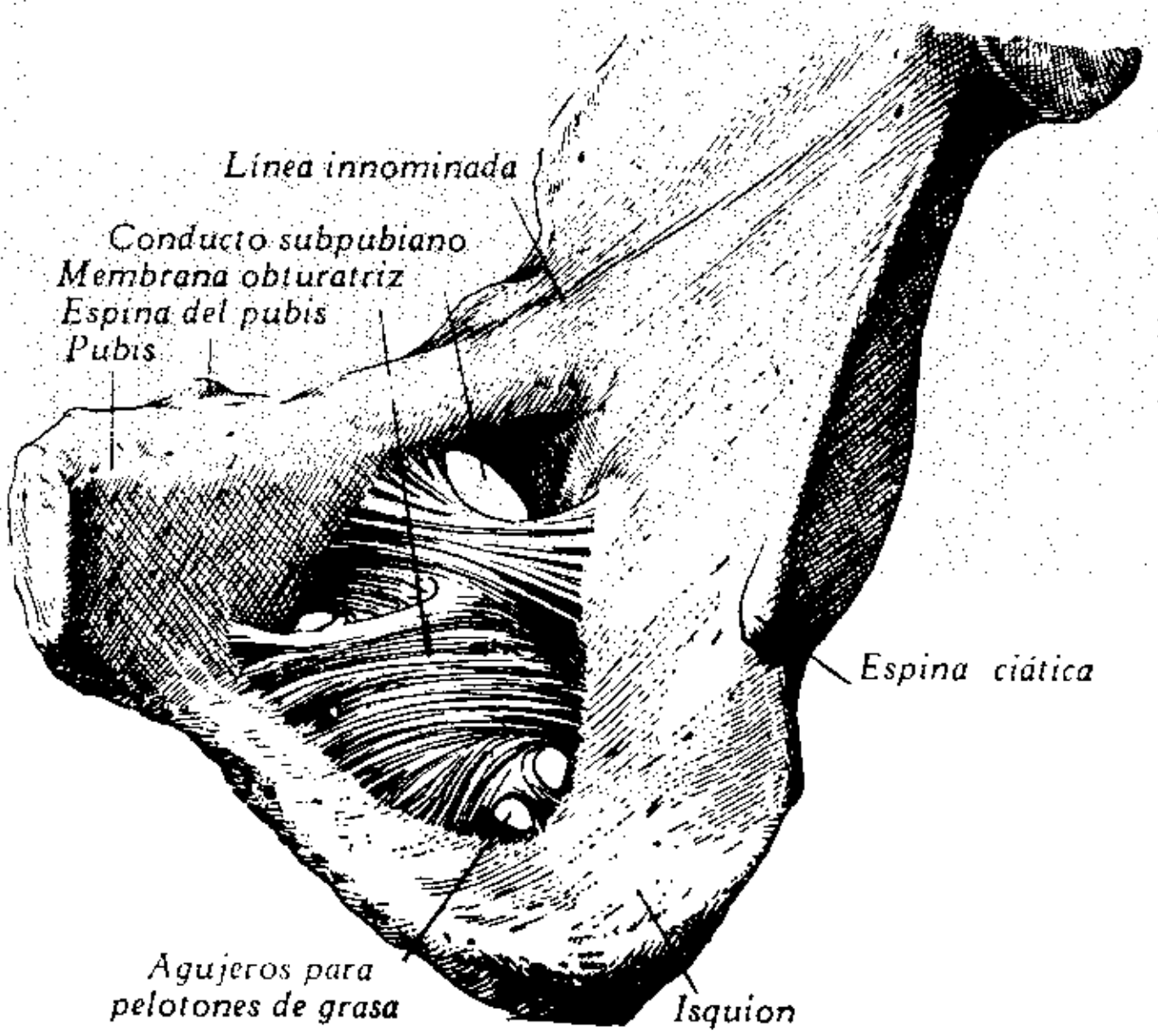

FIG. 291. MEMBRANA OBTURATRIZ, VISTA POR DENTRO.

ARTICULACION COXOFEMORAL

Es la más típica de las enartrosis y recibe también el nombre de articulación de la cadera.

Superficies articulares. La cabeza del fémur, de superficie lisa, corresponde a unos dos tercios de esfera, y se halla vuelta hacia arriba, adentro y un poco adelante. Un poco por debajo del centro de su superficie se encuentra una pequeña excavación llamada *fóvea* o *fosilla de la cabeza,* donde se inserta el ligamento redondo.

La cabeza del fémur se une al resto del hueso por una porción más estrecha llamada cuello anatómico; el borde de la cabeza en su línea de unión con el cuello no es completamente circular, pues está constituido en realidad por dos líneas curvas que se encuentran adelante y atrás, formando ángulos obtusos hacia arriba y adentro. El cuello es aplanado de adelante atrás, con su cara anterior plana y la posterior convexa de arriba abajo y cóncava transversalmente. Su borde superior es casi horizontal y corto, en tanto que el inferior es más largo y oblicuamente dirigido hacia abajo y afuera. Por arriba y afuera del cuello está situado el gran trocánter y por abajo y atrás, el pequeño; ambos se hallan unidos por las líneas intertrocantéreas anterior y posterior. (Fig. 292.)

En estado fresco, la cabeza del fémur está cubierta de cartílago hialino, con excepción de la mitad anterior de la foseta que corresponde a la inserción del ligamento redondo.

El hueso ilíaco o coxal presenta como superficie articular la cavidad cotiloidea, que corresponde aproximadamente a la mitad de una esfera hueca y cuyo borde, llamado ceja cotiloidea, presenta tres escotaduras: la iliopúbica, la ilioisquiática y la isquiopúbica, siendo esta última la más profunda.

El fondo de la cavidad cotiloidea presenta una excavación de forma cuadrangular, cuyo lado inferior corresponde a la escotadura isquiopúbica, mientras los demás bordes la limitan netamente de la superficie cotiloidea que ocupa así un plano más elevado que ella. A esta superficie no articular, se le ha dado el nombre de *fovea acetabuli* o tras-

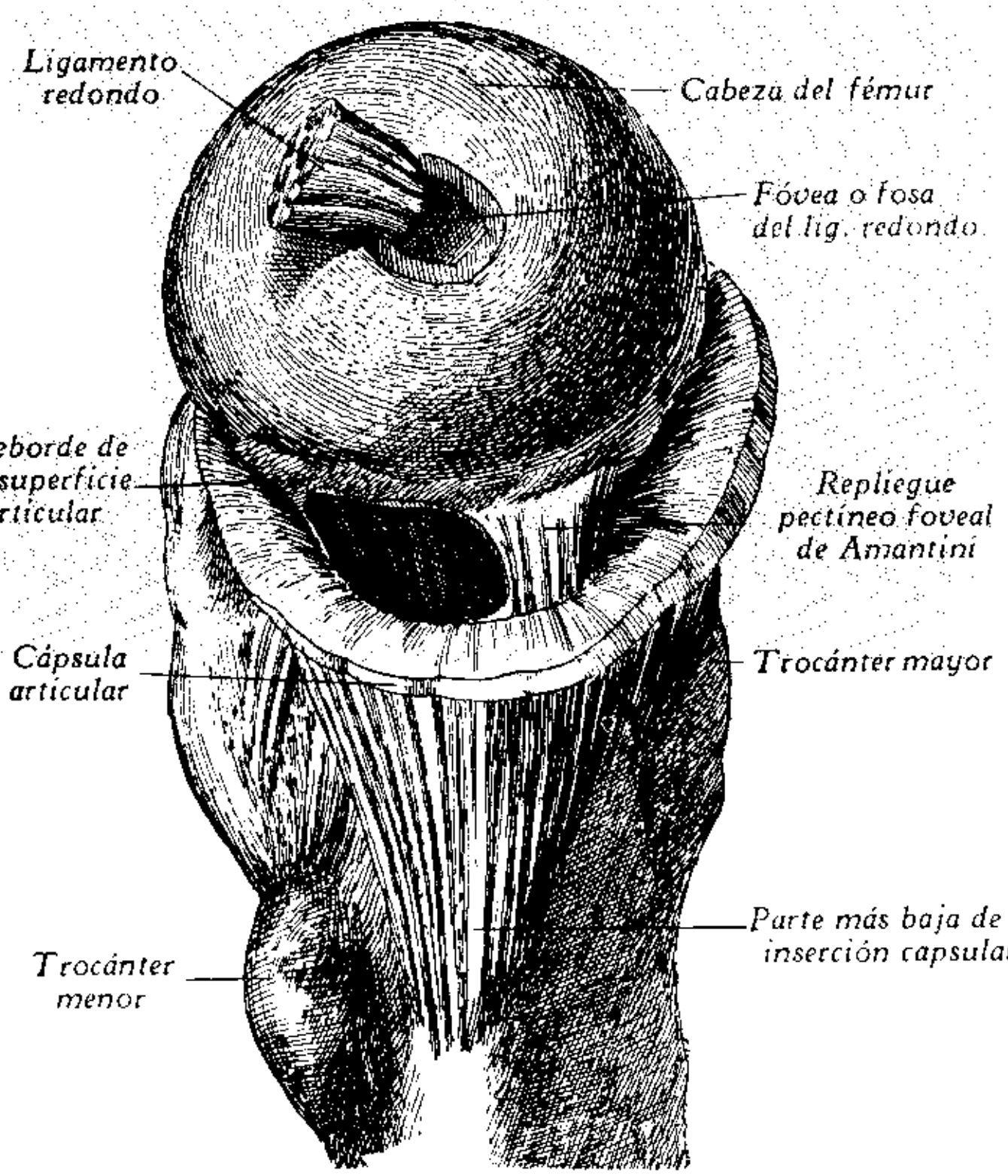

FIG. 292. SUPERFICIE ARTICULAR DE LA CABEZA DEL FÉMUR, VISTA DE FRENTE.

fondo del acetábulo, o sea, fosa de la cavidad, y no está cubierta de cartílago como la superficie articular, la cual tiene la forma de una herradura.

Rodete cotiloideo. Rodea completamente la cavidad cotiloidea y tiene forma de prisma triangular, cuya cara adherente o de inserción corresponde al contorno de la cavidad cotiloidea. Su cara interna, lisa y uniforme, se halla cubierta de cartílago hialino y se continúa con la superficie articular de dicha cavidad. Su cara externa se relaciona con la cápsula articular (Fig. 293.)

El rodete llena totalmente las escotaduras superiores de la ceja cotiloidea, pues sus fibras de inserción penetran hasta el fondo de ellas; en cambio, pasa sobre la escotadura isquiopúbica a manera de puente donde constituye el *ligamento transverso del acetábulo* y deja por abajo de él a este nivel un orificio osteofibroso, u orificio isquiopúbico, lleno de tejido adiposo, por el cual atraviesan los vasos destinados al ligamento redondo.

El rodete cotiloideo contribuye a aumentar la superficie articular de la cavidad cotiloidea, de tal manera, que ésta llega a alcanzar los dos tercios de una esfera.

Medios de unión. Están formados por una cápsula articular reforzada por ligamentos periféricos y un ligamento intraarticular, llamado *ligamento redondo*.

Cápsula articular. Tiene forma de manguito y se inserta por el lado coxal sobre el contorno de la ceja cotiloidea y sobre la cara externa del rodete, en su porción más cercana al hueso, respetando el orificio isquiopúbico, ya que en este lugar la inserción se hace sobre el ligamento transverso. En el fémur, la cápsula se inserta por delante en la línea intertrocantérea anterior, y por atrás hacia el límite interno del tercio externo del cuello; sus fibras se prolongan luego hacia dentro íntimamente adheridas al periostio y se terminan en el borde de la superficie articular de la cabeza. Superior e inferiormente se inserta sobre los bordes del cuello, en las líneas que unen las extremidades de los bordes de inserción anterior y posterior. De lo que antecede, resulta que la cáp-

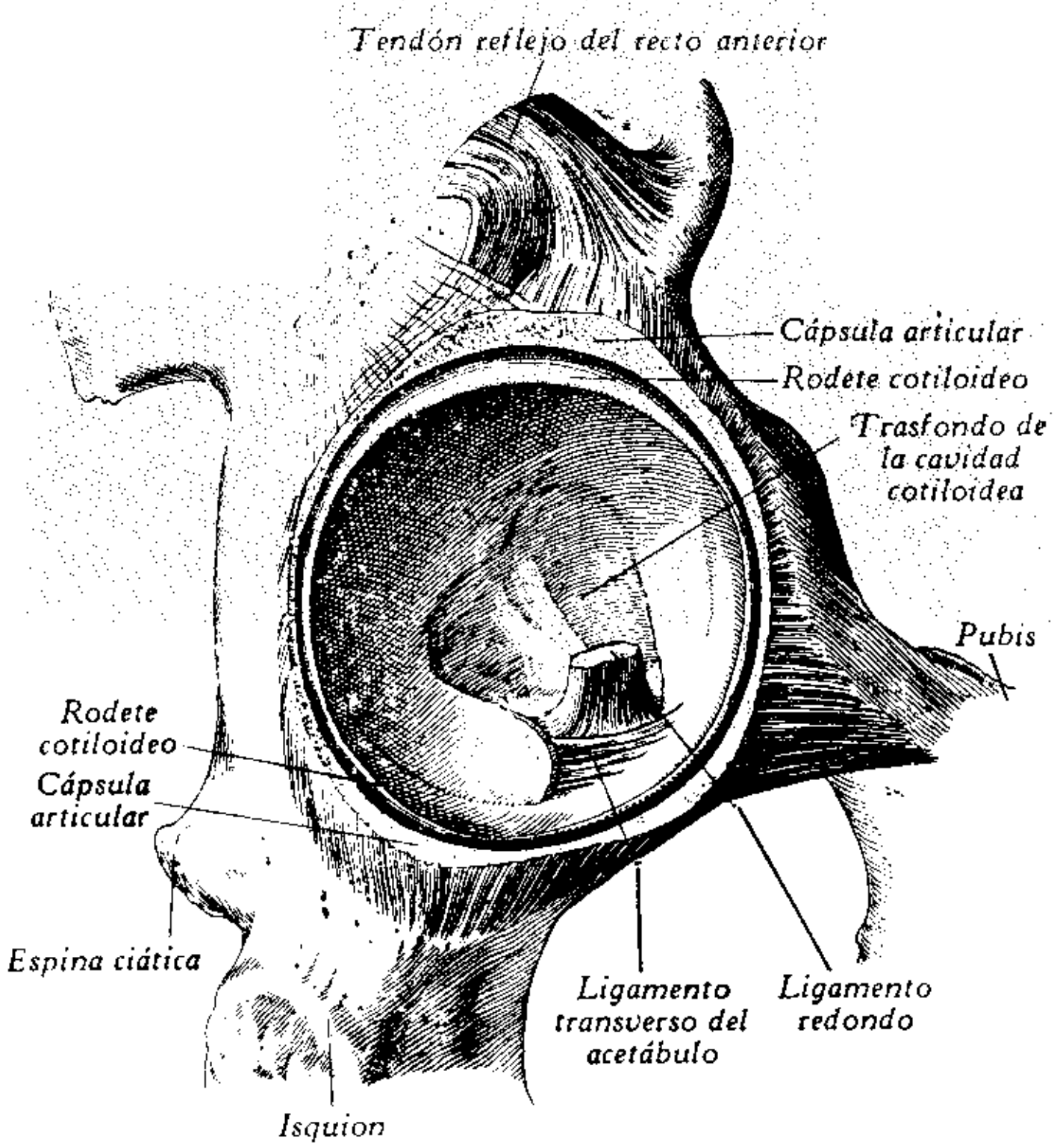

FIG. 293. CAVIDAD COTILOIDEA, RODETE COTILOIDEO Y SECCIÓN DE LA CÁPSULA ARTICULAR.

sula articular en su inserción femoral se extiende más por delante del cuello que por detrás del mismo y que la cara posterior del cuello tiene su tercio externo fuera de la cápsula.

La cápsula articular está constituida por fibras profundas circulares y fibras longitudinales superficiales. (Véanse figs. 294 y 295.)

Ligamentos de refuerzo. Son en número de tres, cuyos nombres derivan de sus lugares de inserción.

El *ligamento iliofemoral,* llamado también *ligamento en Y de Bigelow* o *ligamento de Bertin,* se inserta en la espina ilíaca anteroinferior, por debajo de la inserción del recto anterior del muslo; se dirige luego hacia fuera y abajo, abre sus fibras en forma de abanico, y termina fijándose sobre la línea intertrocantérea anterior. Se distinguen en él dos haces, que después de un corto trayecto común divergen para insertarse el superior o *ligamento iliopretrocantéreo* delante del trocánter mayor, en tanto que el inferior o *ligamento iliopretrocantíneo* se fija sobre la parte anterior del pequeño trocánter. (Fig. 294.)

El *ligamento pubiofemoral* se inserta en la eminencia iliopectínea, en la cresta pectínea, en la rama horizontal y en el cuerpo del pubis; desde estos lugares, sus fibras con-

vergen, y se dirigen hacia abajo y afuera para terminar en la parte inferointerna del pequeño trocánter. Este ligamento, con los haces del ligamento de Bertin, o sea, los iliopretroncantéreo e iliopretrocantíneo, origina una especie de *N* horizontal; ligamento en *N*.

El *ligamento isquiofemoral* se inserta en el canal subcotiloideo y en la ceja cotiloidea correspondiente, alcanzando sus fibras la parte posterior del isquion. Estas se dirigen hacia fuera y arriba, yendo unas a terminar en la parte anterior de la cavidad digital del gran trocánter, por delante del punto de inserción del músculo obturador interno, mientras las otras van a confundirse con las fibras circulares de la cápsula.

Los ligamentos de refuerzo descritos se adhieren íntimamente a la cápsula articular, con lo que aumentan extraordinariamente su espesor y resistencia; aquél alcanza su má-

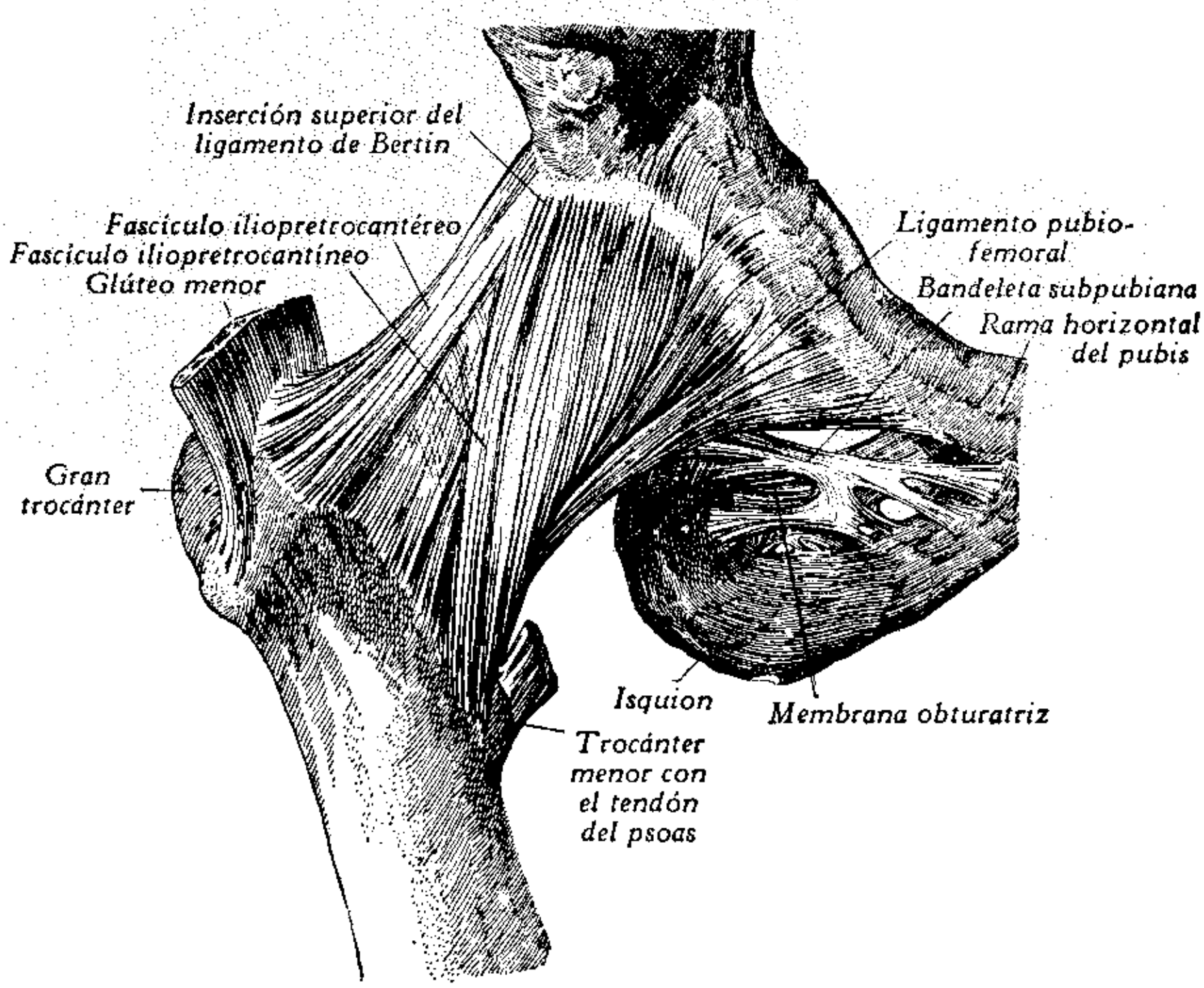

FIG. 294. ARTICULACIÓN COXOFEMORAL, VISTA POR DELANTE.

ximo en la parte superior, donde llega hasta 8 ó 10 milímetros y su mínimo en la parte inferior y posterior, cuyo grosor es de 2 a 3 milímetros. (Fig. 295.)

Ligamento redondo. Es una cinta fibrosa que se inserta por un lado en el tercio anterior de la "fovea capitis" y por el otro se divide en tres grupos de fibras o haces. El grupo medio va a fijarse en el ligamento transverso del acetábulo, el haz anterior o púbico termina en el límite anterior de la escotadura isquiopúbica y el haz posterior o isquiático se inserta sobre el límite posterior de dicha escotadura. (Véanse figs. 292 y 293.)

Sinovial. Comienza en el borde libre del rodete cotiloideo y en forma de pequeño fondo de saco cubre parte de su cara externa. Alcanzan luego la cápsula articular, cuya cara interna recubre hasta llegar a su inserción femoral. Desde aquí se refleja, cubriendo el cuello, para terminar en un punto más o menos próximo de la superficie articular. Resulta, en consecuencia, que el cuello del fémur queda siempre por fuera de la cavidad sinovial.

El ligamento redondo está igualmente envuelto por una funda sinovial, la cual se termina de un lado en el borde de la fosilla de la cabeza del fémur y del otro en el reborde del trasfondo de la cavidad cotiloidea, cerrando por dentro la escotadura isquiopúbica. En este lugar se originan pequeñas bolsas, visibles en la articulación inyectada.

Relaciones. Por delante de la articulación y comenzando por fuera se encuentran el tendón del recto anterior del muslo, el psoas ilíaco con su bolsa serosa y el pectíneo, que cubre el ligamento pubofemoral. Por detrás, la articulación está cubierta por el piramidal, el obturador interno, los dos gemelos y el cuadrado crural; más superficialmente, se encuentra la parte inferior del gran glúteo; entre estos dos planos musculares y por el espacio comprendido entre el isquion y el gran trocánter, descienden verticalmente el nervio gran ciático, el pequeño ciático y la arteria isquiática. Por abajo, se encuentra el músculo obturador externo, el cual, cruzando la cápsula articular de adentro afuera y de abajo arriba, la refuerza considerablemente. Por arriba y afuera, se encuentran en un plano profundo el glúteo menor y más superficialmente el glúteo medio.

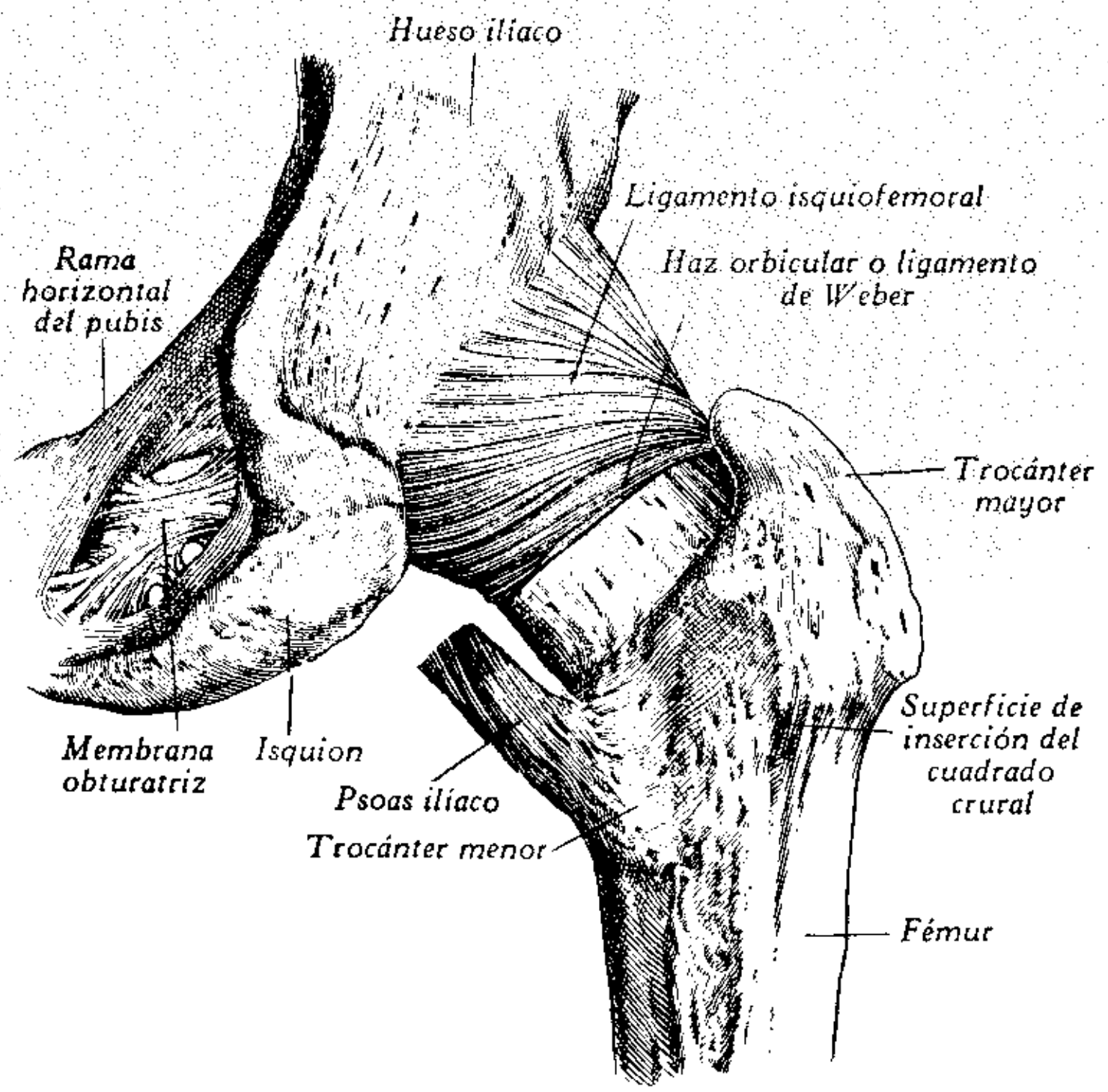

FIG. 295. ARTICULACIÓN COXOFEMORAL, VISTA POR DETRÁS.

En relación íntima con los músculos profundos citados, existen varias bolsas serosas, como son las del psoas ilíaco, por delante; las del obturador interno, el obturador externo y el cuadrado crural, por atrás, y las de los tres glúteos, por fuera.

Movimientos y mecanismo. En la articulación coxofemoral las superficies articulares se mantienen en contacto principalmente por la tonicidad de los músculos periarticulares, por los ligamentos y la cápsula articular; además del papel que tiene el rodete cotiloideo que estrangula la cabeza del fémur, y el papel que desempeña en todas las articulaciones la presión atmosférica en la contención de las superficies articulares en contacto perfecto.

Esta articulación transmite el peso del tronco a los miembros inferiores a la vez que desempeña papel importante en la locomoción.

Los movimientos de la cadera se realizan por deslizamiento y pivoteo alrededor de ejes que pasan por el centro de las superficies esféricas; pero aunque son muchos los movimientos se pueden reducir en: 1º, flexión y extensión; 2º, abducción y aducción, y 3º, rotación externa e interna. (Fig. 296.)

En la *flexión* el muslo se aproxima a la pelvis y al abdomen relajando la porción anterior de la cápsula y el ligamento de Bertin; mientras la porción posterior de la cáp-

sula y el ligamento isquiofemoral se ponen tensos y si la flexión se acompaña con aducción forzada, puede salir la cabeza de la cavidad cotiloidea produciendo luxación posterior, llevando la cabeza a la fosa ilíaca por debajo de los músculos glúteos, lugar donde se busca la cabeza al explorar la luxación congénita de la cadera.

La flexión se limita por la acción de los músculos posteriores del muslo y la tensión del ligamento isquiofemoral y aun por el contacto que sufre la cara anterior del cuello femoral sobre la ceja cotiloidea. En la flexión intervienen principalmente el psoas ilíaco y secundariamente el sartorio, el recto anterior, inervados todos ellos por ramas del nervio crural.

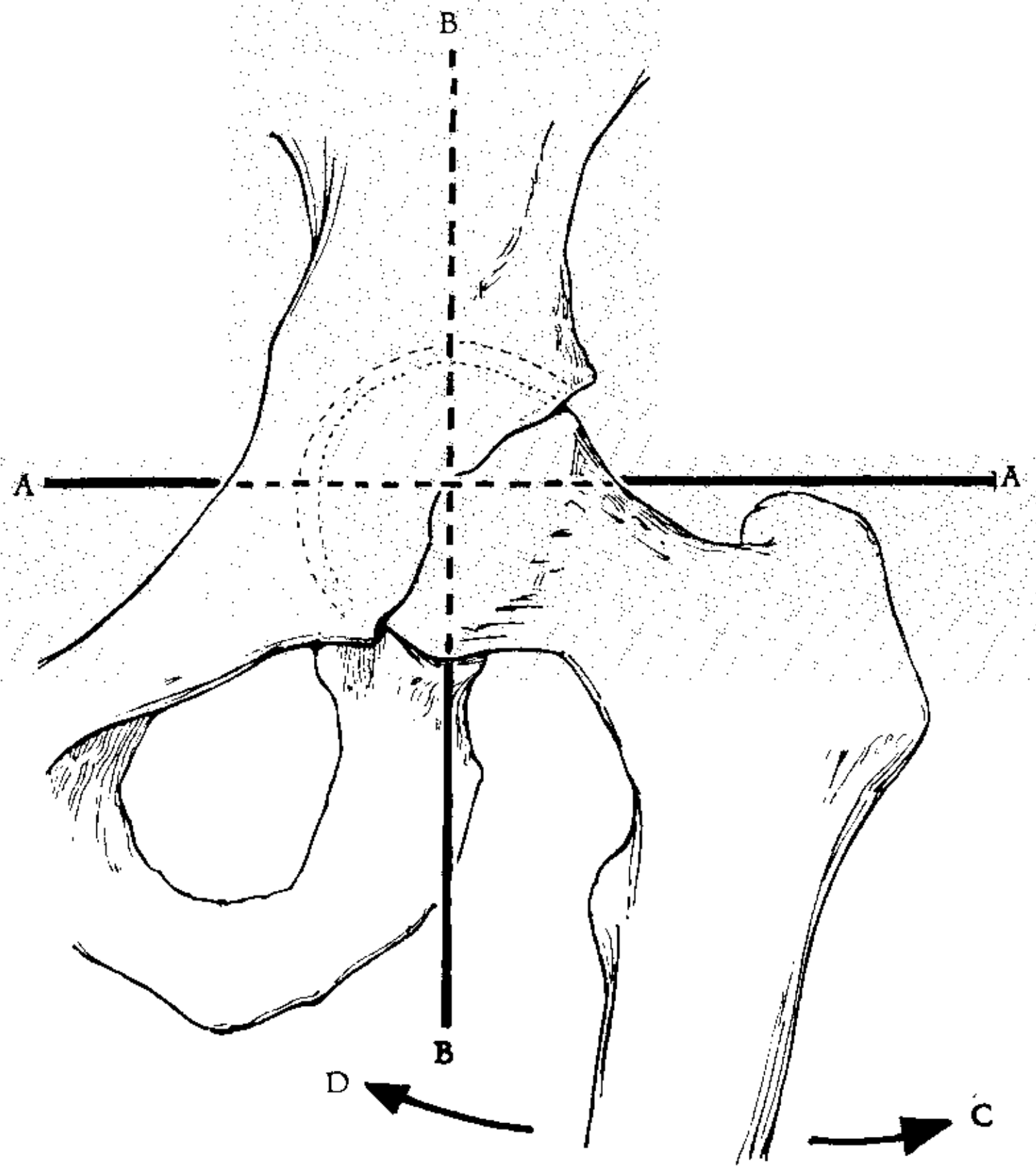

FIG. 296. EJES DE LA ARTICULACIÓN COXOFEMORAL IZQUIERDA.

A-A, eje de flexión y extensión del muslo sobre la pelvis; *B-B*, eje de rotación hacia adentro y afuera del muslo sobre la pelvis; *C*, movimientos de abducción; *D*, movimientos de aducción.

En la *extensión* el muslo se lleva hacia atrás, las superficies articulares aumentan su contacto, los ligamentos pubofemorales y el haz inferior del ligamento de Bertin limitan por su tensión este movimiento; intervienen en éste los glúteos mayor y mediano inervados por el glúteo superior, ramo del plexo sacro; el bíceps, el semitendinoso y el semimembranoso inervado por el ciático mayor.

En la *aducción* pone en contacto los músculos, por lo que se limita por el encuentro de ambos, pero cuando se acompañan de cierta flexión, la aducción, más amplia que en la estación de pie, permite cruzar la pierna; aunque siempre es limitado por la acción de los glúteos y por la tensión del haz superior del ligamento de Bertin y del ligamento redondo. Intervienen en este movimiento los tres aductores, el pectíneo, el cuadrado crural y el recto interno inervados por ramas del nervio obturador.

En la *abducción* los muslos tienden a separarse de la línea media, la cabeza rueda sobre un eje anteroposterior que pase por el centro de la cabeza, la que tiende a tocar la parte inferior de la cápsula que es su porción más débil y delgada. Se limita este movimiento por la tensión que sufren los ligamentos pubofemoral e iliopretrocantíneo, y cuando es forzado choca el cuello femoral con la parte superior del rodete cotiloideo. Intervienen en este movimiento el glúteo medio y el pequeño, el piramidal de la pelvis inervados por ramas del plexo sacro, y secundariamente el tensor de la fascia lata.

En la *rotación interna* o *externa* la cabeza del fémur se mueve alrededor de un eje vertical que pase por su centro. La rotación interna se limita por la tensión del haz ileopretrocantíneo y la tensión del ligamento isquiofemoral; a la vez que la acción del obtura-

dor interno; mientras la rotación externa está limitada por los haces ileopretrocantíneos que se pone en tensión exagerada, aunque hay que tener presente que en los movimientos de flexión, abducción y rotación externa intervienen para su limitación el potente ligamento redondo.

En la rotación externa intervienen el glúteo mayor, los obturadores, los gemelos pélvicos, el cuadrado crural inervados por el plexo sacro, y secundariamente el tensor de la fascia lata; mientras en la rotación interna intervienen el glúteo menor y los haces anteriores del glúteo inervados por ramos del plexo sacro.

ARTICULACION DE LA RODILLA

Está formada por la extremidad inferior del fémur, la extremidad superior de la tibia y la cara posterior de la rótula. La articulación femororrotuliana es una troclear-trosis; la femorotibial es bicondílea.

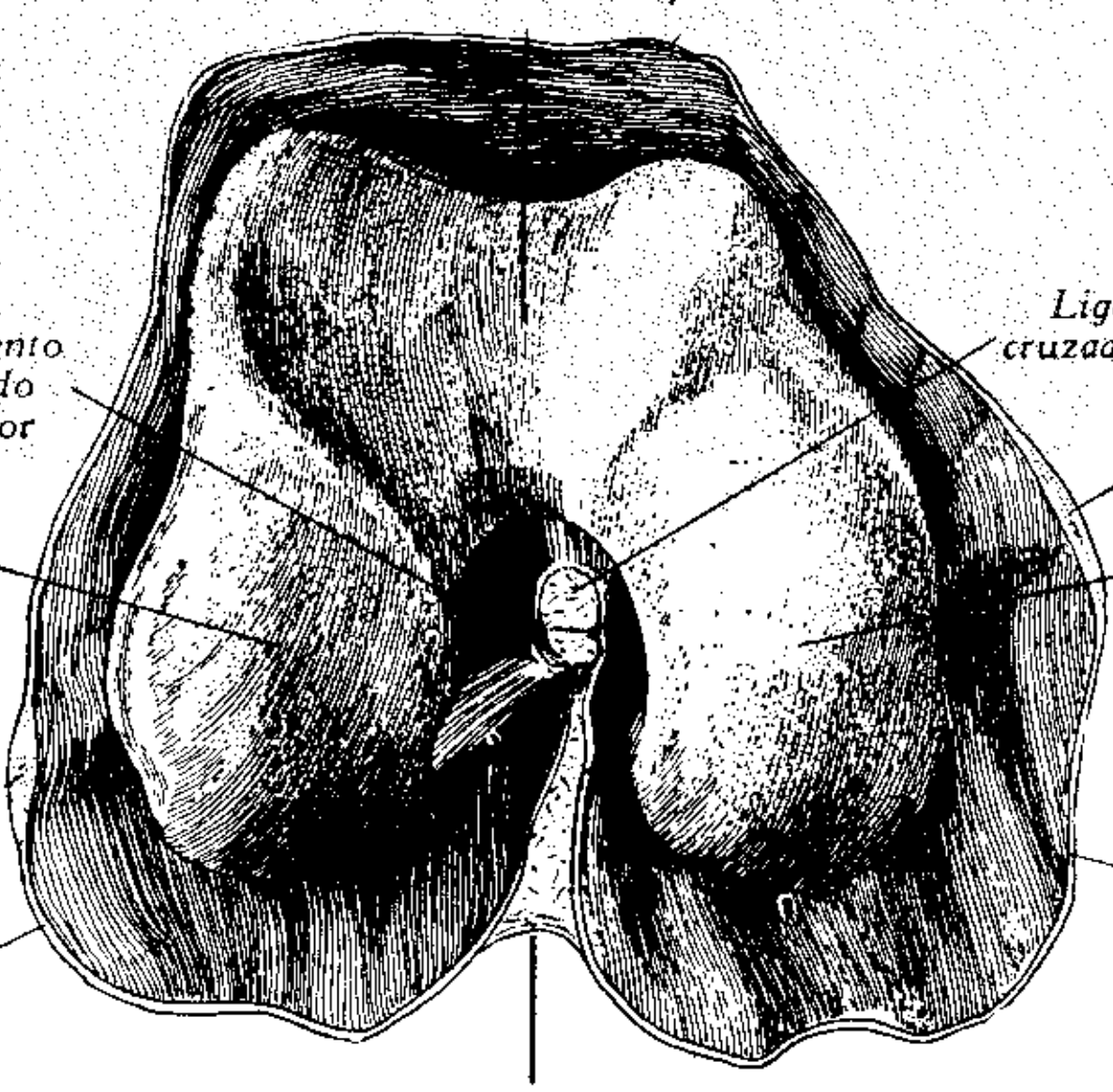

FIG. 297. SUPERFICIE ARTICULAR DEL FÉMUR PARA LA ARTICULACIÓN DE LA RODILLA.

Superficies articulares. La extremidad inferior del fémur presenta, como superficie articular, la tróclea femoral constituida por dos superficies que convergen formando un surco o *garganta de la tróclea;* este surco está dirigido sagitalmente y termina en su parte más inferior al comienzo de la escotadura intercondílea, formada por la separación de los dos cóndilos.

Los cóndilos se unen en la parte anterior y se separan hacia atrás, siendo su diámetro transverso más corto adelante que atrás. El cóndilo interno se halla desviado hacia dentro, y el externo hacia fuera; ambos se continúan por delante con la carilla articular de la tróclea. El límite entre esta superficie troclear y las dos superficies condíleas propiamente dichas, está marcado por dos crestas romas, oblicuas hacia la escotadura condílea. (Fig. 297.)

En estado fresco, tanto los cóndilos como la superficie troclear están cubiertos de cartílago hialino.

La extremidad superior de la tibia lleva, como superficies articulares, las *cavidades glenoideas,* de las cuales la interna es más cóncava y más larga que la externa; ésta es casi plana de adelante atrás y cóncava transversalmente. Ambas superficies están sepa-

radas entre sí por *la espina de la tibia* y por dos superficies rugosas, una anterior y otra posterior, llamadas por eso superficies preespinal y retroespinal. Las dos cavidades gle-

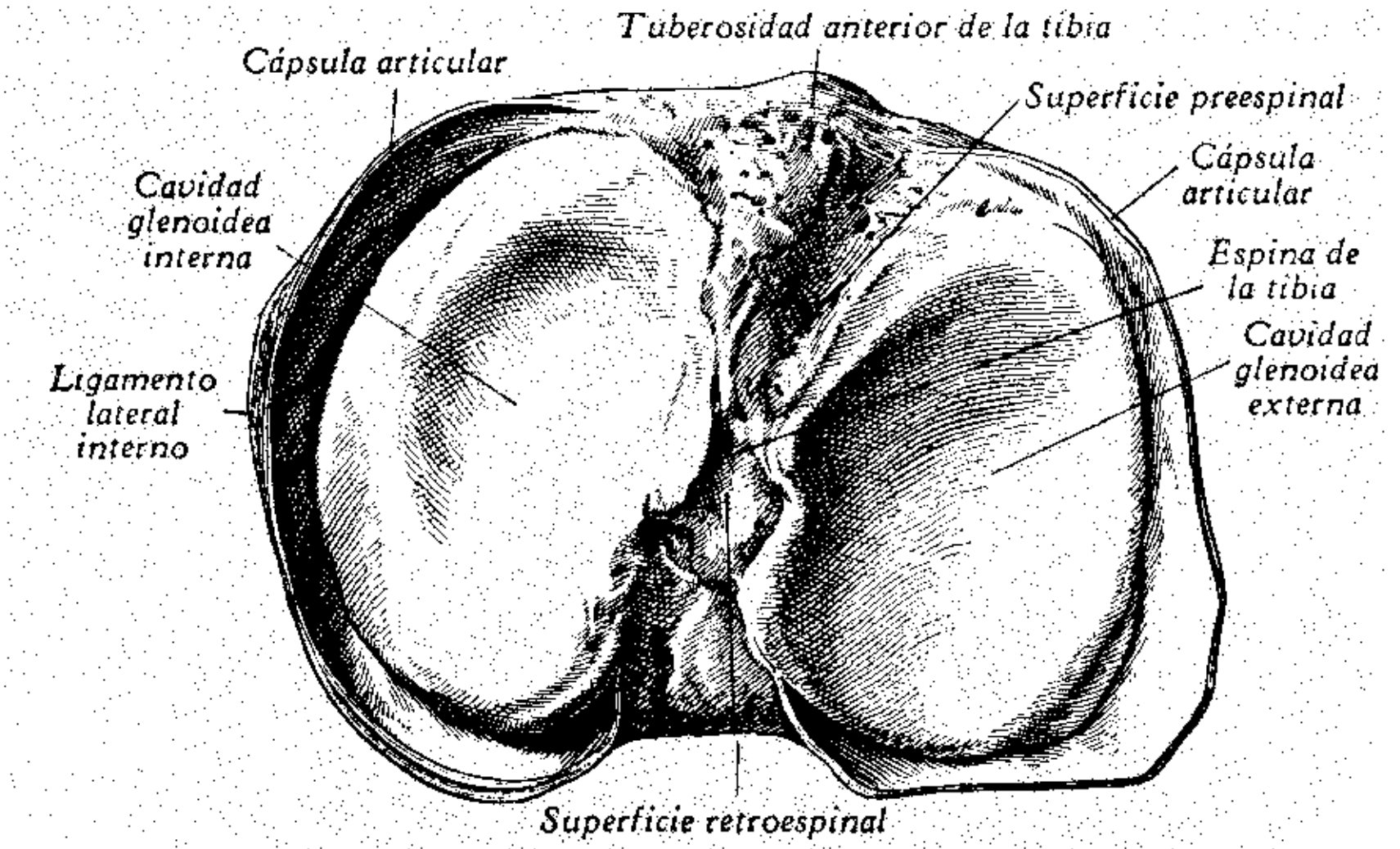

FIG. 298. SUPERFICIE ARTICULAR DE LA TIBIA PARA LA ARTICULACIÓN DE LA RODILLA.

noideas se hallan cubiertas de cartílago hialino, el cual es más grueso en el centro que en la periferia. (Fig. 298.)

La rótula presenta en su cara posterior una superficie articular que ocupa los tres cuartos superiores de dicha cara; esa superficie se halla dividida por una cresta vertical en dos partes, de las cuales la externa es cóncava y más grande que la interna, que es casi plana; ambas están cubiertas de cartílago al estado fresco. La cresta rotuliana se corresponde con la garganta de la tróclea femoral, en tanto que las superficies laterales excavadas se adaptan a las vertientes interna y externa de la misma.

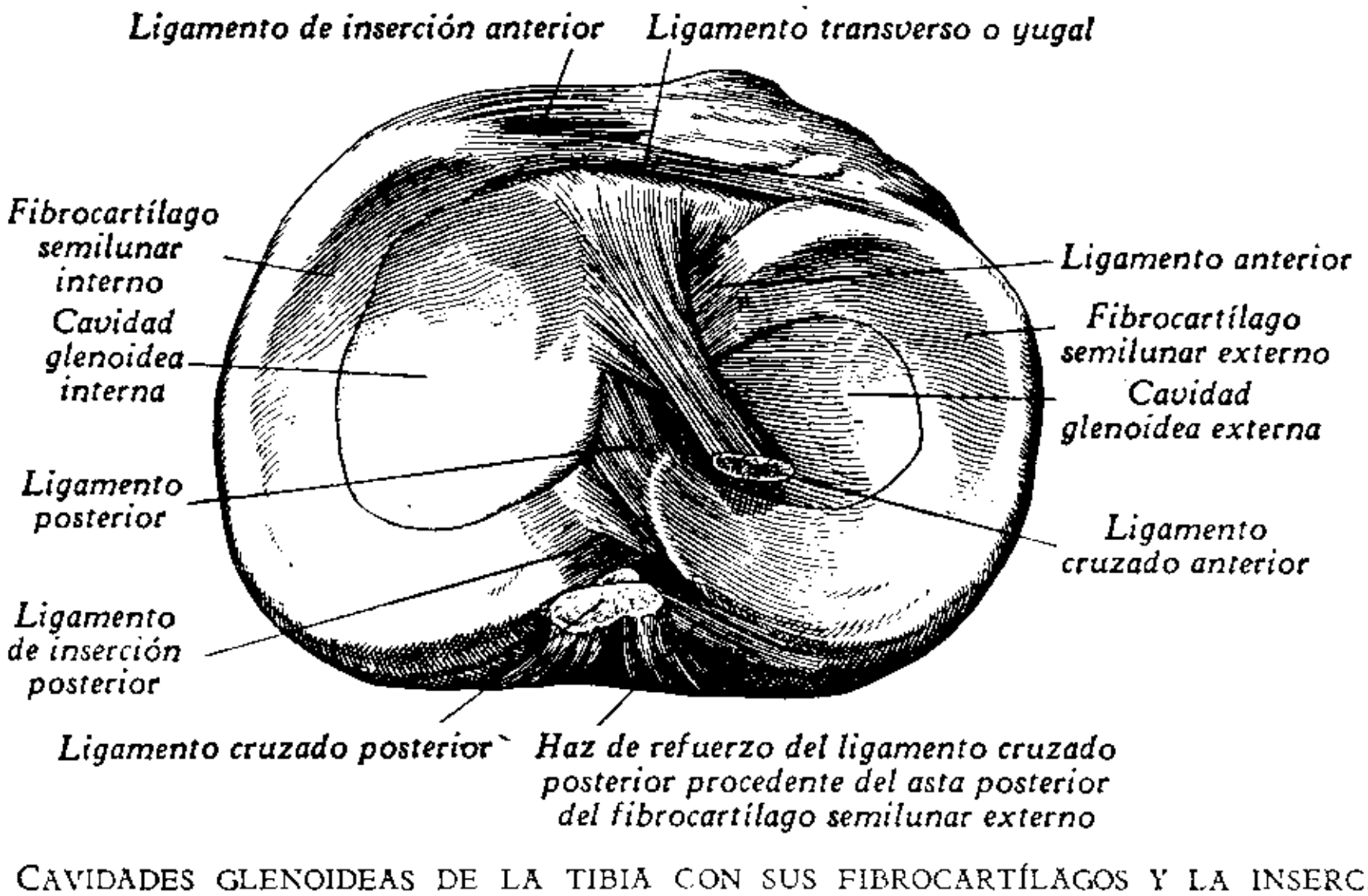

FIG. 299. CAVIDADES GLENOIDEAS DE LA TIBIA CON SUS FIBROCARTÍLAGOS Y LA INSERCIÓN DE LOS LIGAMENTOS CRUZADOS.

Los cóndilos se corresponden con las cavidades glenoideas de la tibia, y el espacio intercondíleo con el espacio interglenoideo.

Meniscos interarticulares. La adaptación de los cóndilos del fémur a las cavidades glenoideas de la tibia no es perfecta, ya que aquéllos son demasiado convexos en comparación con la somera concavidad que presentan las cavidades glenoideas, por lo cual en cada una de éstas existe un fibrocartílago periarticular en forma de semianillo, más grueso en la periferia que en el centro; ambos tienen una cara superior cóncava para adaptarse al cóndilo, en tanto que la inferior, correspondiente a la superficie de la cavidad glenoidea, es casi plana. El borde externo de los meniscos es mucho más grueso que el interno y se confunde con la cápsula articular, a la cual se adhiere íntimamente. (Fig. 299.)

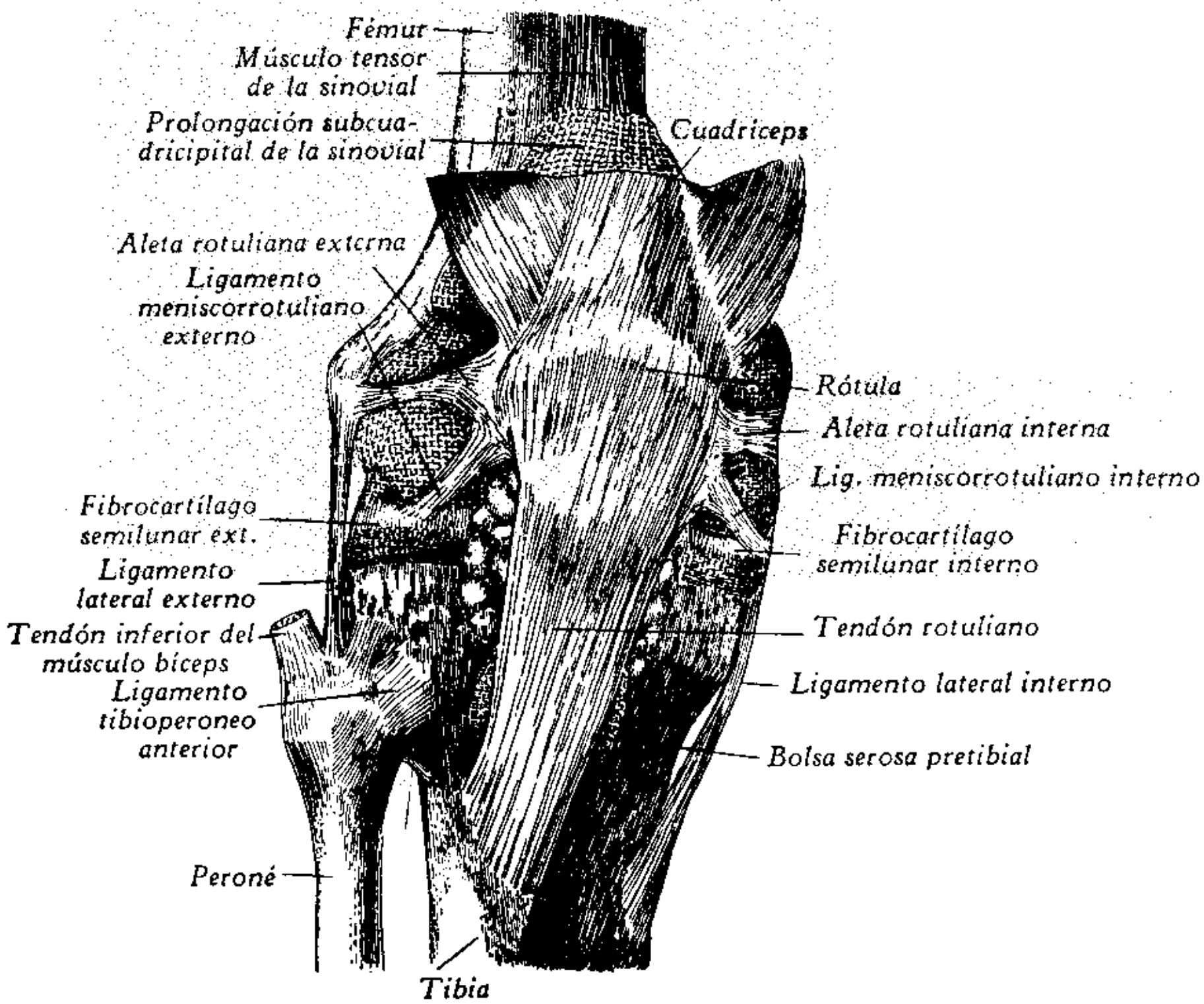

FIG. 300. ARTICULACIÓN DE LA RODILLA, CARA ANTERIOR.

Los meniscos se llaman también *cartílagos semilunares* o *falciformes*, siendo el externo casi circular, en tanto que el interno tiene la forma de una *C*.

La extremidad anterior del fibrocartílago externo se inserta por delante de la espina de la tibia y en la parte externa del ligamento cruzado anterior, mientras la posterior se fija en el tubérculo interno de dicha espina. La extremidad anterior del fibrocartílago interno se une al reborde anterior de la tuberosidad de la tibia, justamente por delante del ligamento cruzado anterior, y su extremidad posterior se inserta en la superficie retroespinal. Ambos fibrocartílagos se hallan unidos por el *ligamento transverso* o *ligamento yugal*, que en forma de cinta fibrosa se extiende de la extremidad anterior del interno al borde anterior del externo, pasando por delante de ligamento cruzado anterior. Dicho ligamento transverso se halla recubierto por la masa adiposa anterior de la rodilla.

Medios de unión. Comprenden una cápsula articular, cuatro ligamentos periféricos y dos ligamentos cruzados.

Cápsula articular. Posee forma de manguito. Su inserción femoral anterior se realiza a uno o dos centímetros de la garganta de la tróclea. Después se dirige oblicuamente por el lado externo y por el interno a lo largo de los cóndilos, pasando por debajo de

sus tuberosidades; se continúa luego hacia atrás, hasta la cara posterior de los cóndilos, la cual bordea para introducirse al espacio intercondíleo e insertarse en el reborde articular y en el fondo de dicho espacio.

La inserción de la cápsula se hace siempre a uno o dos centímetros del reborde cartilaginoso.

La inserción tibial anterior de la cápsula se verifica en el borde anterior de la superficie preespinal; se continúa en el reborde de las cavidades glenoideas y en las líneas que circunscriben el espacio interglenoideo hasta la inserción de los ligamentos cruzados.

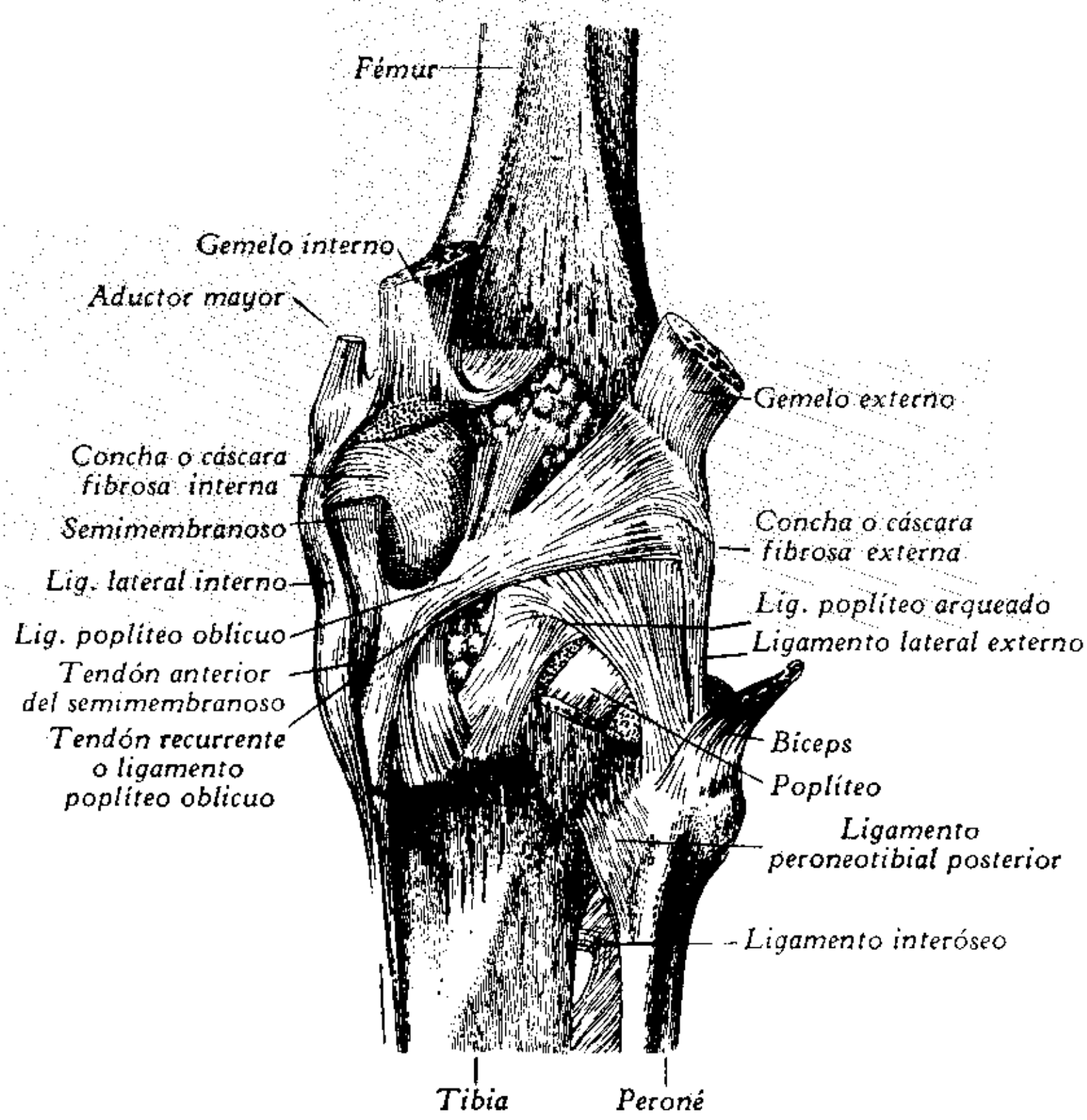

FIG. 301. ARTICULACIÓN DE LA RODILLA, CARA POSTERIOR.

La cápsula se halla perforada en su parte anterior por una amplia abertura que corresponde a la rótula, ya que aquélla se inserta en el reborde articular de la cara posterior de este hueso. Por la parte posterior, algunos autores la consideran igualmente perforada al nivel de la escotadura intercondílea, donde deja paso a los ligamentos cruzados; otros investigadores, sin embargo, consideran a éstos como extracapsulares, continuándose la cápsula por sus lados y contorneándolos totalmente; pero el hecho es que se adhieren tan íntimamente a la cápsula, que es muy difícil separarlos de ella.

La cápsula se adhiere igualmente a la circunferencia externa de los meniscos interarticulares. Se halla constituida por fibras longitudinales que van del fémur a la tibia, del fémur a la rótula y de ésta a la tibia, entrecruzadas con fibras oblicuas de procedencias diversas.

Ligamento anterior o *rotuliano*. Es aplanado de adelante atrás y más ancho por arriba que por abajo. Se inserta superiormente en el vértice de la rótula y se confunden sus fibras con las que proceden del tendón del cuadríceps y descienden por la cara anterior de la rótula. Por abajo, se inserta en el tercio inferior de la tuberosidad anterior de la tibia.

La cara anterior o cutánea de este ligamento se halla cubierta por la aponeurosis femoral y por la piel. La cara posterior está en relación, por abajo, con la bolsa serosa pretibial y por arriba con el paquete adiposo anterior de la rodilla que rellena el espacio existente entre los cóndilos y la meseta tibial. Los bordes laterales de este ligamento están en relación con la aponeurosis femoral. (Fig. 300.)

Tanto el ligamento rotuliano como la cápsula articular se hallan reforzados en su parte anterolateral por diversos elementos fibrosos. En primer lugar, por la aponeurosis femoral, que cubre superficialmente toda la extensión de la rodilla. En segundo lugar, por la expansión cuadricipital situada por debajo de la anterior y que se desprende del tendón del recto anterior y de los vastos. En tercero y último lugar, por las aletas de la rótula, que son dos láminas fibrosas situadas por debajo de la expansión cuadricipital y que se extienden de los bordes laterales de la rótula a los cóndilos del fémur; la interna es más larga y diferenciada que la externa.

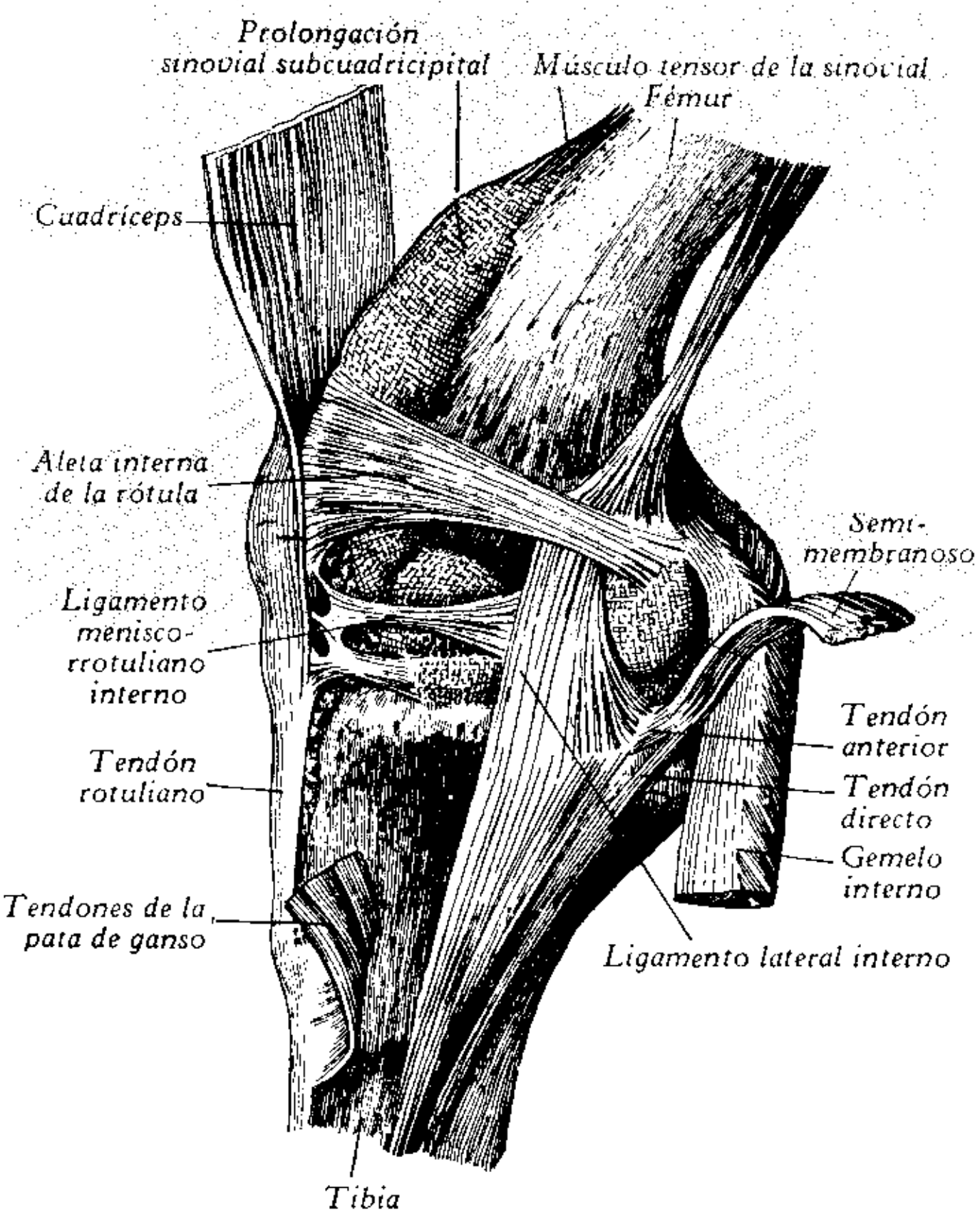

FIG. 302. ARTICULACIÓN DE LA RODILLA, CARA INTERNA.

Ligamento posterior. Consta de tres partes, dos laterales y una media. Las laterales, constituidas por las llamadas *conchas fibrosas*, se adaptan perfectamente al cóndilo correspondiente por su cara anterior y cóncava, mientras por su cara posterior y convexa están en relación con los gemelos que se insertan parcialmente sobre ellas. Es más delgada la concha interna que la externa. (Fig. 301.)

En la constitución de la parte media del ligamento posterior intervienen fascículos verticales y oblicuos que forman dos haces. Uno de ellos se designa con el nombre de ligamento *poplíteo oblicuo* y no es otra cosa que el tendón recurrente del semimembranoso, que parte del tendón principal de dicho músculo y va a terminar en la concha externa.

El otro, llamado *ligamento poplíteo arqueado,* está a su vez formado por dos haces, uno de los cuales parte de la cabeza del peroné y el otro comienza en la tuberosidad externa de la tibia; ambos convergen hacia arriba y se insertan también sobre la concha externa. Por debajo del haz peroneal del ligamento arqueado atraviesa el músculo poplíteo.

Ligamentos laterales. El *ligamento lateral interno* se inserta por arriba en la tuberosidad del cóndilo interno, abajo del tubérculo del tercer aductor e, inferiormente, en la parte más superior de la cara interna de la tibia. Es más ancho en su parte media, al nivel del menisco, que en sus extremidades. Su cara superficial se halla cubierta en su parte

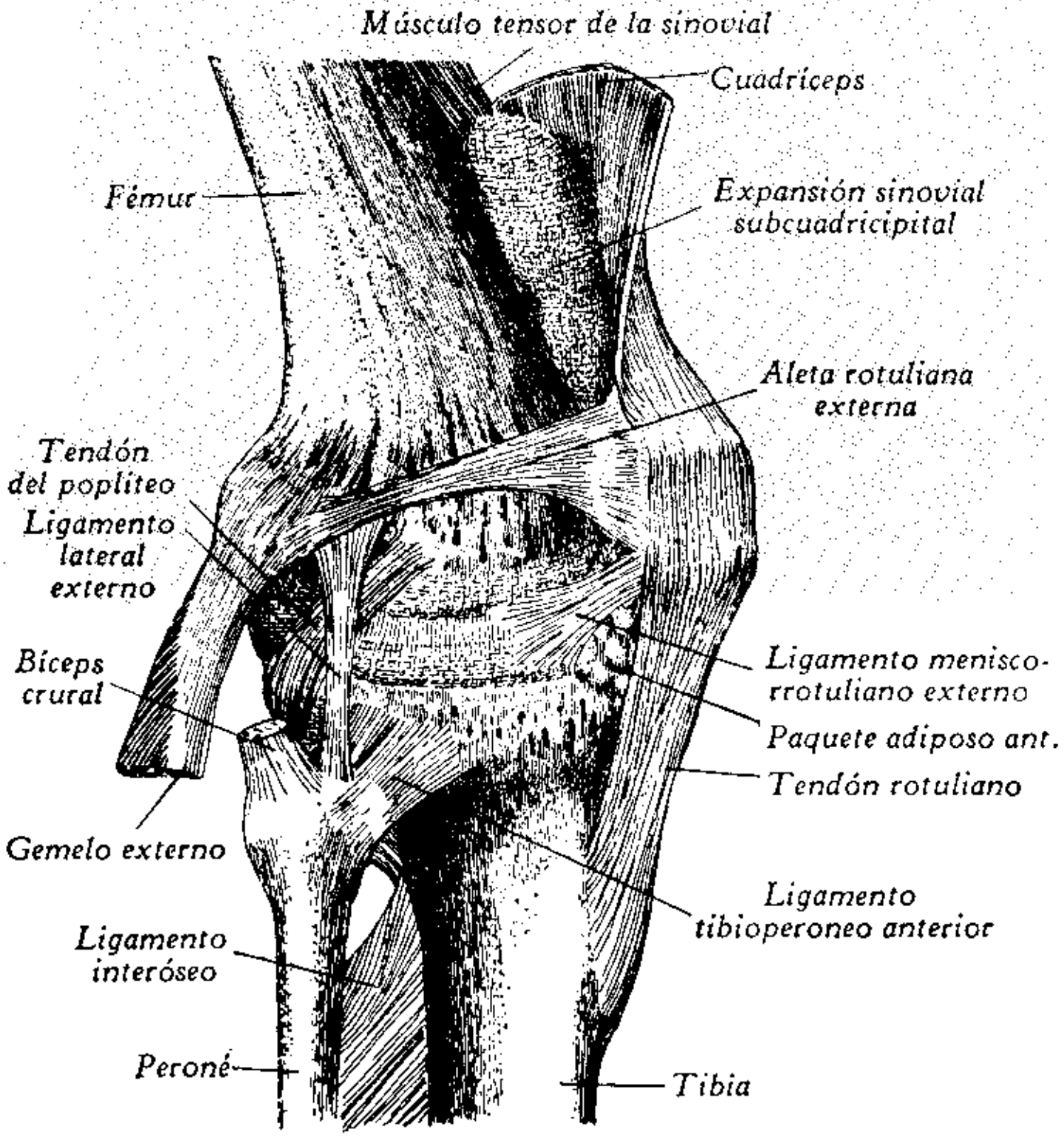

FIG. 303. ARTICULACIÓN DE LA RODILLA, CARA LATERAL EXTERNA.

superior por la aponeurosis femoral, mientras en la inferior lo está por los tendones de la pata de ganso. Su cara articular se relaciona en el cóndilo del fémur, con el fibrocartílago semilunar y con la tuberosidad correspondiente de la tibia. De sus bordes, el anterior está bien definido, mientras el posterior se continúa con la concha fibrosa condílea interna. (Fig. 302.)

El *ligamento lateral externo* posee forma de cordón y se inserta por arriba en la tuberosidad del cóndilo externo y por abajo en la apófisis estiloides del peroné. De su borde anterior sale una expansión fibrosa que va al borde externo del fibrocartílago semilunar externo. Su borde posterior está en relación con la inserción del bíceps crural. Su cara superficial se halla cubierta por la aponeurosis femoral, en tanto que la parte superior de su cara profunda pasa por encima del tendón del poplíteo, del que está separado por una bolsa serosa. (Fig. 303.)

Ligamentos cruzados. Son considerados por algunos autores como parte integrante de los ligamentos posteriores, ya que no pueden incluirse entre los ligamentos intraarticulares, puesto que están fuera de la sinovial. Son dos, uno anterior y otro posterior.

El *ligamento cruzado anterior* se inserta por abajo en la parte anterior e interna de la espina tibial y en la superficie preespinal; por arriba lo hace en la parte más posterior de la cara interna del cóndilo externo.

El *ligamento cruzado posterior* se inserta inferiormente en la superficie retroespinal y se dirige hacia arriba, adelante y adentro, para fijarse en la parte anterior de la cara intercondílea del cóndilo interno. (Fig. 304.)

Por lo expuesto, se puede observar que la dirección de un ligamento es inversa a la del otro y, además, que se entrecruzan dos veces: por abajo, en sentido anteroposterior y por arriba, en sentido transversal. Para recordar sus inserciones, se aconseja tener presen-

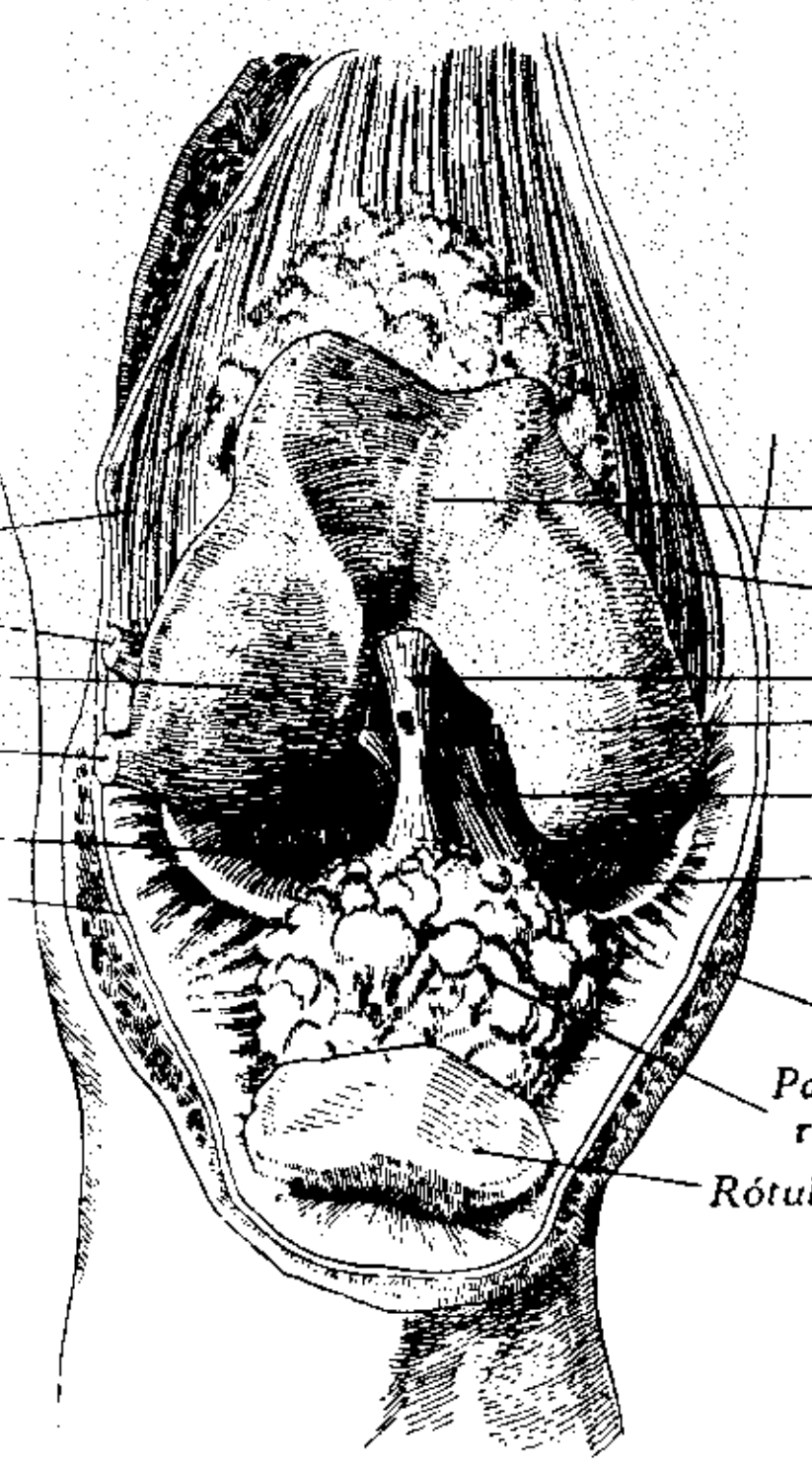

FIG. 304. ARTICULACIÓN DE LA RODILLA ABIERTA POR DELANTE Y FLEXIONADA.

te las letras A, E, P, I, lo que quiere decir, abreviadamente: anterior a cóndilo externo; posterior a cóndilo interno.

Sinovial. Es la más amplia y complicada de todas. Por delante comienza en el borde del cartílago troclear del fémur; asciende luego, revistiendo la cavidad supratroclear y la cara anterior del fémur hasta cinco o seis centímetros por encima del borde articular; se refleja después hacia delante para cubrir la cara posterior del cuadríceps, donde forma la bolsa *subcrural* o *subcuadricipital*. En la parte superior de esta bolsa se insertan algunas fibras musculares, las cuales por el otro lado se fijan en la cara anterior del fémur y constituye el músculo tensor de la sinovial (Fig. 305.)

Con frecuencia la bolsa serosa subcrural se halla separada del resto de la sinovial por un tabique completo o incompleto de dirección transversa. Cuando el tabique es completo la bolsa serosa se vuelve autónoma; sirve para facilitar los movimientos de deslizamiento del tendón del cuadríceps, siendo claramente visible cuando se inyecta la articulación.

La sinovial alcanza a la rótula por su borde superior o base, se inserta e interrumpe en el perímetro cartilaginoso de este hueso y se separa de él en su parte inferior; llega después a la masa adiposa anterior, a la cual cubre por su cara superior y termina por fijarse delante de la inserción tibial del ligamento cruzado anterior. Al nivel de las aletas

de la rótula, la sinovial forma repliegues falciformes, visibles cuando se flexiona fuertemente la rodilla, previamente abierta en sentido transversal por encima de la rótula.

Una vez que la sinovial llega al lugar de inserción de los ligamentos cruzados, los envuelve por sus caras anterior y laterales, ascendiendo hasta su inserción condílea; en este sitio se continúa con la sinovial lateral externa, alcanza luego el ligamento posterior de la rodilla, donde se refleja a derecha e izquierda, para confundirse de nuevo con las partes laterales de la sinovial. Los ligamentos cruzados quedan, por consiguiente, fuera de la cavidad de la serosa y accesibles por la parte posterior de la articulación. Entre el ligamento posterior, los ligamentos cruzados y la sinovial queda limitado un espacio irregular que contiene la *masa adiposa posterior* de la rodilla.

Lateralmente, la sinovial cubre a la cápsula por su cara profunda hasta su inserción condílea y desciende luego hasta los meniscos semilunares. Aquí se interrumpe, para empezar de nuevo en el reborde inferior de estos meniscos; desciende, tapizando siempre la cara profunda de la cápsula articular, hasta la inserción tibial de ésta, donde se refleja hacia arriba para terminar en el revestimiento cartilaginoso de las cavidades glenoideas.

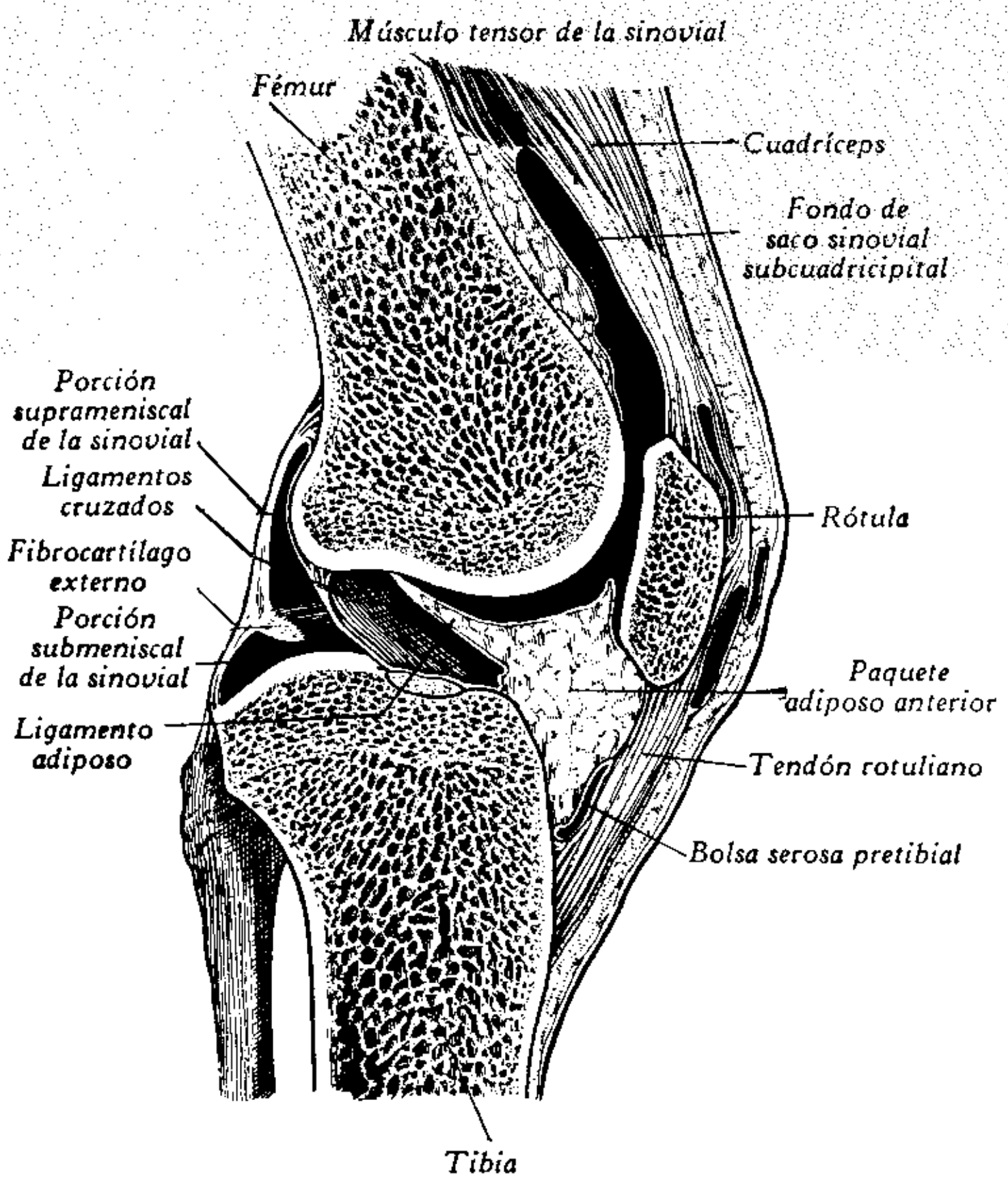

FIG. 305. CORTE SAGITAL DE LA ARTICULACIÓN DE LA RODILLA, QUE PASA POR LA PARTE INTERNA DEL CÓNDILO EXTERNO.

La sinovial emite otras prolongaciones, además de la cuadricipital ya descrita; una destinada al tendón del poplíteo y otra al gemelo interno. En ciertos casos, puede también comunicarse con la sinovial de la articulación peroneotibial superior.

Las *franjas sinoviales* son repliegues o apéndices que llenan los intervalos abiertos entre las superficies articulares en ciertos movimientos. En la articulación de la rodilla son muy numerosas y muy variables en su orientación. Se hallan formadas por masas adiposas revestidas por la serosa, o bien por simples repliegues serosos. La más desarrollada se encuentra en la parte interoinferior de la articulación, entre la superficie preespinal de la tibia y el vértice de la rótula; es el *paquete adiposo anterior*, el que se continúa con una prolongación filiforme hacia atrás y arriba, y termina en la parte anterior de la escotadura intercondílea; esta prolongación es llamada impropiamente *ligamento adiposo*. (Véase fig. 305.)

Relaciones. Por delante de la articulación, se encuentran solamente el tendón del cuadríceps, la aponeurosis superficial, el tejido celular y la piel. Por detrás de ella, existe un espacio romboidal, conocido con el nombre de *rombo poplíteo* y limitado por los siguientes músculos: arriba y adentro, por el semitendinoso y el semimembranoso; arriba y afuera, por el bíceps crural; abajo y adentro, por el gemelo interno; finalmente, abajo

y afuera por el gemelo externo. Dicho espacio está lleno de tejido adiposo que envuelve la arteria del mismo nombre en la parte más profunda; por detrás de ésta se encuentra la vena del mismo nombre y más atrás y afuera, el nervio ciático poplíteo interno, el cual lleva a la misma altura y por su lado externo al nervio ciático poplíteo externo. En el interior de ese mismo tejido adiposo se encuentran ganglios linfáticos.

Rodean la articulación de la rodilla varias bolsas serosas, de las cuales unas son anteriores, como las prerrotulianas: superficial, media y profunda, la bolsa pretibial y la bolsa de la pata de ganso. Otras, en cambio, son posteriores, como la del gemelo interno, la del semimembranoso, la del bíceps crural y la del gemelo externo.

Movimientos. La articulación de la rodilla realiza principalmente movimientos de flexión y extensión que pueden asociarse a movimientos de rotación interna y externa.

Los movimientos de *flexión* se realizan entre los cóndilos del fémur y los meniscos, que a su vez deslizan sobre la meseta tibial, por lo que algunos autores la consideran como una articulación femoromeniscotibial.

En la flexión la pierna se aproxima a la cara posterior del muslo realizando el movimiento alrededor de un eje transversal que pase por los tubérculos condíleos. Los cóndilos deslizan de atrás adelante haciendo rodar la curva condílea sobre la cavidad glenoidea y los meniscos, y esto se debe a la desproporción que existe entre las superficies condíleas y las glenoideas.

En la *extensión* se coloca la pierna en dirección del muslo, los cóndilos ruedan de atrás adelante a la vez que deslizan de adelante atrás sobre la cavidad glenoidea, produciendo en el fémur ligera rotación interna, colocando la rótula en la tróclea femoral a la vez que se eleva y se desplaza hacia fuera por la contracción del cuadríceps. En este movimiento los meniscos deslizan sobre la tibia de atrás adelante, el ligamento cruzado anterior se relaja, mientras el posterior y los laterales se ponen tensos impidiendo el desalojamiento de la tibia hacia atrás.

La rotación es voluntaria y se realiza hacia dentro ante la flexión y hacia fuera durante la extensión, ciendo que la punta del pie se dirija hacia dentro en la flexión y hacia fuera en la extensión.

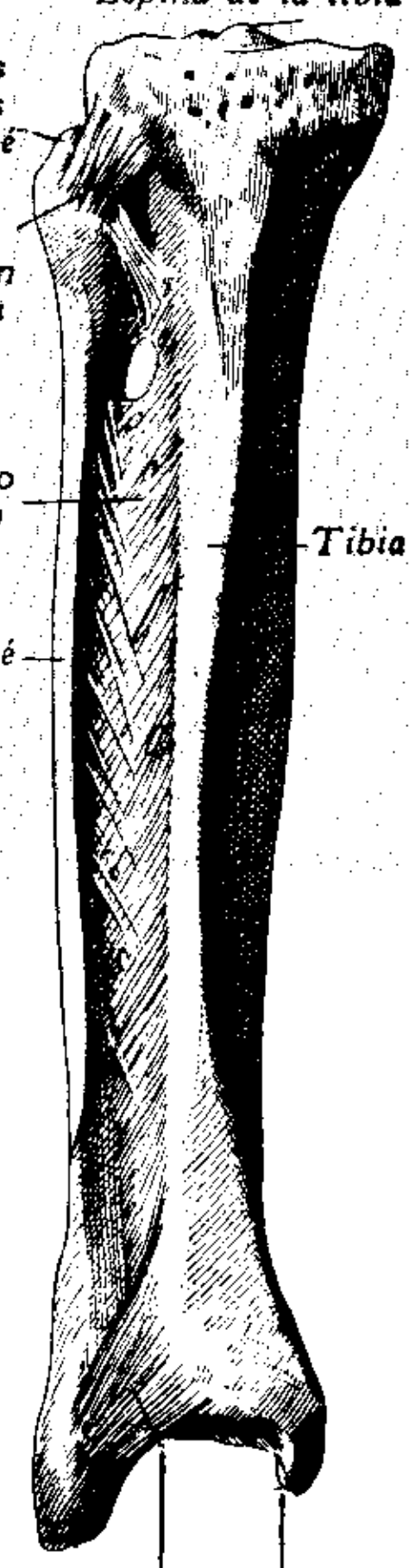

FIG. 306. LIGAMENTO INTERÓSEO TIBIOPERONEO, CARA ANTERIOR.

Estos movimientos se realizan en la articulación meniscotibial, alrededor de un eje vertical que pase entre las dos espinas tibiales. Los meniscos en los movimientos de flexión, se desplazan de adelante hacia atras sobre la cavidad glenoidea de la tibia, descubriendo la parte anterior de dicha cavidad, siendo el desplazamiento mayor para el menisco externo, debido a la acción del músculo poplíteo, alcanzando hasta 12 mm en tanto que para el interno sólo alcanzan 6 mm.

En la extensión los meniscos se desplazan de atrás hacia adelante, rebasando el borde anterior de la cavidad glenoidea y descubriendo el reborde posterior de ésta, debido a la contracción del cuadríceps que ejerce su acción a través del ligamento meniscorrotuliano.

Durante los movimientos de flexión la extremidad posterior de los meniscos se aproxima, el ligamento cruzado posterior se relaja en tanto que el anterior se pone

tenso y en los movimientos de extensión la extremidad anterior de los meniscos se aproxima, el ligamento cruzado anterior se relaja y el posterior se pone tenso.

El papel importante que los meniscos desempeñan en los movimientos de la articulación de la rodilla explican las luxaciones o desplazamientos que éstos sufren en algunos deportistas, como los jugadores del foot ball soccer.

Intervienen en la flexión el bíceps crural y el semimembranoso como principales, y como accesorios el semitendinoso inervado por el ciático mayor, los gemelos de la pierna, el plantar delgado, el poplíteo inervados por el ciático poplíteo interno, el sartorio y el recto interno inervados por el músculo cutáneo externo, y en la extensión el cuadríceps crural y el tensor de la fascia lata inervados por el nervio crural en la rotación externa el bíceps crural, y en la rotación interna el semimembranoso, el poplíteo y los de la pata de ganso.

ARTICULACIONES TIBIOPERONEAS

Incluyen la articulación tibioperonea superior y la tibioperonea inferior. La membrana interósea, medio de unión central entre la tibia y el peroné, será estudiada a continuación.

ARTICULACION TIBIOPERONEA SUPERIOR

Corresponde al género de las artrodias.

Superficies articulares. La tibia posee como superficie articular una cara plana, situada en la parte posterior y externa de su tuberosidad externa y que se halla vuelta hacia fuera, atrás y abajo. La cabeza del peroné lleva una superficie articular dispuesta en sentido inverso a la de la tibia.

Medios de unión. Comprenden una delgada cápsula fibrosa reforzada por dos ligamentos. El *ligamento anterior,* grueso y resistente, se inserta por arriba delante de la carilla tibial y se dirige oblicuamente hacia fuera y abajo, para terminar en la cabeza del peroné. El *ligamento posterior* es más débil y se dirige igualmente de la parte posterior de la carilla tibial a la cabeza del peroné. (Fig. 306.)

Sinovial. Es por lo común independiente, pero en algunas ocasiones comunica con la sinovial de la rodilla.

Relaciones. Por delante, esta articulación se relaciona con la inserción del extensor común de los dedos; por detrás, con el poplíteo, el sóleo y el gemelo externo; finalmente, por fuera, con el bíceps crural y el peroneo largo.

Movimientos. La articulación tibioperonea superior goza tan sólo de movimientos de deslizamiento.

ARTICULACION TIBIOPERONEA INFERIOR

Pertenece también al grupo de las artrodias.

Superficies articulares. La tibial consiste en una superficie de forma triangular, cuyo vértice es superior, siendo por lo demás plana verticalmente y ligeramente cóncava de adelante atrás. La superficie peroneal tiene configuración inversa. Ambas se hallan recubiertas, aunque no siempre, por cartílago hialino.

Medios de unión. Presenta esta articulación una cápsula fibrosa delgada y reforzada por tres ligamentos. El *ligamento anterior* se inserta en la parte anterior de la carilla tibial, desde donde se dirige oblicuamente hacia fuera y abajo para terminar en la parte anterior del maléolo externo. El *ligamento posterior* es más grueso y resistente; tiene la misma dirección que el anterior, con excepción de su haz inferior, el cual se inserta en la base del maléolo externo, dirigiéndose luego hacia arriba y adentro hasta alcanzar el reborde posterior de la muesca tibial; aquí se fija, pero es de notar que su última parte sigue un trayecto horizontal. Por esta causa, algunos autores, entre ellos Morris, lo han denominado *ligamento transverso.* El *ligamento interóseo* está formado por un conjuto de fibras cortas y resistentes que van de un reborde superior al otro de ambas facetas, y se continúan por arriba con la membrana interósea.

Sinovial. Es una dependencia de la sinovial del cuello del pie, formada por una franja que penetra entre ambos huesos, en una pequeña extensión (5 a 6 milímetros).

Relaciones. Esta articulación se relaciona, por delante, con el extensor común de los dedos y el peroneo anterior y, por atrás, con los tendones de los peroneos laterales y con el nervio y venas safenos externos.

Movimientos. Consisten en pequeños movimientos de separación y aproximación del peroné a la tibia, los cuales coinciden con los movimientos de flexión y extensión del pie.

MEMBRANA INTEROSEA

Esta membrana es halla situada en el espacio comprendido entre los dos huesos de la pierna o espacio interóseo. Su inserción interna se hace sobre el borde externo de la tibia, y la externa en la cresta interósea del peroné. Presenta, por consiguiente, dos caras; la anterior sirve de inserción al tibial anterior, al extensor propio del dedo grueso y al extensor común de los dedos, en tanto que sobre la posterior se insertan el tibial posterior y el flexor de los dedos. En su extremidad superior se encuentra un orificio por donde pasa la arteria tibial anterior; por otro pequeño orificio, situado en la extremidad inferior, atraviesa la arteria peronea anterior. (Véase fig. 306.)

ARTICULACION DE LA PIERNA CON EL PIE O TIBIOTARSIANA

Se incluye en el grupo de las trocleartrosis.

Superficies articulares. Las extremidades inferiores de los huesos de la pierna contribuyen a formar una muesca, cuyas partes laterales se hallan constituidas por los maléolos, y cuya parte superior pertenece a la tibia. La bóveda de la muesca, cóncava de adelante atrás y convexa transversalmente, es de forma cuadrangular, más ancha por delante que por detrás y con una cresta anteroposterior roma, que corresponde a la polea astragalina; a los lados existen dos vertientes, que se adaptan igualmente a las vertientes de la tróclea del astrágalo.

El maléolo interno posee una superficie plana, de forma triangular y base anterior, que se continúa por arriba con la bóveda de la muesca. El maléolo externo presenta una superficie semejante, pero convexa de arriba abajo y de vértice inferior, que se prolonga también en la bóveda de la muesca.

La superficie articular del astrágalo es una tróclea, convexa de adelante atrás y cóncava transversalmente, con su garganta media y dos vertientes, de las cuales la externa es más amplia que la interna; ambas se hallan limitadas por bordes semicirculares, siendo el externo más alto y más marcado que el interno y más ancho en su parte posterior.

A los lados de la polea se encuentran dos carillas articulares. La externa es cóncava de arriba abajo, de forma triangular y de base superior. La interna es alargada de adelante atrás y tiene la forma de una coma con la parte gruesa dirigida hacia delante. Tanto la polea astragalina como la muesca tibial están recubiertas al estado fresco de cartílago hialino.

Debido a la amplitud de las superficies articulares y a su distinto grado de curvatura, no se adaptan completamente cuando el individuo está de pie, sino que queda entre ambas, tanto por delante como por detrás, un espacio angular ocupado por franjas sinoviales.

Medios de unión. Están constituidos por una cápsula articular y dos ligamentos laterales.

La *cápsula articular* tiene la forma de un manguito, cuyas extremidades se insertan en los perímetros articulares, pues solamente por delante se aleja un poco la línea de inserción del borde de la polea astragalina. La cápsula es más compacta a los lados que en sus partes anterior y posterior, hallándose reforzada adelante y atrás por múltiples haces fibrosos, de dirección y extensión variables, que deben ser considerados como engrosamientos capsulares, más bien que como liga mentos de refuerzo.

El *ligamento lateral externo* está formado por tres haces. El haz anterior o *ligamento peroneoastragalino anterior,* delgado y cuadrangular, se inserta por arriba en el borde anterior del maléolo externo y, por abajo en la parte anterior de la carilla articular astragalina. El haz medio o *peroneocalcaneo* se inserta superiormente en el vértice del maléolo externo e, inferiormente, en la cara externa del calcáneo. El haz posterior o *peroneoastragalino posterior* es más fuerte que los otros, aunque más angosto, se inserta en la parte interna y posterior del maléolo externo, sigue en dirección casi horizontal rodeando el reborde de la polea y va a fijarse en la cara posterior del astrágalo. (Fig. 307.)

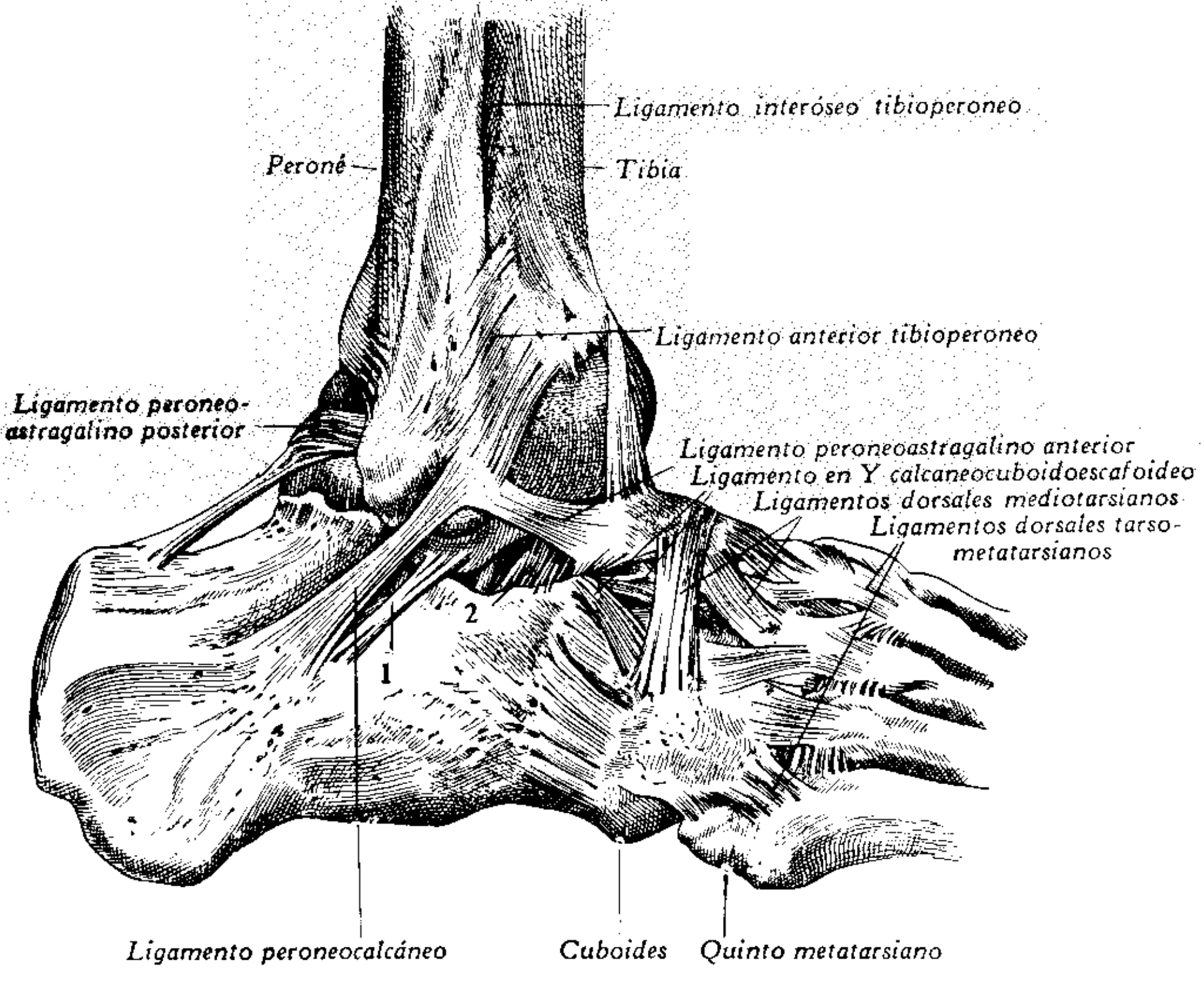

FIG. 307. ARTICULACIÓN DEL CUELLO DEL PIE, VISTA POR SU CARA EXTERNA.

1, ligamento astragalocalcáneo externo; 2, ligamento interóseo astragalocalcáneo.

El *ligamento lateral interno* se halla constituido por un *haz superficial* y otro *profundo.* El primero es de forma triangular, por lo cual recibe también el nombre de *ligamento deltoideo,* y se inserta por arriba en el reborde inferior del maléolo interno; se dirige luego hacia abajo en forma de abanico, terminando sus fibras anteriores en el cuello del astrágalo y en el escafoides; las fibras medias, que tienen dirección vertical, se fijan parcialmente sobre la apófisis menor del calcáneo y en parte se confunden con las del ligamento calcanoescafoideo inferior; por último, las fibras posteriores se insertan en la parte posterior de la cara interna del astrágalo. (Fig. 308.)

La *capa profunda* del ligamento lateral interno se inserta por arriba en el vértice del maléolo correspondiente, desde donde sus fibras se dirigen hacia abajo para ir a fijarse en la cara interna del astrágalo, inmediatamente por debajo de la superficie articular. (Figura 309.)

El espacio comprendido entre ambos ligamentos está lleno de tejido conjuntivo.

Sinovial. Como de ordinario recubre la superficie interior de la cápsula, se refleja al llegar al hueso y termina en el perímetro cartilaginoso. Por los lados externo e interno

envuelve a los ligamentos correspondientes, de tal manera que hace saliente en el interior de la cavidad articular; por delante forma la bolsa anterior y, por atrás, la posterior, las cuales, como ya se ha dicho, llenan los espacios angulares comprendidos entre ambas superficies articulares.

Relaciones. Por delante de esta articulación se encuentran los tendones del tibial anterior, extensor propio del dedo grueso, extensor común de los dedos y peroneo anterior; entre ambos extensores se deslizan la arteria y el nervio tibiales anteriores. Por atrás y en contacto inmediato con la articulación pasan los tendones del flexor común de los dedos, flexor propio del dedo grueso, tibial posterior y peroneos laterales; entre los flexores descienden el nervio y la arteria tibiales posteriores. Un cojinete adiposo cubre

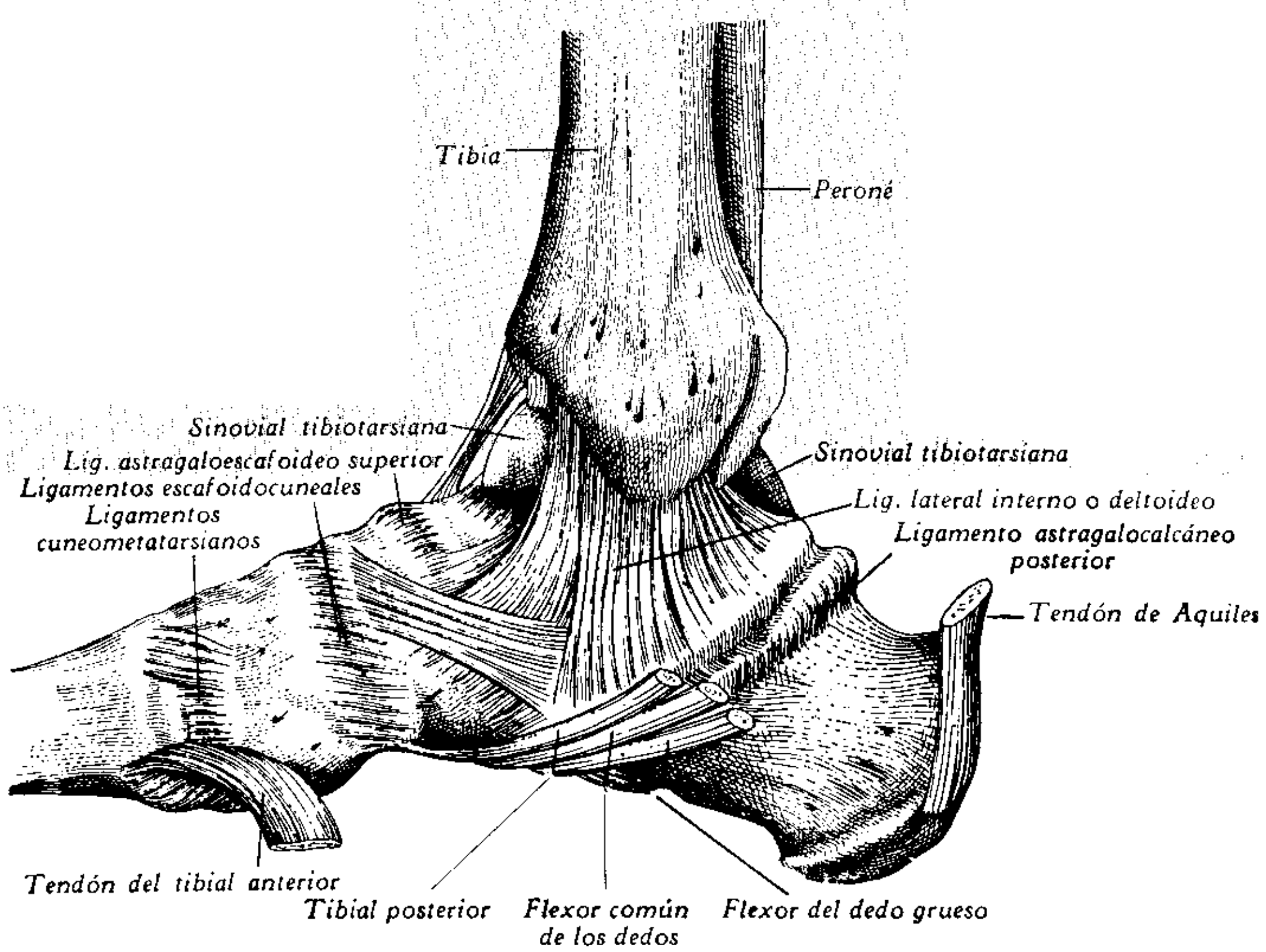

FIG. 308. ARTICULACIÓN TIBIOTARSIANA, CARA INTERNA.

a estos órganos y los epara del tendón de Aquiles y de la vena y el nervio safenos externos, que pasan por fuera de este tendón.

La *articulación tibiotarsiana* desempeña una doble función: una *estática* que conserva el equilibrio de la pierna sobre el pie, y otra *cinética* durante la flexión y la extensión del pie sobre la pierna, movimiento indispensable durante la marcha.

El astrágalo en la posición de pie reparte las fuerzas de presión que a través de la pierna recibe los arcos de sustentación interna y externa del pie, pues como se aprecia en el esquema (fig. 310), el pilar posterior de las trabéculas del astrágalo descansan sobre el talón calcanino, mientras el pilar anterior lo hace sobre la apófisis mayor y menor del calcáneo, desempeñando así el astrágalo el papel de distribuidor de las fuerzas transmitidas de la tibia al esqueleto del pie.

La distribución de las fuerzas citadas no basta para conservar el equilibrio, pues también interviene la mucosa maleolar que mantienen al astrágalo en su sitio oponiéndose a sus desalojamientos laterales.

La articulación tibiotarsiana pertenece a las trocleares y como tales tiene movimientos de flexión y de extensión que se realizan sobre un eje transversal y oblicuo de ade-

lante atrás y de dentro afuera que cruza la polea y que pasa por la punta del maléoloperoneo.

En la *flexión* el dorso del pie se aproxima a la cara anterior de la pierna llevando el cuello astragalino al encuentro de la muesca tibioperonea, separando en pequeña escala al peroné de la tibia; realizan así la divulsión fisiológica tibiotarsiana, limitando este corto movimiento por la tensión de los ligamentos interóseo y peroneo tibial inferior, aunque también en la flexión los haces posteriores de los ligamentos laterales quedan tensos, mientras los anteriores se relajan.

Intervienen en este movimiento el tibial anterior, el peroneo anterior y, secundariamente, el extensor de los dedos inervado por el tibial anterior.

En la *extensión* aleja el dorso del pie de la cara anterior de la pierna dándole una posición vertical que constituye el equinismo; desliza la polea astragalina hacia delante en la muesca tibioperonea, movimiento muy limitado por ser dicho muesca más estrecha atrás que adelante y pone en extensión los haces anteriores de los ligamentos laterales que con la acción del tibial y del peroneo anterior limitan este movimiento.

En la extensión forzada, como pasa en las bailarinas, el tubérculo posteroexterno del astrágalo choca contra el borde posterior de la muesca tibial, permitiendo en estos casos movimientos limitados de aducción y abducción, y cuando se trata de exagerarlos producen la fractura de los maléolos o arrancamiento del ligamento correspondiente.

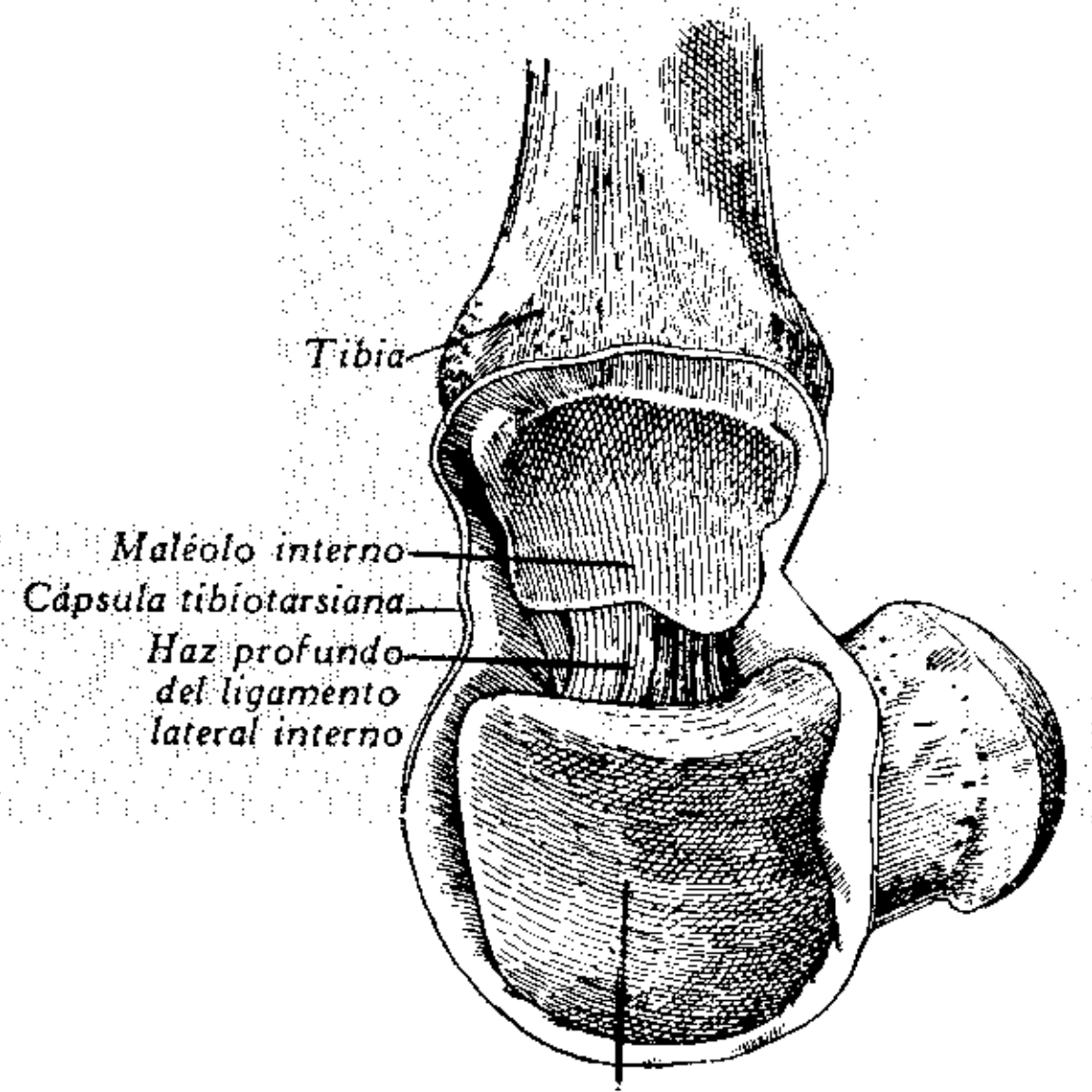

FIG. 309. CORTE PARA VER EL FASCÍCULO PROFUNDO DEL LIGAMENTO LATERAL INTERNO DE LA ARTICULACIÓN TIBIOTARSIANA.

Intervienen en la extensión del pie el tríceps crural, el tibial posterior, el plantar delgado y, secundariamente, el flexor largo de los dedos y los peroneos laterales inervados por el tibial posterior.

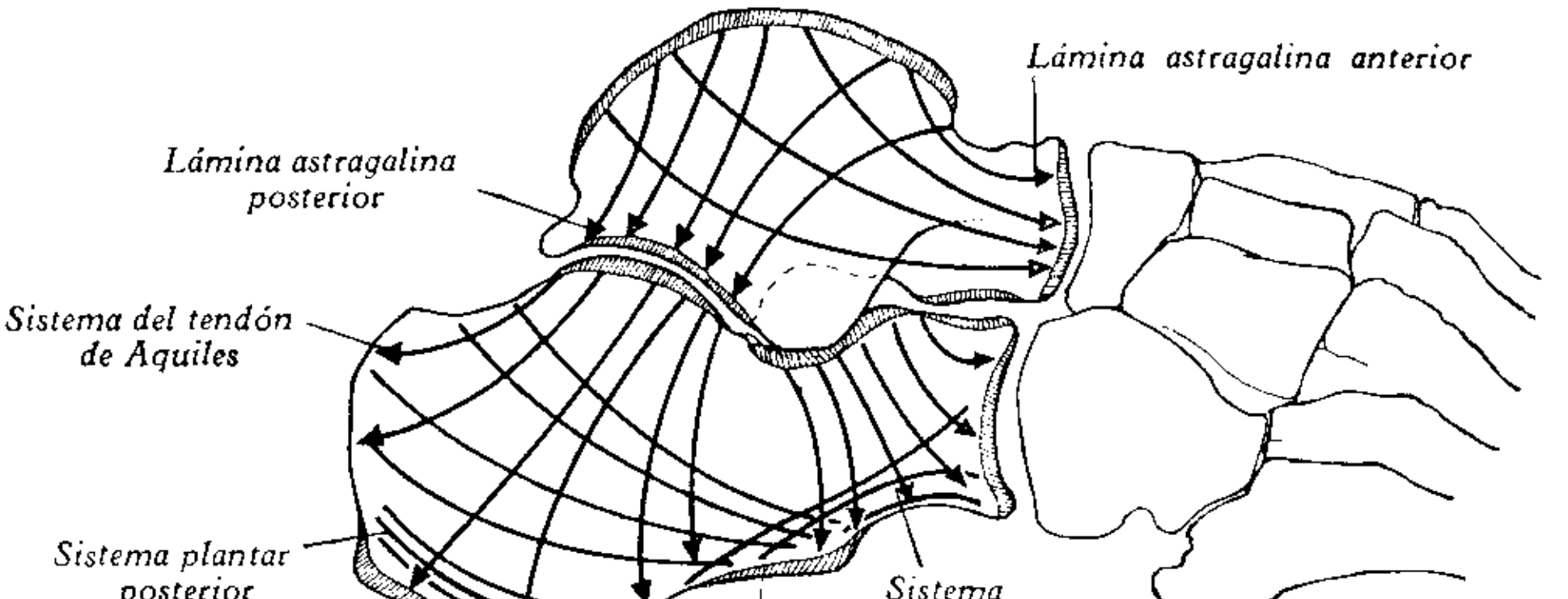

FIG. 310. ARQUITECTURA DEL ASTRÁGALO Y DEL CALCÁNEO PARA COMPRENDER LA TRANSMISIÓN DE LAS FUERZAS QUE A TRAVÉS DE ESTOS HUESOS SE REALIZAN.

ARTICULACIONES DEL PIE

Se comprenden en esta denominación las siguientes articulaciones: astragalocalcánea, mediotarsiana, articulaciones de los huesos de la segunda fila del tarso entre sí, articulaciones tarsometatarsianas, articulaciones intermetatarsianas, articulaciones metatarsofalángicas y articulaciones interfalángicas.

ARTICULACION ASTRAGALOCALCANEA

Pertenece al género de las artrodias.

Superficies articulares. El calcáneo posee dos facetas articulares. La posteroexterna es de forma oval, con eje mayor oblicuo hacia fuera y adelante, convexa en sentido transversal y plana de adelante atrás; semeja un trozo de cilindro. La faceta antero-

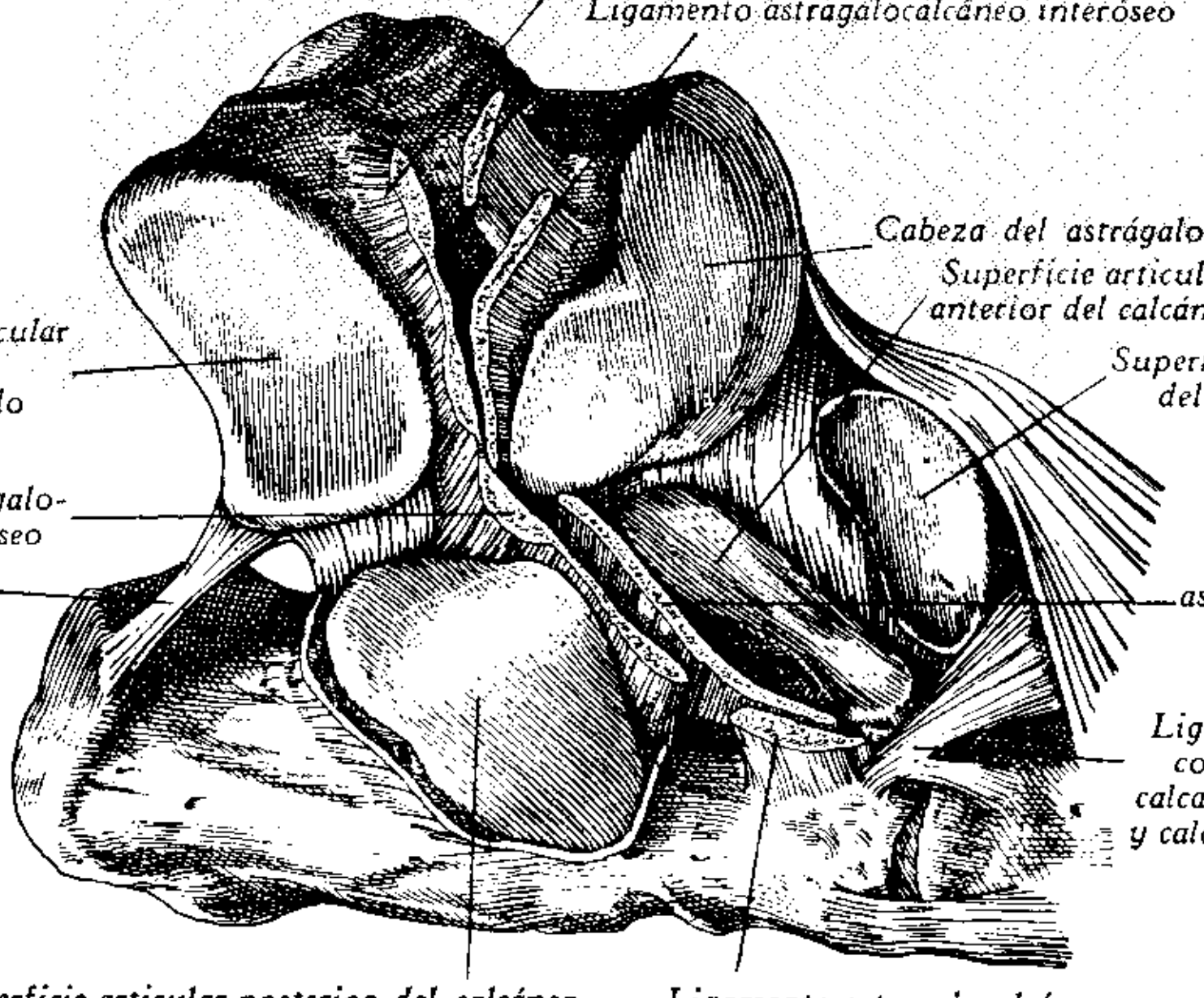

FIG. 311. ARTICULACIÓN ASTRAGALOCALCÁNEA Y ASTRAGALOESCAFOIDEA: SUPERFICIES ARTICULARES.

interna es cóncava y de forma de elipse alargada, con eje mayor dirigido hacia adelante y afuera.

Las superficies articulares del astrágalo consisten también en dos facetas, las cuales se adaptan a las correspondientes del calcáneo. La faceta posteroexterna tiene forma oval, es cóncava en el sentido de su mayor longitud y corresponde a un segmento de superficie cilíndrica. La anterointerna es oblonga, como homóloga del calcáneo, pero, al revés que ésta, es de superficie convexa. (Fig. 311.)

Una ranura profunda y rugosa separa las dos superficies articulares en ambos huesos. Las dos ranuras se oponen de manera que, cuando los huesos se articulan, constituyen un hueco amplio, llamado *seno del tarso* o *hueco calcaneoastragalino.*

Ambas superficies articulares se hallan recubiertas de cartílago hialino en estado fresco.

Medios de unión. Están constituidos por dos ligamentos articulares propiamente dichos y un ligamento interóseo.

Ligamento interóseo. Es muy fuerte y resistente. Se compone de una serie de haces verticales y oblicuos que van de la ranura calcánea a la astragalina. Estos haces se agrupan en un plano anterior y otro posterior, quedando entre ellos un espacio lleno de grasa.

Ligamento astragalocalcáneo externo. Sigue este ligamento la misma dirección que el peroneocalcáneo de la articulación tibiotarsiana y se inserta por un lado en la cara externa del astrágalo, y por el otro, en la cara correspondiente del calcáneo.

Ligamento astragalocalcáneo posterior. Es delgado, de forma cuadrangular y se inserta superiormente en el borde externo del canal por donde se desliza el tendón del flexor largo del dedo grueso, y por abajo, en la cara superior del calcáneo.

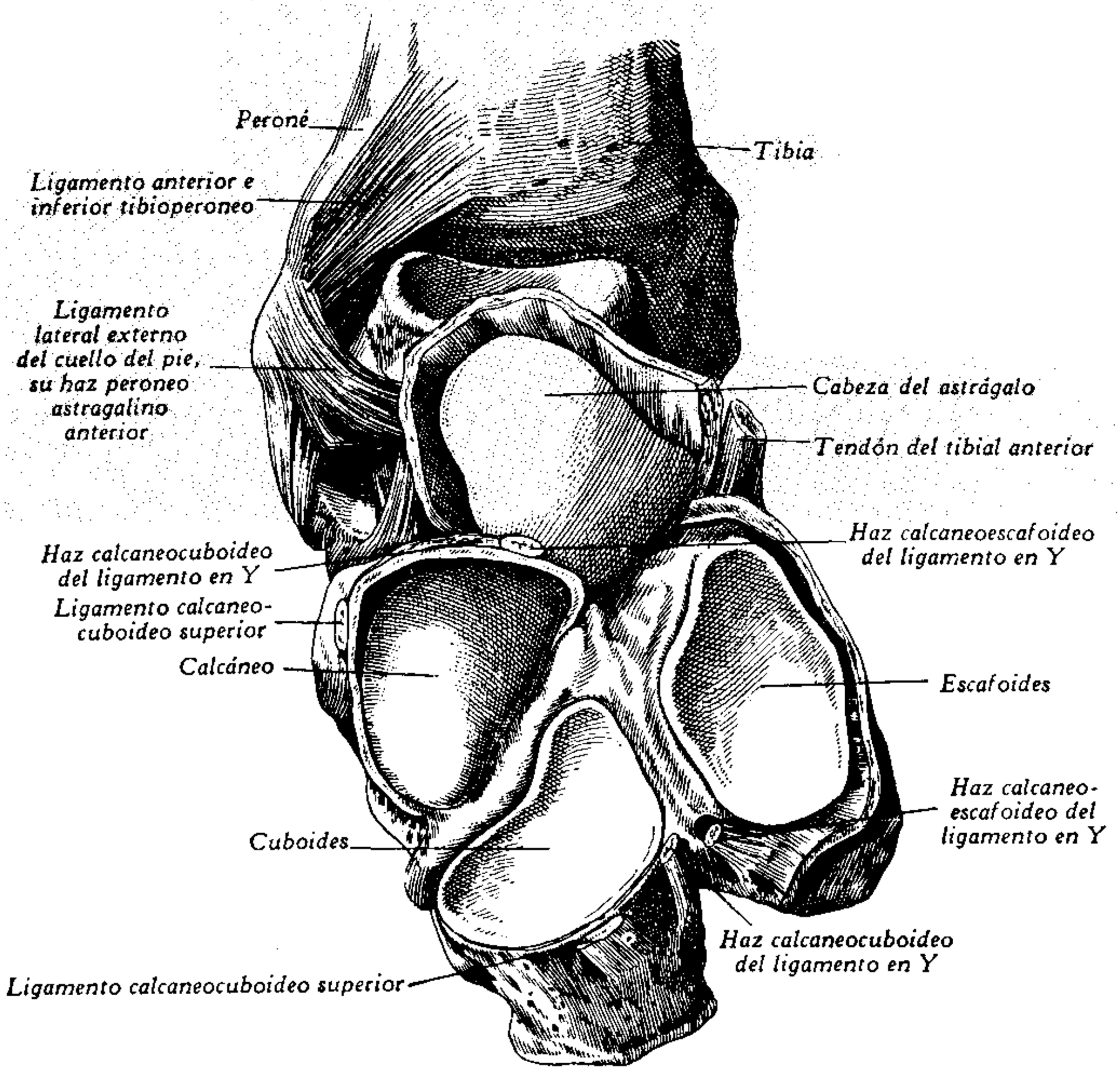

FIG. 312. SUPERFICIES ARTICULARES DE LA ARTICULACIÓN MEDIOTARSIANA O DE CHOPART.

Sinovial. Existe una sinovial para la articulación anterointerna, la cual se confunde frecuentemente con la sinovial astragaloescafoidea, y otra destinada a la posteroexterna; ésta es siempre independiente.

Movimientos. Esta articulación interviene en los movimientos de *abducción*, de *aducción* y de *rotación* del pie sobre el astrágalo.

ARTICULACION MEDIOTARSIANA O DE CHOPART

Esta articulación está constituida entre los huesos de la primera línea del tarso y los de la segunda. En realidad, se la considera como formada por dos articulaciones: una, situada en la parte interna, recibe el nombre, según los huesos que la constituyen, de *astragaloescafoidea;* la otra, colocada en la parte externa, se llama calcaneocuboidea. (Fig. 312.)

Articulación astragaloescafoidea. Es una enartrosis; se halla formada de un lado por la cabeza del astrágalo, cuya superficie articular convexa, alargada de arriba abajo y de fuera adentro, se prolonga parcialmente sobre la cara inferior. Del otro lado, la superficie articular del escafoides consiste en una cavidad glenoidea, la cual es aumentada por la existencia de un fibrocartílago situado en el espacio comprendido entre el escafoides y la apófisis menor del calcáneo. Este fibrocartílago, al mismo tiempo, relaciona las articulaciones astragaloescafoidea y astragalocalcánea interna.

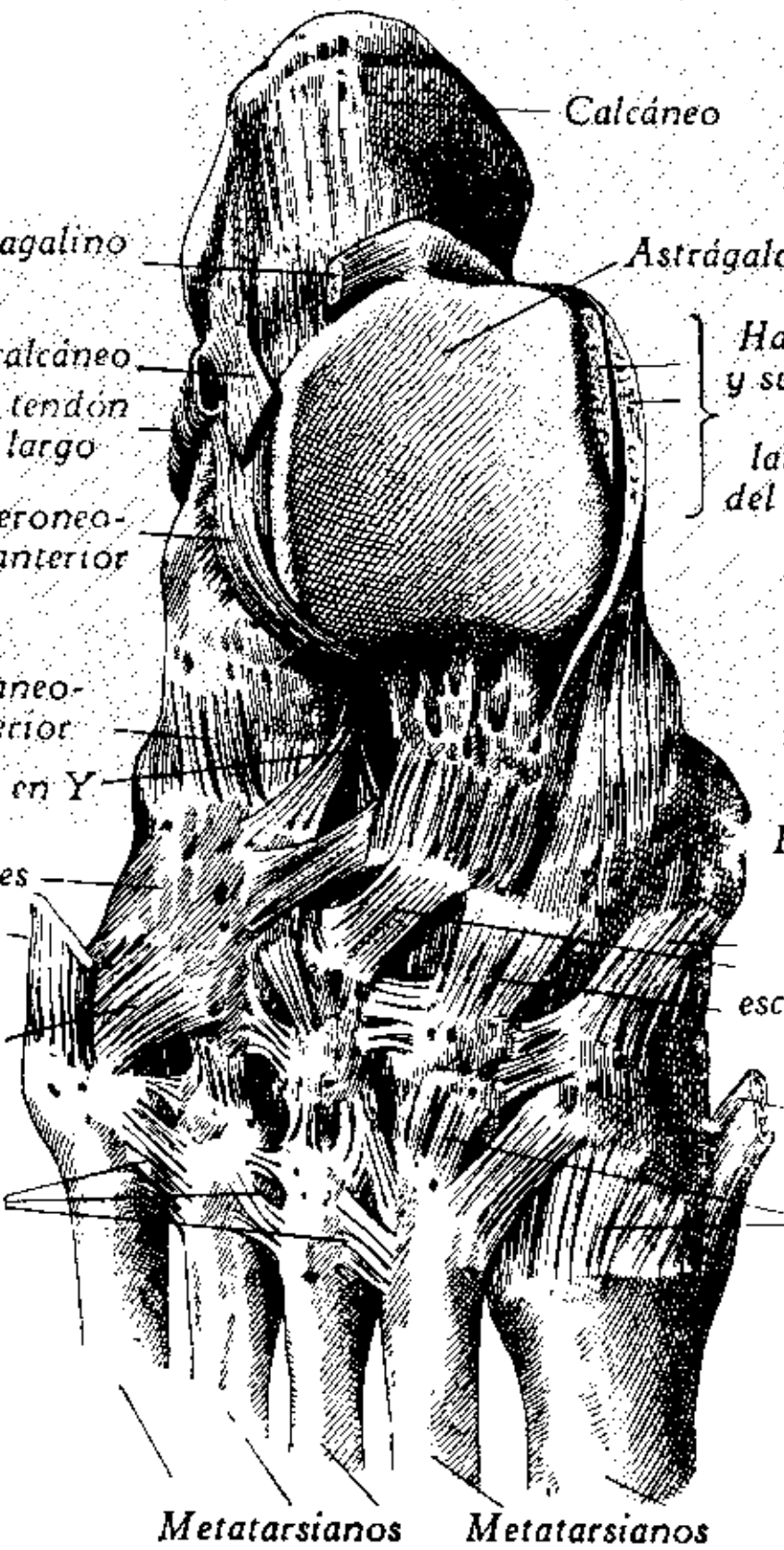

FIG. 313. LIGAMENTOS DORSALES DE LAS ARTICULACIONES DEL TARSO Y TARSOMETATARSIANAS.

Medios de unión. Comprenden dos ligamentos. El *ligamento astragaloescafoideo superior* es ancho, delgado y va del cuello del astrágalo al borde superior del escafoides. El ligamento inferior recibe por sus inserciones el nombre de *ligamento calcanoescafoideo inferior;* es mucho más grueso por dentro que por fuera y llena todo el espacio triangular que en estado seco, separa el borde inferior del escafoides de la apófisis menor del calcáneo. Se inserta por un vértice en el borde externo de la apófisis mayor del calcáneo y de aquí unas fibras anteriores van a fijarse en el borde inferior del escafoides, y las posteriores en la apófisis menor del calcáneo; está recubierto por arriba de cartílago hialino y en su parte media se insertan los haces centrales del ligamento deltoideo, como se ve en la figura 308.

Articulación calcaneocuboidea. Es una articulación por encaje recíproco o en silla de montar. La superficie articular del calcáneo es de dirección vertical, cóncava de arriba abajo y convexa de adentro afuera. A ella se adapta la superficie articular del cuboides cuya configuración es contraria. Ambas superficies están cubiertas de cartílago hialino al estado fresco.

Medios de unión. Incluyen el *ligamento calcaneocuboides superior,* el cual es delgado, poco resistente y se inserta por un lado en el borde superior de la superficie articular del calcáneo y por el otro en la cara superior del cuboides. El *ligamento calcaneocuboideo inferior,* muy grueso y resistente, se inserta posteriormente en la cara inferior del calcáneo, por delante de sus dos tuberosidades posteriores; después, se dirige hacia delante y no tarda en dividirse en dos fascículos aplanados: el *superficial* va a fijarse sobre el cuboides, pasa luego por debajo del canal del peroneo largo y va, finalmente, a terminar mediante tres o cuatro digitaciones en la extremidad posterior de los cuatro últimos metatarsianos; el *haz profundo,* colocado encima del anterior, es más ancho, pero más corto que éste, y se inserta anteriormente sobre la superficie del cuboides situada por detrás de su cresta y en la cresta misma. (Fig. 314.)

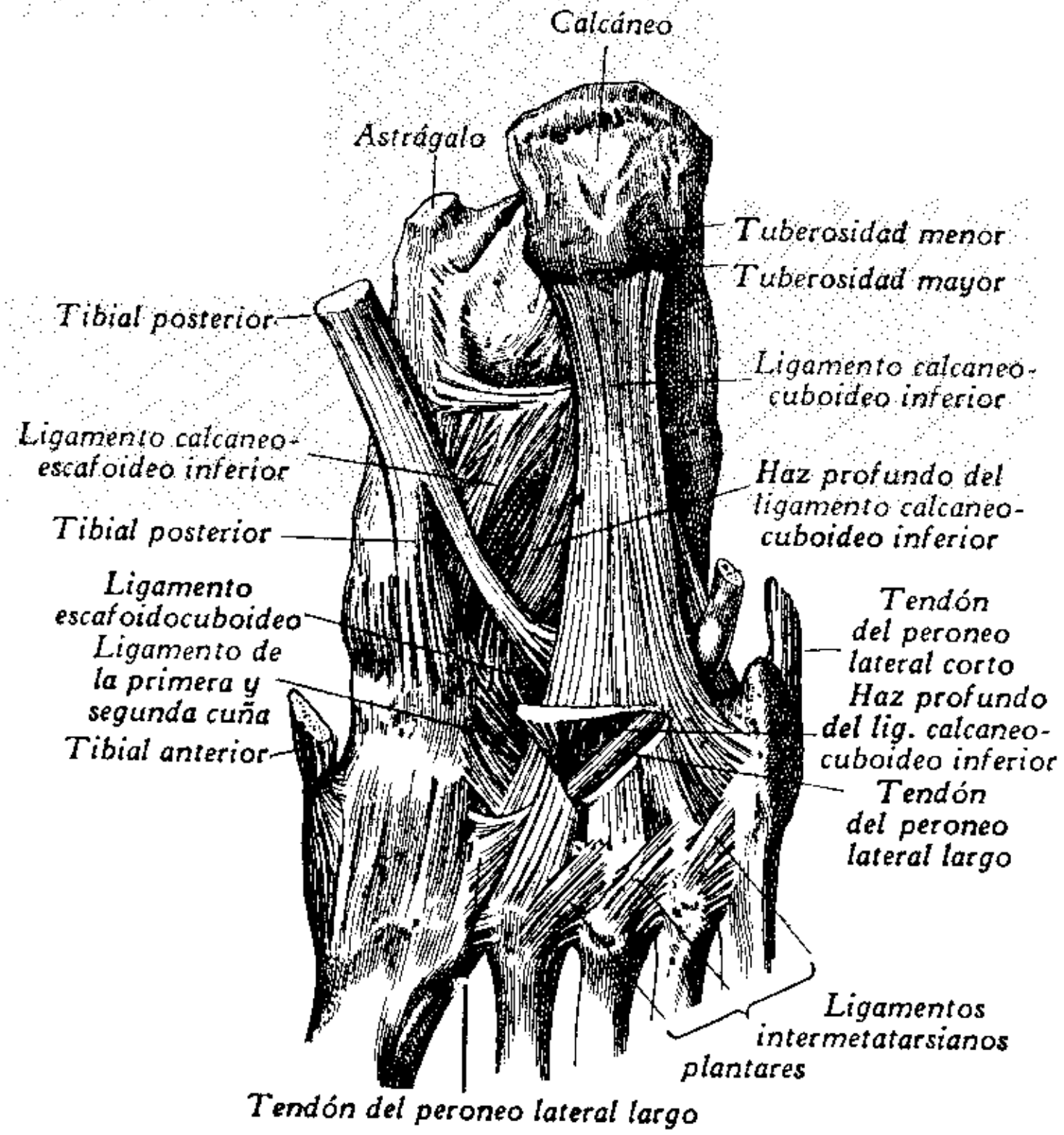

FIG. 314. LIGAMENTOS PLANTARES DEL TARSO Y TARSOMETATARSIANOS.

Además de los ligamentos señalados en cada una de estas articulaciones, se encuentra todavía otro ligamento que es común a los dos. Este se inserta por atrás en la parte más anterior de la cara superior del calcáneo, se dirige luego hacia delante y al mismo tiempo se divide en dos haces: el interno va a fijarse en la porción superoexterna del escafoides, mientras el externo lo hace sobre la cara superior del cuboides. Ambos haces forman un ángulo abierto hacia delante, por lo cual se le ha dado el nombre de *ligamento en Y* o *ligamento en V.* (Fig. 313.)

Sinoviales. Posee cada una de estas articulaciones una sinovial, pero la serosa astragaloescafoidea se confunde frecuentemente con la de la articulación astragalocalcánea interna, en tanto que la sinovial calcaneocuboidea es independiente.

Movimientos. La articulación mediotarsiana ejecuta movimientos de *flexión, extensión, aducción, abducción* y *rotación* hacia fuera y adentro.

Estos movimientos, sin embargo, son muy reducidos y en ellos intervienen los mismos músculos que fueron señalados como productores de los movimientos correspondientes de la articulación del cuello del pie.

ARTICULACIONES DE LOS HUESOS DE LA SEGUNDA FILA DEL TARSO ENTRE SI

Pertenecen al género de las artrodias.

Articulación escafoidocuboidea. *Superficies articulares.* Como superficie articular, el escafoides presenta en su extremidad externa una faceta plana. El cuboides, a su vez, posee una superficie análoga, situada en la parte posterior de su cara interna. Las superficies de los dos huesos se continúan hacia delante con las superficies articulares que los mismos poseen para la tercera cuña.

Medios de unión. Se encuentran en esta articulación tres ligamentos. El *ligamento dorsal* va de la parte superior y externa del escafoides a la parte superior e interna del cuboides. El *ligamento plantar* se inserta, por un lado, en el borde inferior del escafoides y, por el otro, en la cara plantar del cuboides. El *ligamento interóseo* se extiende entre las caras adyacentes de estos huesos.

Sinovial. Esta articulación tiene una pequeña sinovial que casi siempre es dependencia de la sinovial cuneoescafoidea.

Articulaciones escafoidocuneales. *Superficies articulares.* Los cuneiformes presentan en su cara posterior una superficie de forma triangular, de base superior y casi plana. El escafoides lleva en su cara anterior tres facetas, cada una de las cuales corresponde a una cuña.

Medios de unión. Se hallan formados por tres *ligamentos dorsales* que se extienden del borde superior del escafoides al borde superior de cada una de las cuñas. Existen también tres *ligamentos plantares.* El primer ligamento, ancho y fuerte, va del tubérculo escafoideo a la cara inferior de la primera cuña; los otros dos, más débiles, unen la cara inferior del escafoides con los bordes inferiores de las cuñas segunda y tercera.

Sinovial. En esta articulación existe una sola serosa que emite prolongaciones hacia las articulaciones intercuneales.

Articulaciones intercuneales. Son dos articulaciones, formadas entre las cuñas primera y segunda y entre ésta y la tercera. Las facetas articulares tienen forma de escuadra, se hallan recubiertas de cartílago y se continúan por su parte posterior con la superficie articular que presentan para el escafoides.

Medios de unión. Comprenden dos *ligamentos dorsales,* uno de los cuales va de la cara dorsal de la primera cuña a la cara dorsal de la segunda, mientras el otro se extiende de la cara dorsal de ésta a la cara dorsal de la tercera. Un *ligamento plantar,* más resistente, une la cara inferior de la primera cuña con el vértice de la segunda y alcanza excepcionalmente hasta la tercera. Por último, existen también ligamentos interóseos, en número de dos, gruesos y potentes, formados por fibras cortas que se insertan en las caras adyacentes de los huesos cuneiformes.

Sinovial. Como ya se ha dicho, las sinoviales de estas articulaciones no son más que dependencias de la sinovial escafoidocuneal.

Articulación cuneocuboidea. Está formada por el cuboides y la tercera cuña, cuyas superficies articulares son planas, ovales, alargadas de adelante atrás y se hallan unidas por un ligamento dorsal que se fija en la cara dorsal de ambos huesos; es corto, grueso y resistente, y a menudo dividido en dos haces. Existe también un ligamento plantar extendido entre sus caras plantares. Ambos ligamentos son cortos y de dirección transversal y su acción se completa por la de un ligamento interóseo que une las superficies no articulares de las caras adyacentes de los dos huesos y se inserta por delante en las facetas articulares.

Sinovial. En unas ocasiones esta articulación posee una sinovial independiente, pero en otras ésta es una mera prolongación de la sinovial de la articulación escafoidocuneal.

ARTICULACION TARSOMETATARSIANA O DE LISFRANC

La constituyen una serie de artrodias.

Superficies articulares. Las superficies articulares correspondientes al tarso están situadas en la cara anterior de los tres huesos cuneiformes y del cuboides; consisten en

facetas casi planas, de dirección vertical. Las correspondientes al metatarso se encuentran en la extremidad posterior de los cinco metatarsianos. El primero de estos huesos posee una faceta ligeramente cóncava en sentido vertical, de forma semilunar o reniforme, con eje mayor dirigido verticalmente; esta faceta se adapta a una superficie similar que ofrece la primera cuña. La extremidad posterior del segundo metatarsiano encaja en la muesca constituida por las tres cuñas; ofrece una carilla posterior de forma triangular destinada a la segunda cuña y dos facetas laterales, una de las cuales, la externa, es doble y se articula con una faceta, también doble, situada en la cara interna de la tercera cuña, en tanto que la otra o interna, sencilla, lo hace con la primera. La extremidad posterior del tercer metatarsiano posee una superficie de forma triangular que se corresponde con la anterior de la tercera cuña. Los metatarsianos cuarto y quinto se articulan por sus extremidades posteriores con la doble faceta situada en la cara anterior del cuboides; en oca-

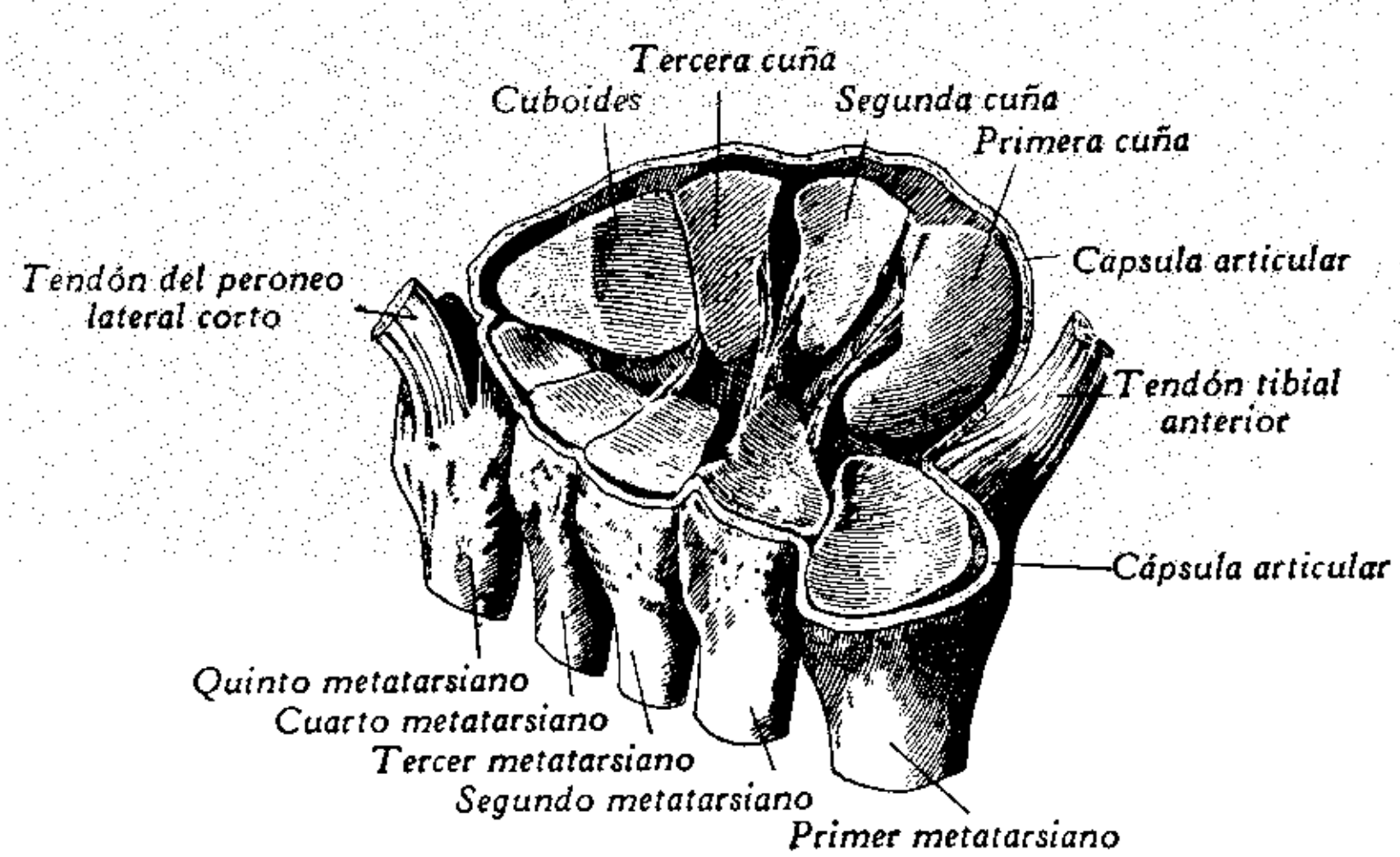

FIG. 315. SUPERFICIES ARTICULARES DE LA ARTICULACIÓN TARSOMETATARSIANA O DE LISFRANC.

siones, el cuarto se articula también con la tercera cuña. La faceta articular del cuarto metatarsiano es de forma cuadrilátera, en tanto que la del quinto es triangular. Las semifacetas correspondientes de la cara anterior del cuboides tienen formas análogas. (Figura 315.)

La línea articular de la articulación tarsometatarsiana, considerada en conjunto, es cóncava hacia atrás y adentro. Es, además, fuertemente quebrada, debido al saliente hacia delante producido por la tercera cuña y al entrante, hacia atrás, todavía más pronunciado, del segundo metatarsiano. (Fig. 316.)

Medios de unión. *Ligamentos interóseos.* Son por lo común en número de tres y se les denomina según su posición. El *ligamento interóseo interno,* más resistente que los otros, se inserta en la cara externa de la primera cuña y se extiende luego hacia delante, para terminar en la cara interna de la extremidad posterior del segundo metatarsiano. El *ligamento interóseo medio* parte de las caras adyacentes de las cuñas segunda y tercera y se fija sobre la cara externa de la extremidad posterior del segundo metatarsiano y en ocasiones también sobre el tercero. Finalmente, el *ligamento interóseo externo* se extiende de la cara externa de la tercera cuña a la correspondiente de la extremidad posterior del tercer metatarsiano. (Figs. 317 y 318.)

Ligamentos dorsales. Solamente el segundo metatarsiano posee tres ligamentos dorsales, que desde la cara correspondiente de su extremidad posterior se extienden a cada una de las tres cuñas. Los demás metatarsianos presentan fuertes ligamentos que van desde el dorso de sus extremidades posteriores a las caras dorsales de los huesos tarsianos con los cuales se articulan.

Todos los ligamentos dorsales tienen forma de cinta y son más o menos anchos.

Ligamentos plantares. Los metatarsianos primero y segundo se unen con la primera cuña por medio de ligamentos cortos. Un solo ligamento se extiende generalmente entre

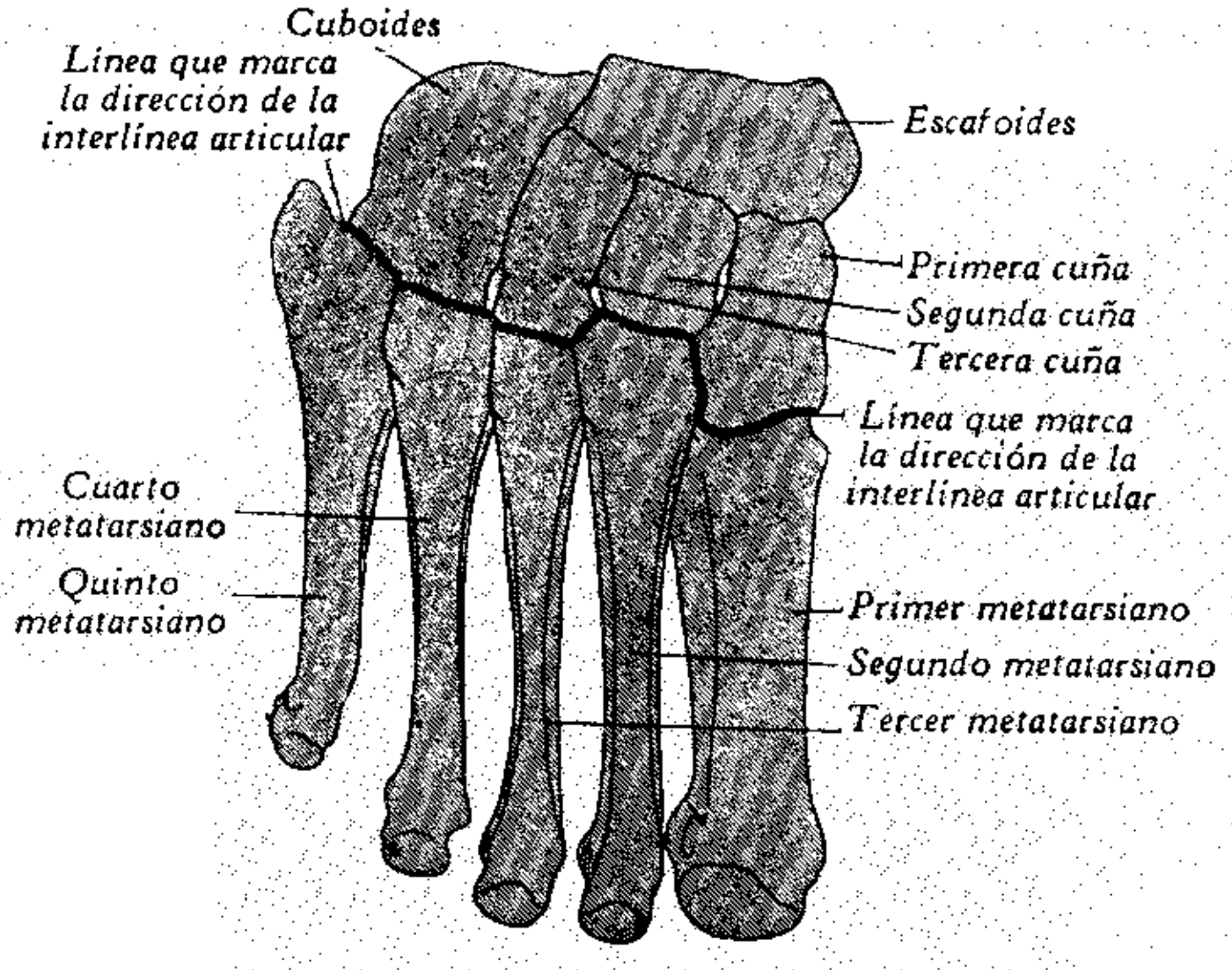

FIG. 316. ARTICULACIÓN TARSOMETATARSIANA. INTERLÍNEA ARTICULAR.

la tercera cuña y el tercer metatarsiano. Por último, los metatarsianos cuarto y quinto presentan ligamentos que terminan en la cara inferior del cuboides. (Fig. 319.)

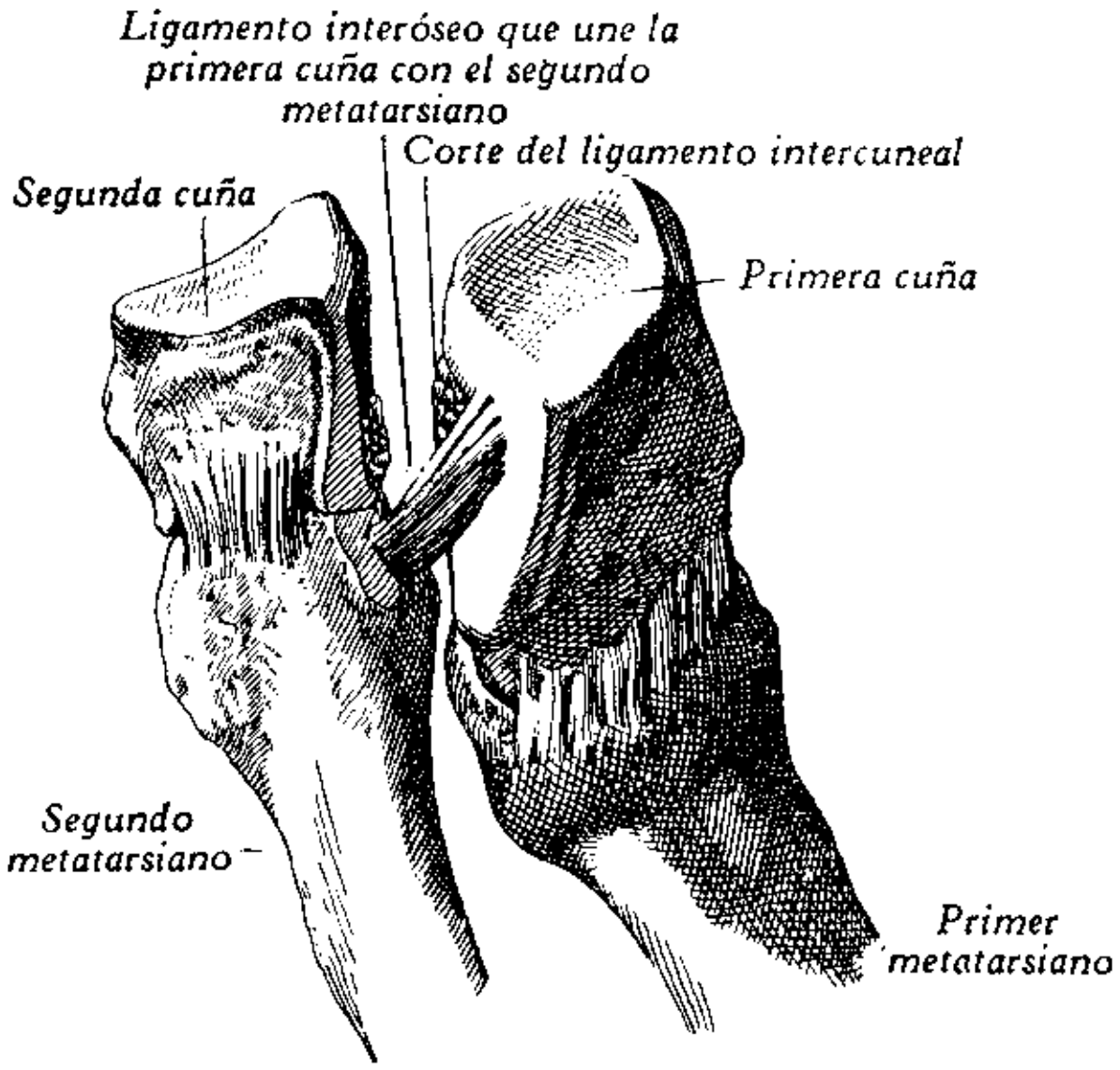

FIG. 317. LIGAMENTO INTERÓSEO INTERNO DE LA ARTICULACIÓN TARSOMETATARSIANA.

Sinovial. En esta articulación resultan tres sinoviales a causa de la interposición de los ligamentos interóseos. La sinovial interna corresponde al primer metatarsiano. La media al segundo y al tercero; finalmente, la externa, corresponde a los metatarsianos cuarto y quinto.

Movimientos. Los realizados por esta articulación son simples movimientos de deslizamiento.

ARTICULACIONES INTERMETATARSIANAS

Con excepción del primer metatarsiano, que es independiente, pues apenas se halla unido al segundo por débiles haces fibrosos, los cuatro metatarsianos restantes están fuertemente ligados, tanto por sus extremidades tarsianas como por las digitales. Las articulaciones de las extremidades tarsianas son artrodias.

Superficies articulares. Las caras laterales adyacentes de las extremidades posteriores de los metatarsianos segundo y tercero presentan cada una dos facetas articulares

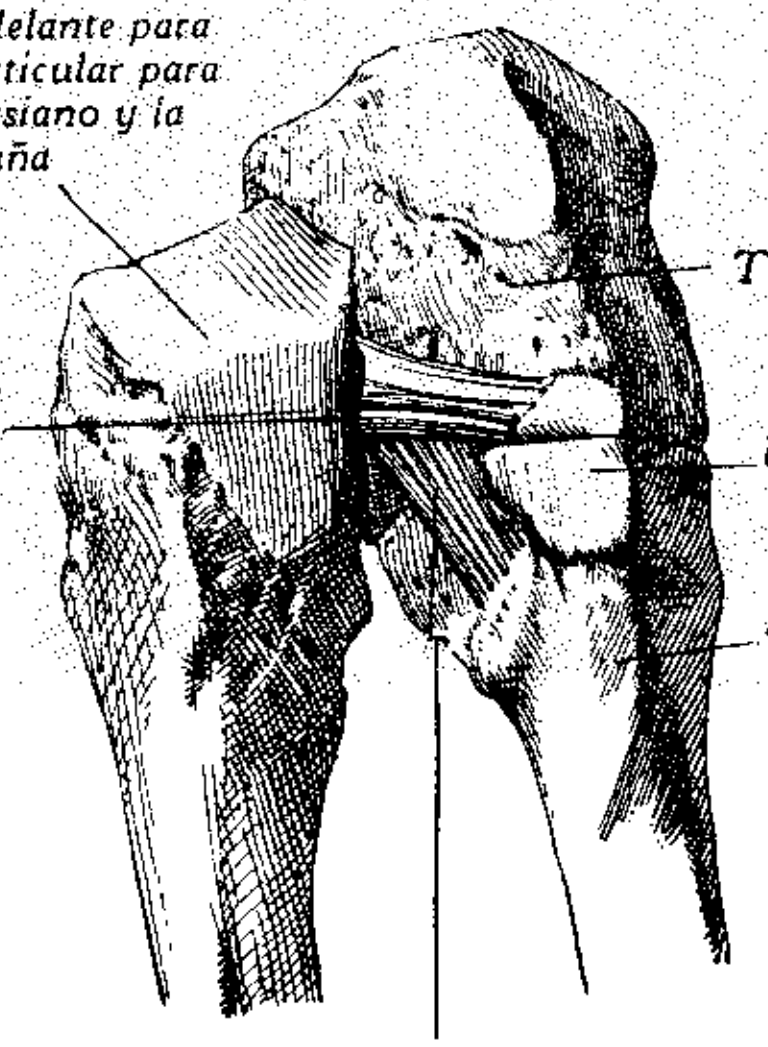

FIG. 318. LIGAMENTO INTERÓSEO EXTERNO DE LA ARTICULACIÓN TARSOMETATARSIANA.

superpuestas. Los metatarsianos cuarto y quinto se articulan en su base por sendas facetas ovales situadas en la parte superior de las caras contiguas. Por último, las superficies por las cuales se articulan los metatarsianos cuarto y quinto son de forma triangular. Todas estas superficies articulares están recubiertas de cartílago.

Medios de unión. *Ligamentos interóseos.* Son en número de tres y se insertan en las caras adyacentes de los metatarsianos, junto a las carillas articulares recubiertas de cartílago.

Ligamentos dorsales. Son bandas fibrosas cortas, en número de tres, que se extienden desde el dorso de la extremidad posterior del metatarsiano interno al externo.

Ligamentos plantares. Son también en número de tres y se insertan de la misma manera que los dorsales, es decir, transversalmente dirigidos entre las caras inferiores de las extremidades posteriores de los metatarsianos.

Sinoviales. La sinovial de estas pequeñas articulaciones es una dependencia de la sinovial tarsometatarsiana.

Por su extremidad anterior o digital los metatarsianos no se articulan directamente entre sí, sino que están unidos solamente por su cara plantar mediante el *ligamento transverso del metatarso,* el cual se halla tendido entre los metatarsianos primero y quinto; a su paso, este ligamento se adhiere íntimamente a los elementos fibrosos de las articulaciones metatarsofalángicas.

Las articulaciones astragalocalcánea y mediotarsiana funcionan simultáneamente, aunque con movimientos muy restringidos, pues tanto la primera como la segunda hile-

ra del tarso forman un macizo óseo cuyos movimientos de deslizamiento son muy limitados debido a los potentes ligamentos interóseos, plantares y dorsales que los unen.

Los *movimientos del pie* realmente son movimientos combinados, aunque se puede comprender en ellos la flexión, extensión, abducción y torsión hacia dentro y hacia fuera.

En la *flexión* y *extensión* del pie el movimiento se realiza en la articulación tibiotarsiana, girando el astrágalo alrededor del eje transverso de la polea astragalina; intervienen para la flexión (flexión dorsal del pie) el tibial anterior y el peroneo anterior que pasan por delante del eje astragalino, y en la extensión (o flexión plantar) el tríceps crural, cuya acción se realiza a través del tendón de Aquiles y el plantar delgado, el tibial posterior y los dos peroneos laterales que pasan por atrás del eje astragalino.

En los *movimientos de torsión del pie,* dado que el astrágalo está inmóvil en la muesca tibioperonea, cuando se trata de movimientos de lateralidad, la torsión se realiza en

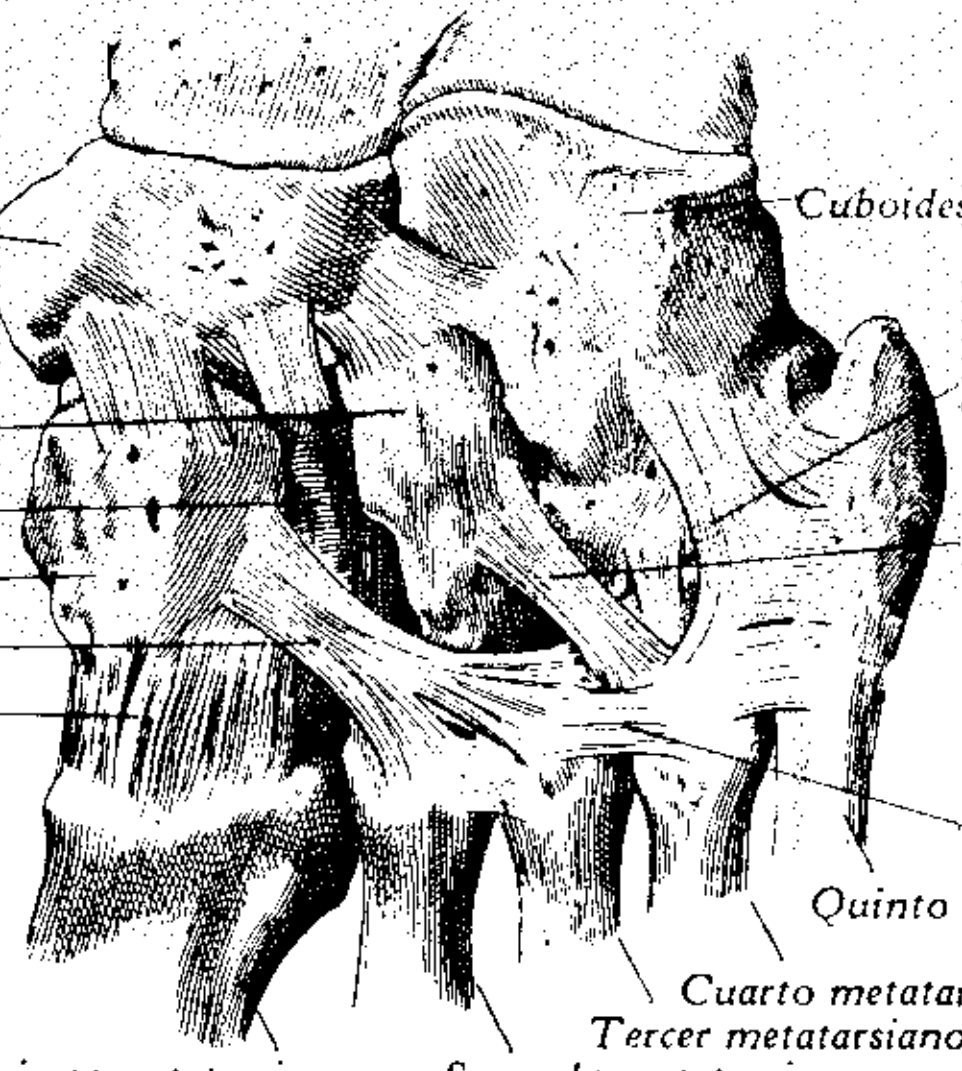

FIG. 319. LIGAMENTOS TARSOMETATARSIANOS E INTERMETATARSIANOS PLANTARES.

las articulaciones astragalocalcanina y mediotarsiana, y se produce girando alrededor de un eje oblicuo de arriba hacia abajo, hacia atrás y afuera que pasa por el cuello astragalino que cruce la bóveda del seno del tarso.

En la *torsión hacia dentro* el borde interno del pie se eleva, mientras el externo se abate dirigiendo la punta del pie hacia dentro y abajo, hace que la planta del pie mire hacia dentro, abajo y ligeramente atrás, constituyendo el pie bott varus equino.

En este movimiento el calcáneo se mueve alrededor del ligamento astragalocalcanino colocando su apófisis mayor ligeramente adentro de la cabeza del astrágalo, en tanto que el escafoides desliza de fuera adentro y de arriba abajo sobre la cabeza astragalina, que tiende a quedar descubierta, y el cuboide en íntima relación anatómica con el calcáneo gracias al ligamento calcaneocuboideo inferior, se desaloja hacia dentro y abajo. El ligamento lateral interno relaja sus haces anteriores y medios, mientras el externo se distiende en su totalidad causando con frecuencia su ruptura, arrancamiento o fractura del maléolo. Intervienen en este movimiento el tibial anterior, el tibial posterior y el tríceps crural.

En la *torsión hacia fuera,* semejante a la pronación de la mano, se eleva el borde externo del pie y se abate el interno, dirigiendo la punta del pie hacia fuera, hace que la planta del pie mire hacia fuera, hacia abajo y ligeramente atrás, constituyendo la actitud del pie bot valgus; desaloja la apófisis mayor del calcáneo hacia arriba y afuera, lleva consigo en su movimiento al cuboide, mientras el escafoides se desliza hacia fuera y hacia arriba.

Dada la poca amplitud, de 10 a 15°, que alcanzan estos movimientos, cuando se exageran son causa frecuente de fracturas maleolares y aun tibioperoneas. Intervienen en este movimiento los músculos peroneolaterales por la contracción simultánea de los extensores del pie; se realizan los movimientos combinados en las articulaciones tibiotarsiana y astragalocalcánea.

ARTICULACIONES METATARSOFALANGICAS

Son articulaciones del tipo de las condíleas.

Como *superficies articulares,* cada metatarsiano presenta una cabeza que es una especie de cóndilo, aplanado transversalmente y provisto de superficie convexa y lisa. Cada falange lleva en su extremidad posterior una cavidad glenoidea, cuya superficie se halla aumentada por la presencia de un *fibrocartílago glenoideo,* colocado del lado de la flexión (cara plantar).

Los *medios de unión* consisten en una cápsula, dos ligamentos laterales y uno transverso para cada articulación. La *cápsula articular* es pequeña y se adhiere íntimamente por su cara dorsal a la vaina tendinosa de los extensores. Los *ligamentos laterales* se insertan en los tubérculos laterales de los metatarsianos, se vuelven más anchos hacia delante y van a fijarse por el extremo anterior en los tubérculos laterales de las falanges y, por el inferior, sobre los bordes del fibrocartílago glenoideo. Por último, el *ligamento transverso* es el mismo que se ha descrito ya a propósito de las articulaciones intermetatarsianas.

La articulación del primer metatarsiano con la falange presenta en el espesor de su fibrocartílago glenoideo dos huesos sesamoideos, uno interno y otro externo.

Las articulaciones metatarsofalángicas poseen una pequeña *sinovial* cada una. Dorsalmente se halla en *relación* con los tendones de los extensores; por abajo, con los de los flexores y, lateralmente, en los músculos interóseos y lumbricales. Sus *movimientos* son los de flexión, extensión e inclinación lateral.

ARTICULACIONES INTERFALANGICAS DEL PIE

Son en número de dos para cada dedo, con excepción del primero que sólo tiene una. Corresponde al grupo de las trocleartrosis y presentan una gran similitud con las articulaciones falángicas de la mano. Las primeras falanges gozan de los siguientes movimientos: de *flexión,* producidos por los flexores de los dedos, interóseos, lumbricales, aductor del dedo grueso y abductor del pequeño y los flexores correspondientes a estos dos últimos; de *extensión,* provocados por los extensores correspondientes: de *abducción* en relación con el eje del pie, que tienen su origen en la acción de los interóseos dorsales; finalmente, los de *aducción* son realizados por los interóseos plantares.

Las segundas falanges se flexionan a expensas del flexor corto y se extienden por la acción de los interóseos, de los lumbricales, del extensor común y del extensor propio del dedo grueso. En la flexión de las terceras falanges interviene el flexor largo común de los dedos y, en su extensión, los mismos músculos que verifican la extensión de las segundas.

CAP. 15

SARCOLOGIA

El objeto de esta parte de la Anatomía es el estudio de las partes blandas del organismo y comprende la Miología, la Angiología, la Esplacnología, la Neurología y la parte que trata de los órganos de los sentidos o Estesiología. El estudio anatómico de todas las partes blandas del cuerpo y especialmente su disección, requieren una serie de operaciones que de un modo sucinto se exponen a continuación.

PREPARACION DE LOS CADAVERES Y PIEZAS ANATOMICAS

Si se tiene en cuenta que la presente obra está destinada a los estudiantes, parece conveniente que éstos conozcan, siquiera sea de una manera somera, los medios de conservación de los cadáveres y sus partes, así como las fórmulas para ello empleadas.

La razón por la cual los cadáveres deben ser preparados para su estudio es la dificultad de su uso inmediato, pues la rápida descomposición que presentan después de veinticuatro o más horas de su muerte, hace imposible y peligroso para el estudiante permanecer cerca de ellos el tiempo necesario para realizar sus trabajos. La descomposición se impide mediante inyección por vía arterial de líquidos conservadores, los que atraviesan los capilares infiltrándose en las partes blandas.

Conviene advertir desde ahora que si se desea una conservación prolongada y la mayor integridad posible del cadáver, debe hacerse previamente su hidrotomía. Esta consiste en lavar el cadáver o parte de él, haciendo pasar una cantidad considerable de agua por su sistema circulatorio. Cuando se trata de una fracción de cadáver, basta poner la cánula en la arteria más gruesa y comunicarla por medio de un tubo de goma con un depósito de agua, el cual se llenará cuantes veces sea necesario, hasta lograr que por las venas salga el líquido perfectamente transparente.

En las demostraciones de anfiteatro es ventajoso hidrotomizar el cadáver entero, lo que se consigue ajustando la cánula en la carótida primitiva o en la arteria poplítea, si se quiere conservar íntegro el cuello. Una vez ligada fuertemente la cánula a la arteria, se pone aquélla, mediante el tubo de goma, en comunicación con la fuente suministradora de agua y se procede a hacer circular este líquido, primero con una presión pequeña, la cual se irá aumentando progresivamente; en efecto, sucede con frecuencia que cuando se inicia la circulación del agua con presión alta, se obstruyen las válvulas aórticas, queda impedido el paso del líquido y se provoca la ruptura del vaso ligado o de algún vaso cercano.

Cuando el agua ha penetrado al sistema arterial, las venas periféricas se llenan con los residuos sanguíneos empujados por la columna de agua. A estos residuos es necesario darles salida por el mismo sistema venoso, cortando las yugulares. Pero esta operación causa destrozos perjudiciales para el estudio ulterior. Por ello, se aconseja, antes de proceder al lavado del sistema circulatorio, abrir el tórax por su línea media anterior, dejar al descubierto el corazón y perforar el ventrículo derecho cerca de su base. Por el orificio, se extraen los coágulos sanguíneos de dicho ventrículo y se introduce después un tubo de cristal que sea lo bastante grueso para que quede bien ajustado. Se comienza entonces el lavado del cadáver y se podrá observar la salida por el tubo del agua teñida de rojo obscuro primero y de rosa después, acompañada de coágulos y restos sanguíneos. El lavado deberá

prolongarse el tiempo necesario para lograr que el agua salga completamente limpia por el tubo ventricular. En ese momento el cadáver se halla totalmente infiltrado de agua, con los tejidos cutáneos hinchados. Para que pierda el exceso de agua, es preciso esperar desde unas horas hasta uno o dos días; en todo caso se facilitará este proceso mediante pequeñas incisiones cutáneas que favorecen la salida de aquel líquido.

Una vez lograda la eliminación de la mayor cantidad posible de agua, se produce por la misma vía arterial a aplicar la inyección conservadora, que puede ser simplemente conservadora, o bien de conservación y repleción arterial al mismo tiempo.

En este lugar solamente se tratará de las inyecciones conservadoras que pueden ser aplicadas sin lavado previo, no así de las de repleción que deben ser precedidas de una perfecta hidrotomía. El estudio de éstas se abordará al iniciar el del aparato circulatorio.

Entre las fórmulas más usadas para la conservación de cadáveres, se encuentran las siguientes:

1º Sal gris, 1 000 gramos; alumbre, 480 gramos; bicloruro de mercurio, 80 centigramos; esta fórmula es muy usada en Londres y es, sobre todo, apropiada para la conservación de piezas delicadas, como el sistema nervioso central, el ojo, etc. En el momento de utilizarla, deberá diluirse una cantidad de la solución en su propio peso de agua.

2º Sal gris, 250 gramos; alumbre, 500 gramos; agua pura, 10 000 gramos.

3º Arsénico blanco, 1 000 gramos; agua o alcohol de 20 a 30°, 10 000 gramos; este preparado conserva bien los cadáveres y ha sido muy usado en Nápoles, pero tiene el inconveniente de su elevado costo.

4º Azúcar blanca, 1 000 gramos; sal gris, 2 000 gramos; nitrato de potasio, 500 gramos; agua, 8 000 gramos. Esta solución conserva en perfecto estado los cadáveres, sobre todo cuando se les ha practicado la hidrotomía y tiene la ventaja sobre otras fórmulas de conservar y avivar el color de los músculos.

5º En los anfiteatros de París se usó por mucho tiempo una solución a saturación de hiposulfito de sodio, fórmula que tiene el inconveniente de destruir el filo de los escalpelos en las operaciones subsiguientes, al secar demasiado las piezas en preparación.

6º William Burnet hacía uso de 1 000 gramos de cloruro de zinc disueltos en 8 000 gramos de agua, o bien, 1 000 gramos de sulfato de hierro, en 8 000 de agua.

7º Hidrato de cloral, 500 gramos; glicerina, 2 500 gramos; agua destilada, 3 000 gramos. Con esta fórmula se evitan las putrefacciones y se provoca una momificación progresiva.

8º Reverdin, en Génova, usó la formalina y glicerina en la siguiente proporción: formalina, 120 gramos; glicerina, 1 000 gramos; agua, 5 000 gramos. El inconveniente de esta solución consiste en que, debido a su viscosidad, es difícil de inyectar, lo que se consigue únicamente bajo presión.

9º Testut, en Lyon, empleó también la formalina a razón de 500 gramos por cada cadáver. La fórmula es ventajosa por su economía. Si a la formalina se agregan 50 gramos de acetato de sodio, se evitará la coloración negruzca que toman los tejidos.

10º Veuchard, en Burdeos, empleó la glicerina neutra saturada de borato de sodio que conserva en buen estado los cadáveres y los momifica. A esta misma fórmula se le puede agregar también la formalina.

11º En la actualidad las fórmulas más usadas son a base de glicerina fenicada, con ácido arsenioso o cloruro de zinc, en la siguiente proporción: glicerina, 250 gramos; ácido fénico, 100 gramos; ácido arsenioso, 10 gramos; agua, 8 000 gramos; o bien, glicerina, 500 gramos; ácido fénico, 100 gramos; solución de cloruro de zinc, con un peso de 45° Beaumé, 1 000 gramos; agua, 8 000 gramos.

12º Kaiserling usa nitrato de potasio, 100 gramos; acetato de potasio, 300 gramos; formol, 1 500 gramos y agua, 10 000 gramos.

13º Nosotros hemos usado glicerina fenolada al 10%, 1 000 gramos; ácido arsenioso, 10 gramos; agua, 4 000 gramos, o bien, las que siguen:

14º Glicerina, 500 gramos; ácido fénico critalizado, 150 gramos; ácido arsenioso, 15 gramos; agua 3 500 gramos. Estas fórmulas tienen la ventaja, como todas las glicerina-

das, de conservar blandos los tejidos y de color relativamente normal los músculos. Con el tiempo terminan por perder su color, pero éste puede serles restituido fácilmente poniendo las piezas en alcohol a 95°, de donde se extraerán para ser barnizadas y montadas.

15º En algunas universidades norteamericanas se emplea, para conservar los cadáveres, la mezcla siguiente:

Glicerina, 8 galones; agua, 6 galones; alcohol, 4 galones; fenol en cristales, 7 Kg; formol, 2 000 c.c. Emplear de esta mezcla un galón y medio para cada cadáver.

Sucede a menudo que las piezas que se conservan de un día para otro, se secan con rapidez y aun entran en putrefacción, sobre todo cuando se han usado soluciones salinas. Ello es debido a que la solución puede escaparse por los cortes de los pequeños vasos y cristalizar en la superficie de la preparación. Este inconveniente puede ser evitado empapando la superficie de la pieza, cuando se termina la tarea del día, con glicerina fenicada al 0.50%, o bien, con la solución de Pearson, la cual se halla compuesta de 500 gramos de glicerina, 100 de hidrato de cloral y 10 litros de agua destilada.

Se usa también como líquido fijador la fórmula de Prier, compuesta de fenol, 30 gramos; ácido arsenioso, 20 gramos; glicerina, 100 gramos; acetato de sodio, 100 gramos; agua destilada, 1 000 gramos.

Actualmente, en nuestro anfiteatro de la Universidad Nacional Autónoma de México, usamos para conservación de los cadáveres dos procedimientos: 1º, la inyección conservadora; y 2º, la inmersión. Para la inyección conservadora usamos la siguiente fórmula:

a) Alcohol 96°, 8 000 c.c.; formol al 40%, 1 500 c.c.; glicerina, 1 000 gramos; nitrato de potasio, 300 gramos; agua 10 000 c.c.

b) Formol al 40%, 750 c.c.; alcohol 90°, 500 c.c.; glicerina, 500 gramos; fórmula usada en la Universidad de Bruselas.

Estas fórmulas combinadas con la conservación en inmersión en soluciones a base de alcohol, glicerina y formol, nos han dado magníficos resultados.

Sería prolijo citar en esta obra, escrita para estudiantes de medicina, todas las fórmulas que se han empleado y se emplean para lograr la conservación de cadáveres y piezas anatómicas. Con las mencionadas basta para alcanzar ese fin y facilitar las operaciones que exige la disección. Después de terminada ésta, las piezas quedan en condiciones de ser barnizadas y montadas de un modo adecuado.

La preparación de arterias, venas y vasos linfáticos requiere técnicas especiales que serán descritas como introducción al estudio del aparato circulatorio. El estudio de las técnicas especiales de disección no corresponde a este libro, sino a los tratados de esa materia.

CAP. 16

MIOLOGIA

La Miología estudia los músculos y sus anexos.

Los músculos son órganos contráctiles. Se distinguen los *músculos rojos* o estriados, también llamados músculos de la vida animal, que funcionan bajo el influjo de la voluntad, de los *músculos blancos*, lisos o involuntarios, denominados también músculos de la vida vegetativa. Desde el punto de vista fisiológico, presentan igualmente otras diferencias; así, mientras los primeros se contraen de una manera rápida, los segundos lo hacen lentamente.

Si se atiende a su *situación*, pueden también ser divididos los músculos en *superficiales* o *cutáneos* y *profundos*. Los primeros yacen por debajo de la piel y por encima de la aponeurosis superficial, en tanto que los segundos están colocados por debajo de dicha aponeurosis.

No existe unanimidad en cuanto a la determinación del número de músculos que se encuentran en el organismo humano, pues mientras unos autores lo fijan en 368, otros lo elevan a 501. Esta diversidad de pareceres es debida a la dificultad, en muchos casos, de determinar cuándo se trata de un músculo aislado o cuándo se está en presencia de un sencillo haz de un músculo que se halla compuesto de varios haces.

Por su forma, los músculos pueden ser divididos del siguiente modo: *músculos largos*, que se encuentran principalmente en los miembros y en los cuales predomina la longitud sobre las otras dos dimensiones; *músculos anchos*, que están situados sobre las paredes del tronco y caracterizados por el predominio de longitud y de anchura sobre el espesor; por último, *músculos cortos*, colocados en la palma de la mano, en la cara y en la columna vertebral y cuyas tres dimensiones son aproximadamente equivalentes. Existe otro grupo de músculos, compuestos por fibras dispuestas en forma de arco de círculo, que se encuentran rodeando a ciertos orificios del cuerpo y reciben el nombre de *músculos orbiculares*.

Los músculos pueden estar formados por una sola masa muscular, *músculos simples*, o bien hallarse constituidos por dos o más masas carnosas, unidas entre sí por tendones intermedios, *músculos digástricos* o *poligástricos*.

Inserciones musculares. Los músculos se fijan por medio de sus tendones a las superficies óseas, cartilaginosas, aponeuróticas o cutáneas. Los tendones de las masas musculares parten de sus extremidades y son más o menos largos y anchos; en ocasiones son tan cortos, que parece que las fibras musculares se insertan directamente sobre el hueso o el cartílago; pero aun en estos casos, una observación minuciosa llevará al descubrimiento de pequeñas lengüetas tendinosas donde se verifica la inserción. Generalmente, los músculos se insertan por sus dos extremidades sobre dos puntos, llamándose a uno de ellos *fijo* o *de origen* y al otro, *móvil* o *terminal*. Sin embargo, estas expresiones tienen un valor muy relativo, ya que el punto fijo o punto de apoyo de un músculo puede volverse móvil cuando el punto de apoyo se cambia a la extremidad opuesta.

Las fibras musculares que componen los músculos pueden unirse a la extremidad del tendón siguiendo la misma dirección de éste, o bien implantarse sobre sus partes laterales. El primer caso se observa en los músculos del abdomen y el segundo se encuentra en la mayoría de los músculos de los miembros. Cuando las fibras musculares se insertan lateralmente sobre la extremidad del tendón, pueden adoptar formas variadas: *penniforme* o de pluma, *semipenniforme*, *seudopenniforme*, etc. (Fig. 320.)

La masa carnosa de un músculo se halla constituida por haces musculares más o menos voluminosos o *haces cuaternarios,* los cuales están envueltos por una capa de teji-

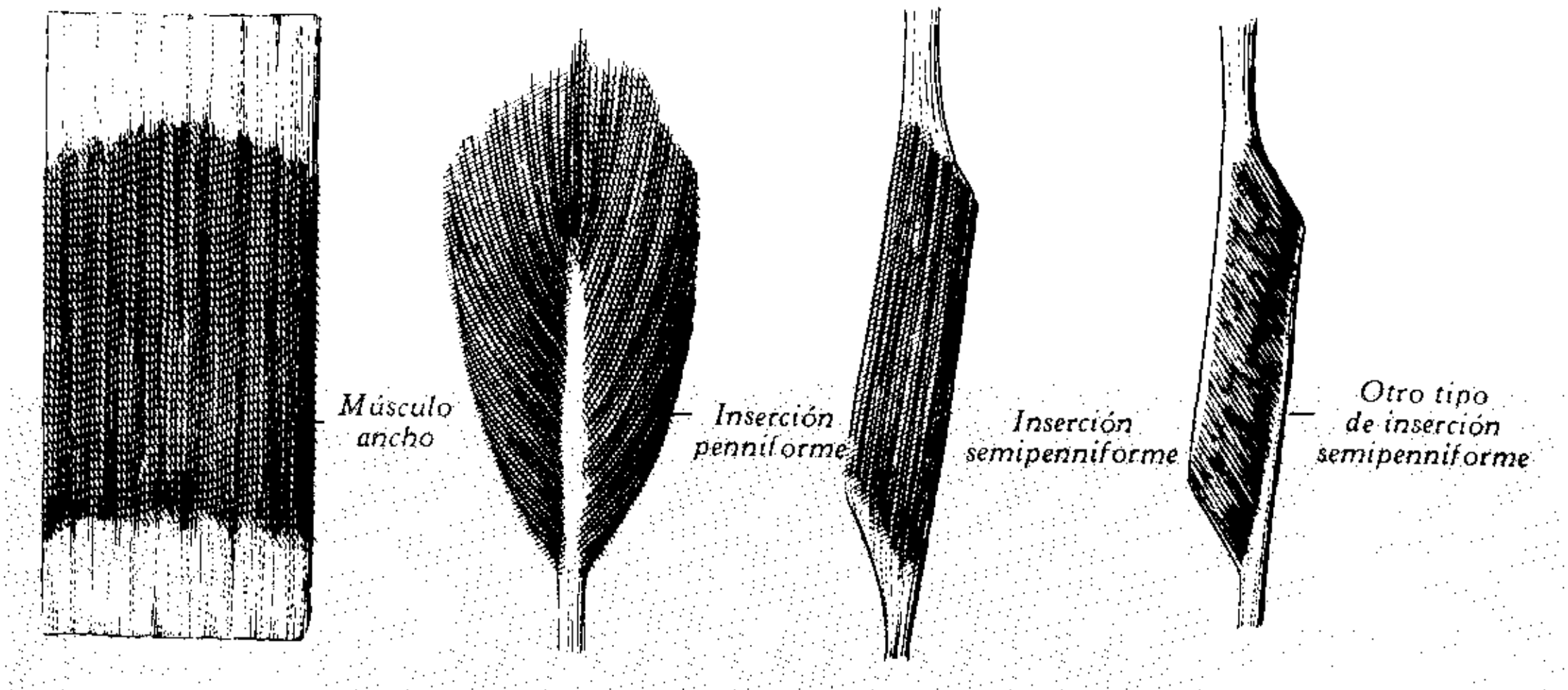

FIG. 320. INSERCIONES MUSCULARES SOBRE SUS TENDONES.

do fibroconjuntivo. Cada uno de estos haces está compuesto por haces menos voluminosos, igualmente envueltos por tejido conjuntivo *(haces ternarios);* a su vez, éstos encierran en su interior haces más pequeños *(haces secundarios),* los cuales finalmente están formados por las fibras musculares *(haces primarios).*

Los haces musculares están envueltos por tejido conjuntivo, el cual cubre también la periferia del cuerpo muscular, constituyendo el *perimisio externo* y se relaciona con el tejido celular adyacente. De la superficie interior del perimisio externo, parten tabiques más delgados que penetran entre los haces constitutivos del músculo y los rodean, forman así una especie de red conjuntiva intramuscular. Todos estos tabiques interfasciculares contribuyen a formar el *perimisio interno.*

El tendón muscular está igualmente constituido por fascículos fibrosos de diverso grosor, cuyo conjunto se halla envuelto por una vaina conjuntiva denominada *peritenio* o *peritenonio externo;* de éste parten tabiques interfasciculares, cada vez más delgados a medida que envuelven haces tendinosos de menor espesor, que constituyen el *peritenonio interno.*

La fibra muscular, al llegar al tendón, termina en un ensanchamiento o bien en múltiples puntas y aun en cúpula, adaptándose perfectamente a cavidades que presenta aquél. El *miolema* o *sarcolema,* es decir, la membrana de la fibra muscular, se une fuertemente a la superficie de la depresión tendinosa; por otro lado, perimisio interno y perimisio externo se continúan con el peritenonio externo y el interno. Por consiguiente, la ligazón de tendón y músculo, sin que se confundan sus elementos propios, es lo más íntima posible. (Fig. 321.)

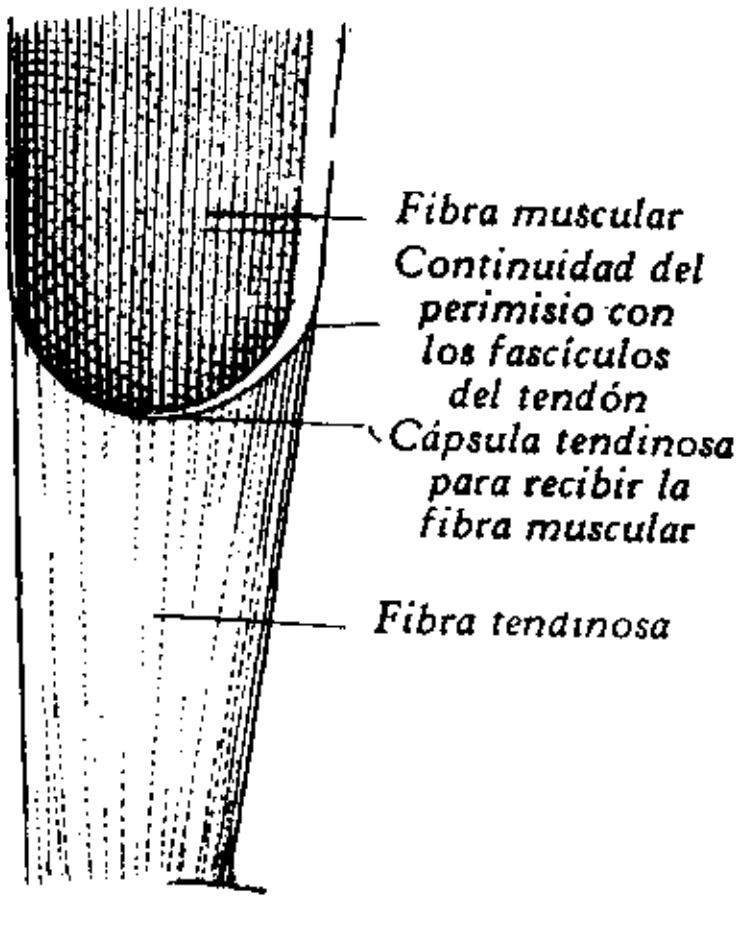

FIG. 321. UNIÓN DE LA FIBRA MUSCULAR CON LA TENDINOSA.

Los tendones, a su vez, se insertan generalmente sobre huesos y cartílagos. Su unión con estos órganos puede ser *mediata,* por intermedio del periostio o pericondrio, o bien *inmediata;* en este caso la unión se hace directamente con la superficie del hueso, sin que exista periostio o pericondrio intermediario.

Los músculos estriados poseen una rica vascularización. La arteria aferente se divide y subdivide formando redes perifasciculares; de éstas, parten arterias terminales que originan redes interfibrilares. En último término, cada fibra posee una envoltura de arteriolas, cuyos capilares, muy tenues, son longitudinales. De la red capilar arterial salen los capilares venosos, los cuales van a desembocar a la red venosa perifascicular; esta red, a su vez, origina los troncos venosos interfasciculares que terminan en las venas satélites de las arterias musculares.

La circulación linfática de los músculos ha sido comprobada con seguridad para algunos de ellos; sin embargo, a causa de la finura de los vasos linfáticos, su demostración resulta difícil o ha sido imposible en otros músculos. Las redes linfáticas mejor conocidas son las del diafragma, triangular del esternón y ciertos músculos abdominales.

La *inervación* de los músculos se divide en *sensitiva* y *motora*.

Los nervios sensitivos terminan por *extremidades libres* en el seno del músculo o en formaciones especiales, conocidas con el nombre de husos neuromusculares.

Las terminaciones libres penetran a los haces musculares bajo la forma de fibras de mielina con su vaina de Schwann y al llegar a las fibras musculares se despojan de sus envolturas y la fibra cilindroaxil se ramifica en múltiples terminaciones rectilíneas u onduladas que se aplican sobre dichas fibras.

Los *haces neuromusculares* son corpúsculos fusiformes colocados sobre los haces musculares. La fibra nerviosa que penetra en el huso se despoja de su membrana de Schwann, que se confunde con el sarcolema y su mielina se atenúa hasta desaparecer, quedando en libertad el cilindroeje. Este emite múltiples ramificaciones que rodean a las fibras musculares y se ponen en estrecho contacto con ellas. Al nivel de los husos, las fibras musculares carecen de su característica estriación.

Las *terminaciones motoras* consisten en fibras nerviosas mielínicas, cuyas arborizaciones terminales amielínicas se ponen en íntimo contacto con la fibra muscular y se extienden en el interior de un protoplasma granuloso, muy rico en núcleos, denominado *placa motriz*.

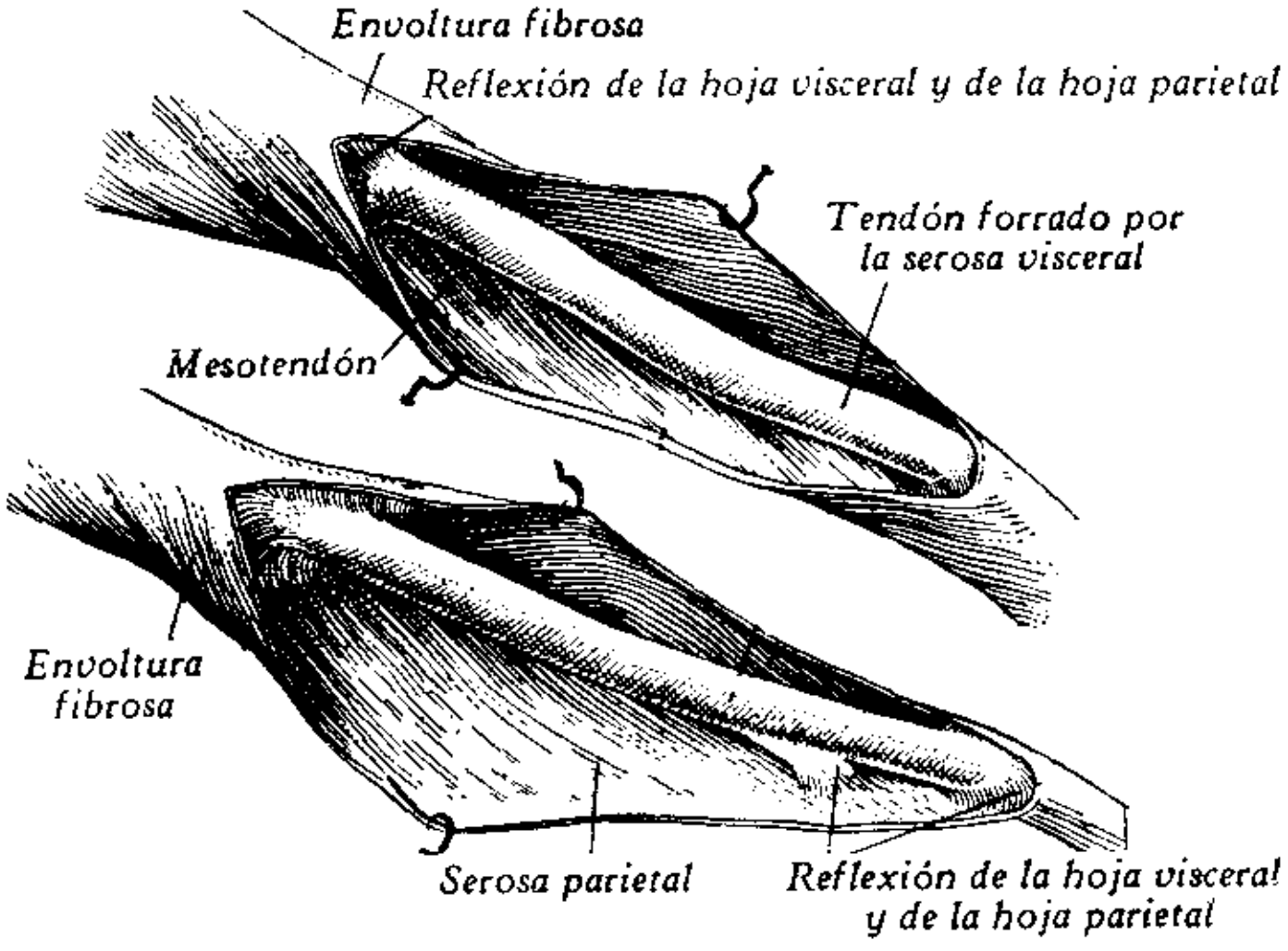

FIG. 322. VAINA SEROSA DE LOS TENDONES DE LOS FLEXORES, ABIERTA LONGITUDINALMENTE.

ANEXOS DE LOS MUSCULOS

Al mismo tiempo que los músculos, serán estudiados sus anexos. Incluyen éstos sus envolturas fibrosas o *aponeurosis*, sus vainas *fibrosas* y sus *vainas* y *bolsas sinoviales*.

Las *aponeurosis* son membranas fibrosas que envuelven a la masa muscular y evitan su desalojamiento lateral durante la contracción.

Cada músculo está envuelto por una vaina aponeurótica y en cada segmento del cuerpo el conjunto de músculos se halla cubierto por una *aponeurosis superficial*, de la cual parten tabiques que dividen en grupos o regiones musculares al segmento total.

Las *vainas fibrosas* de los tendones son formaciones fibrosas que cierran los canales óseos y los transforman en canales osteofibrosos. De este modo, al tendón contenido en el canal, le son únicamente posibles los movimientos de deslizamiento. Existen *vainas simples* que contienen un solo tendón y *vainas compuestas* que contienen dos o más tendones.

Las *vainas sinoviales* de los tendones son membranas serosas, semejantes a las sinoviales que envuelven a los tendones. Poseen una hoja visceral que se aplica contra el tendón y otra parietal, en contacto con el conducto osteofibroso, y que tiene una extensión longitudinal mayor que él.

De la hoja parietal a la visceral, se extienden *tractus conjuntivos,* envueltos por repliegues sinoviales, en cuyo interior caminan los vasos sanguíneos del tendón; dichos repliegues sinoviales llevan el nombre de *mesotendones.* (Fig. 322.)

Las *bolsas serosas tendinosas* están situadas entre un hueso y un tendón, tal como sucede con la del tendón de Aquiles; pero pueden también hallarse colocadas entre dos tendones, como ocurre con la bolsa que existe entre el tendón del dorsal ancho y el del gran redondo.

Las *bolsas serosas musculares,* situadas entre dos músculos, sirven para facilitar sus movimientos; en este caso se encuentra la bolsa serosa existente entre el gran glúteo y los músculos de inserción isquiática. Los espacios celulares y cavidades serosas comprendidas entre músculos de amplios movimientos, constituyen seudoarticulaciones denominadas sisarcosis; ejemplos: serrato y pectoral mayores, etc.

En la exposición de los principales músculos del cuerpo se seguirá el siguiente orden:

1º, *músculos de la cabeza;* 2º, *músculos del cuello;* 3º, *músculos del tronco;* 4º, *músculos del miembro superior;* 5º, *músculos del miembro inferior.*

CAP. 17

MUSCULOS DE LA CABEZA

Si se excluyen los músculos de la órbita y los del oído, cuyo estudio se hará al mismo tiempo que el de los órganos de los sentidos correspondientes, los músculos de la cabeza comprenden un grupo de *músculos masticadores*, que se insertan por una de sus extremidades en el maxilar inferior y otro grupo de *músculos cutáneos*, una de cuyas extremidades, por lo menos, se inserta en la cara profunda de la piel.

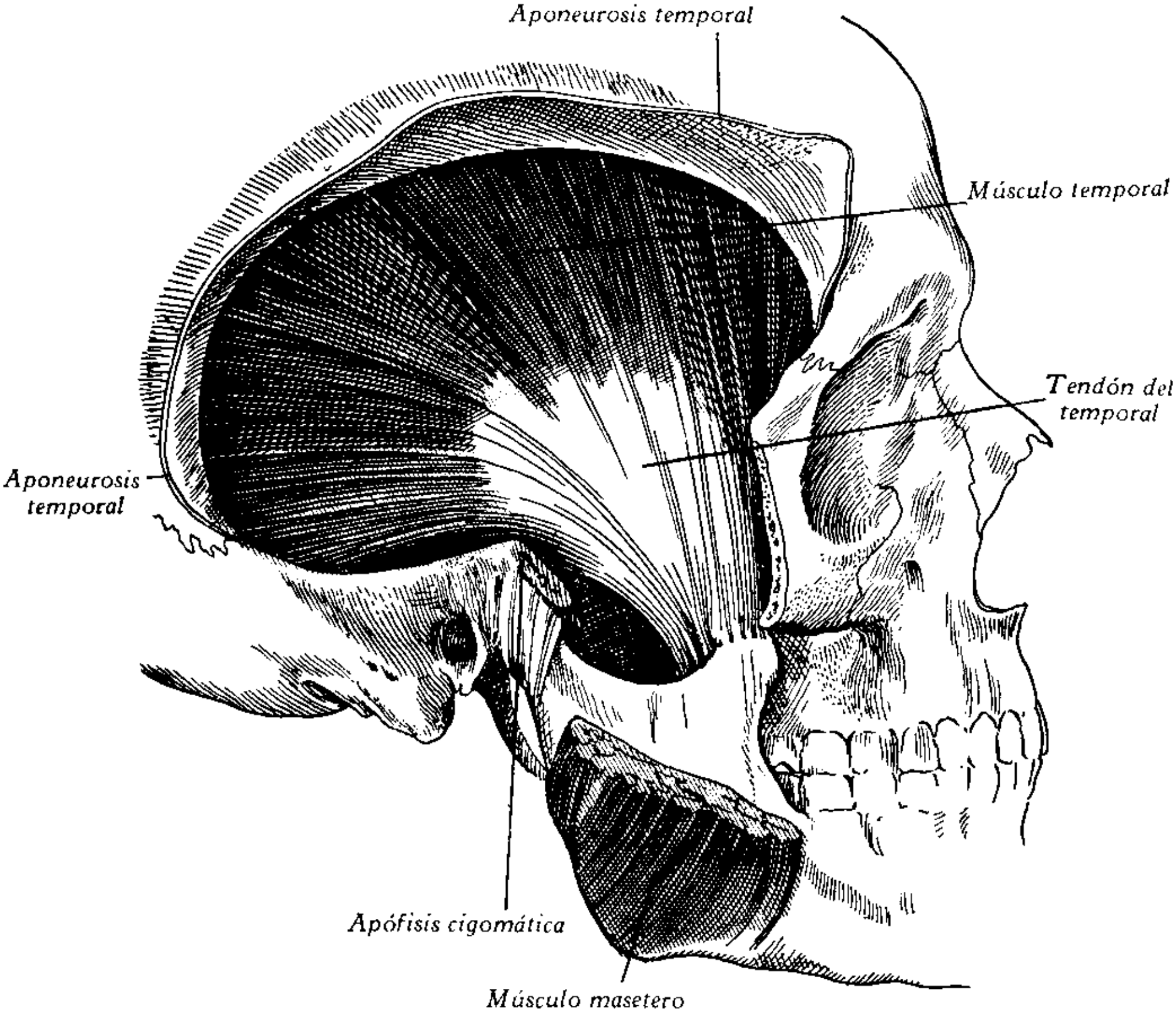

FIG. 323. MÚSCULO TEMPORAL.

MUSCULOS MASTICADORES

Los músculos masticadores son en número de cuatro e intervienen en los movimientos de elevación y de lateralidad del maxilar inferior. Son los siguientes: el *temporal*, el *masetero*, el *pterigoideo interno* y el *pterigoideo externo;* existen otros músculos relacio-

nados con el maxilar inferior y son aquellos que originan sus movimientos de descenso, pero debido a su situación serán estudiados entre los músculos del cuello.

TEMPORAL

Ocupa la fosa temporal y se extiende en forma de abanico, cuyo vértice se dirige hacia la apófisis coronoides del maxilar inferior.

Inserciones. El temporal se fija por arriba en la línea curva temporal inferior, en la fosa temporal, en la cara profunda de la aponeurosis temporal y, mediante un haz accesorio, en la cara interna del arco cigomático. Desde estos lugares, sus fibras convergen sobre una lámina fibrosa, la cual se va estrechando poco a poco hacia abajo y termina por constituir un fuerte tendón nacarado que acaba en el vértice, bordes y cara interna de la apófisis coronoides.

Si se disecan con cuidado las fibras musculares del temporal en su lugar de inserción, se puede apreciar que las superficies se fijan sobre la cara externa de la aponeurosis de inserción, mientras que las profundas lo hacen en la cara interna de la misma; se originan así dos capas musculares, de las cuales la externa está más desarrollada que la interna. (Fig. 323.)

Relaciones. Por su cara superficial, este músculo se relaciona con la aponeurosis temporal, los vasos y nervios temporales superficiales, y el arco cigomático y la parte superior del masetero. Su cara profunda, en contacto directo con los huesos de la fosa temporal, se halla también en relación con los nervios y arterias temporales profundas anterior, media y posterior y las venas correspondientes; en su parte inferior, esta cara se relaciona por dentro con los pterigoideos, el buccinador y la bola grasosa de Bichat.

Inervación. De la inervación del temporal se hallan encargados los tres nervios temporales profundos, que son ramos del maxilar inferior.

Acción. Consiste en elevar el maxilar inferior y también en dirigirlo hacia atrás; en esta última actividad del temporal intervienen sus haces posteriores.

MASETERO

Se extiende desde la apófisis cigomática hasta la cara externa del ángulo del maxilar inferior. Se halla constituido por un *haz superficial,* más voluminoso, dirigido oblicuamente hacia abajo y atrás, y otro *haz profundo,* oblicuo hacia abajo y adelante. Ambos haces se hallan separados por un espacio relleno por tejido adiposo, donde algunos investigadores han señalado la existencia de una bolsa serosa.

Inserciones. El *haz superficial* se inserta superiormente sobre los dos tercios anteriores del borde inferior del arco cigomático e inferiormente en el ángulo del maxilar inferior y sobre la cara externa de éste. Su inserción superior se realiza a expensas de una fuerte aponeurosis, la cual se origina mediante numerosas láminas aguzadas hacia el tercio medio de la masa muscular. El *haz profundo* se inserta por arriba en el borde inferior y también en la cara interna de la apófisis cigomática; sus fibras se dirigen luego hacia abajo y adelante, yendo a terminar sobre la cara externa de la rama ascendente del maxilar inferior.

Relaciones. La cara externa del masetero se halla recubierta totalmente por la aponeurosis maseterina, por fuera de la cual se encuentra tejido conjuntivo con la arteria transversa de la cara, la prolongación maseterina de la parótida, el canal de Stenon, los ramos nerviosos del facial y los músculos cigomáticos mayor y menor, risorio y cutáneo del cuello.

La cara profunda del masetero está en relación con el hueso donde se inserta y, además, con la escotadura sigmoidea y con el nervio y la arteria maseterinos, que la atraviesan; con la apófisis coronoides, con la inserción del temporal y, por último, con la bola adiposa de Bichat, interpuesta entre este músculo y el buccinador.

La parte inferior del borde anterior se relaciona con la arteria y la vena faciales, en tanto que su borde posterior se halla en relaciona con la arteria y la vena faciales, dente del maxilar y la glándula parótida. (Fig. 324.)

Inervación. Por su cara profunda penetra el nervio maseterino, el cual es un ramo del maxilar inferior y que atraviesa, como ya se ha dicho, por la escotadura sigmoidea.

Acción. Como la del temporal, la misión del masetero consiste en elevar el maxilar inferior.

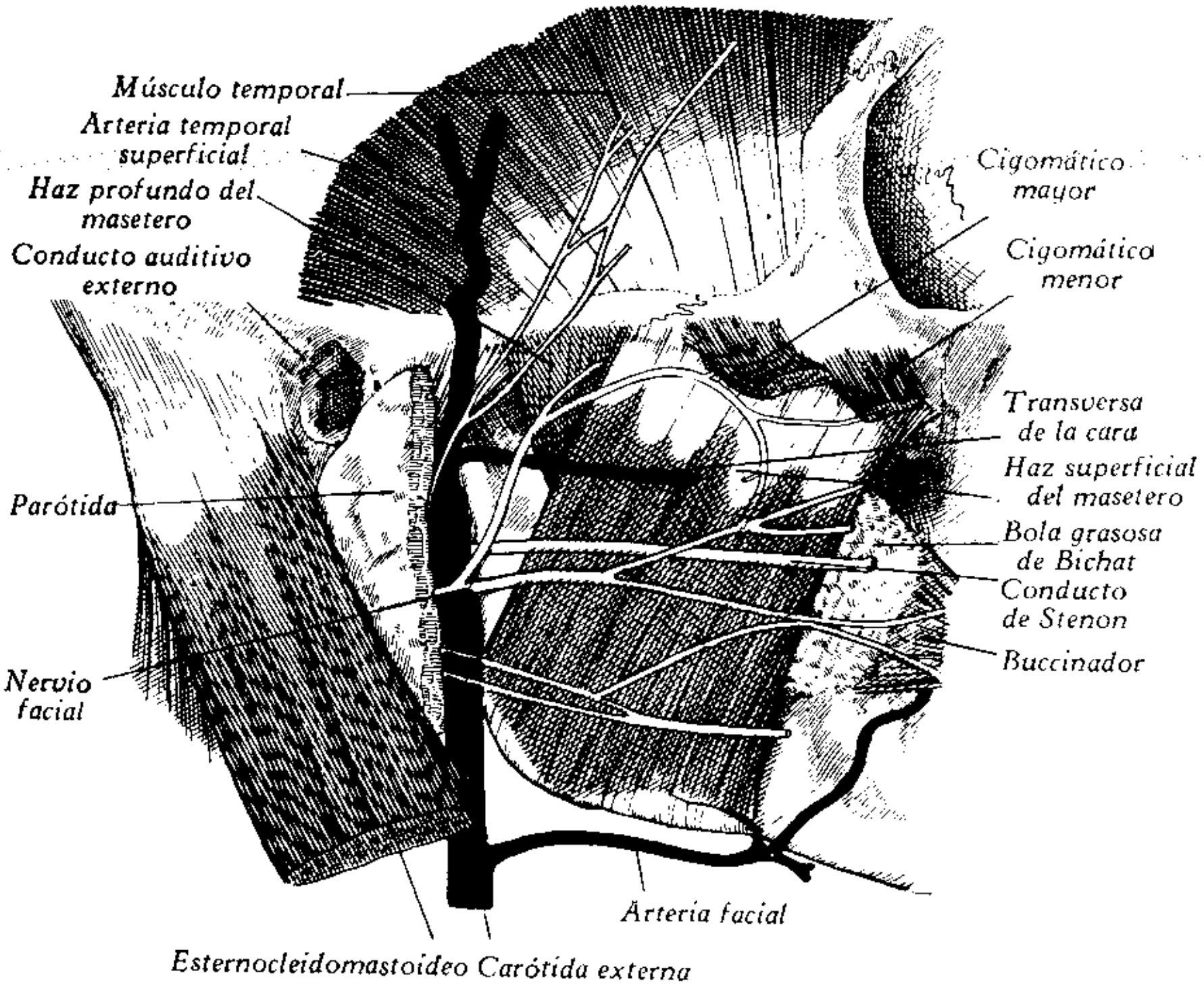

FIG. 324. MÚSCULO MASETERO, CARA EXTERNA.

PTERIGOIDEO INTERNO

Este músculo comienza en la apófisis pterigoides y termina en la porción interna del ángulo del maxilar inferior.

Inserciones. Superiormente se inserta sobre la cara interna del ala externa de la apófisis pterigoides, en el fondo de la fosa pterigoidea, en parte de la cara externa del ala interna, y por medio de un fascículo bastante fuerte, denominado fascículo palatino de Juvara, en la apófisis piramidal del palatino. Desde estos lugares, sus fibras se dirigen hacia abajo, atrás y afuera para terminar merced a láminas tendinosas que se fijan en la porción interna del ángulo del maxilar inferior y sobre la cara interna de su rama ascendente. Sus fibras se prolongan a veces tan afuera sobre el borde del maxilar, que producen la impresión de unirse con las del masetero. (Véanse figs. 325 y 326.)

Relaciones. Por su cara externa se halla en relación el pterigoideo interno con el externo y con la aponeurosis interpterigoidea. Con la cara interna de la rama ascendente del maxilar constituye este músculo un ángulo diedro, por donde se deslizan el nervio lingual, el dentario inferior y los vasos dentarios. Entre la cara interna del pterigoideo interno y la faringe se encuentra el *espacio maxilofaríngeo,* por donde atraviesan muy importantes vasos y nervios; entre éstos el neumogástrico, glosofaríngeo, espinal e hipogloso; y entre aquéllos, la carótida interna y la yugular interna.

Inervación. Por su cara interna se introduce en el músculo el *nervio del pterigoideo interno,* el cual procede del maxilar inferior.

Acción. Es principalmente un músculo elevador del maxilar inferior, pero debido a su posición, también porporciona a este hueso pequeños movimientos laterales.

PTERIGOIDEO EXTERNO

Se extiende de la apófisis pterigoides al cuello del cóndilo del maxilar inferior. Se halla dividido en dos haces, uno *superior* o *esfenoidal* y otro *inferior* o *pterigoideo.*

Inserciones. El haz superior se inserta en la superficie cuadrilátera del ala mayor del esfenoides, la cual constituye la bóveda de la fosa cigomática, así como en la cresta esfenotemporal. El haz inferior se fija sobre la cara externa del ala externa de la apófisis pterigoides.

Las fibras de ambos haces convergen hacia fuera y terminan por fundirse al insertarse en la parte interna del cuello del cóndilo, en la cápsula articular y en la porción correspondiente del menisco interarticular.

Relaciones. Por arriba el pterigoideo externo se halla en relación con la bóveda de la fosa cigomática, con el nervio temporal profundo medio y con el maseterino. Entre sus dos fascículos pasa el nervio bucal.

Su cara anteroexterna está en relación con la escotadura sigmoidea, con la inserción coronoidea del temporal y con la bola grasosa de Bichat.

Su cara posterointerna se relaciona con el pterigoideo interno, con el cual se entrecruza por la cara anterior de éste, y también con los nervios y vasos linguales y dentarios inferiores. (Fig. 325.)

Su extremidad externa se corresponde con la arteria maxilar interna, la cual puede pasar por su borde inferior o entre sus dos fascículos, bordeando el cuello del cóndilo.

Inervación. Recibe dos ramos nerviosos procedentes del bucal.

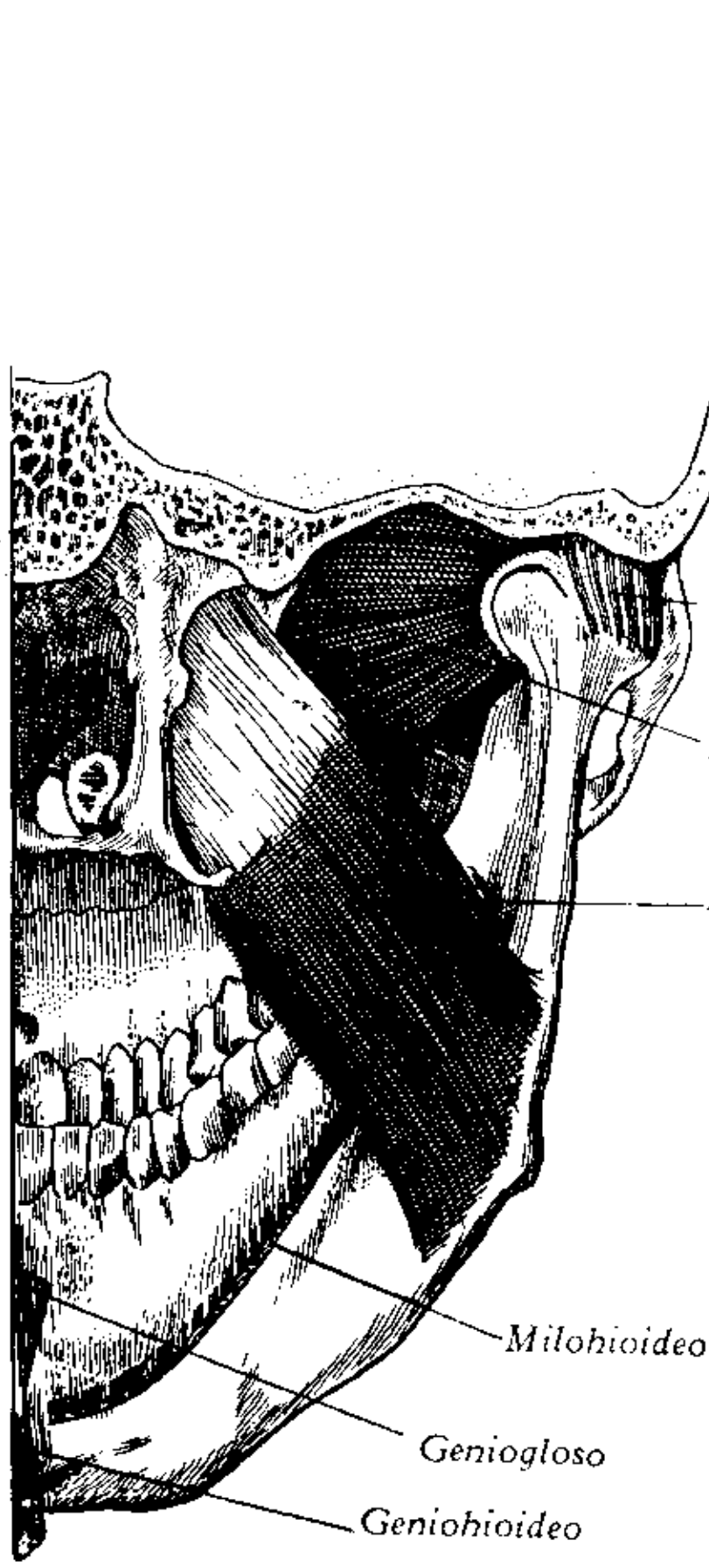

FIG. 325. MÚSCULOS PTERIGOIDEOS, VISTOS POR ATRÁS.

Acción. La contracción simultánea de ambos pterigoideos externos produce movimientos de proyección hacia delante del maxilar inferior. Si se contraen aisladamente, el maxilar ejecuta movimientos laterales hacia uno y otro lado; cuando estos movimientos son alternativos y rápidos, se llaman de *diducción,* y son los principales en la masticación.

APONEUROSIS DE LOS MUSCULOS MASTICADORES

Aponeurosis temporal. Es una lámina fibrosa que recubre la parte superior de la cara externa del músculo temporal. Se extiende desde la línea curva temporal superior hasta el borde superior del arco cigomático. Su zona de inserción abarca también el espacio comprendido entre ambas líneas curvas temporales, así como los bordes posteriores

del malar y de la apófisis orbitaria externa del frontal. La mitad inferior de la aponeurosis se halla dividida en dos hojas, una externa y otra interna, que se insertan en los labios respectivos del borde superior del arco cigomático.

La parte superior de la cara interna de la aponeurosis se halla en contacto con el músculo temporal; en cambio, entre la parte inferior de la misma cara de la aponeurosis y el músculo existe una capa de tejido adiposo, más grueso cuanto más abajo se la considere.

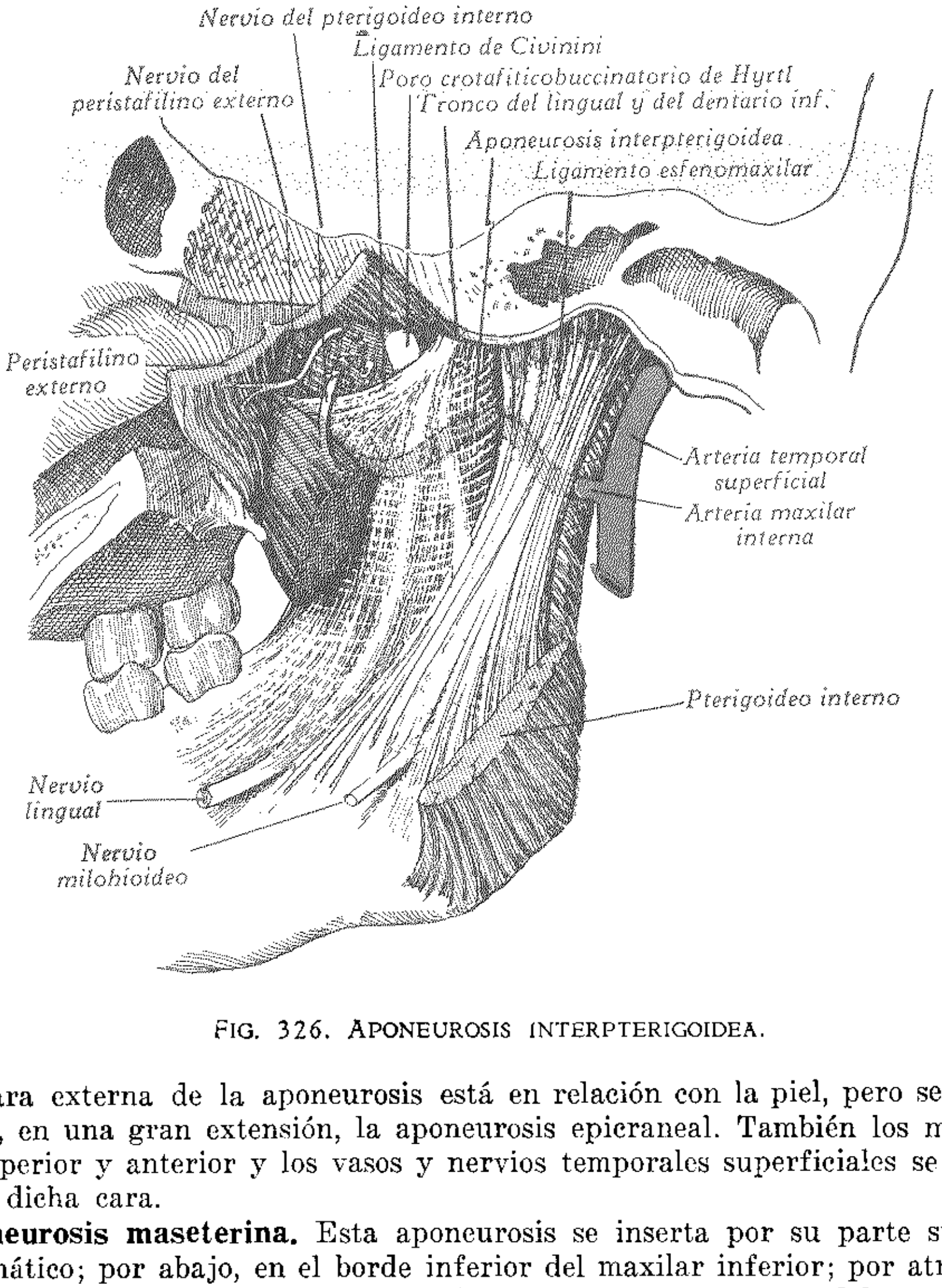

FIG. 326. APONEUROSIS INTERPTERIGOIDEA.

La cara externa de la aponeurosis está en relación con la piel, pero se intercala entre ambas, en una gran extensión, la aponeurosis epicraneal. También los músculos auriculares superior y anterior y los vasos y nervios temporales superficiales se hallan situados sobre dicha cara.

Aponeurosis maseterina. Esta aponeurosis se inserta por su parte superior en el arco cigomático; por abajo, en el borde inferior del maxilar inferior; por atrás, en el posterior de la rama ascendente del mismo hueso, y finalmente, por delante se fija en la apófisis coronoides y en el borde anterior de la rama ascendente del maxilar inferior, cubriendo el borde anterior del músculo. Entre la aponeurosis y el maxilar queda una cavidad osteofibrosa, donde se aloja el masetero; la pared interna de la cavidad se halla abierta en la porción correspondiente a la escotadura sigmoidea. Por este lugar penetran los vasos y nervios maseterinos destinados al músculo.

Aponeurosis pterigoideas. Los músculos pterigoideos se hallan envueltos cada uno por una hoja aponeurótica delgada; y en relación con ellos se encuentran, además, una *hoja aponeurótica,* llamada aponeurosis interpterigoidea. (Fig. 326.)

Aponeurosis interpterigoidea. Tiene forma cuadrangular y se halla dirigida de arriba abajo y de adelante atrás. Se inserta por arriba en la cisura de Glaser y en la espina del esfenoides; por abajo, en la rama ascendente del maxilar inferior, inmediatamente por arriba de las inserciones del pterigoideo interno y por debajo de la espina de Spix. Por delante se inserta en el borde posterior del ala externa de la apófisis pterigoides y desciende libremente para terminar en el reborde alveolar, por detrás del último molar. Posteriormente es libre en la mayor parte de su extensión, se confunde con el ligamento esfenomaxilar y forma con el cuello del cóndilo el *ojal retrocondíleo de Juvara,* por donde pasan el nervio auriculotemporal y los vasos maxilares internos.

La cara externa de la aponeurosis se halla vuelta hacia el pterigoideo externo y hacia la rama ascendente del maxilar inferior, en tanto que su cara interna está en relación con el pterigoideo interno y vuelta hacia la faringe.

La aponeurosis interpterigoidea es gruesa en su parte posterior, donde se confunde con el ligamento esfenomaxilar. También presenta un engrosamiento en su parte anterior, producido por la presencia del ligamento que va de la espina del esfenoides a la espina de Civinini y que recibe el nombre de *ligamento pterigoespinoso* o *ligamento de Civinini.* La aponeurosis queda dividida por este ligamento en dos porciones: una posteroinferior en relación con los nervios lingual y dentario inferior, que pasa por su cara externa, y otra anterosuperior, de menor extensión, atravesada por los vasos y nervios del músculo del martillo, del músculo peristafilino externo y del pterigoideo interno.

MUSCULOS CUTANEOS DE LA CABEZA

Están por lo común desprovistos de aponeurosis y se hallan en íntima relación con la piel. Se distinguen los músculos cutáneos del cráneo de los músculos cutáneos de la cara.

MUSCULOS CUTANEOS DEL CRANEO

Será estudiado en este grupo un solo músculo de tipo digástrico, el *músculo occipitofrontal,* pues los otros músculos cutáneos del cráneo son músculos motores del pabellón de la oreja y se estudiarán en el capítulo correspondiente al sentido del oído.

MUSCULO OCCIPITOFRONTAL

Se halla formado por dos vientres musculares: el *occipital* y el *frontal,* unidos por una aponeurosis intermediaria, la *aponeurosis epicraneal.*

Inserciones. El vientre occipital se inserta en el labio superior de los dos tercios externos de la línea curva occipital superior y su línea de inserción se extiende hasta la apófisis mastoides; sus fibras se dirigen después hacia arriba y adelante para ir a insertarse en el borde posterior de la aponeurosis epicraneal. El vientre frontal se inserta por abajo en la porción interciliar del frontal y en la cara profunda de la piel correspondiente al borde superior de la órbita, o sea en la región de las cejas, donde sus fibras se entrecruzan con las del orbicular de los párpados y con las del superciliar. Desde dichos lugares, las fibras del frontal se dirigen hacia arriba y atrás para insertarse en el borde anterior de la aponeurosis epicraneal. (Fig. 327.)

Relaciones. Por su cara superficial, este músculo está en relación con la piel de la cabeza, a la cual se adhiere por medio de tejido celular compacto. Su cara profunda se desliza sobre el cráneo, del que se halla separada por medio de tejido celular flojo.

Inervación. El vientre occipital está inervado por el auricular posterior, ramo del temporofacial, en tanto que en el vientre frontal terminan los ramos frontales derivados del mismo nervio temporofacial.

Acción. Son músculos tensores de la aponeurosis epicraneal, cuando se contraen al mismo tiempo; si sólo se contrae el occipital, entonces la aponeurosis y los tegumentos

que la cubren se desplazan hacia atrás; la contracción del frontal aisladamente eleva las cejas y forma arrugas transversales en la frente dando expresión a la fisonomía durante la atención, la sorpresa, la admiración y el espanto.

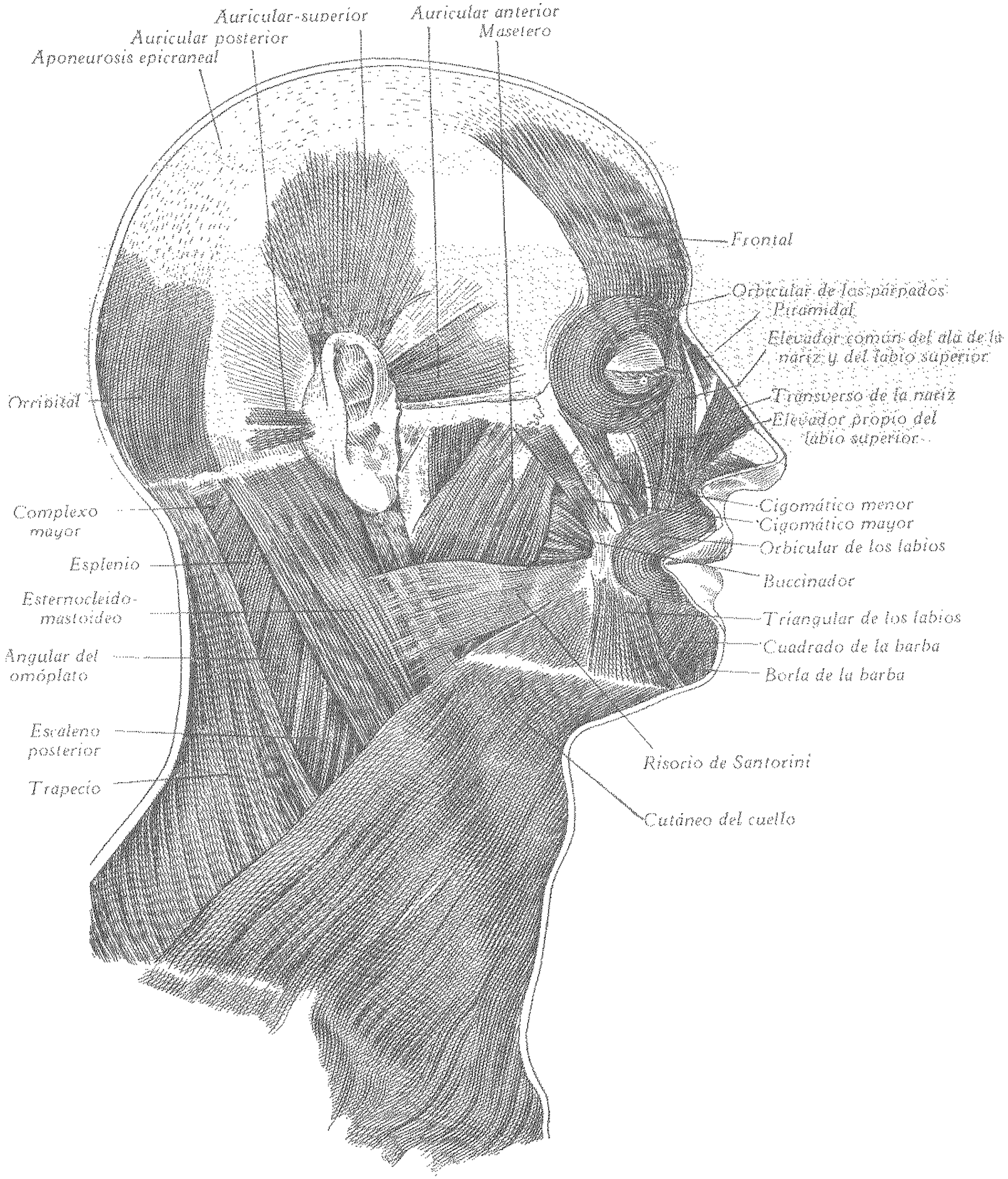

FIG. 327. MÚSCULOS SUPERFICIALES DEL CRÁNEO Y DE LA CARA.

Aponeurosis epicraneal. Consiste en una ancha lámina fibrosa que recubre a manera de casco casi toda la parte convexa del cráneo. Presenta dos caras, de las cuales la

superficial se halla íntimamente adherida a la piel, mientras la profunda se encuentra separada del periostio de los huesos que cubre por tejido conjuntivo laxo, lo que permite su fácil deslizamiento. El borde anterior de la aponeurosis sirve de inserción al músculo frontal y emite una prolongación entre sus dos haces musculares. En el borde posterior se inserta el músculo occipital y aquél emite una prolongación más larga que en el caso anterior, ya que se extiende hasta la protuberancia occipital externa, dividiendo en dos a dicho músculo; en cambio, las fibras internas de las mitades del músculo frontal se confunden. Los bordes laterales se continúan por encima de la cara externa de la aponeurosis temporal y se adelgazan paulatinamente hasta reducirse a una lámina celular cuando han alcanzado el pabellón de la oreja y el arco cigomático. Esta es reliquia de la transformación fibrosa que sufre la parte media del músculo occipitofrontal *(musculus epicranius).*

MUSCULOS CUTANEOS DE LA CARA

Comprenden los *músculos de los párpados, músculos de la nariz* y *músculos de los labios.*

MUSCULOS DE LOS PARPADOS

Dos músculos se encuentran en los parpados: el *orbicular* y el *superciliar.*

ORBICULAR DE LOS PARPADOS

Es un músculo aplanado y ancho que rodea el orificio palpebral.

Inserciones. Por dentro se inserta por medio de un tendón, denominado *tendón del orbicular,* el cual se halla dividido en dos porciones. La porción directa se inserta en el borde anterior del canal lacrimonasal y la otra, o porción refleja, lo hace en el borde posterior de dicho canal; en el ángulo que forman las dos porciones está el saco lagrimal. De esas dos ramas de inserción, se origina un tendón único, dirigido hacia fuera, que no tarda en dividirse en dos ramas divergentes, una superior y otra inferior, que se dirigen hacia el párpado correspondiente. Los bordes del tendón directo, la cara anterior y borde superior del ramo superior y el borde inferior de la rama inferior son los lugares de inserción de la mayor parte de las fibras del orbicular. También van a insertarse algunos haces en la parte superior de la apófisis ascendente del maxilar superior y en la apófisis orbitaria interna del frontal. Desde estos múltiples puntos de inserción, las fibras superiores del orbicular se dirigen hacia arriba y afuera, mientras las inferiores llevan dirección oblicua hacia abajo y afuera; ambas describen arcos de círculo y se entrecruzan unas con otras en la comisura externa de los párpados, terminando en la cara profunda de la piel de esa región. (Fig. 328.)

Relaciones. En tanto que la cara superficial está en relación con la piel por medio de un tejido celular más o menos laxo, la cara profunda se relaciona con el reborde orbitario, con el músculo superciliar, con la arteria y nervios supraorbitarios, con los ligamentos anchos de los párpados y con los cartílagos tarsos.

A menudo se observa en el reborde palpebral una cintilla muscular de uno o dos milímetros de ancho, aislada del resto del músculo orbicular y en relación con la implantación de las pestañas; esta cinta muscular se extiende de comisura a comisura de los párpados y recibe el nombre de *músculo de Riolano.*

Más constante todavía es un haz muscular, de forma cuadrilátera, que se inserta en la cresta del unguis, cerca del tendón reflejo, desde donde se dirige hacia fuera, al tiempo que se divide en dos fascículos, cada uno de los cuales acompaña a una de las ramas del tendón del orbicular y termina en los puntos lagrimales; en honor de su descubridor, este haz muscular lleva el nombre de *músculo de Horner.* (Véase fig. 328.)

Inervación. Los nervios que penetran en el orbicular proceden de la rama superior del facial.

Acción. Funciona a manera de esfínter del orificio palpebral, cerrándolo cuando se contrae. También se cierra dicho orificio, merced a la tonicidad del orbicular, cuando el elevador del párpado deja de contraerse.

El músculo de Horner funciona como dilatador y orientador hacia atrás de los puntos lagrimales, favoreciendo la entrada de las lágrimas hacia las vías lagrimales.

SUPERCILIAR

Se halla situado en un plano más profundo que el orbicular y ocupa la parte interna del arco superciliar.

Inserciones. Se inserta en la parte interna del arco superciliar, donde su inserción se confunde casi con la inserción del superciliar del lado opuesto; desde ese lugar se dirigen sus fibras hacia fuera y arriba, forman un arco de concavidad inferoexterna y se entrecruzan con las del orbicular. Por último, van a terminar en la cara profunda de la piel de las cejas.

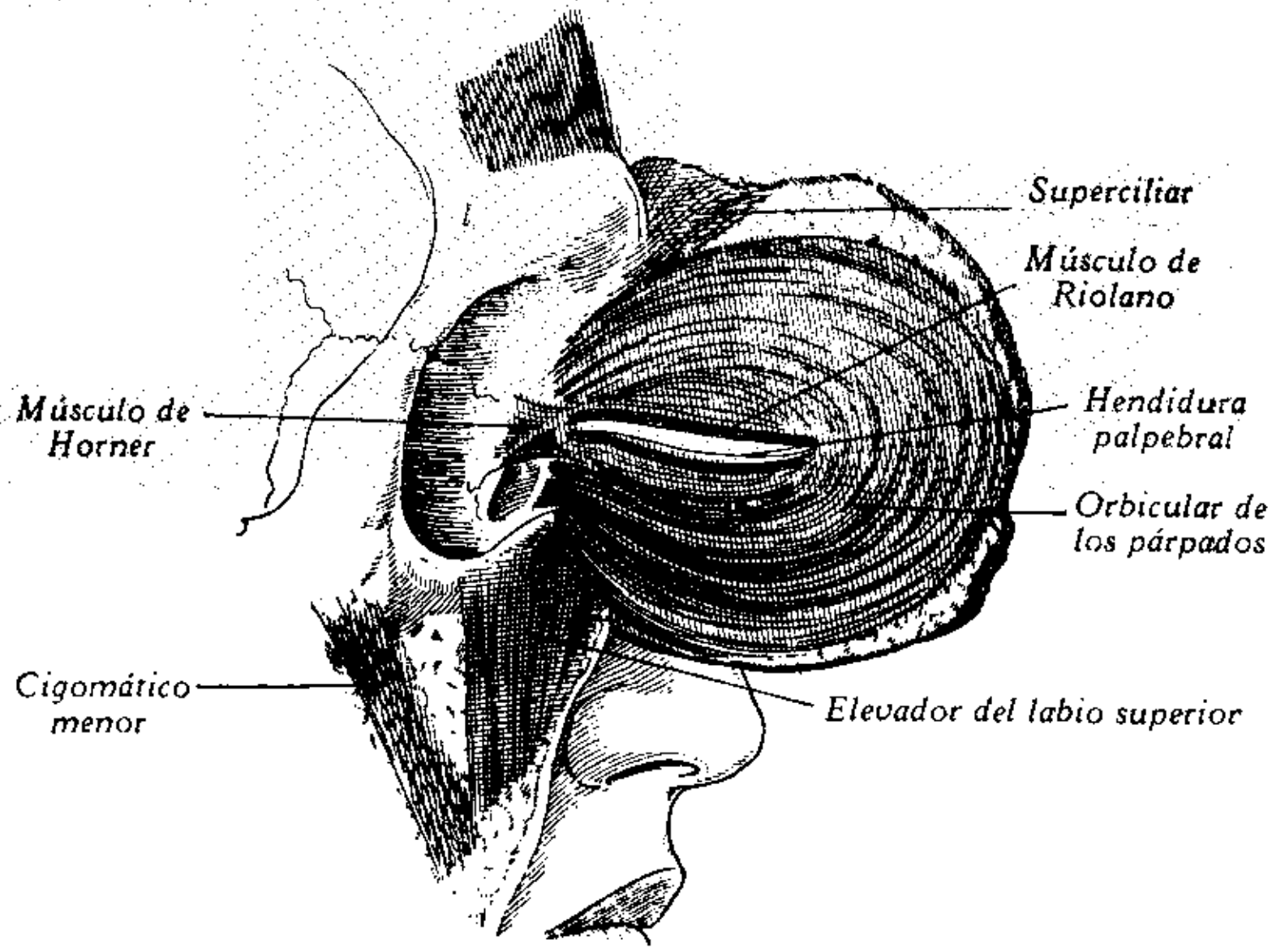

FIG. 328. MÚSCULO ORBICULAR DE LOS PÁRPADOS, CARA PROFUNDA.

Relaciones. Su cara superficial está en relación con los músculos frontal y piramidal por dentro, y con el orbicular por fuera, en tanto que su cara profunda se halla en contacto con el hueso frontal, y con la arteria y el nervio supraorbitarios.

Inervación. El superciliar se halla inervado por los nervios palpebrales procedentes de la rama superior del facial.

Acción. Por su contracción se juntan y se desplazan hacia dentro las cejas, produciendo la expresión de la cara conocida vulgarmente como ceño fruncido.

MUSCULOS DE LA NARIZ

Son los siguientes: *piramidal, transverso de la nariz, mirtiforme* y *dilatador de las aberturas nasales.*

PIRAMIDAL

Este músculo se halla situado en el dorso de la nariz y parece continuar hacia abajo al músculo frontal, por lo cual ciertos investigadores le dan el nombre de *pilar interno del frontal.*

Inserciones. Se inserta por abajo en los cartílagos laterales de la nariz y en el borde inferior de los huesos propios de la misma; desde esos lugares, sus fibras se dirigen hacia arriba hasta la región interciliar, donde se mezclan con las del frontal, pero sin confundirse con ellas. Se insertan finalmente en la cara profunda de los tegumentos de dicha región.

Relaciones. Ambos músculos piramidales se hallan cubiertos por la piel y a su vez cubren a los huesos propios de la nariz; permanecen separados uno de otro en los lugares de contacto por una delgada capa de tejido celular.

Inervación. Recibe un filete nervioso procedente de los nervios suborbitarios de la rama superior del facial.

Acción. Es antagonista del frontal y desplaza hacia abajo la piel de la región superciliar produciendo en ella pliegues transversales.

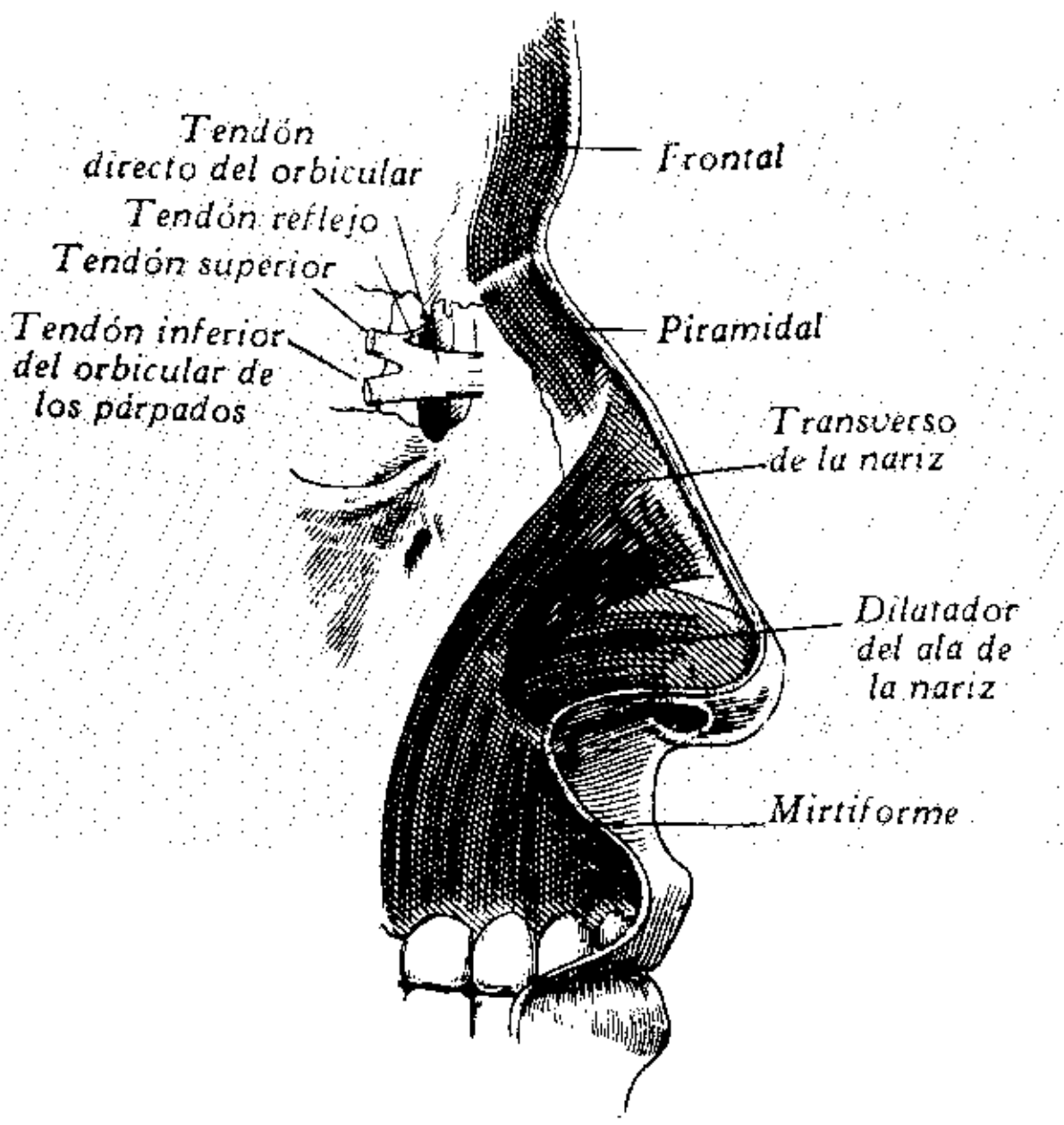

FIG. 329. MÚSCULOS DE LA NARIZ.

TRANSVERSO DE LA NARIZ

Posee este músculo una forma triangular y está colocado en el ala de la nariz.

Inserciones. Por dentro se inserta sobre el dorso de la nariz, donde parcialmente se confunde con el lado opuesto; sus fibras se dirigen luego hacia abajo y afuera y a nivel del ala de la nariz se dividen en un haz anterior que termina en la piel y otro posterior que se continúa con el músculo mirtiforme. (Fig. 329.)

Relaciones. Su cara superficial está en relación con la piel y su cara profunda con el ala de la nariz.

Inervación. Recibe filetes de los ramos suborbitarios del facial.

Acción. La contracción de sus haces posteriores aplasta el ala de la nariz reduciendo la amplitud de los orificios, en tanto que la contracción de sus fascículos anteriores levanta la piel del ala de la nariz.

MIRTIFORME

Se extiende del maxilar superior al borde posterior del ala de la nariz.

Inserciones. La inserción inferior del mirtiforme se hace en la fosa del mismo nombre y en parte de la giba canina; desde estos lugares sus fibras se dirigen hacia arriba y van a insertarse las anteriores al tabique nasal, las medias se fijan en el borde posterior del cartílago del ala de la nariz; por último, las posteriores se continúan con las fibras posteriores del transverso de la nariz. (Véase fig. 329.)

Relaciones. La cara superficial de este músculo está en relación con la mucosa de las encías o gingival y con el semiorbicular superior de los labios, mientras su cara profunda se halla en contacto directo con el maxilar superior.

Inervación. Como los músculos anteriores, el mirtiforme se halla inervado por los nervios suborbitarios que proceden de la rama superior del facial.

Acción. Es depresor del ala de la nariz y constrictor de sus aberturas.

DILATADOR DE LAS ABERTURAS NASALES

Es un músculo rudimentario en el hombre; se halla situado sobre el ala de la nariz y en su parte inferior.

Inserciones. Se inserta en el borde posterior del cartílago del ala de la nariz, desde donde sus fibras se dirigen hacia delante y abajo para fijarse en la piel que cubre el borde inferior del mismo cartílago.

Relaciones. Por fuera con la piel y por dentro con el cartílago del ala de la nariz.

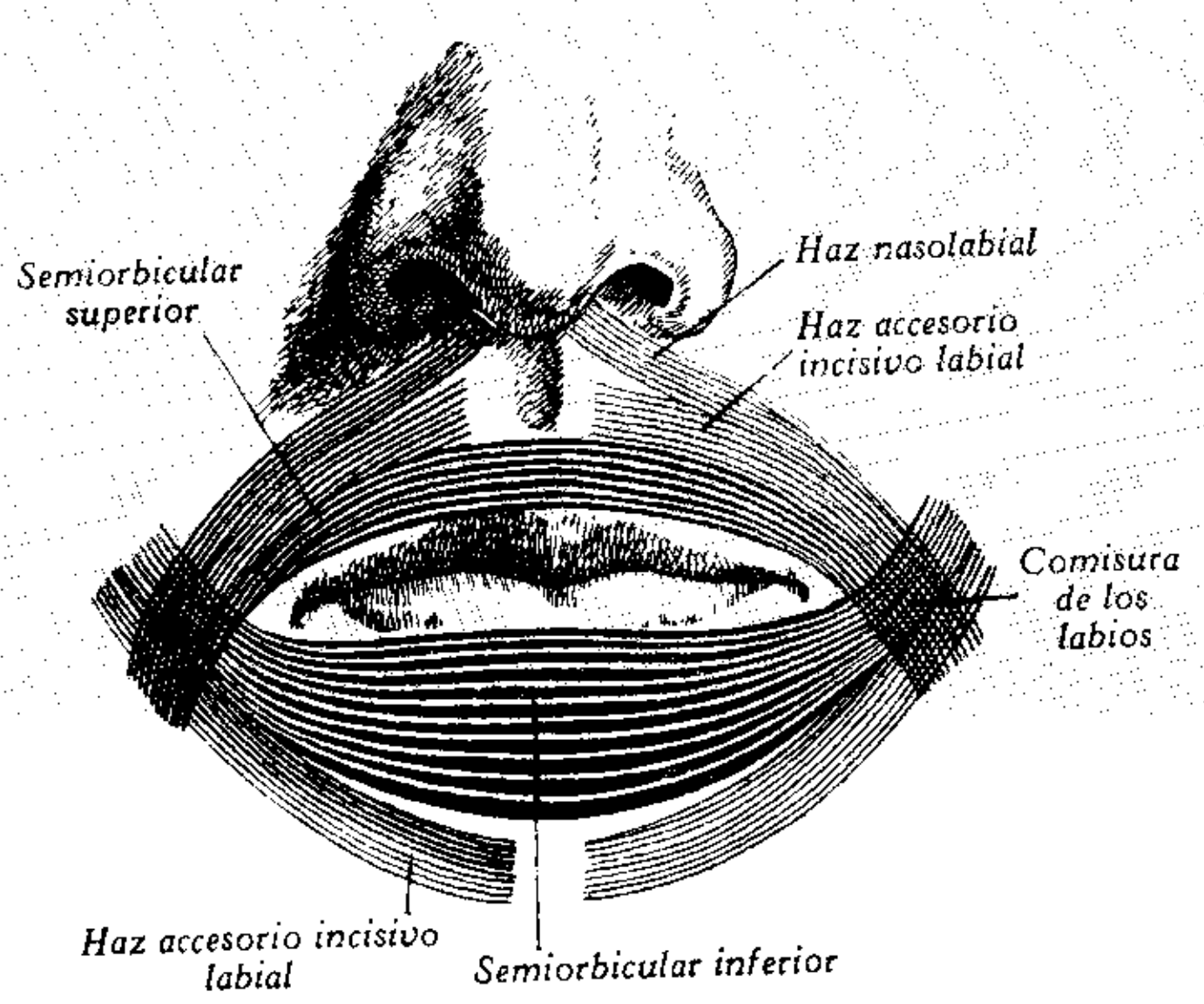

Inervación. Recibe filetes del facial.

Acción. La contracción de este músculo desplaza hacia fuera el ala de la nariz, dilatando las aberturas nasales en sentido transversal.

MUSCULOS DE LOS LABIOS

Los músculos de los labios, bajo cuya denominación se incluyen a todos los músculos que convergen en la abertura de la boca, son los siguientes: el *orbicular de los labios,* el *elevador común del ala de la nariz y del labio superior,* el *elevador propio del labio superior,* el *canino,* los *cigomáticos mayor y menor,* el *buccinador,* el *risorio,* el *triángular de los labios,* el *cuadrado de la barba* y el *músculo borla de la barba.* Todos ellos convergen desde lugares más o menos lejanos de la boca hacia el orbicular, el cual circunscribe la abertura bucal.

ORBICULAR DE LOS LABIOS

Este músculo se halla situado en el orificio de la boca y se extiende de una comisura labial a la otra.

Inserciones. Por lo común se considera a este músculo como dividido en dos: el superior o *semiorbicular superior* y el inferior o *semiorbicular inferior.*

El primero se extiende de una comisura a otra a lo largo del labio superior. Sus fibras principales se originan a los lados de la línea media de la cara profunda de la piel y de la mucosa labial; se dirigen luego a un lado y otro hacia la comisura correspondiente donde se entrecruzan con las fibras del semiorbicular inferior. Además de este haz principal existen otros dos haces: uno, llamado *nasocomisural,* se extiende desde el subtabique hasta la comisura correspondiente; el otro, o *haz incisivo comisural superior,* se origina en la fosa mirtiforme y se dirige después a la comisura de los labios, como se ve en la figura 330.

El semiorbicular inferior posee también un haz principal que se extiende de una comisura a la otra y forma por sí solo la casi totalidad del labio inferior. Como el haz principal del semiorbicular superior, se inserta a los lados de la línea media en la cara profunda de la piel y de la mucosa del labio inferior; se dirige hacia fuera y en la comisura correspondiente entrecruza sus fibras con las del superior. Tiene un solo haz accesorio o *haz incisivo comisural inferior* que se inserta a los lados de la sínfisis mento-

niana y se dirige luego a la comisura correspondiente de los labios donde sus fibras se mezclan con las de los otros músculos que convergen allí.

Relaciones. Ocupa el espesor de los labios, se halla recubierto por la piel y está en relación con la mucosa bucal por su cara profunda. El orbicular superior se relaciona con los elevadores del labio superior y con el cigomático menor; el inferior, con el cuadrado de la barba. La arteria coronaria pasa por su cara profunda.

Inervación. Una rama del nervio temporofacial inerva al semiorbicular superior; en cambio la inervación del inferior se hace mediante un nervio procedente del cervicofacial.

Acción. Funciona a manera de esfínter, cerrando la abertura bucal, o simplemente modificándola, interviniendo en la pronunciación de las letras llamadas bucales, y en la acción de silvar, mamar o besar.

BUCCINADOR

Se extiende desde ambas mandíbulas a la comisura de los labios y constituye la pared lateral de la cavidad bucal (región de los carrillos o región geniana).

Inserciones. Por atrás, se inserta en la parte posterior del reborde alveolar de los dos maxilares, en la parte correspondiente a los tres últimos molares, en el ligamento pterigomaxilar y en el borde anterior de la rama ascendente; desde esos lugares, sus fibras convergen hacia la comisura de los labios y terminan en la cara profunda de la piel y de la mucosa de esa comisura. (Fig. 331.)

Relaciones. Al nivel de su inserción posterior, el buccinador está en relación con el constrictor superior de la faringe, que se inserta en el mismo ligamento pterigomaxilar. En su porción comisural se relaciona con el orbicular de los labios, el canino, el triangular de los labios y el gran cigomático.

Su cuerpo muscular está interiormente en contacto con la mucosa bucal y por fuera con la rama ascendente del maxilar inferior, con la apófisis coronoides del mismo, con el músculo temporal, con el masetero, del que está separado por la bola grasosa de Bichat, con el nervio bucal, con la arteria y la vena faciales y con el canal de Stenon, que atraviesa el buccinador para desembocar al nivel del segundo grueso molar superior.

Se halla cubierto el buccinador por la aponeurosis del mismo nombre, la cual se inserta por atrás, al mismo tiempo que la aponeurosis maseterina, en el borde anterior de la apófisis coronoides; por arriba y por abajo se fija en los rebordes alveolares correspondientes. La aponeurosis del buccinador, gruesa y resistente en su parte posterior, se adelgaza paulatinamente hacia delante.

Inervación. Recibe ramos de los nervios temporofacial y cervicofacial; en cambio, el nervio bucal, rama del maxilar inferior que lo atraviesa, no interviene en su inervación motora, pues se trata de un nervio puramente sensitivo.

Acción. Por su contracción, estos músculos mueven hacia atrás las comisuras de los labios, ampliando el diámetro transversal del orificio bucal. Por otro lado, cuando los carrillos se hallan distendidos, la contracción de los buccinadores los comprime contra los arcos alveolares e influye, por consiguiente, en los movimientos de la masticación y en el silbido.

ELEVADOR COMUN DEL ALA DE LA NARIZ Y DEL LABIO SUPERIOR

Es un músculo colocado en sentido vertical que se extiende de la apófisis ascendente del maxilar superior al labio superior.

Inserciones. Se inserta por arriba en la cara externa de la apófisis ascendente del maxilar superior y en ocasiones su inserción se extiende a los huesos propios de la nariz y a la apófisis orbitaria interna del frontal; se dirige después verticalmente hacia abajo y al nivel de la base de la nariz se divide en dos fascículos; el interno termina en la piel de la parte posterior del ala de la nariz y el externo continúa más abajo hasta fijarse en la cara profunda de la piel del labio superior. (Fig. 332.)

Relaciones. Se halla cubierto por la piel y a su vez cubre parcialmente a la rama ascendente del maxilar superior, al transverso de la nariz, al mirtiforme y al orbicular de los labios.

Inervación. Recibe su inervación del temporofacial.

Acción. Eleva el ala de la nariz y el labio superior.

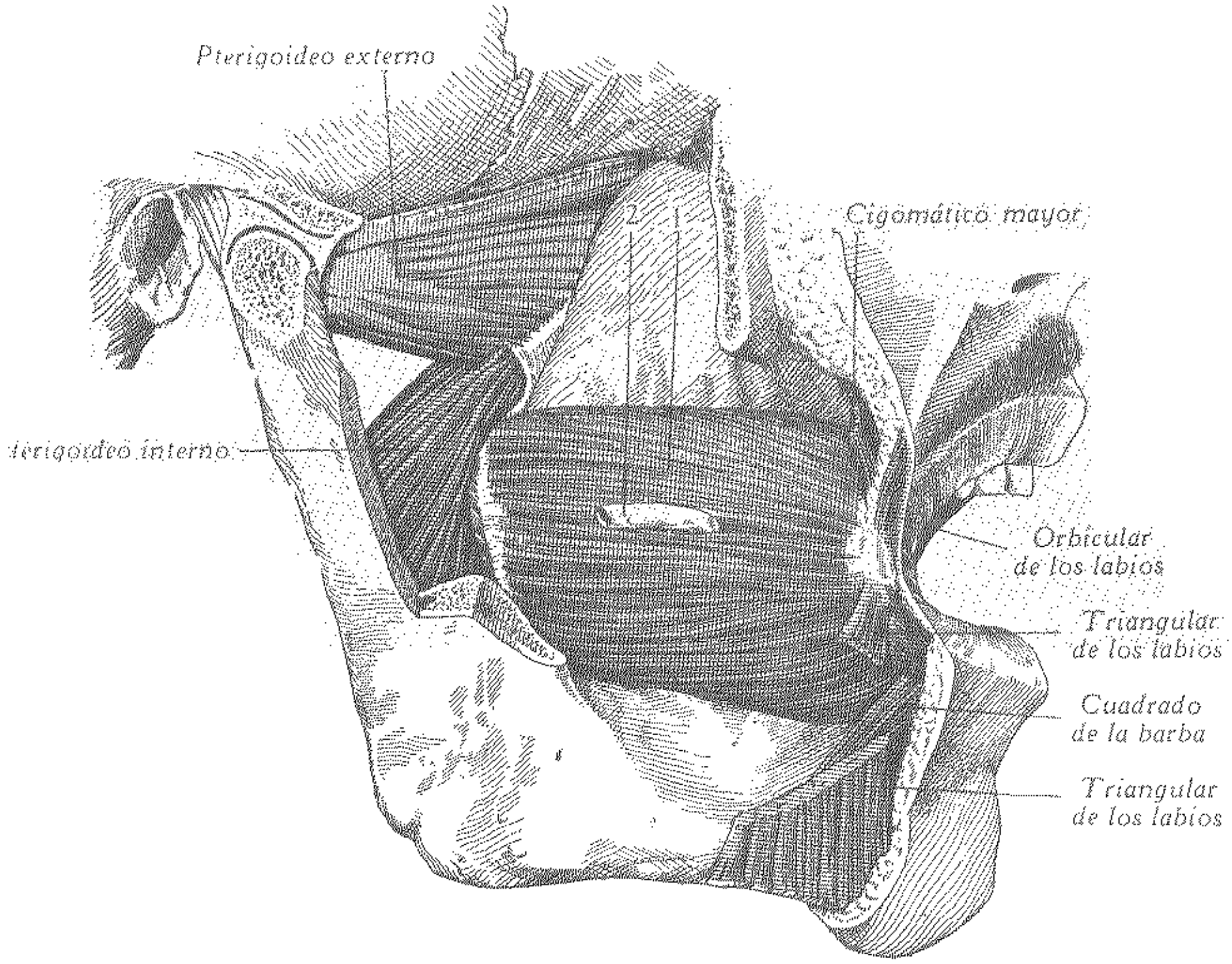

FIG. 331. MÚSCULO BUCCINADOR, CARA EXTERNA.

1, buccinador; 2, conducto de Stenon.

ELEVADOR PROPIO DEL LABIO SUPERIOR

Se extiende de la porción suborbitaria al labio superior.

Inserciones. Superiormente toma inserción por debajo del reborde orbitario inferior y por encima del agujero suborbitario del maxilar superior; se dirige luego hacia abajo para insertarse en la cara profunda de la piel del labio superior. (Véase fig. 327.)

Relaciones. Está cubierto por el orbicular de los párpados en su parte superior y por la piel en su parte inferior; en cambio su cara profunda cubre el canino. Por fuera, se relaciona con el cigomático menor y por dentro con el elevador común del labio superior y del ala de la nariz.

Inervación. Está inervado por ramos del temporofacial.

Acción. Eleva el labio superior.

CANINO

Está situado en la fosa canina, desde donde se extiende a la comisura de los labios.

Inserciones. Toma inserción en la parte superior de la fosa canina y sus fibras se dirigen luego hacia fuera para terminar en la cara profunda de la piel y de la mucosa de la comisura de los labios; en este lugar se mezclan con las del orbicular de los labios, las del cigomático mayor y las del triangular de los labios. (Véase fig. 332.)

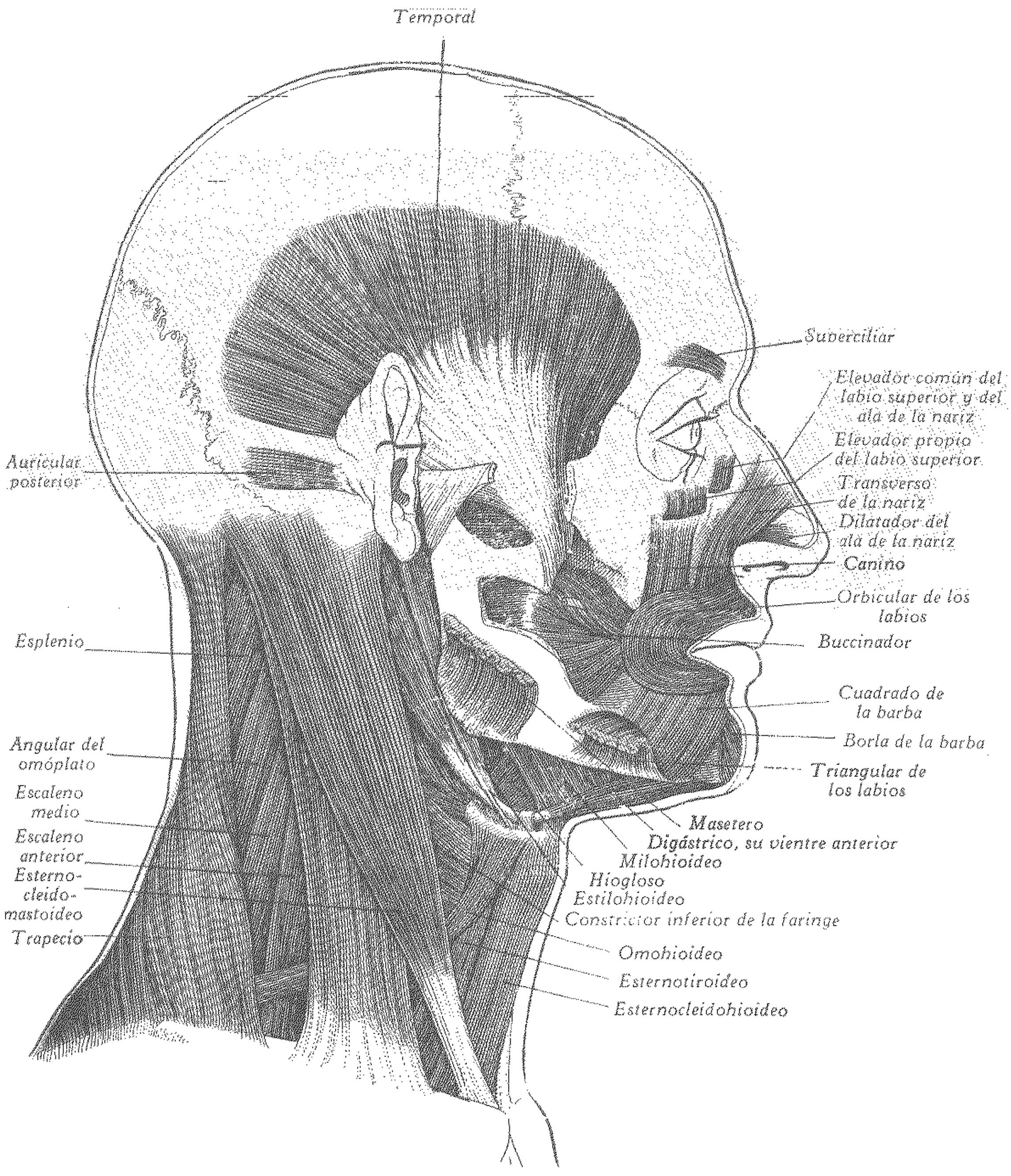

FIG. 332. MÚSCULOS PROFUNDOS DEL CRÁNEO, CARA Y REGIÓN LATERAL DEL CUELLO

Relaciones. Su cara superficial se relaciona con el elevador propio del labio superior, con los nervios y vasos suborbitarios y con la piel; su cara profunda cubre parte del maxilar superior.

Inervación. Recibe ramos del temporofacial.

Acción. Levanta y dirige hacia dentro la comisura de los labios.

CIGOMATICO MENOR

Se extiende del hueso malar al labio superior.

Inserciones. Por arriba se inserta en el hueso malar; se dirige luego hacia abajo y adelante para terminar en la cara profunda de la piel del labio superior, ~~por fuera del~~ elevador propio del mismo. (Véase fig. 327.)

Relaciones. Se halla parcialmente cubierto en su origen por el orbicular de los párpados y la piel lo cubre en el resto de su extensión; su cara profunda está en relación con el hueso malar y con los vasos faciales.

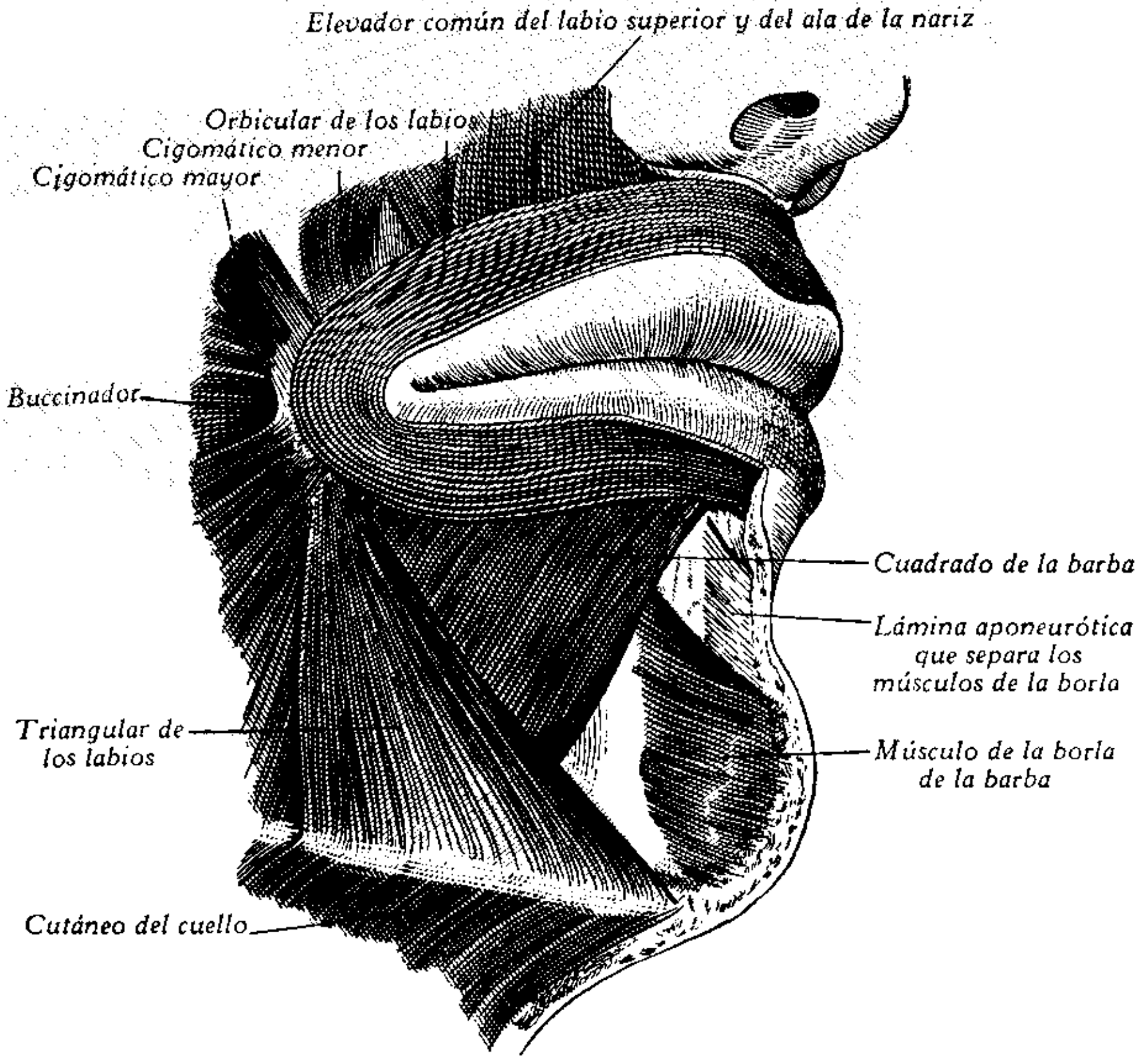

FIG. 333. MÚSCULOS DEL MENTÓN.

Inervación. Recibe filetes del temporofacial.

Acción. Desplaza hacia arriba y hacia fuera la parte media del labio superior.

CIGOMATICO MAYOR

Como el anterior, se extiende del malar al labio superior.

Inserciones. Por arriba, se fija sobre la cara externa del hueso malar, por afuera del anterior; se dirige luego oblicuamente hacia abajo y adelante para terminar en la cara profunda de la piel de la comisura labial correspondiente. (Véase fig. 327.)

Relaciones. Está cubierto por una densa capa de grasa y por la piel, y a su vez cubre por su cara profunda a parte del masetero, del buccinador y de la vena facial.

Inervación. Recibe, como el anterior, filetes del temporofacial.

Acción. Desplaza hacia arriba y afuera la comisura labial.

RISORIO DE SANTORINI

Es el más superficial de los músculos de la pared lateral de la boca y se extiende de la región parotídea a la comisura labial.

Inserciones. Por atrás, se inserta en el tejido celular que cubre a la región parotídea; después, sus fibras convergen hacia delante y se fijan en la cara profunda de la piel de la comisura labial.

Relaciones. Su cara superficial está cubierta por la piel, en tanto que su cara profunda se halla en relación con la parótida, con el masetero y con el buccinador.

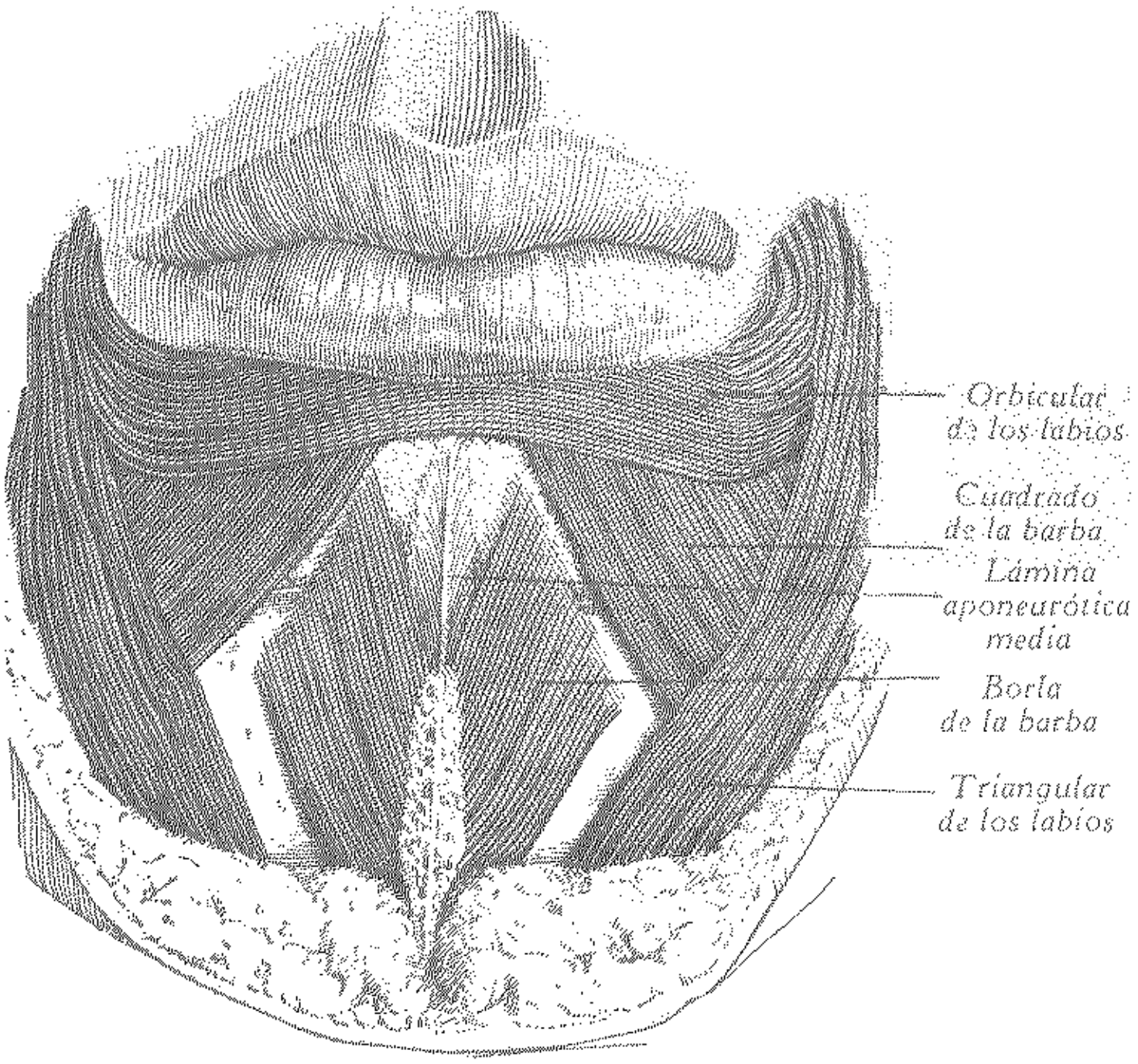

FIG. 334. MÚSCULOS DE LA BORLA DE LA BARBA.

Inervación. Recibe filetes del nervio cervicofacial.

Acción. Desplaza hacia atrás la comisura labial. Cuando se contraen los dos al mismo tiempo producen la sonrisa, de donde deriva el nombre de este músculo.

TRIANGULAR DE LOS LABIOS

Se extiende del maxilar inferior a la comisura labial. (Fig. 333.)

Inserciones. Se inserta por medio de láminas aponeuróticas en el tercio interno de la línea oblicua externa del maxilar inferior; sus fibras convergen luego hacia la comisura de los labios, donde se mezclan con las del cigomático mayor y las del canino, para ir a terminar en la cara profunda de los tegumentos.

Relaciones. Por su cara superficial está en relación con la piel, mientras su cara profunda cubre al cuadrado de la barba y al buccinador.

Inervación. Está inervado por filetes procedentes del cervicofacial.

Acción. Desplaza hacia abajo la comisura de los labios. Es, por lo tanto, el músculo que proporciona a la cara expresión de tristeza.

CUADRADO DE LA BARBA

Se extiende también del maxilar inferior al labio correspondiente. (Fig. 334.)

Inserciones. Como el anterior, se origina inferiormente en el tercio interno de la línea oblicua externa del maxilar inferior. Después se dirige arriba y adentro hasta alcanzar por su borde interno, y en la línea media, a su homónimo del lado opuesto; termina, finalmente, en la cara profunda de la piel del labio inferior.

Relaciones. Se halla cubierto por el triangular en su tercio inferior y está en relación con la piel en sus dos tercios superiores. A su vez cubre la cara externa del maxilar y se entrecruza con el semiorbicular inferior. En el espacio triangular limitado por los bordes internos de los dos cuadrados y el borde de la barbilla se encuentran situados los músculos borlas de la barba.

Inervación. Recibe filetes del nervio cervicofacial.

Acción. Desplaza hacia abajo y afuera el labio inferior.

BORLA DE LA BARBA

Se halla colocado al lado de la línea media y se extiende de la sínfisis mentoniana a la piel del mentón.

Inserciones. Por arriba se inserta en el maxilar inferior, a los lados de la línea media y por debajo de la mucosa gingival; sus fibras se dirigen después hacia abajo y adentro para terminar en la cara profunda de la piel del mentón. (Véase fig. 334.)

Relaciones. Está cubierto por la piel y en relación por su parte más superior con el semiorbicular inferior. Se halla separado del opuesto por un tabique fibroso, que se extiende de la sínfisis del mentón a la piel que cubre la eminencia mentoniana.

Inervación. Recibe filetes del nervio cervicofacial.

Acción. Al contraerse los músculos de ambos lados levantan la piel del mentón y la aplican contra la sínfisis.

CAP. 18

MUSCULOS DEL CUELLO

Los músculos del cuello se dividen según su situación. Así, se distinguen los músculos de la *región lateral del cuello*, los de la *región anterior o hioidea* y los de la *región prevertebral*. Los músculos de la *región posterior o nuca* deben considerarse en su mayor parte como músculos del tronco que se extienden hasta esa región. Por eso, serán estudiados posteriormente.

REGION LATERAL DEL CUELLO

Encontramos en ella los siguientes músculos, comenzando por los más superficiales: el *cutáneo del cuello*, el *esternocleidomastoideo*, los *escalenos* y el *recto lateral de la cabeza*.

CUTANEO DEL CUELLO

Es un músculo que se halla colocado sobre la aponeurosis superficial y por debajo de la piel; se extiende desde la región infraclavicular hasta la comisura de los labios.

Inserciones. Su inserción inferior se realiza en el tejido conjuntivo subcutáneo de la región infraclavicular y de la acromial; después se dirige hacia arriba y adentro hasta alcanzar el borde inferior del maxilar inferior. Sus haces internos se cruzan en la línea media con los haces correspondientes del cutáneo del lado opuesto y van a fijarse debajo de la piel del mentón, en tanto que los medios se insertan sobre el tercio interno de la línea oblicua externa del maxilar y, los externos, confundidos con las fibras del triangular y del cuadrado de la barba, terminan por fijarse en la piel de la comisura labial. (Véase fig. 327.)

Relaciones. La cara superficial del cutáneo está cubierta por el tejido celular y por la piel. Su cara profunda cubre a su vez al pectoral mayor, al deltoides y a la clavícula en su parte inferior; en su parte media cubre a los músculos omohioideo y esternocleidomastoideo, así como a la vena yugular externa y a los ramos del plexo cervical superficial; finalmente, su parte superior cubre el borde del maxilar inferior y a los músculos triangulares de los labios y cuadrado de la barba. Por debajo del maxilar y en cierto modo cubiertos también por el cutáneo, se hallan el vientre anterior del digástrico y el milohioideo. Conviene advertir de paso que todas las relaciones de la cara profunda de este músculo se verifican por intermedio de la aponeurosis superficial, sobre la cual dicha cara está aplicada.

Inervación. Recibe filetes nerviosos del cervicofacial.

Acción. Desplaza hacia abajo la piel de la barba y la del labio inferior y contribuye de este modo a modificar la expresión de la fisonomía en los estados de dolor y de cólera.

ESTERNOCLEIDOMASTOIDEO

Es un músculo vigoroso que se halla colocado por debajo del cutáneo y se extiende de la articulación esternoclavicular a la apófisis mastoides.

Inserciones. Su inserción inferior se verifica a favor de dos haces, de los cuales el externo o posterior es más ancho. El haz interno o *esternal* se inserta por medio de un fuerte tendón en la cara anterior del manubrio del esternón, se ensancha a medida que asciende, cubre al haz externo en su parte media y superior, y termina por fijarse en la

parte externa de la línea curva superior del occipital, así como en el borde posterior y en el vértice de la apófisis mastoidea. El haz externo o *clavicular* se inserta mediante láminas tendinosas en el borde anterior y parte de la cara superior del cuarto interno de la clavícula; desde aquí se dirige hacia arriba y poco después de cruzar por detrás del haz esternal sus fibras se subdividen en dos fascículos, uno de los cuales va a fijarse en el borde posterior y vértice de la apófisis mastoides, en tanto que el otro lo hace en la parte externa de la línea curva occipital.

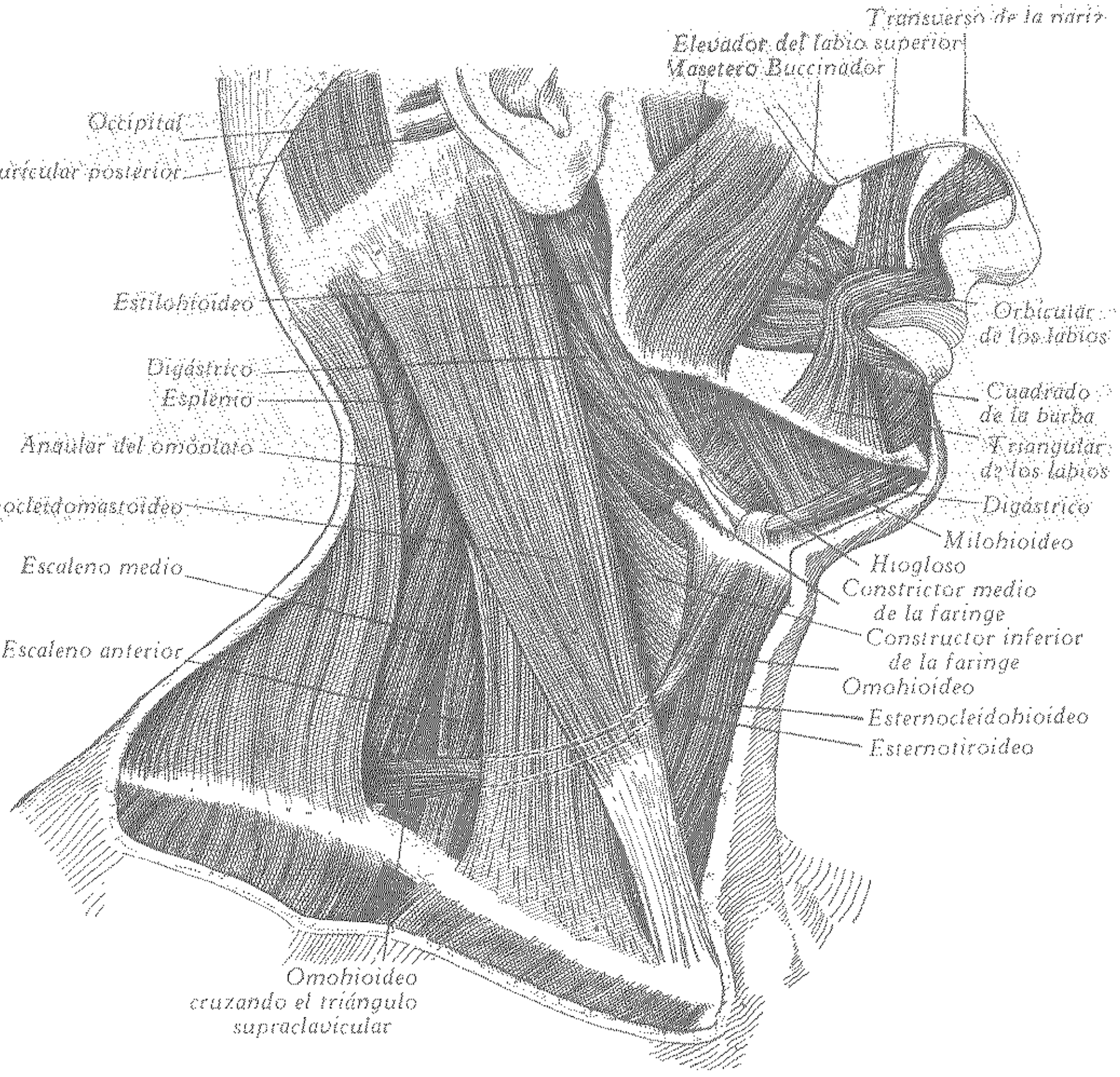

FIG. 335. MÚSCULOS DE LA REGIÓN LATERAL DEL CUELLO.

Resulta de lo que antecede que la inserción inferior del esternocleidomastoideo se realiza por medio de dos haces claramente separados, entre los cuales queda un espacio triangular de base inferior. En cambio, su inserción superior se hace mediante una sola masa muscular, aunque dividida en dos distintos planos. (Fig. 335.)

Relaciones. Su cara superficial está en relación con la aponeurosis y con la piel en sus dos tercios externos, y con el cutáneo del cuello, la yugular externa y las ramas del plexo cervical superficial, en su tercio medio. Su cara profunda cubre la articulación esternoclavicular, la parte inferior del esternotiroideo, los escalenos, el esplenio, el angular del omóplato y el digástrico.

Está en relación también este músculo con el paquete neurovascular del cuello y con el simpático cervical, situado más profundamente que el paquete vascular. Además, se relaciona con la cadena ganglionar carotídea, colocada por delante del paquete neuro-

vascular. El borde anterior, oblicuo hacia abajo y adelante, se halla en relación por su parte superior con la parótida, y más abajo con el ángulo del maxilar.

El borde posterior, casi paralelo al anterior, está en relación con las cinco ramas del plexo cervical superficial y limita por delante el triángulo supraclavicular.

Inervación. Recibe dos ramos procedentes del nervio espinal, así como otras ramas derivadas del tercer par cervical.

Acción. La contracción simultánea de ambos músculos produce la extensión de la cabeza sobre el cuello. En cambio cuando se contrae aisladamente, inclinan la cabeza hacia el músculo que se contrae, llevando la barba hacia el lado opuesto.

ESCALENOS

Los músculos escalenos son tres: escaleno anterior, medio y posterior, y constituye en conjunto una masa muscular situada en la parte lateral y media del cuello, por dentro del cutáneo y del esternocleidomastoideo. Se extiende dicha masa muscular desde las apófisis transversas de las vértebras cervicales (salvo la del atlas, por lo común) a las dos primeras costillas.

Inserciones. El *escaleno anterior* se inserta por arriba merced a sendas láminas tendinosas en los tubérculos anteriores de las apófisis transversas de las vértebras cervicales tercera, cuarta, quinta y sexta; desde estos lugares sus fibras convergen en un cuerpo muscular, el cual mediante un tendón de forma cónica se fija en el tubérculo de Lisfranc de la primera costilla.

El *escaleno medio* se inserta superiormente en los tubérculos anteriores de las apófisis transversas de las seis últimas vértebras cervicales e inferiormente por medio de un tendón en la cara superior de la primera costilla, por detrás de la inserción del escaleno anterior, del cual queda separado por el canal de la arteria subclavia. (Fig. 336.)

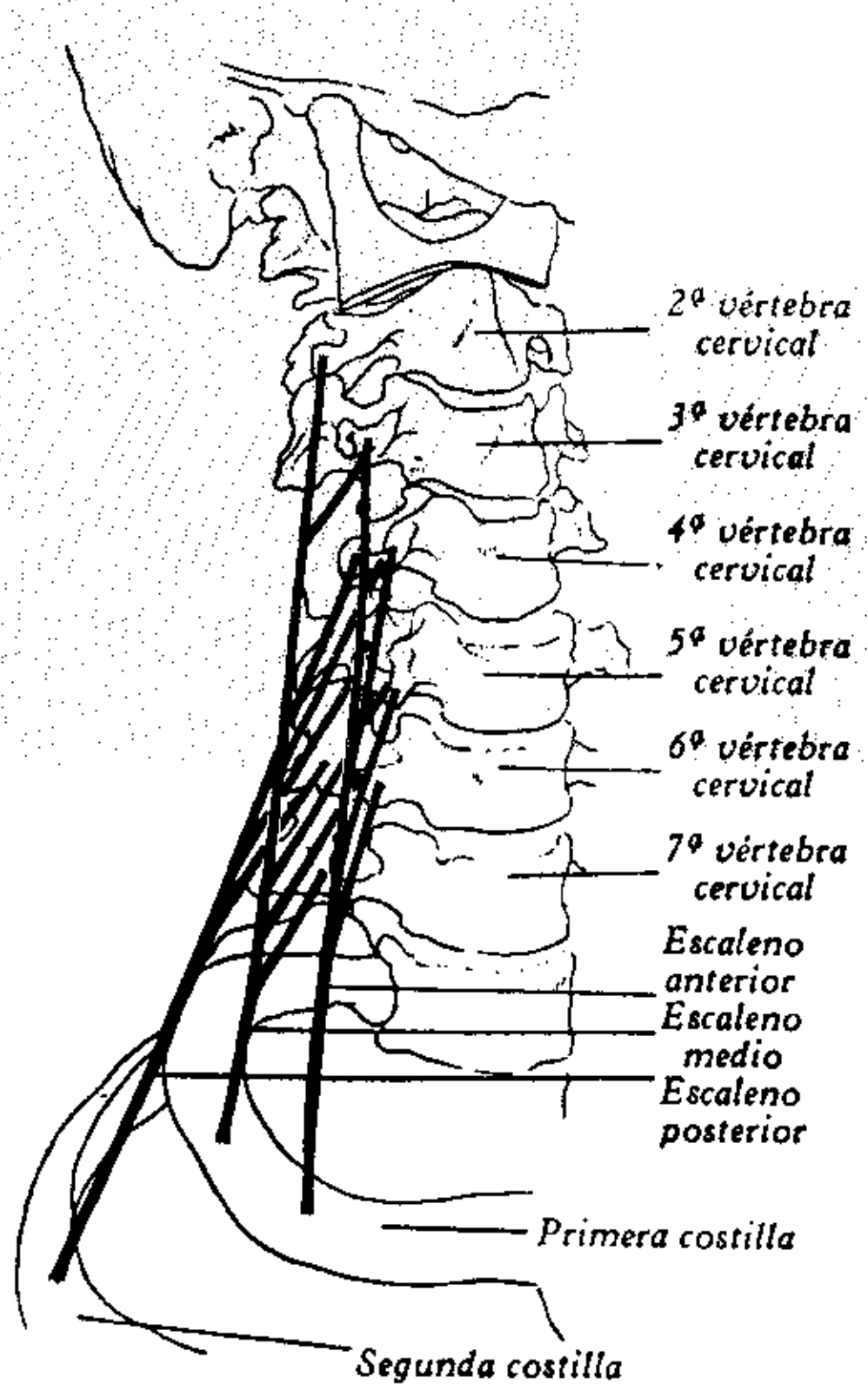

FIG. 336. ESQUEMA DE LA INSERCIÓN DE LOS ESCALENOS.

Por último, el *escaleno posterior* se fija por arriba en el tubérculo posterior de las apófisis transversas de la cuarta, quinta y sexta vértebras cervicales, y por abajo, merced a un tendón aplanado de afuera adentro, en el borde superior y en la cara externa de la segunda costilla. (Véase fig. 337.)

Relaciones. El escaleno anterior está en relación por delante con la vena subclavia, con el músculo subclavio, con el omohioideo y con el nervio frénico y por atrás con el escaleno medio. Por dentro con los músculos largo del cuello y recto anterior mayor de la cabeza. Entre las inserciones inferiores del escaleno anterior y del medio pasan la arteria subclavia y los troncos nerviosos del plexo braquial; finalmente, entre el escaleno medio y el posterior pasa el nervio de Bell que inerva al serrato mayor.

Inervación. Reciben múltiples filetes nerviosos procedentes de ramas anteriores de los nervios cervicales tercero, cuarto, quinto y sexto.

Acción. Cuando las costillas permanecen fijas, la contracción de los escalenos de un lado produce la inclinación de la parte cervical de la columna vertebral hacia dicho lado; en cambio, su contracción simultánea proporciona a esa parte de la columna una gran rigidez. Por otro lado, al contraerse estos músculos, cuando la columna vertebral permanece fija, elevan las costillas, contribuyendo a los movimientos respiratorios de inspiración.

RECTO LATERAL DE LA CABEZA

Se halla situado en la región superior del cuello, cubierto por los músculos de la nuca que lo ocultan completamente. Es relativamente corto y se extiende del atlas al occipital.

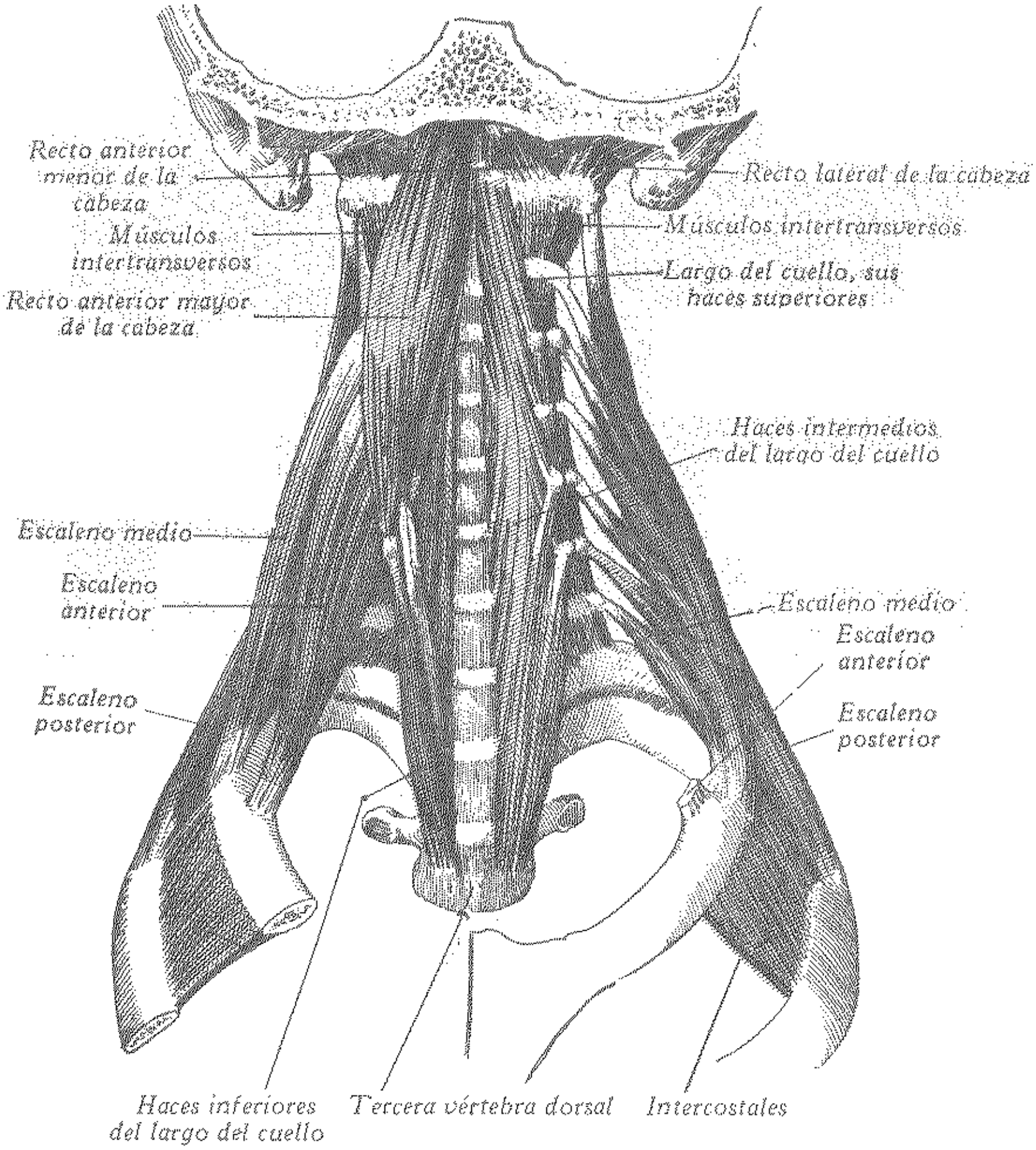

FIG. 337. MÚSCULOS PROFUNDOS DEL CUELLO.

Inserciones. Toma inserción por arriba en la apófisis yugular del occipital (representante de la apófisis transversa de las vértebras) y, por abajo, en la apófisis transversa del atlas. (Fig. 337.)

Relaciones. Por delante está en relación con el recto anterior menor de la cabeza y con la vena yugular interna y, por atrás, con el recto posterior mayor y con el oblicuo menor de la cabeza.

Inervación. Recibe un filete nervioso del primer nervio cervical (rama anterior).

Acción. La contracción de uno de los rectos laterales inclina la cabeza hacia el lado correspondiente, en cambio su contracción simultánea fija la cabeza sobre el atlas.

MUSCULOS DE LA REGION HIOIDEA

Se distinguen en esta región dos grupos musculares: los *músculos suprahioideos* y los *infrahioideos*.

MUSCULOS SUPRAHIOIDEOS

Reciben este nombre por hallarse situados por encima del hueso hioides y son los siguientes: *digástrico, estilohioideo, milohioideo* y *geniohioideo.*

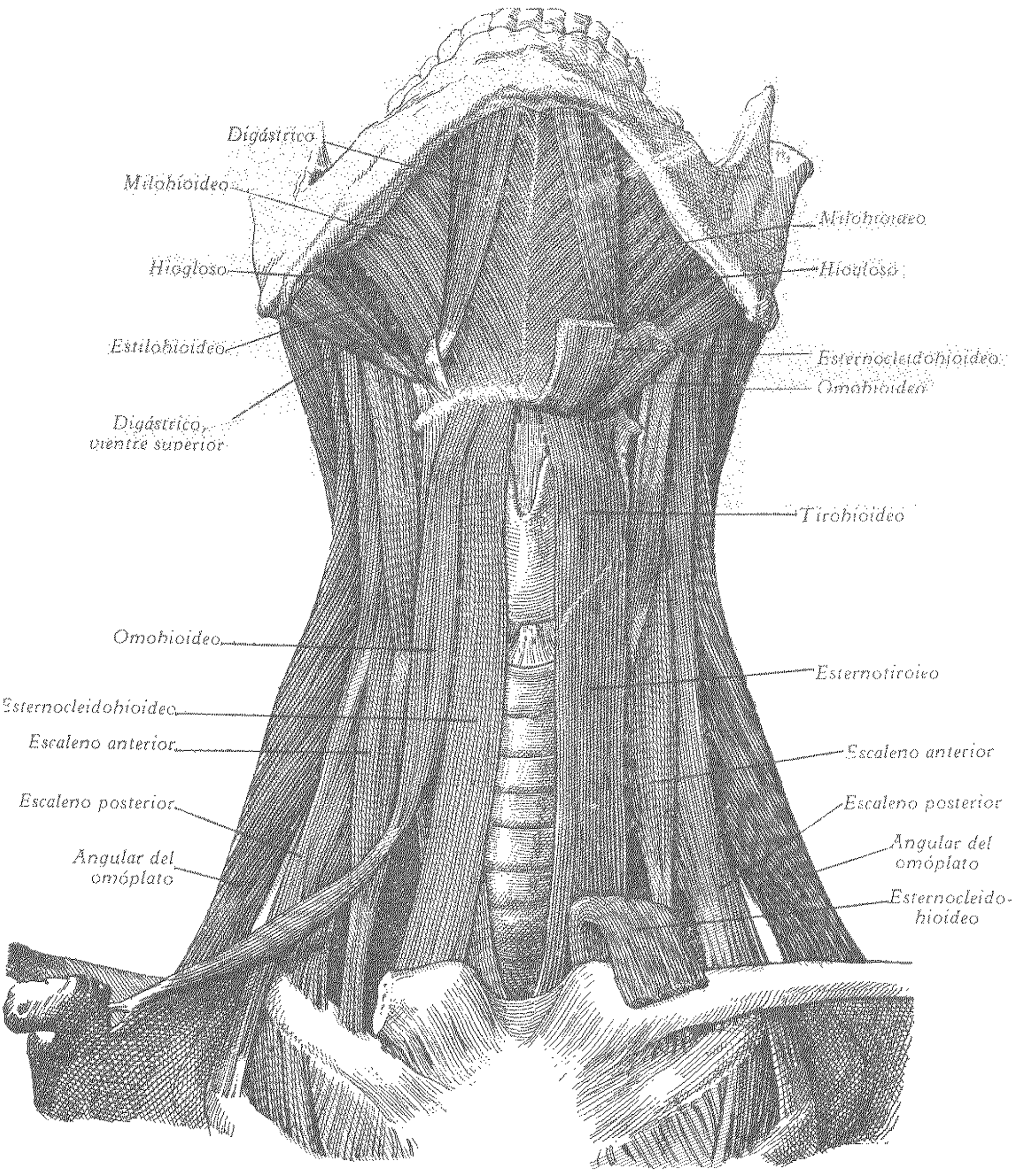

DIGASTRICO

Como su nombre indica, es un músculo compuesto por dos vientres musculares y un tendón intermedio. Se extiende del temporal al maxilar inferior. (Fig. 338.)

Inserciones. El vientre posterior del digástrico se inserta en la ranura digástrica de la apófisis mastoidea del temporal, ya directamente o bien por medio de láminas tendinosas; desde dicho lugar, se dirigen sus fibras hacia abajo y adelante para terminar en el *tendón intermedio,* el cual sigue al principio la misma dirección del vientre posterior, atraviesa el tendón del estilohioideo sobre el cuerpo del hueso hioides, y cambia entonces de dirección. Esta se vuelve ahora hacia arriba, adelante y adentro, al mismo tiempo que el tendón termina y se inicia el vientre anterior que va a insertarse finalmente en la fosa digástrica del maxilar inferior. (Véase fig. 338.)

Al atravesar el tendón intermedio al tendón del estilohioideo, aquél emite por su cara interna una serie de fibras aponeuróticas que se dirigen hacia dentro, se entrecruzan con las del digástrico del lado opuesto y se confunden con la aponeurosis cervical superficial, que es así reforzada por ellas. El tendón intermedio emite también fibras descendentes

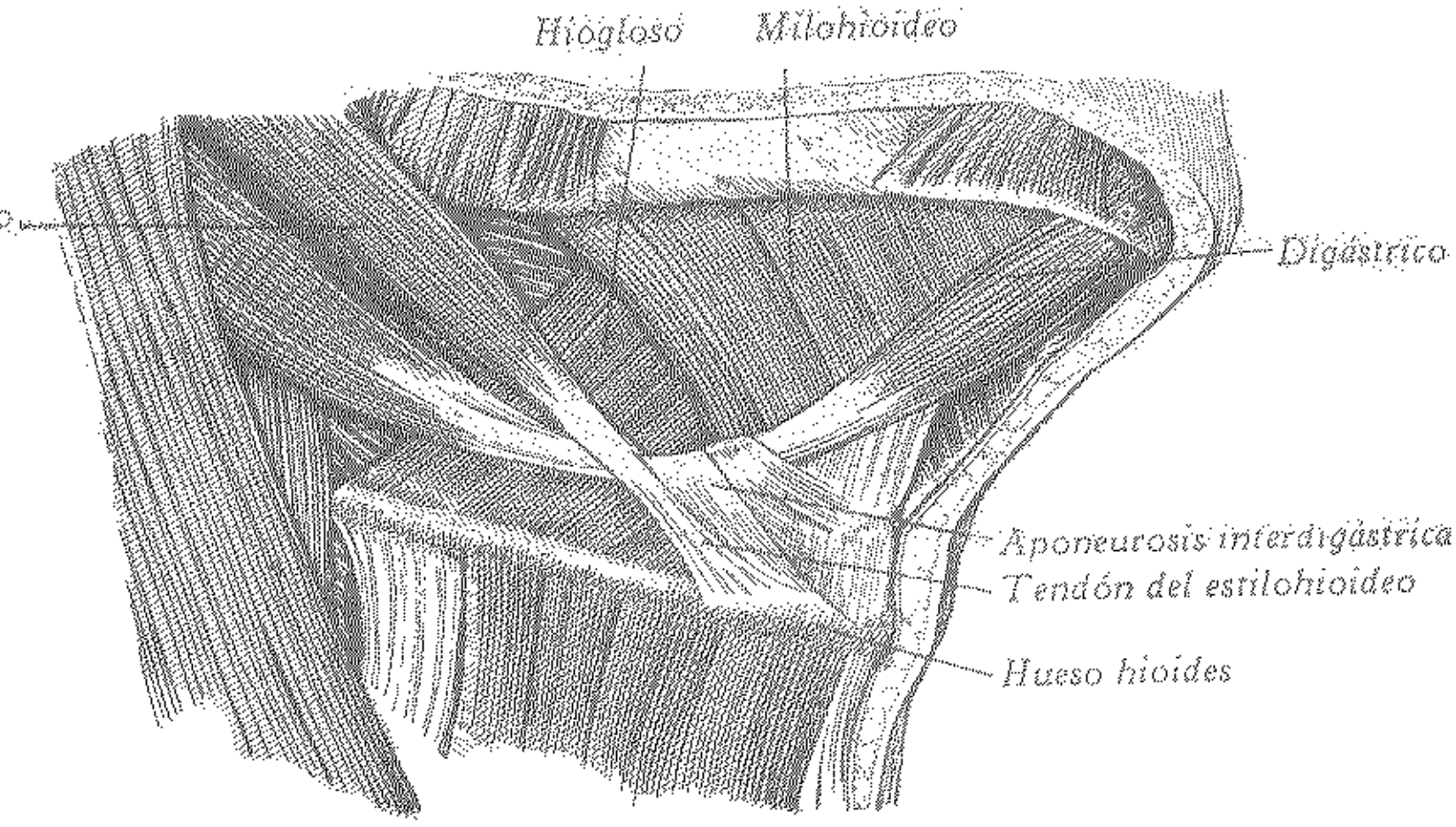

FIG. 339. TENDÓN INTERMEDIO DEL DIGÁSTRICO.

que van a fijarse al hueso hioides y que toman la forma de arco o túnel donde se desliza dicho tendón. (Fig. 339.)

Relaciones. El vientre posterior está en relación por su cara externa con la apófisis mastoides, el esplenio y el esternocleidomastoideo; por delante, con el estilohioideo. Por su cara interna con el estilogloso, con los ligamentos estilohioideo y estilomaxilar, con el gran hipogloso, con las carótidas interna y externa y con el origen de las arterias lingual y facial.

El tendón intermedio se relaciona por fuera con la glándula submaxilar y, por dentro, con el milohioideo y el gran hipogloso, con los cuales forma un triángulo o ***triángulo de Pirogoff,*** también llamado *de la lingual,* cuyo fondo está ocupado por el músculo hiogloso. (Véase fig. 340.)

El vientre anterior se relaciona por su cara externa con la aponeurosis cervical superficial, con el cutáneo del cuello y con la piel; por dentro se halla en contacto con el milohioideo.

Inervación. El vientre posterior recibe un ramo del nervio facial y otro del glosofaríngeo, en tanto que el vientre anterior está inervado por un ramo del milohioideo, nervio procedente del maxilar inferior (ramo del trigémino.)

Acción. La contracción del vientre anterior hace descender al maxilar inferior cuando permanece fijo el hueso hioides; por el contrario, eleva el hueso hioides cuando es el maxilar el que permanece fijo. Cuando se contrae el vientre posterior, se eleva el hueso hioides si permanece fija la cabeza; o por el contrario, se inclina la cabeza, si es el hioides el que permanece fijo. La independencia de las dos masas musculares del digástrico es tan-

to mayor cuanto que se hallan inervadas por distintos nervios. Su contracción simultánea es más bien excepcional y produce la elevación del hioides.

ESTILOHIOIDEO

Es un músculo en forma de huso, situado en casi toda su extensión por dentro y por delante del vientre posterior del digástrico. Se extiende de la apófisis estiloides al hueso hioides.

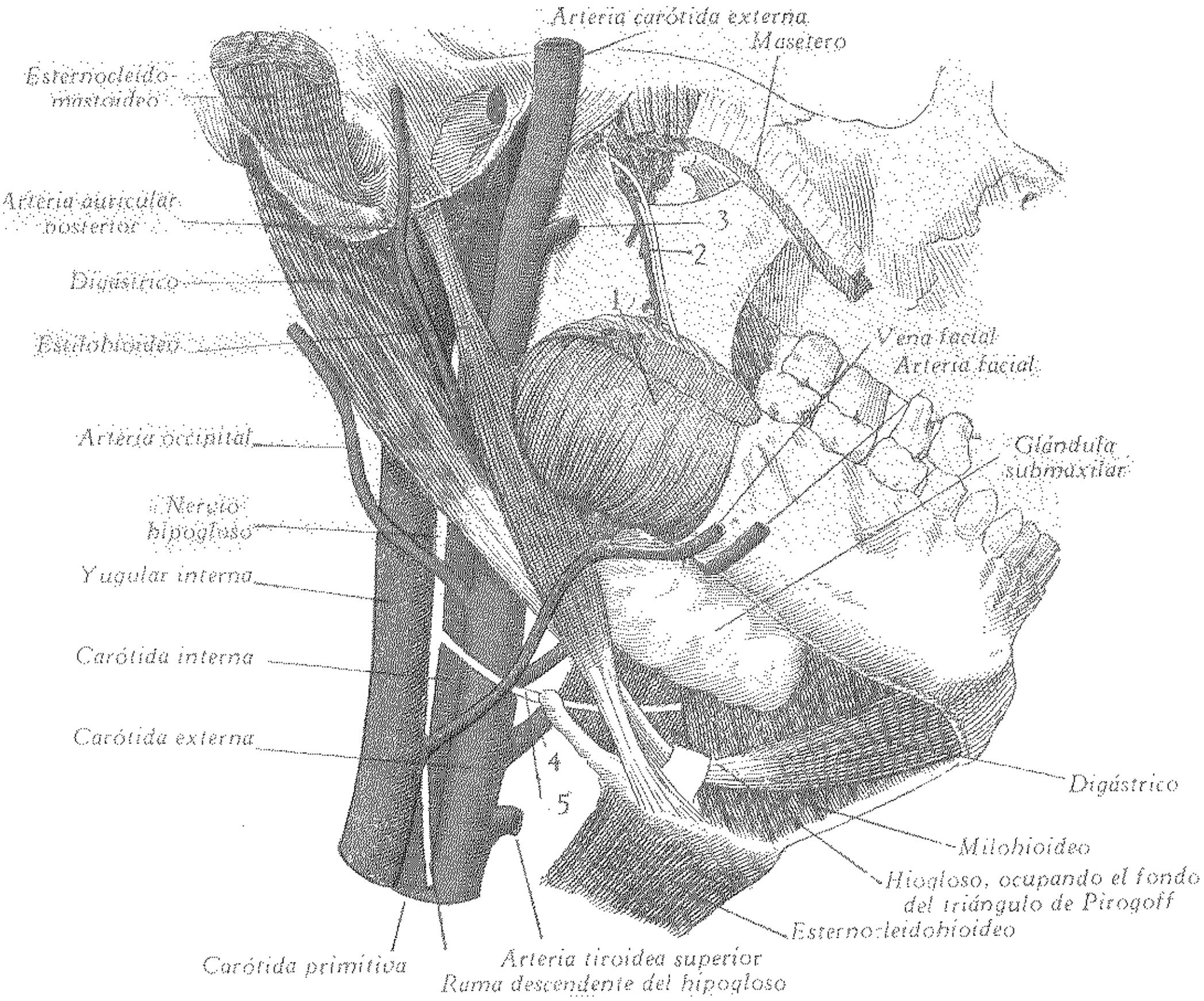

FIG. 340. MÚSCULOS DIGÁSTRICO Y ESTILOHIOIDEO; SUS RELACIONES.

1, masetero; 2, arteria y nervios maseterinos; 3, transversa de la cara; 4, arteria lingual; 5, nervio hipogloso.

Inserciones. Por arriba se inserta en la porción externa de la base de la apófisis estiloides; desde aquí se dirige hacia abajo y adelante y termina por fijarse en la cara anterior del hioides. La inserción hioidea se realiza mediante un tendón que hacia su parte media se halla dividido en dos, para dejar pasar al tendón intermedio del digástrico; por debajo de éste las dos porciones se juntan y forman de nuevo un solo tendón. (Fig. 340.)

Relaciones. Tiene las mismas relaciones que el vientre posterior del digástrico.

Inervación. Recibe un ramo nervioso procedente del facial.

Acción. Es elevador del hueso hioides.

MILOHIOIDEO

Entre los dos milohioideos forman el suelo de la boca. Su forma es aplanada y más o menos cuadrangular y se extiende del maxilar inferior al hueso hioides.

Inserciones. La inserción superior del milohioideo se hace en la línea milohioidea del maxilar inferior; se dirige después hacia abajo y adentro y mientras las fibras posteriores se insertan en la cara anterior del hueso hioides, las anteriores lo hacen en un rafe aponeurótico que se extiende de la sínfisis mentoniana al hueso hioides.

Relaciones. Por su cara superficial, que es la inferior, está en relación con la glándula submaxilar, con el vientre anterior del digástrico y con el cutáneo del cuello. Su cara profunda se relaciona con el geniohioideo, el hiogloso, con los nervios lingual y gran hipogloso y con el canal de Wharton que sigue al principio su borde posterior.

Inervación. Recibe su inervación del nervio milohioideo, el cual procede del dentario inferior.

Acción. Es elevador del hueso hioides y eleva también la lengua, interviniendo por consiguiente en los movimientos de deglución.

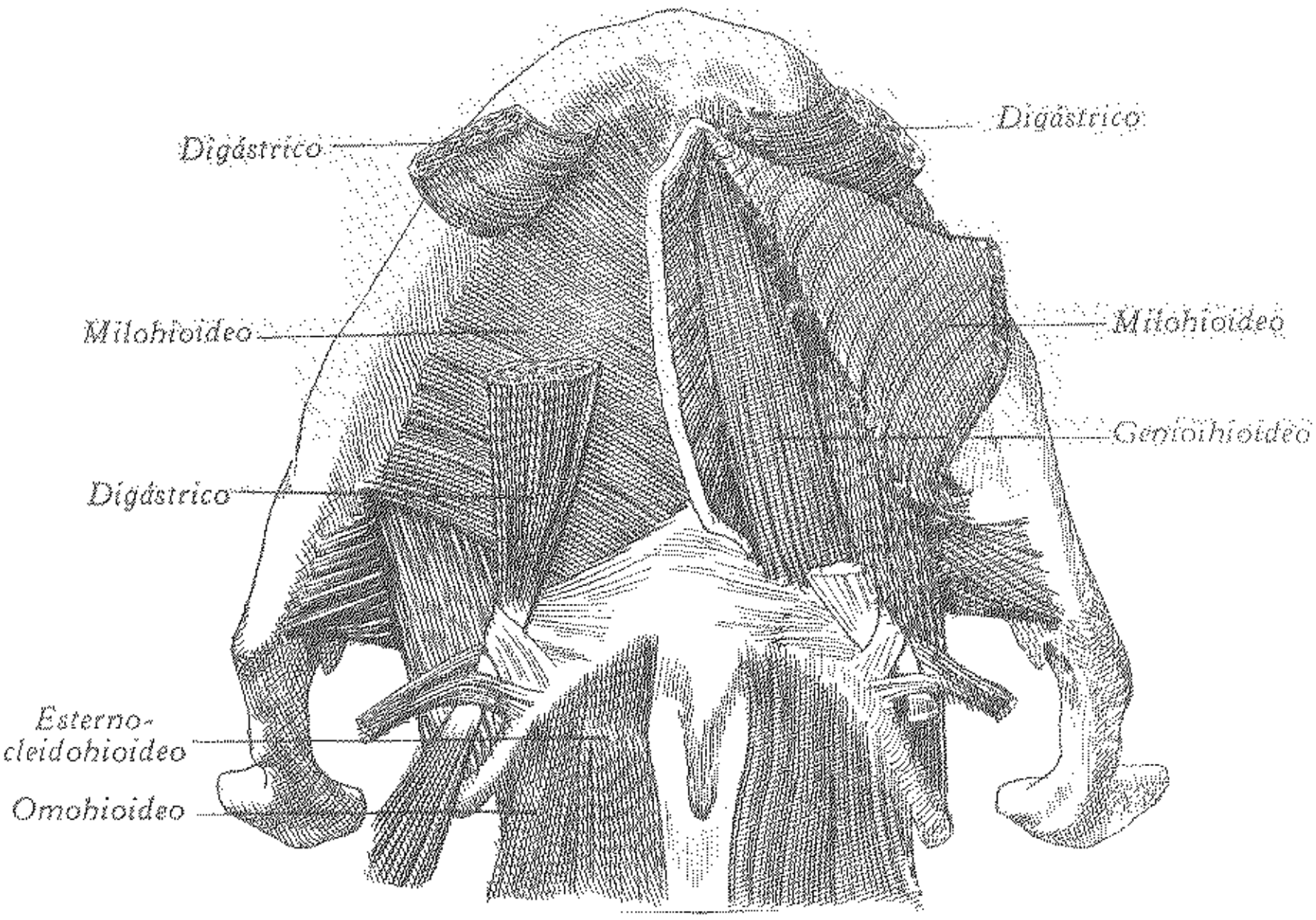

FIG. 341. MÚSCULOS MILOHIOIDEOS VISTOS POR ABAJO. EL IZQUIERDO ABIERTO PARA MOSTRAR EL GENIOHIOIDEO.

GENIOHIOIDEO

Es un músculo corto que se extiende, como el precedente, encima del cual se halla situado, del maxilar inferior al hueso hioides.

Inserciones. Superiormente, se inserta este músculo en la apófisis geni inferior del maxilar, merced a láminas tendinosas muy cortas; sigue luego una dirección oblicua hacia abajo y atrás para insertarse en la cara anterior del cuerpo del hueso hioides. (Figura 341.)

Relaciones. Su borde interno se halla en relación con el borde interno del músculo del lado opuesto y ambos se relacionan por su cara inferior con el milohioideo, y por arriba, con el geniogloso, la glándula sublingual y la mucosa del piso de la boca.

Inervación. Recibe su inervación del nervio hipogloso.

Acción. Es elevador del hueso hioides o abatidor del maxilar inferior, según donde tome su punto de apoyo.

MUSCULOS INFRAHIOIDEOS

Su situación inferior con respecto al hueso hioides hace que se les dé esta denominación y son cuatro: el *esternocleidohioideo,* el *omohioideo,* el *esternotiroideo* y el *tirohioideo.*

ESTERNOCLEIDOHIOIDEO

Como su nombre indica, es un músculo que se extiende del esternón y la clavícula al hueso hioides.

Inserciones. Toma inserción por abajo en la cara posterior de la porción más interna de la clavícula, en el ligamento esternoclavicular posterior, en la cara posterior del mango del esternón y en el primer cartílago costal; se dirige después hacia arriba para insertarse en el borde inferior del hueso hioides. (Véase fig. 338.)

Relaciones. Está en relación por delante con la piel, el cutáneo y la aponeurosis y en su parte más inferior con el esternocleidomastoideo. Su cara posterior cubre al esternotiroideo y al tirohioideo.

Inervación. Recibe ramos de los tres primeros nervios cervicales, y también del asa del hipogloso.

Acción. Funciona como abatidor del hueso hioides.

OMOHIOIDEO

Es un músculo digástrico que se halla situado a los lados del cuello y se extiende del omóplato al hueso hioides.

Inserciones. El vientre posterior se inserta en el borde superior del omóplato, por dentro de la escotadura coracoidea; sigue luego hacia dentro y adelante, cruza por fuera al paquete neurovascular del cuello y se continúa con el tendón intermedio. Este, al continuarse con el vientre anterior, cambia de dirección, se vuelve hacia arriba, y va a fijarse en la porción externa del hueso hioides y en el asta mayor de éste, inmediatamente por fuera del esternocleidohioideo. (Véanse figs. 337 y 338.)

Relaciones. La inserción escapular de este músculo se halla cubierta por el trapecio. Al pasar por la región supraclavicular, su cara anterior se relaciona con la clavícula y con el músculo subclavio, pero no tarda en volverse superficial y hallarse cubierta solamente por la aponeurosis, por el cutáneo y por la piel; dicha cara anterior cruza después por la cara profunda del esternocleidomastoideo y se torna nuevamente superficial en su porción superior, donde queda cubierta por la aponeurosis y por la piel.

La cara profunda del omohioideo se relaciona con el serrato mayor en su origen escapular; más tarde lo hace con los escalenos, plexo braquial y paquete neurovascular del cuello (yugular interna, carótida primitiva y neumogástrico); finalmente, su porción vertical queda separada de la glándula tiroides y de la laringe por los músculos esternotiroideo y tirohioideo.

La aponeurosis cervical media se extiende transversalmente de un omohioideo al del lado opuesto y envuelve al músculo después de desdoblarse al nivel de su borde interno.

Inervación. Recibe ramos nerviosos del asa del hipogloso procedentes de las ramas anteriores de los tres primeros nervios cervicales.

Acción. Funciona como depresor del hueso hioides y, según ciertos autores, también sería tensor de la aponeurosis cervical media, contribuyendo así a favorecer la circulación venosa del cuello durante la inspiración.

ESTERNOTIROIDEO

Está situado en la parte anterior del cuello, por detrás del esternocleidohioideo y se extiende del esternón al cartílago tiroides.

Inserciones. Inferiormente se inserta en la cara posterior del manubrio del esternón y en la misma cara del primer cartílago costal; desde estos lugares se dirige verticalmente hacia arriba para ir a fijarse en los dos tubérculos que presenta la cara externa del cartílago tiroides y en el cordón fibroso que los une. (Véase fig. 338.)

Relaciones. Por delante está cubierto por el esternocleidohioideo, en tanto que por atrás cubre, a su vez, al cuerpo tiroides y a la tráquea, alcanzando en parte el paquete vascular del cuello.

Inervación. Por su parte externa recibe filetes nerviosos procedentes del asa del hipogloso.

Acción. Su función es hacer descender el cartílago tiroides y, por tanto, la laringe.

TIROHIOIDEO

Puede considerarse más propiamente como continuación del anterior y se extiende del cartílago tiroides al hueso hioides.

Inserciones. Su inserción inferior se hace en los tubérculos tiroideos y en el ligamento que los une, y la superior en el borde inferior del asta mayor y del cuerpo del hueso hioides. (Véanse figs. 337 y 338.)

Relaciones. Su cara anterior se halla cubierta por los músculos esternocleidohioideo y omohioideo, en tanto que su cara posterior cubre parcialmente al cartílago tiroides y a

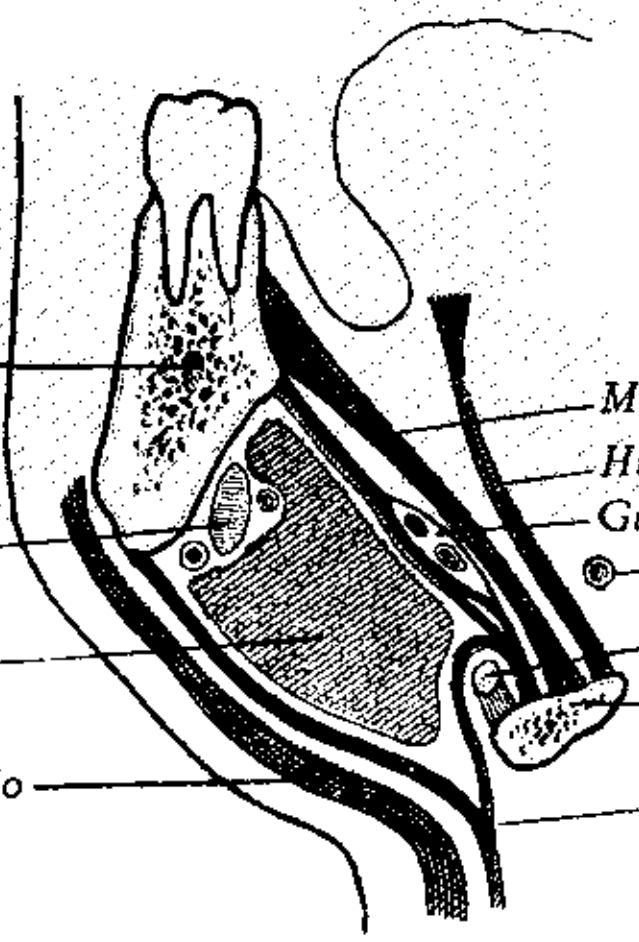

FIG. 342. CORTE VERTICAL DE LA CELDA SUBMAXILAR.

la membrana tirohioidea, así como a los nervios laríngeos superiores. La *bolsa serosa de Boyer* está situada entre el músculo y la membrana tirohioidea.

Inervación. Recibe un ramo, llamado *nervio del tirohioideo,* procedente del hipogloso mayor.

Acción. Funciona como elevador de la laringe o como depresor del hueso hioides, según donde tome su punto fijo.

MUSCULOS DE LA REGION PREVERTEBRAL

Ocupan el plano más profundo de los músculos del cuello; se hallan situados, como indica su nombre, en la parte anterior de la columna vertebral y son en número de tres: *recto anterior mayor de la cabeza, recto anterior menor de la cabeza* y *largo del cuello.*

RECTO ANTERIOR MAYOR DE LA CABEZA

Es un músculo corto y aplanado que se extiende del occipital a las apófisis transversas de la columna cervical.

Inserciones. Se inserta superiormente en la cara inferior de la apófisis basilar, por delante del agujero occipital; después se dirige hacia fuera y abajo, se divide en cuatro haces que se fijan, a favor de sendos tendones, en los tubérculos anteriores de las apófisis transversas de la tercera, cuarta, quinta y sexta vértebras cervicales. (Véase fig. 337.)

Relaciones. La cara anterior de este músculo se halla cubierta por la aponeurosis prevertebral y por intermedio de ella está en relación con la faringe, la carótida interna, la yugular interna, el neumogástrico y el simpático cervical.

Inervación. Recibe de tres a cuatro ramos nerviosos, procedentes del primero y segundo arcos del plexo cervical.

Acción. Funciona como flexor de la cabeza sobre la columna vertebral, cuando se contraen simultáneamente los músculos de ambos lados. La contracción aislada de uno de ellos produce un pequeño movimiento de rotación de la cabeza hacia el lado correspondiente.

RECTO ANTERIOR MENOR DE LA CABEZA

Se halla colocado por detrás del recto anterior mayor y se extiende del occipital al atlas.

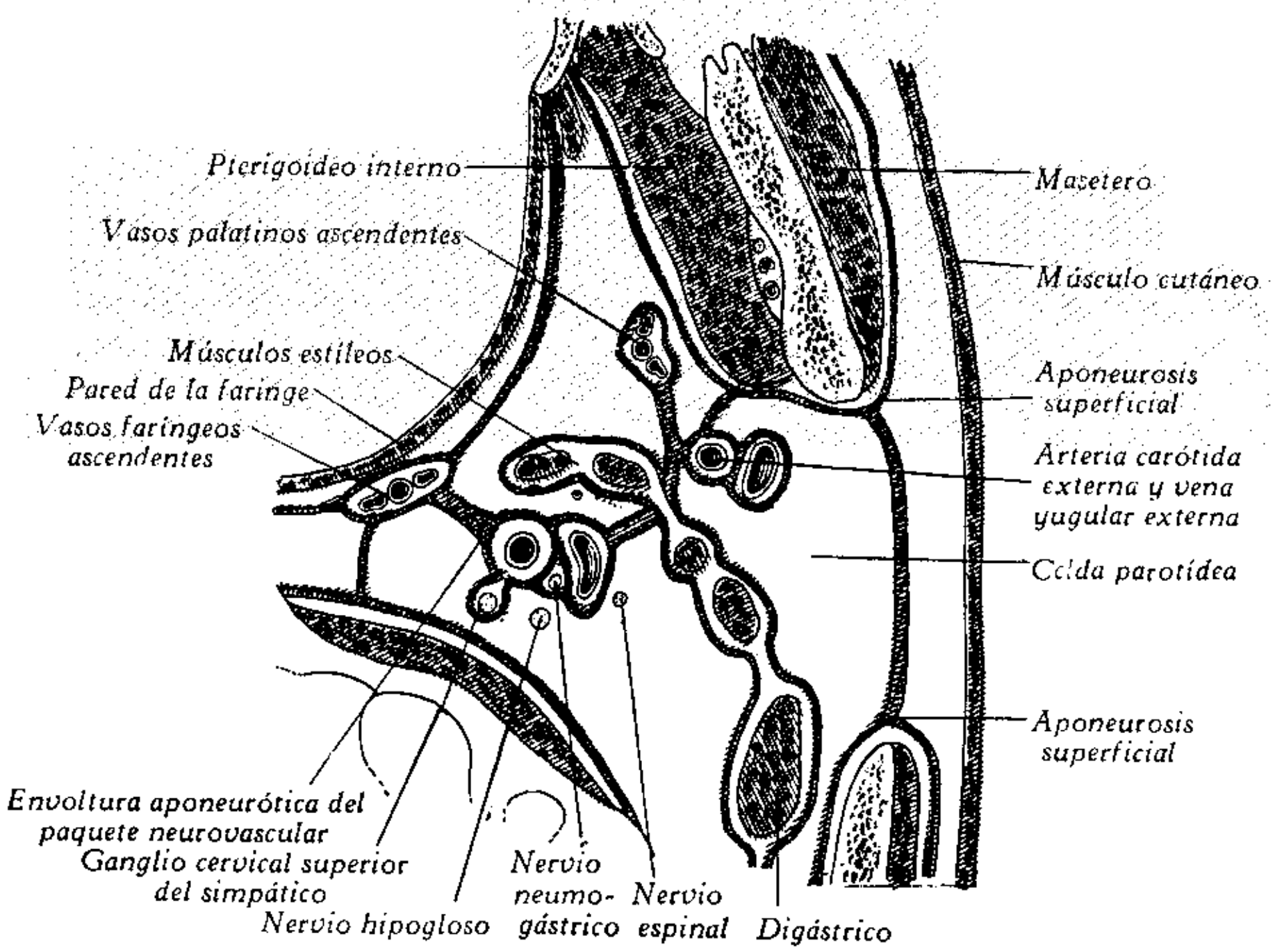

FIG 343. ESQUEMA DEL COMPARTIMIENTO PAROTÍDEO. SEGÚN TRUFFERT.

Inserciones. Este músculo, como el anterior, se inserta superiormente sobre la cara inferior de la apófisis basilar, inmediatamente adelante del agujero occipital; sus fibras se dirigen luego afuera y abajo, para fijarse en la cara anterior de la apófisis transversa del atlas y en la cara anterior de sus masas laterales. (Véase fig. 337.)

Relaciones. Su cara anterior, cubierta por el recto mayor de la cabeza, se relaciona también en su parte más externa con el ganglio cervical superior del gran simpático; su cara posterior está en relación con la articulación occipitoatloidea.

Inervación. Recibe su inervación del primer nervio cervical y a veces también del segundo y el tercero.

Acción. Como el anterior, es flexor de la cabeza sobre la columna vertebral y ligero rotador de la misma, cuando se contrae de un solo lado.

LARGO DEL CUELLO

Se halla situado, en parte, por detrás del recto mayor anterior y se extiende del atlas a la tercera vértebra dorsal.

Inserciones. Se distinguen en este músculo tres porciones: porción oblicua inferoexterna, porción oblicua superoexterna y porción longitudinal. La primera se inserta por abajo en los cuerpos de la segunda y tercera vértebras dorsales; sigue luego hacia arriba y afuera para insertarse mediante tres tendones en los tubérculos anteriores de la tercera, cuarta y quinta vértebras cervicales. La porción superoexterna se inserta por arriba en el tubérculo anterior del atlas; se dirige después hacia abajo y afuera y acaba por fijarse, merced a cuatro digitaciones, en los tubérculos anteriores de las apófisis transversales de la tercera, cuarta, quinta y sexta vértebras cervicales. Finalmente, la porción longitudinal se halla situada hacia dentro de las anteriores y se inserta por abajo en el cuerpo de las tres primeras vértebras dorsales, así como en el de las tres últimas cervicales; sus fibras siguen luego en dirección vertical y terminan por fijarse en la cresta anterior del axis y en el tubérculo anterior del atlas. (Véanse figs. 337 y 338.)

Relaciones. La parte superior de la cara superficial del largo del cuello está cubierta por el recto anterior mayor de la cabeza; el resto de la misma cara se relaciona con la aponeurosis prevertebral, la faringe, el esófago, el paquete neurovascular del cuello y el simpático cervical.

La cara profunda del largo del cuello cubre la parte anterior de los cuerpos vertebrales de la columna cervical y de las tres primeras vértebras dorsales.

Inervación. Recibe tres o cuatro ramas nerviosas procedentes de los cuatro primeros nervios cervicales.

Acción. La contracción simultánea de los largos de ambos lados produce la flexión de la columna cervical. La contracción aislada origina pequeños movimientos de inclinación de dicha columna hacia los lados.

APONEUROSIS DEL CUELLO

Son bastante variables en su constitución, según los individuos, pero, por regla general, pueden ser distinguidas tres hojas aponeuróticas: una *superficial,* otra *media* y otra *profunda.*

APONEUROSIS CERVICAL SUPERFICIAL

Esta aponeurosis tiene la forma de un manguito que envuelve totalmente al cuello, aunque está formada en realidad por dos mitades. Se origina en el borde posterior del ligamento cervical posterior, de donde se dirige hacia fuera desdoblada en dos hojas, las que envuelven al trapecio por sus dos caras; al llegar al borde anterosuperior de este músculo, ambas hojas se reúnen en una sola, que pasa por el espacio supraclavicular, alcanza el borde posterior del esternocleidomastoideo y se vuelve a desdoblar para envolverlo. Al llegar al borde anterior de este músculo, las dos hojas se funden de nuevo para formar una sola, que se extiende hasta la línea media anterior del cuello, donde origina con la del lado opuesto un rafe o cordón blanco cervical.

En razón de su forma, presenta esta aponeurosis una superficie exterior, otra interior y dos extremidades o circunferencias, superior e inferior.

Superficie exterior. Está en relación con el tejido celular subcutáneo, del cual se encuentra parcialmente separada por el músculo cutáneo del cuello, la vena yugular externa y algunos ramos nerviosos.

Superficie interior. Se halla en relación con los diversos órganos del cuello y de la nuca y posee tres prolongaciones a cada lado.

Prolongación lateral. Es un tabique fibroso que se extiende entre la aponeurosis cervical superficial propiamente dicha y las apófisis transversas de las vértebras cervicales. Comienza en la región supraclavicular y alcanza a los escalenos, a los que envuelve por desdoblamiento; las hojas así formadas van a insertarse, finalmente, en los tubérculos anteriores y posteriores de las apófisis transversas de las vértebras cervicales. Entre el escaleno anterior y el medio queda un espacio aponeurótico por donde pasan la arteria subclavia y el plexo braquial. Esta aponeurosis, en forma de tabique transversal, vie-

ne a dividir el cuello en dos regiones: región de la nuca y región del cuello propiamente dicha.

Prolongación submaxilar. En el lugar donde se adhiere al hueso hioides, la aponeurosis superficial emite una prolongación que envuelve primero a los dos vientres del digástrico y se divide luego en dos hojas; la superficial va a insertarse al borde inferior del maxilar inferior y es continuación de la propia aponeurosis superficial, en tanto que la profunda cubre al milohioideo por su cara superficial y termina por fijarse en la línea oblicua interna del maxilar inferior, constituyendo una cavidad osteobibrosa donde se aloja la glándula submaxilar. (Fig. 342.)

Prolongación parotídea. Después de haber envuelto al esternocleidomastoideo, al unirse sus dos hojas en el borde anterior de este músculo en su parte superior, la aponeurosis superficial se desdobla en dos hojas: una que pasa por fuera de la parótida y se continúa hacia delante con la aponeurosis maseterina, y otra (hoja profunda) que se dirige hacia dentro, pasando por detrás de la parótida y por delante del vientre posterior del digástrico y de los músculos estíleos a los que proporciona sus envolturas y que al llegar a las cercanías de la faringe cambia de dirección para ahora dirigirse de adentro afuera, pasando entre la cara anterior de la parótida y la posterior de los pterigoideos, hasta el borde posterior de la rama ascendente, donde se vuelve a juntar con la hoja superficial.

La parótida queda separada de la glándula submaxilar por un tabique fibroso y resistente que se inserta por atrás en el borde anterior del esternocleidomastoideo y por delante en el ángulo del maxilar. Este tabique, llamado *cintilla submaxilar* o *tabique interglandular,* está en relación por arriba con la parótida y por abajo con la glándula submaxilar.

La hoja profunda de la aponeurosis que forma el compartimiento parotídeo, se adelgaza a medida que se aproxima a la faringe. Convertida finalmente en una hoja celular, envuelve a la prolongación faríngea de la parótida. (Fig. 343.)

Circunferencia superior. Se inserta por su parte posterior, que al mismo tiempo es la más alta, en la protuberancia occipital externa. Se extiende luego hacia los lados y adelante y se fija sucesivamente en los siguientes lugares: línea curva superior del occipital, cara externa de la apófisis mastoides, porción cartilaginosa del conducto auditivo externo, tubérculo cigomático, aponeurosis masseterina correspondiente al borde posterior del masetero y borde inferior del maxilar inferior hasta la sínfisis mentoniana.

Circunferencia inferior. Se inserta en la horquilla del esternón, en el borde anterior de la clavícula, en el acromion y en el borde posterior de la espina del omóplato; desciende después con la aponeurosis del trapecio para confundirse más abajo con la aponeurosis de envoltura del dorsal ancho.

Al descender del hueso hioides al esternón, la aponeurosis se desdobla en dos hojas, una de las cuales va a fijarse al labio anterior de la horquilla esternal, en tanto que la otra se adhiere al labio posterior de la misma. Queda así limitado entre las hojas un espacio o *espacio supraesternal,* el cual emite hacia los lados prolongaciones que se extienden por detrás del esternocleidomastoideo y son conocidas con el nombre de fondos de saco de Gruber. El espacio supraesternal está lleno de tejido celular y contiene ganglios linfáticos y las venas yugulares anteriores.

APONEUROSIS CERVICAL MEDIA

Se extiende del hueso hioides al esternón y de un omóplato al otro, abarcando un espacio que se halla limitado, a los lados, por los músculos omohioideos. Se pueden distinguir en esta aponeurosis dos caras y tres bordes.

Cara superficial. Está en relación con la aponeurosis cervical superficial, de la cual se encuentra separada por tejido conjuntivo.

Cara profunda. Se relaciona con la laringe, la tráquea y el cuerpo tiroides en su parte anterior y media; y con la laringe, el esófago y el paquete neurovascular del cuello, en sus partes laterales. (Véase fig. 344.)

Borde inferior. Abarca el espacio comprendido entre las dos escotaduras coracoideas y se inserta en el labio posterior de la horquilla esternal, en el borde posterior de la clavícula, en la primera costilla, en la aponeurosis del músculo subclavio y en las vainas de los vasos subclavios.

Antes de llegar a la línea media, esta aponeurosis, que ha sido denominada por Testut aponeurosis toracohioidea, en razón de sus inserciones, emite vainas que envuelven a los músculos esternocleidohioideo, esternotiroideo y tirohioideo

Bordes laterales. Cuando la aponeurosis toracohioidea se dirige hacia atrás, alcanza los músculos omohioideos, a los cuales envuelve totalmente, sin ir más allá de sus dos vien-

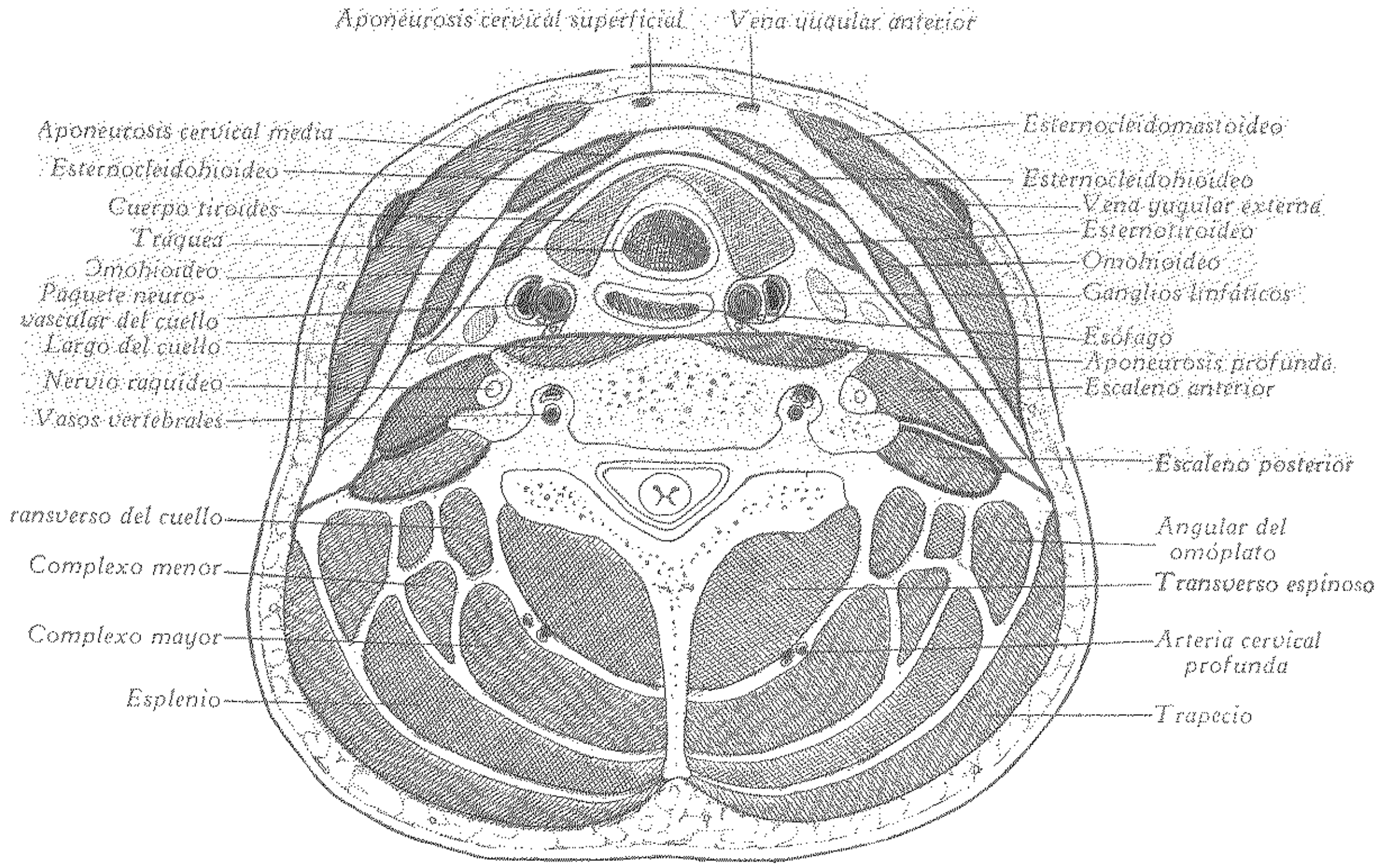

FIG. 344. APONEUROSIS DEL CUELLO EN UN CORTE TRANSVERSAL QUE PASA POR LA SEXTA VÉRTEBRA CERVICAL.

tres y de su tendón intermedio; pero al pasar debajo del esternocleidomastoideo, se adhiere íntegramente a la aponeurosis de este músculo.

APONEUROSIS CERVICAL PROFUNDA

Es conocida también con el nombre de *aponeurosis prevertebral* y a causa de su forma más o menos cuadrangular, presenta dos caras y cuatro bordes.

Cara anterior. Se halla en relación con la faringe y el esófago, con el paquete neurovascular del cuello y con el simpático cervical.

Cara posterior. Cubre a los músculos prevertebrales y los rodea por medio de una vaina que emite para cada uno de ellos.

Bordes. El superior se inserta en la apófisis basilar del occipital. El inferior, transformado en una delgada hoja celular, se confunde con el tejido conjuntivo del mediastino posterior. Los laterales se insertan en los tubérculos anteriores de las apófisis transversas de las vértebras cervicales. (Fig. 344.)

VAINAS VISCERALES Y VASCULARES DEL CUELLO

La glándula tiroides, la tráquea y la laringe, así como la faringe y el esófago, se encuentran envueltas por sendas vainas de tejido conjuntivo, el cual es más condensado en la parte superior y más laxo en la inferior, donde se continúa con el tejido del mediastino. A los lados de estas envolturas, parte un tabique sagital que se va a fijar a la aponeurosis prevertebral y que se adhiere superiormente a la base del cráneo. El espacio limitado por las vainas viscerales, los dos tabiques laterales y la aponeurosis prevertebral se denomina espacio retrovisceral de Henke; el tejido conjuntivo laxo que lo rellena favorece los movimientos de ascenso y descenso de las vísceras del cuello.

El paquete neurovascular del cuello, compuesto por la carótida primitiva, la yugular interna y el neumogástrico, está envuelto por una vaina fibroconjuntiva que emite prolongaciones a cada una de las ramas que salen o llegan al paquete. La vaina principal se fija a la aponeurosis media por tabiques transversales y hacia abajo se prolonga con las envolturas de los gruesos troncos vasculares del tórax.

CAP. 19

MUSCULOS POSTERIORES DEL TRONCO Y DEL CUELLO

Se agrupan en las siguientes regiones:

1º *Músculos superficiales de las regiones cervical, dorsal y lumbar.*
2º *Músculos propios de la nuca.*
3º *Músculos de los canales vertebrales.*
4º *Músculos intertransversos, interespinosos y coccígeos.*

MUSCULOS SUPERFICIALES DE LAS REGIONES CERVICAL, DORSAL Y LUMBAR

Se consideran en este grupo seis músculos, dispuestos en planos sucesivos y son, comenzando por los más superficiales, los siguientes: el *trapecio* y el *dorsal ancho,* situados en un primer plano; el *romboides* y el *angular del omóplato,* colocados en un plano medio; y finalmente, los *serratos menores posteriores, superior e inferior,* que ocupan el plano más profundo.

TRAPECIO

Es un músculo ancho y de forma triangular que se extiende del occipital a la duodécima vértebra dorsal y de ahí a la clavícula y al omóplato.

Inserciones. Este músculo se inserta por dentro en el tercio interno del labio inferior de la línea curva occipital superior, en la protuberancia occipital externa, en el borde posterior del ligamento cervical posterior y en las apófisis espinosas, así como en el ligamento supraespinoso, correspondientes a las diez primeras vértebras dorsales o a todas ellas. La inserción se verifica mediante una aponeurosis que es más ancha al nivel de la séptima vértebra cervical y más angosta hacia arriba y abajo. Las fibras superiores del músculo son descendentes y van a insertarse en el borde posterior y cara superior del tercio externo de la clavícula. Las fibras medias, casi transversales, se fijan por fuera en el labio superior del borde posterior de la espina del omóplato y en el borde interno del acromion. Por último, las inferiores se dirigen arriba y afuera para terminar en la espina del omóplato por medio de una aponeurosis bastante resistente. (Véase fig. 345.)

Relaciones. La cara posterior del trapecio se halla cubierta por el tejido celular y por la piel. Su cara anterior cubre a su vez de arriba abajo al angular del omóplato, al esplenio y al complexo mayor, al romboides, a los músculos de la masa común y a parte del dorsal ancho. La parte superior del borde anterosuperior de este músculo está en relación con el esternocleidomastoideo, y al separarse ambos músculos más abajo, limitan el espacio llamado triángulo supraclavicular.

Inervación. Además de un ramo del espinal, recibe este músculo el nervio del trapecio, procedente de la rama anterior del segundo par cervical. A veces, también, penetran en él ramos accesorios, derivados del occipital mayor.

Acción. La acción de los diversos haces que componen al trapecio se ejerce separadamente. Así, los haces superiores, al contraerse, elevan el hombro al mismo tiempo que lo llevan hacia dentro; los medios lo desplazan simplemente hacia dentro; por último, los inferiores, al mismo tiempo que lo llevan hacia dentro, lo hacen descender. Cuando la inserción fija es la externa, inclina la cabeza hacia un lado por fascículos superiores y eleva el tronco, en la acción de trepar, por su mitad inferior.

DORSAL ANCHO

Es un músculo también ancho y de forma triangular que se extiende de la columna vertebral a la corredera bicipital del húmero. (Fig. 345.)

Inserciones. Se inserta por dentro mediante amplia aponeurosis en las apófisis espinosas y ligamentos supraespinosos correspondientes a las seis últimas vértebras dorsales y a

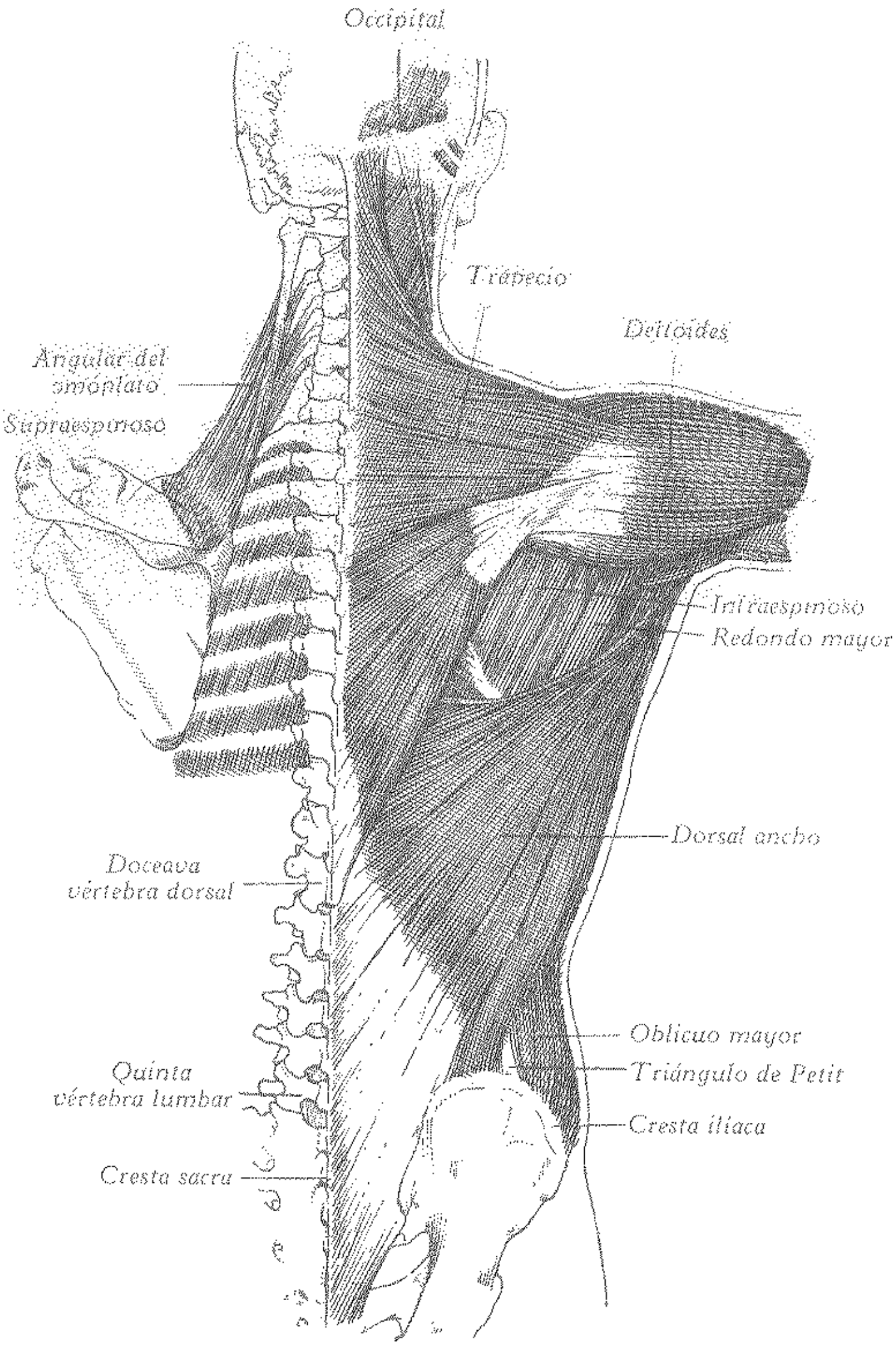

FIG. 345. MÚSCULOS DE LA REGIÓN POSTERIOR DEL TRONCO.

las cinco lumbares, en la cresta sacra, en el tercio posterior del labio externo de la cresta ilíaca y, merced a tres o cuatro digitaciones que se entrecruzan con las del gran oblicuo del abdomen, en la cara externa de las tres o cuatro últimas costillas. Desde esos lugares, todas las fibras de este músculo convergen con dirección a la axila y terminan en un tendón de forma rectangular, que se inserta en el fondo del canal bicipital del húmero. Existe la particularidad de que las fibras superiores del músculo son las que van a terminar en la parte inferior del tendón y viceversa, lo cual es debido a la torsión que al nivel de la axila

ejecuta la masa muscular, torsión que equivale a unos 180° y cuyo resultado es que las fibras inferiores se vuelven superiores y viceversa. En el lugar de torsión y como consecuencia de ella, se produce en la cara profunda del músculo una especie de canal amplio por donde se desliza la parte inferior del músculo redondo mayor. (Fig. 346.)

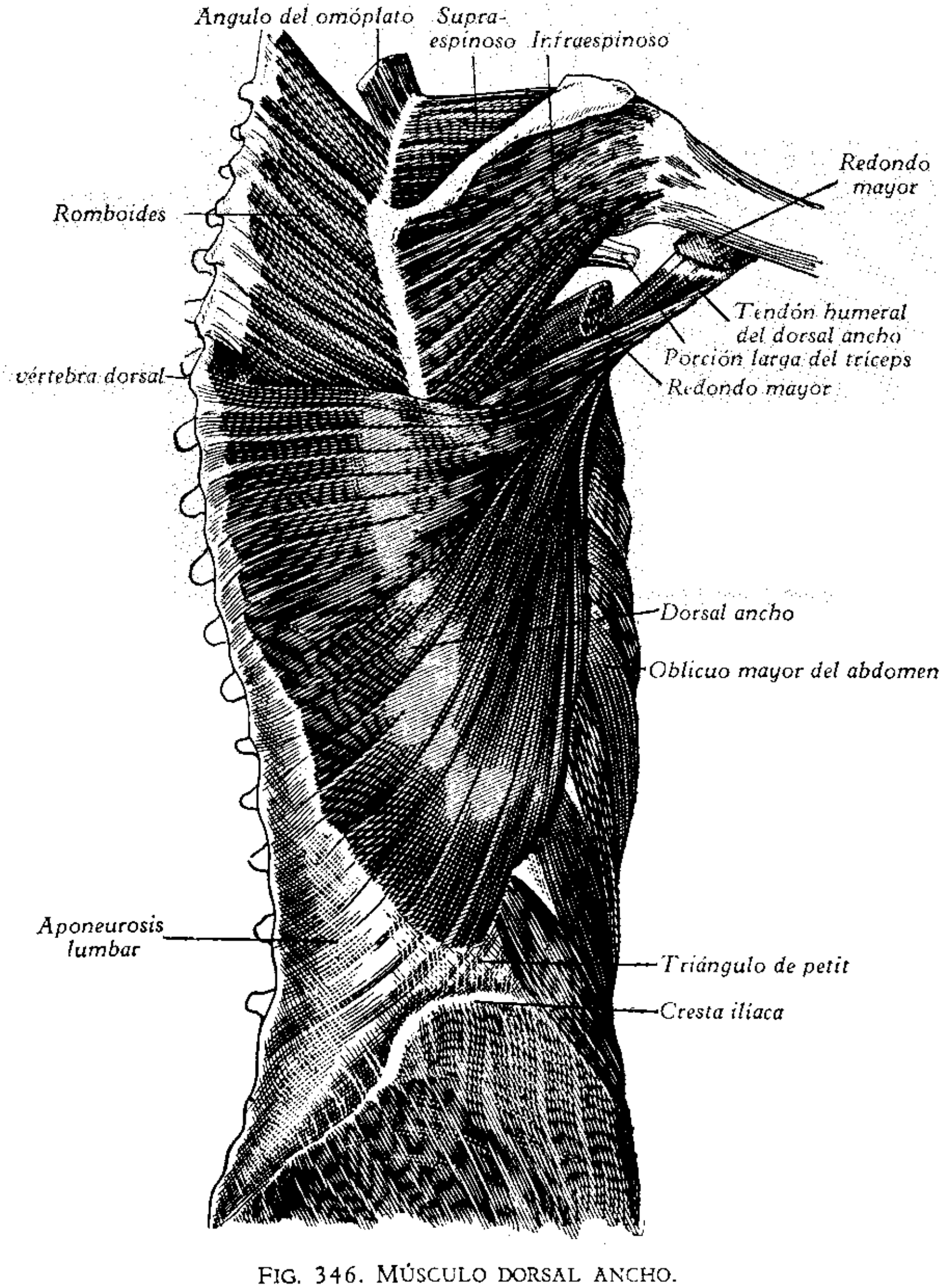

FIG. 346. MÚSCULO DORSAL ANCHO.

Relaciones. Se halla cubierto por el tejido celular y por la piel en la mayor parte de su extensión, salvo en su parte superointerna que está cubierta por el trapecio; a su vez, la cara profunda del gran dorsal cubre a los músculos de la masa común, al pequeño dentado posterior e inferior, a las costillas y a los músculos intercostales. Con el redondo mayor, constituye la pared posterior del hueco de la axila y, por tanto, está en relación con los elementos que por ahí pasan. Entre la cresta ilíaca como base, el borde anterior del gran dorsal y el borde posterior del oblicuo mayor del abdomen, queda limitado un espacio triangular que recibe el nombre de *triángulo de Petit* y es una de las zonas dé-

biles de la pared abdominal, ya que en ese lugar la pared se halla formada solamente por los músculos oblicuo menor y transverso. Es precisamente en el triángulo de Petit donde se originan las rarísimas hernias llamadas lumbares.

Inervación. Recibe el *nervio del dorsal ancho,* el cual procede del quinto nervio cervical, tronco del plexo braquial.

Acción. Lleva el húmero hacia abajo, adentro y atrás si toma su punto fijo en la parte interna o eleva el tronco cuando actúa como fija la inserción humeral.

ROMBOIDES

Como su nombre indica, posee este músculo forma romboidal y se extiende de las apófisis espinosas al borde espinal del omóplato.

Inserciones. Por dentro, toma inserción en las apófisis espinosas y ligamento supraespinoso de las cuatro primeras vértebras dorsales y de la séptima cervical, así como en la parte más inferior del ligamento cervical; luego, sus fibras se dirigen oblicuamente hacia fuera y abajo para insertarse en el borde espinal del omóplato. En realidad este músculo parece hallarse dividido en dos porciones; por encima del espacio celular que las separa queda la parte cervical, también llamada romboides menor, que se inserta por fuera en la porción supraespinosa del borde espinal del omóplato; por debajo de dicho espacio se encuentra la porción dorsal del romboides, que es mucho más extensa que la anterior, por lo cual se llama también romboides mayor y se inserta a lo largo del borde espinal del omóplato en su porción infraespinosa.

Relaciones. Su cara posterior o superficial está en relación con el trapecio y con el dorsal ancho, en tanto que su cara profunda cubre al serrato menor posterior y superior, al esplenio, a los músculos de la masa común, a las costillas y a los músculos intercostales.

Inervación. Recibe el *nervio del romboides,* procedente del plexo braquial, y un ramo del plexo cervical que inerva sus haces superiores.

Acción. Lleva el omóplato hacia dentro y hacia arriba.

ANGULAR DEL OMOPLATO

Es un músculo aplanado y alargado que se extiende del omóplato a las cinco primeras vértebras cervicales.

Inserciones. Su inserción inferior se hace en el ángulo superior e interno del omóplato y en la porción supraespinosa del borde espinal del mismo; después, sus fibras se dirigen hacia arriba y adentro para dividirse en cinco lengüetas que van a los tubérculos posteriores de las apófisis transversas de las cinco primeras vértebras cervicales. A causa de una torsión que sufre el músculo en su parte media, las fibras más inferiores del borde espinal del omóplato son las que van a insertarse al atlas, en tanto que las superiores se fijan en las vértebras subsiguientes. (Fig. 347.)

Relaciones. Su cara superficial se encuentra en relación con el esternocleidomastoideo, el trapecio, la aponeurosis y la piel; su cara profunda cubre al esplenio, al sacrolumbar en su porción cervical, y al serrato menor posterior y superior. Su inserción vertebral se halla en contacto, por delante, con el escaleno posterior.

Inervación. Recibe el *nervio del angular,* el cual deriva del cuarto nervio cervical o del quinto.

Acción. Desplaza hacia arriba y adentro al omóplato o inclina la columna cervical hacia el lado correspondiente, según donde tome su punto fijo al contraerse.

SERRATO MENOR POSTERIOR Y SUPERIOR

Se encuentra situado por delante del romboides y se extiende de las apófisis espinosas a las costillas.

Inserciones. Toma inserción por dentro en las apófisis espinosas de las tres primeras dorsales y de la séptima cervical, así como en la parte inferior del ligamento cervical posterior mediante un tendón delgado y ancho; sus fibras se dirigen después hacia fuera y abajo para fijarse a favor de cuatro digitaciones, terminadas por fibras aponeuróticas, a las

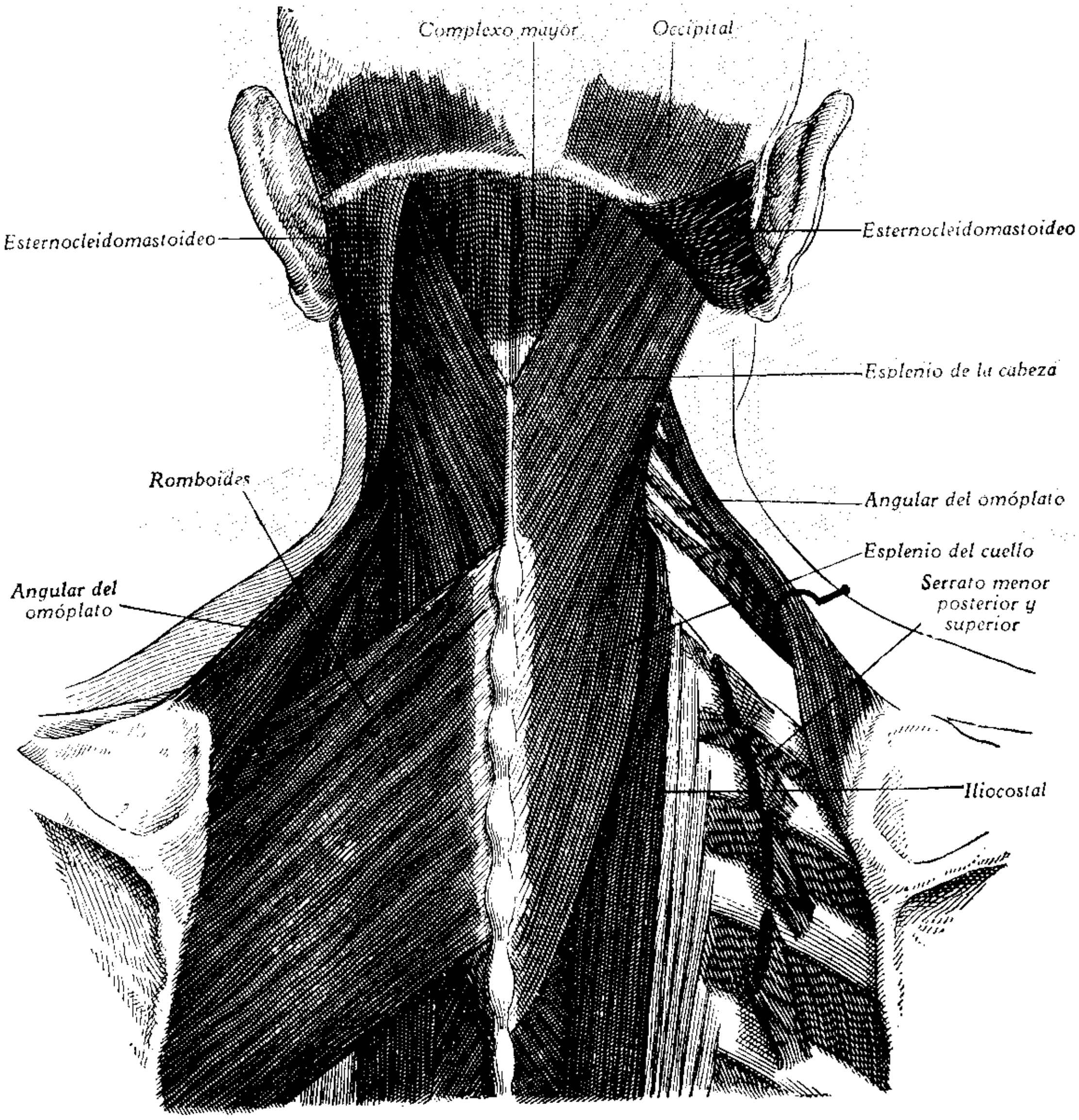

FIG. 347. MÚSCULOS DE LA NUCA PROPIAMENTE DICHOS.

cuales debe su aspecto dentado (serrato), en el borde superior y cara externa de las costillas segunda, tercera, cuarta y quinta.

Relaciones. Su cara superficial está en relación con el romboides, el trapecio y el angular, mientras su cara profunda lo está con el esplenio, músculos de la masa común, costillas y músculos intercostales.

Inervación. Recibe por su cara profunda ramos nerviosos procedentes de los cuatro primeros nervios intercostales.

Acción. Intervienen en los movimientos de inspiración, elevando las costillas.

SERRATO MENOR POSTERIOR E INFERIOR

Se halla colocado por delante del gran dorsal y, como el anterior, va de las apófisis espinosas a las costillas, pero en este caso a las últimas.

Inserciones. Por dentro, mediante un tendón aplanado que se funde con la aponeurosis de inserción del gran dorsal, se inserta en las apófisis espinosas de las dos últimas dorsales y de las dos o tres primeras lumbares; desde estos lugares se dirige hacia fuera y arriba dividiéndose cerca del borde externo en cuatro o cinco lengüetas que le dan su aspecto dentado y que van a insertarse en el borde inferior y en la cara externa de las cuatro o cinco últimas costillas. (Fig. 348.)

Relaciones. Su cara posterior se halla cubierta por el gran dorsal, en tanto que su cara profunda está en relación con los músculos de la masa común, las costillas y los músculos intercostales.

Inervación. Recibe por su cara profunda ramos nerviosos derivados de los tres últimos nervios intercostales.

Acción. Como el anterior, interviene en los movimientos de inspiración, pues ensancha al tórax, ya que al contraerse desplaza hacia abajo y afuera a las costillas donde se inserta.

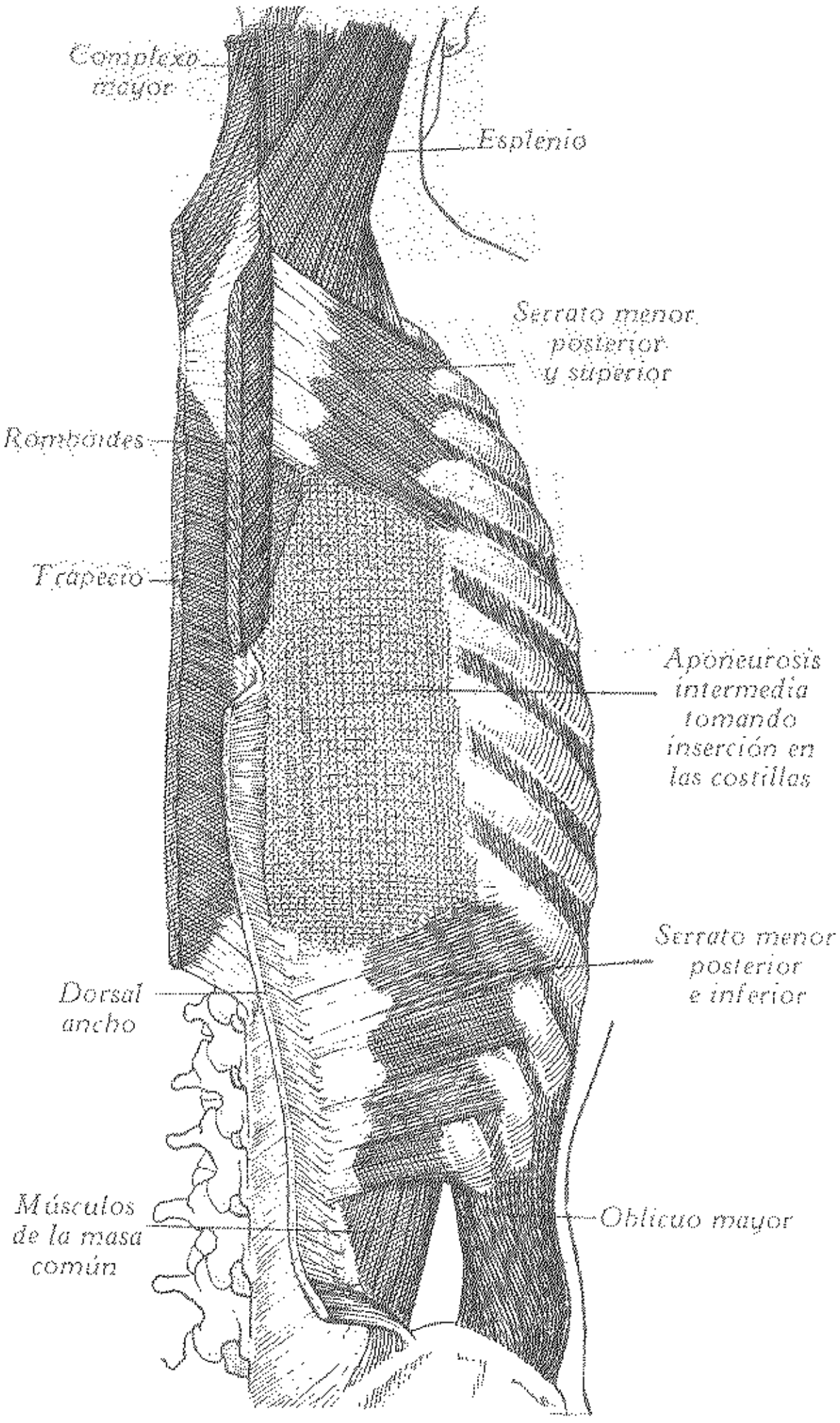

FIG. 348. SERRATOS MENORES POSTERIORES, SUPERIOR E INFERIOR, Y SU APONEUROSIS INTERMEDIA.

APONEUROSIS CERVICODORSOLUMBARES

Los músculos de las regiones cervical, dorsal y lumbar se hallan cubiertos por aponeurosis que, o bien son propias a cada uno, o a lo más envuelven a dos de ellos. Así, la aponeurosis del trapecio, aunque en su borde anterior y superior se continúa con la aponeurosis cervical superficial y en su borde posteroinferior con la del romboides y dorsal ancho, puede considerarse como propia de aquel músculo, ya que lo cubre completamente, tiene su misma forma y se inserta en los mismos lugares que él.

El angular del omóplato está rodeado por una lámina conjuntiva que, en parte, se continúa con la aponeurosis del esplenio.

El dorsal ancho y el romboides se hallan envueltos por una capa muy delgada que se vuelve más gruesa a medida que se la examina más abajo.

Los dos serratos, cubiertos por una tenue lámina celular, se hallan unidos entre sí por una fuerte lámina aponeurótica, que se inserta por dentro en las apófisis espinosas de

las vértebras dorsales correspondientes y por fuera se fijan en el ángulo posterior de las costillas, cubriendo directamente los músculos de la masa común. (Véase fig. 340.)

Cuando se hace la disección de los músculos antes descritos y se ha levantado la piel y el tejido celular, se encuentra una aponeurosis muy resistente, de forma triangular, cuyo borde interno se inserta en las apófisis espinosas de las cinco o seis últimas vértebras dorsales, así como de las cinco lumbares y se prolonga hasta la cresta sacra, donde se fija también. Su borde inferior se inserta en la cresta ilíaca, donde recibe la inserción de algunos haces del glúteo mayor. Su borde superior, oblicuo hacia fuera y abajo, sirve de inserción a los fascículos del dorsal ancho. Por consiguiente, más que como una aponeurosis, debe ser considerada esta formación laminar como un amplio tendón aplanado, el cual se inserta por una parte en los lugares ya señalados, en tanto que por la otra sirve de inserción al dorsal ancho, al serrato menor posterior e inferior, al oblicuo menor, al transverso y al glúteo mayor. Este tendón aponeurótico recibe el nombre de *aponeurosis lumbar.*

MUSCULOS DE LA NUCA PROPIAMENTE DICHOS

Los ocho músculos que pertenecen a la región de la nuca se hallan situados entre el trapecio, romboides, serrato menor superior y angular del omóplato por un lado y la columna cervical por otro; son los siguientes: *esplenio, complexo mayor, complexo menor, transverso del cuello, recto mayor y menor posteriores, y oblicuos mayor y menor posteriores de la cabeza.*

ESPLENIO

Es un músculo alargado y ancho que se extiende de las apófisis espinosas de las vértebras cervicodorsales al occipital.

Inserciones. Se inserta este músculo en el tercio inferior del ligamento cervical posterior, en las apófisis espinosas y en los ligamentos interespinosos correspondientes a la séptima vértebra cervical y a las cuatro o cinco primeras vértebras dorsales. Sigue después una dirección oblicua hacia arriba y afuera y no tarda en dividirse en dos porciones, de las cuales, la interna, más voluminosa, recibe el nombre de *esplenio de la cabeza* y va a insertarse en la mitad externa de la línea curva occipital superior y en la cara externa de la apófisis mastoidea. La externa, llamada también *esplenio del cuello,* está constituida por las fibras más inferiores del músculo y va a fijarse a los tubérculos posteriores de las apófisis transversas del atlas, del axis y de la tercera cervical. (Fig. 349.)

Relaciones. Su cara posterior está cubierta por el esternocleidomastoideo, el trapecio, el serrato menor posterior y superior y el romboides; a su vez, la cara anterior del esplenio cubre a los complexos mayor y menor y a los músculos de la masa común. Su borde externo se halla en relación por su parte superior con el angular del omóplato, en tanto que los bordes internos de ambos esplenios, al principio juntos, divergen hacia arriba y dejan entre ellos un espacio triangular ocupado por los complexos mayores (triángulo de los esplenios).

Inervación. Sus dos porciones reciben ramos del nervio occipital mayor y de las ramas posteriores de los nervios cervicales.

Acción. Produce movimientos de extensión, inclinación lateral y rotación de la cabeza hacia el lado del músculo que se contrae. La contracción simultánea de ambos esplenios dirige la cabeza hacia atrás.

COMPLEXO MAYOR

Es también un músculo ancho, aunque más grueso que el anterior, y se extiende igualmente de las vértebras cervicodorsales al occipital.

Inserciones. Se inserta mediante láminas tendinosas en el vértice de las apófisis transversas de las cinco o seis primeras vértebras dorsales, así como en la base de las apófisis transversas de las cuatro últimas cervicales y en las apófisis espinosas de la séptima

vértebra cervical y primera dorsal. A partir de esta extensa zona de inserción, las fibras de este músculo asciende verticalmente y forman una gruesa masa carnosa que va a terminar, a favor de fibras tendinosas, en las rugosidades comprendidas entre las dos líneas curvas del occipital.

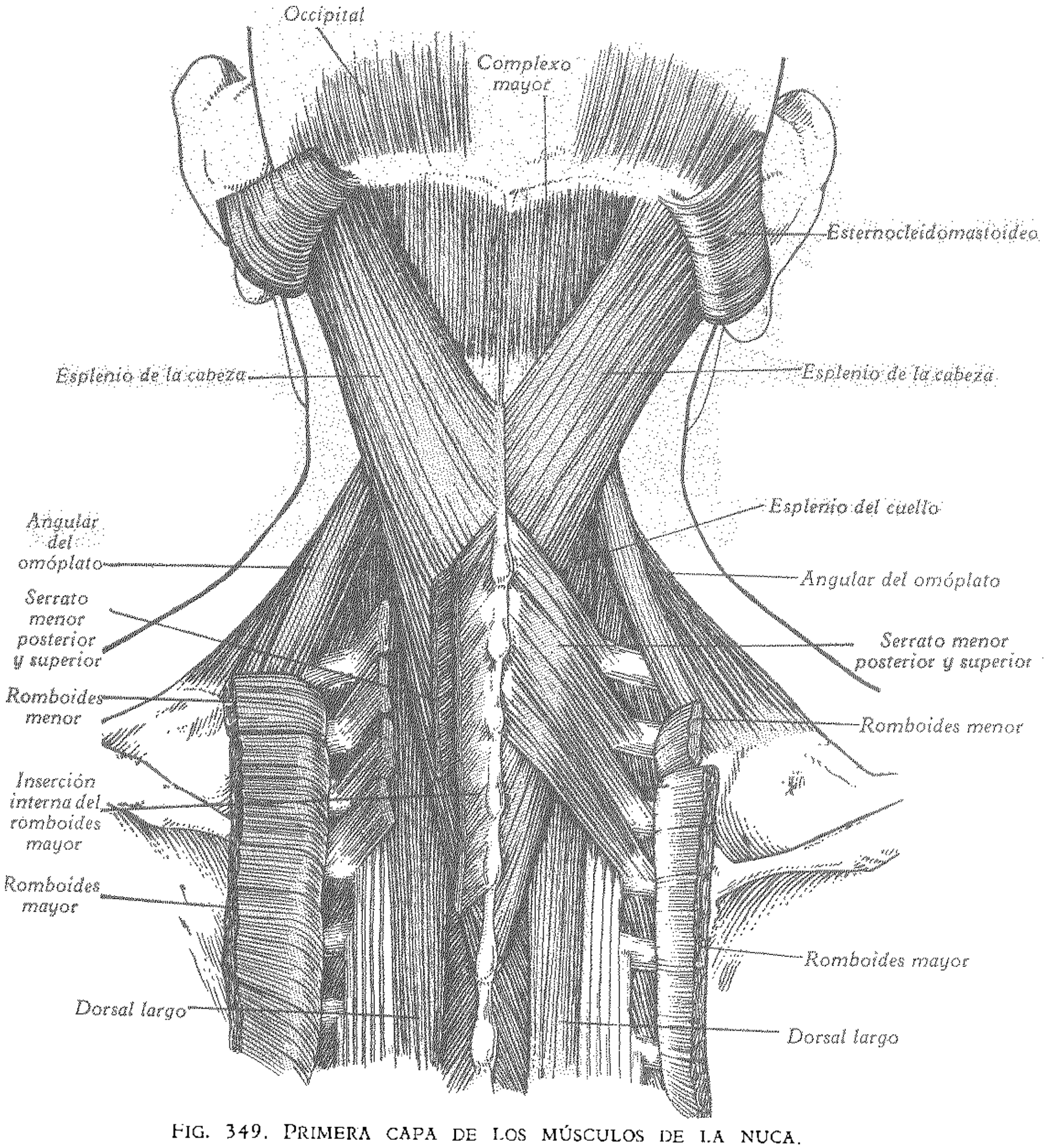

FIG. 349. PRIMERA CAPA DE LOS MÚSCULOS DE LA NUCA.

Diversos autores consideran la porción interna de este músculo, a la cual dan el nombre de *digástrico de la nuca,* como un músculo independiente, cuyo origen se encuentra en las apófisis espinosas de las vértebras dorsales tercera, cuarta y quinta; la porción externa sería para ellos el *complexo mayor propiamente dicho.* El nombre de digástrico que aplican a la porción interna alude a la existencia de un tendón intermedio que la divide en dos vientres. (Véase fig. 350.)

Relaciones. La cara posterior de este músculo se encuentra en relación con el serrato menor superior, con el complexo menor, el esplenio y el trapecio. La cara anterior se

relaciona por arriba con los rectos y los oblicuos de la cabeza, en tanto que el resto lo hace con el transverso espinoso.

En la región cervical las inserciones de los dos complexos mayores, apenas separadas por el ligamento cervical posterior, se pueden considerar en rigor como yuxtapuestas.

Inervación. Aunque recibe ramos de los nervios cervicales tercero, cuarto y quinto, se halla principalmente inervado por el nervio occipital mayor.

Acción. La contracción simultánea de ambos músculos produce el desplazamiento de la cabeza hacia atrás (extensión). En cambio, cuando se contraen aisladamente, hacen girar la cabeza hacia el lado opuesto.

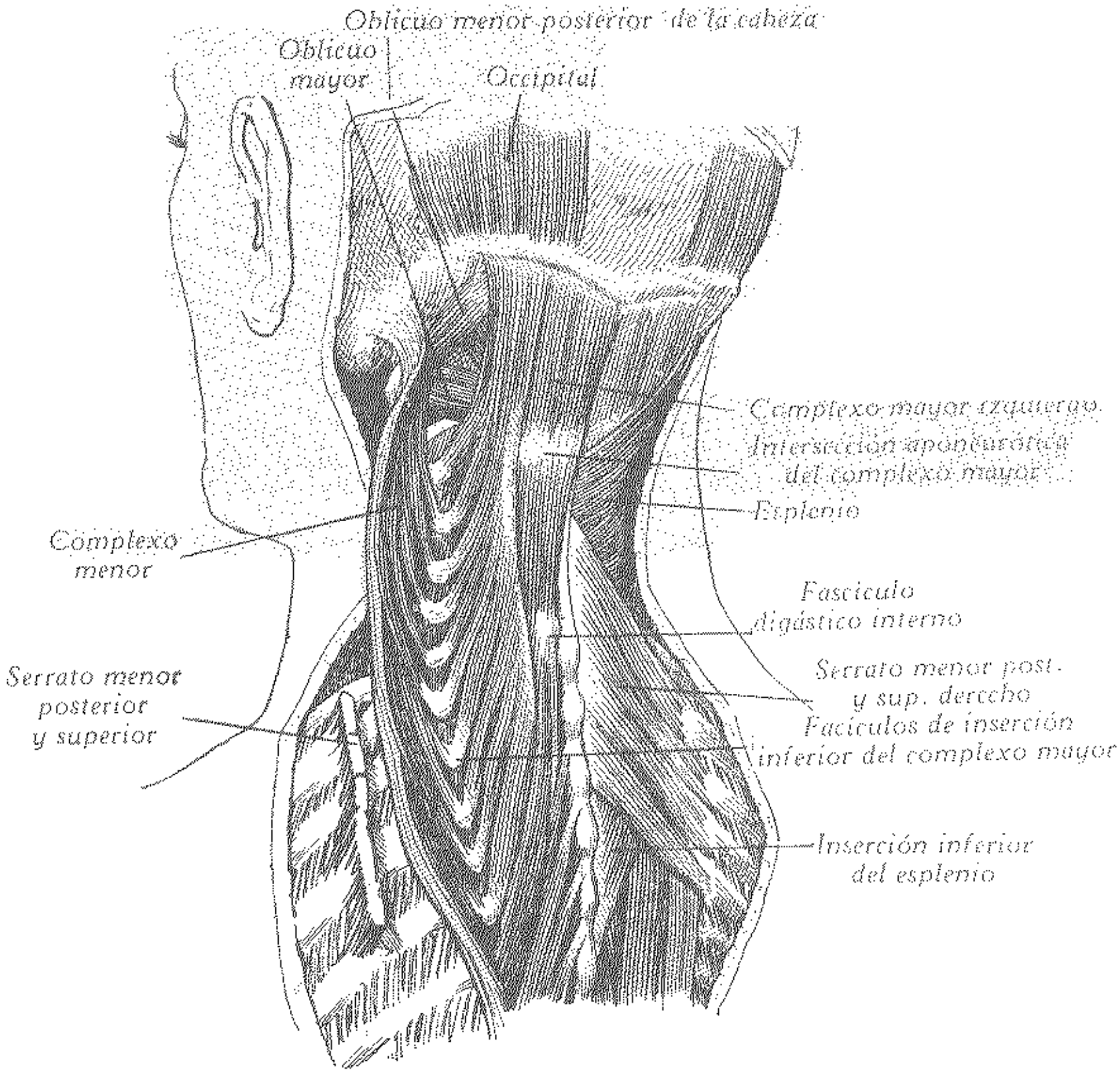

FIG. 350. SEGUNDA CAPA DE LOS MÚSCULOS DE LA NUCA.

COMPLEXO MENOR

Este músculo se halla situado por el lado externo del gran complexo y se extiende de la columna cervical a la apófisis mastoides.

Inserciones. Se inserta mediante láminas tendinosas en el ángulo de unión de las apófisis transversas y de las apófisis articulares pertenecientes a las cuatro o cinco últimas vértebras cervicales y a la primera dorsal sus fibras se dirigen después oblicuamente hacia arriba y afuera para ir a terminar por cortas fibras tendinosas en el vértice y borde posterior de la apófisis mastoideas. (Fig. 350.)

Relaciones. Este músculo, aplanado transversalmente, se relaciona por su cara interna con el gran complexo y, por la externa, con el esplenio y el angular del omóplato.

Inervación. Recibe ramos del occipital mayor y de los tres o cuatro primeros nervios cervicales.

Acción. Mueve hacia atrás la cabeza, al mismo tiempo que la inclina hacia el lado que se contrae.

TRANSVERSO DEL CUELLO

Es un músculo aplanado que se extiende de las apófisis transversas de las primeras vértebras dorsales a las apófisis transversas de las últimas cervicales.

Inserciones. Mediante pequeños tendones, se inserta este músculo por su porción inferior en el vértice de las apófisis transversas de las cinco primeras vértebras dorsales y, por la superior, en los tubérculos posteriores de las apófisis transversas de las cinco últimas cervicales. Forma en conjunto una masa muscular, aplanada transversalmente, que se aplica sobre la cara externa del complexo menor al cual se adhiere íntimamente, al grado que en ocasiones es difícil aislar ambos músculos.

Relaciones. Por fuera está en relación hacia abajo con el dorsal largo y, más arriba, con el sacro lumbar, el esplenio, el angular del omóplato y el escaleno posterior.

Inervación. Recibe ramos nerviosos de los últimos nervios cervicales y de los primeros dorsales.

Acción. Cuando se contraen simultáneamente, extienden la columna cervical sobre la dorsal. Su contracción aislada inclina la columna cervical hacia el lado correspondiente.

RECTO MENOR POSTERIOR DE LA CABEZA

Es un músculo corto y triangular que se extiende del atlas al occipital.

Inserciones. Se inserta por medio de un tendón sobre el tubérculo posterior del atlas; se dirige luego hacia arriba, al mismo tiempo que se hace más ancho, y va a terminar por cortas fibras tendinosas en el tercio interno de la línea curva occipital inferior, inmediatamente por fuera de la cresta occipital externa.

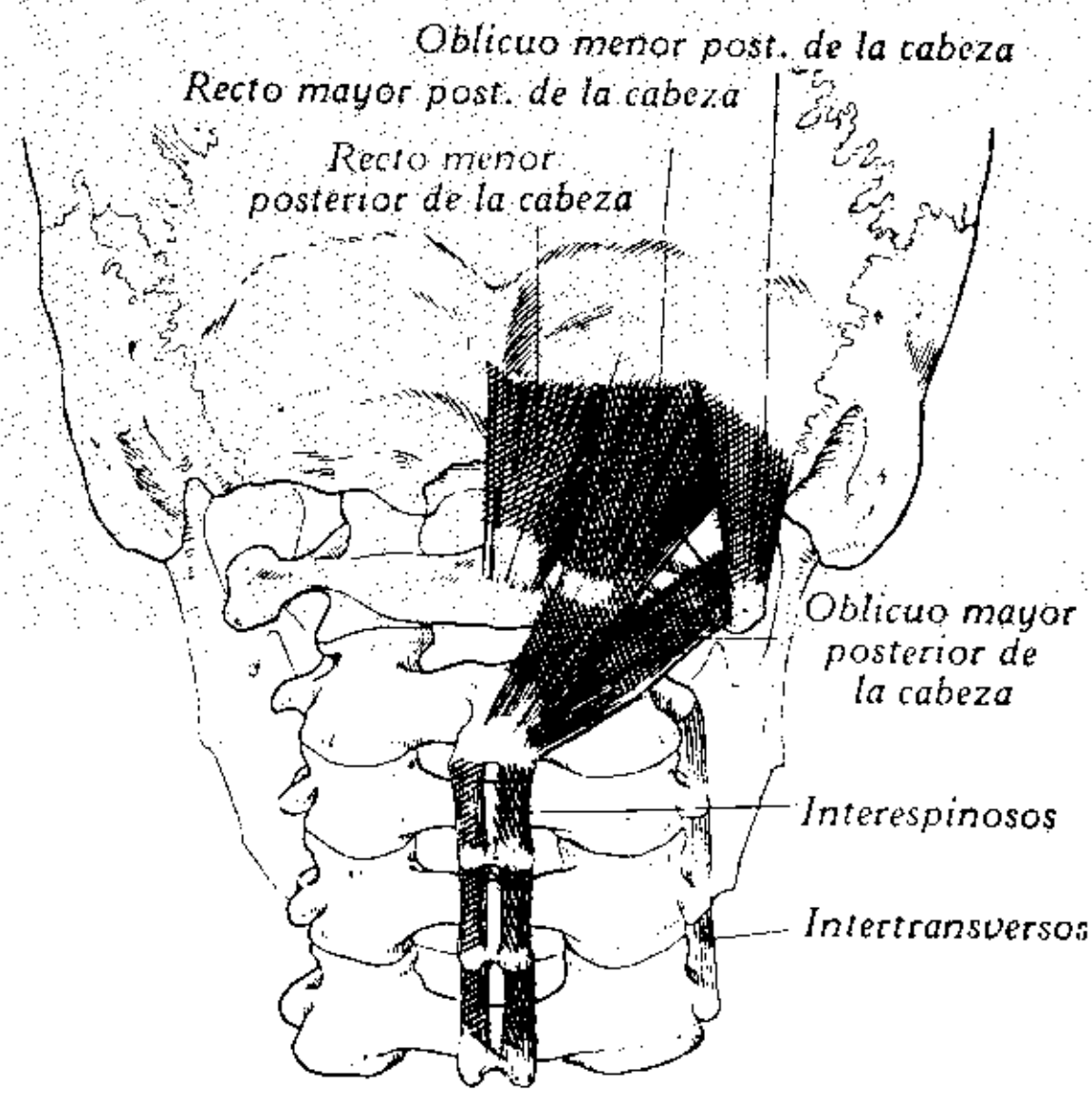

FIG. 351. MÚSCULOS PROFUNDOS DE LA NUCA

Relaciones. Su cara anterior está en relación con el ligamento occipitoatloideo posterior, en tanto que su cara posterior se relaciona con el complexo mayor y el recto mayor. (Fig. 351.)

Inervación. Recibe un ramo nervioso procedente del primer nervio cervical.

Acción. Funciona como extensor de la cabeza.

RECTO MAYOR POSTERIOR DE LA CABEZA

Como el anterior, este músculo es corto y de forma triangular. Se extiende del axis al occipital.

Inserciones. Merced a fibras tendinosas y carnosas, se inserta este músculo sobre la foseta lateral de la apófisis espinosa del axis; sigue después hacia arriba y afuera, a la par que se vuelve más ancho, para fijarse, mediante cortas fibras tendinosas, en la línea curva occipital inferior y en las rugosidades subyacentes, inmediatamente por fuera del anterior.

Relaciones. La cara anterior del recto mayor está en relación con el arco posterior del atlas y con el ligamento occipitoatloideo posterior. Su cara posterior, en cambio, se halla recubierta por el oblicuo menor y el gran complexo.

Inervación. Como el anterior, recibe ramos nerviosos del primer nervio cervical.

Acción. Cuando se contraen simultáneamente, desplazan la cabeza hacia atrás. Su contracción aislada la hace girar hacia el lado correspondiente.

OBLICUO MAYOR POSTERIOR DE LA CABEZA

Como los anteriores, es un músculo relativamente corto que se extiende del axis al atlas.

Inserciones. Se origina por cortas fibras tendinosas en la foseta lateral de la apófisis espinosa del axis, alcanzando la parte interna de la lámina correspondiente, por delante del lugar de inserción del recto mayor; después, sus fibras se dirigen oblicuamente hacia arriba y afuera para terminar en la apófisis transversa del atlas. (Véase fig. 351.)

Relaciones. La cara anterior de este músculo está en relación con el ligamento atloidoaxoideo posterior.

Su cara posterior se halla cubierta por ambos complexos y cruzada por la rama posterior del segundo nervio cervical.

Inervación. Recibe de la rama posterior del primer par de nervios cervicales y del nervio occipital mayor varios filetes nerviosos.

Acción. Hace girar la cabeza hacia el lado que se contrae.

OBLICUO MENOR POSTERIOR DE LA CABEZA

Es un músculo corto, de forma triangular, que se extiende de la apófisis transversa del atlas al occipital. (Véase fig. 351.)

Inserciones. Por su parte inferior se inserta, mediante cortas fibras tendinosas, en la cara superior de la apófisis transversa del atlas, por fuera del agujero transverso; se ensancha al tiempo que se dirige hacia arriba y adentro y va a fijarse en el tercio externo de la línea curva inferior del occipital.

Relaciones. Su cara anterior está en relación con el ligamento occipitoatloideo posterior y en parte con el recto mayor y posterior de la cabeza. Su cara posterior se relaciona con el complexo mayor. La arteria vertebral y la rama posterior del primer nervio cervical pasan a cierta distancia del borde interno de este músculo al atravesar por el espacio triangular limitado por dicho borde, por el oblicuo mayor y el recto mayor y posterior.

Inervación. Recibe un ramo nervioso procedente de la rama posterior del primer nervio cervical.

Acción. Inclina la cabeza hacia atrás y la hace girar hacia el lado del músculo que se contrae.

APONEUROSIS DE LOS MUSCULOS DE LA NUCA

Una vez que se ha levantado en la disección la aponeurosis común al romboides y al angular, se encuentran por debajo tres delgadas aponeurosis, a saber: la *aponeurosis del esplenio,* reducida a una delgada lámina que parte del ligamento cervical posterior y de las apófisis espinosas correspondientes a la inserción del esplenio, cubre la cara posterior de este músculo hasta su borde externo y se une en seguida a la aponeurosis del trapecio y del angular del omóplato; en tanto que por abajo la aponeurosis del esplenio se continúa con la del romboides, por arriba se fija en el occipital. La *aponeurosis de los complexos y del transverso del cuello* se inserta por dentro en el ligamento cervical, cubre a los complexos y al transverso y va a fijarse en las apófisis transversas de las vértebras cervicales. Por último, la *aponeurosis de los músculos rectos y oblicuos de la nuca,* situada más profundamente que la anterior; se inserta por dentro en el ligamento cervical y en las apófisis espinosas de las primeras vértebras cervicales; por arriba, en la línea curva occipital inferior; por fuera, en las apófisis transvesales del atlas y del axis, y por abajo se continúa con la aponeurosis que cubre al transverso espinoso.

MUSCULOS DE LOS CANALES VERTEBRALES

Estos músculos se llaman también músculos espinales. Llenan los canales vertebrales situados uno a cada lado de la hilera de apófisis espinosa de la columna vertebral, donde forman una masa muscular que se extiende desde el sacro hasta las vértebras cervicales. Dicha masa muscular se halla constituida por cuatro músculos, a saber: el *sacrolumbar* o *iliocostal*, el *dorsal largo*, el *transverso espinoso* y el *epiespinoso*. Los dos primeros son superficiales y están colocados uno al lado del otro, mientras que el tercero se encuentra en situación más profunda.

La separación entre los tres músculos es claramente apreciable en la región dorsal y cervical, pero en la región lumbar se reúnen en una sola masa, en la cual la delimitación de cada uno de ellos se hace muy difícil; a este carácter alude el nombre de *músculos de la masa común* con que también se los designa.

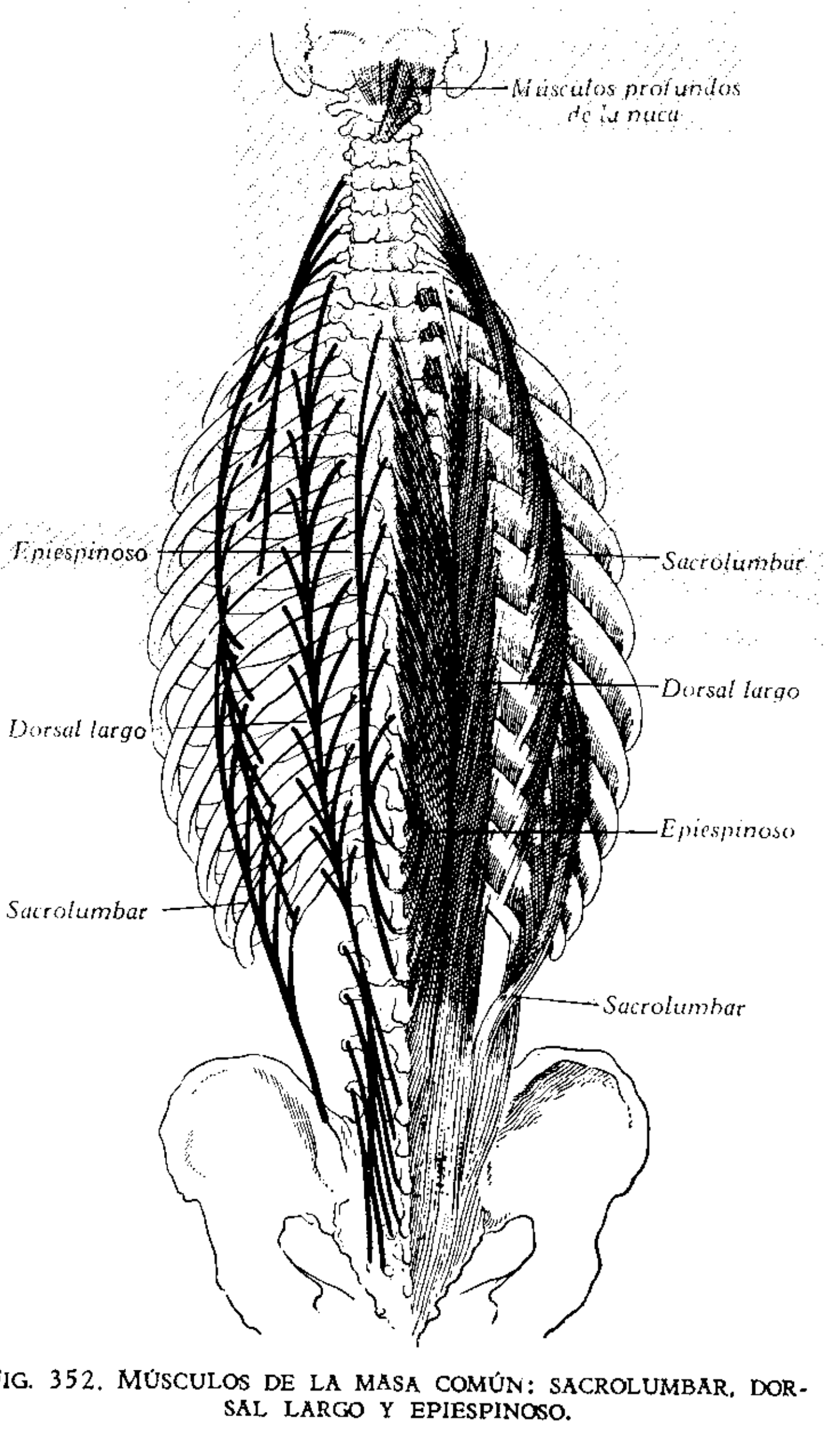

FIG. 352. MÚSCULOS DE LA MASA COMÚN: SACROLUMBAR, DORSAL LARGO Y EPIESPINOSO.

La *masa común* se inserta, a favor de múltiples lengüetas tendinosas y carnosas, en la cresta sacra y en las apófisis espinosas de las últimas vértebras lumbares, en los tubérculos sacros posteriores, en el ligamento sacrociático mayor, en la tuberosidad ilíaca y en la parte posterior de la cresta ilíaca. Los tendones de inserción de estos músculos se reúnen en uno solo, que ocupa la cara posterior de ellos y al cual se aplica el nombre incorrecto de *aponeurosis espinal;* se extiende desde el sacro hasta la parte media de la región dorsal y llena totalmente el espacio comprendido entre la cresta sacra y la tuberosidad ilíaca.

SACROLUMBAR O ILIOCOSTAL

Se encuentra situado en la parte superficial y externa de la masa común y se extiende por arriba hasta la tercera vértebra cervical; su volumen disminuye de abajo arriba.

Inserciones. Se origina en la parte externa de la aponeurosis tendinosa de la masa común, asciende verticalmente y emite a su paso haces musculares que van a terminar

por medio de láminas tendinosas en el vértice de las apófisis costiformes y en el ángulo posterior de las seis últimas costillas; del mismo ángulo de estas costillas, parten seis haces musculares que van a terminar por arriba en el ángulo posterior de las seis primeras; a su vez, de estos mismos ángulos ascienden otros seis fascículos que se fijan en los tubérculos posteriores de las apófisis transversas de las seis últimas vértebras cervicales. (Fig. 352.)

DORSAL LARGO

Este músculo, situado en la parte interna de la masa común, es largo, acintado, más grueso por abajo que por arriba y se extiende superiormente hasta la segunda costilla.

Inserciones. Se origina en la parte interna de la aponeurosis tendinosa de la masa común y asciende verticalmente, al mismo tiempo que disminuye de volumen, a causa de los haces musculares que va emitiendo a su paso. Estos son de dos clases, unos *externos* o *costales* y otros *internos* o *transversos.* Los primeros se fijan en las apófisis costiformes de las vértebras lumbares y en el borde inferior de las costillas, inmediatamente por dentro de su ángulo posterior. Los segundos se insertan sobre los tubérculos accesorios de las vértebras lumbares y en las apófisis transversas de las vértebras dorsales.

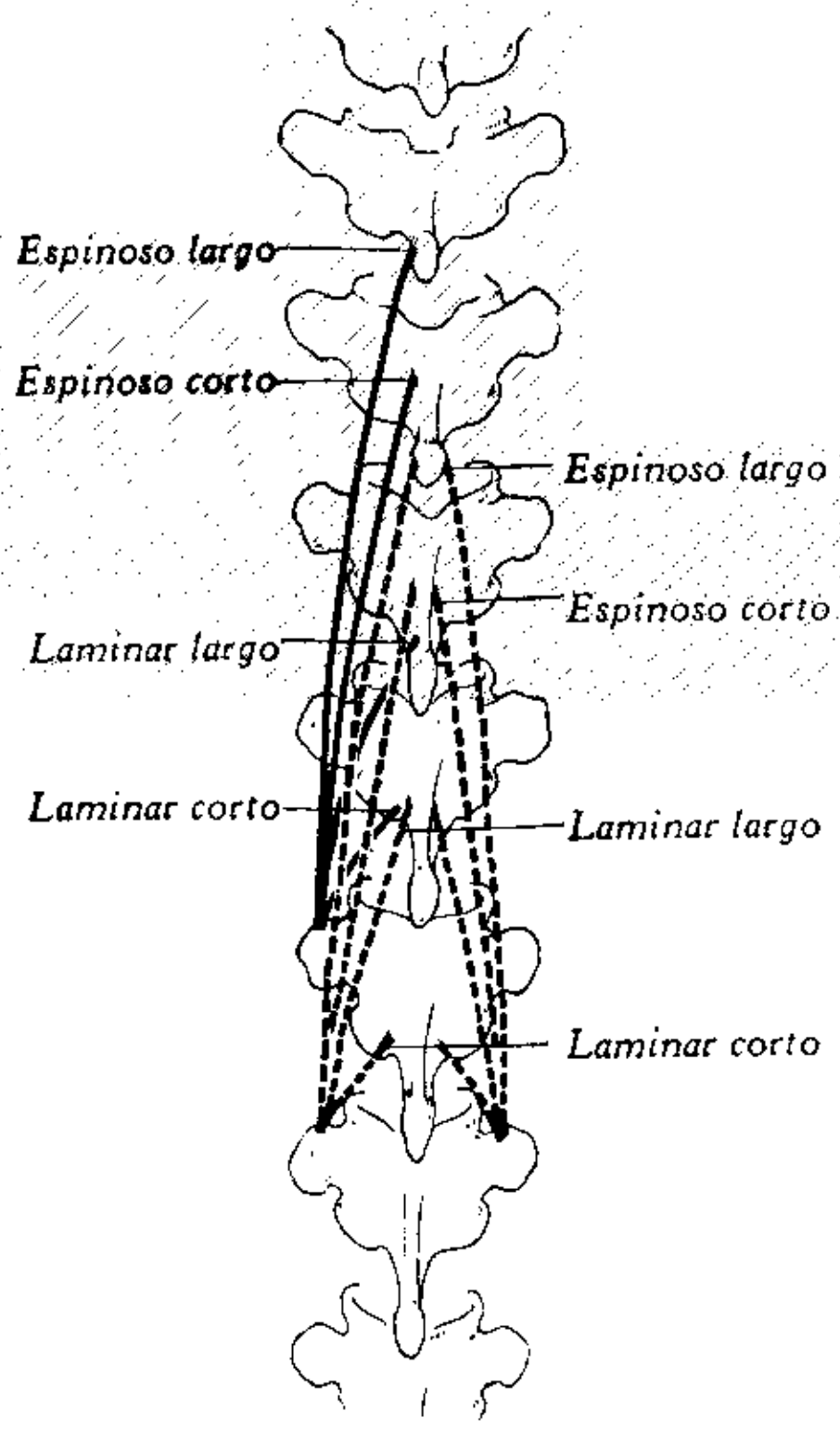

FIG. 353. ESQUEMA DE LAS INSERCIONES DEL TRANSVERSO ESPINOSO.

TRANSVERSO ESPINOSO

Este músculo largo, como ya se ha dicho, es el más profundo de los tres músculos de la masa común y se extiende del sacro al axis.

Inserciones. Está compuesto por numerosos haces musculares dispuestos más o menos paralelamente en dirección oblicua hacia arriba y adentro. Cada haz muscular se inserta por abajo en el borde superior de la apófisis transversa de una vértebra y al mismo tiempo que se dirige hacia arriba y adentro, se divide en cuatro fascículos. De éstos, el más externo es el más largo y termina en el vértice de la apófisis espinosa de la cuarta vértebra suprayacente; recibe por eso el nombre de *haz espinoso largo.* El fascículo situado inmediatamente por dentro del anterior, se llama *haz espinoso corto* y se fija en la apófisis espinosa de la tercera vértebra suprayacente. El siguiente hacia dentro, llamado *haz laminar largo,* termina en el borde inferior de la lámina correspondiente de la segunda vértebra suprayacente. Por último, el fascículo más interno de los cuatro o *haz laminar corto,* se inserta en la parte externa del borde inferior de la lámina correspondiente de la vértebra suprayacente. (Fig. 353.)

EPIESPINOSO

Este músculo, situado sobre las caras laterales de las apófisis espinosas de la columna dorsal, ha sido considerado frecuentemente como una dependencia del dorsal largo, por dentro del cual se halla colocado. Mediante haces tendinosos, se inserta inferiormente en el vértice de las apófisis espinosas de las dos últimas vértebras dorsales y de las dos primeras lumbares; después se dirige hacia arriba y emite alrededor de diez

digitaciones terminadas por otras tantas láminas tendinosas que se fijan en las apófisis espinosas de las diez primeras vértebras dorsales.

MUSCULOS ESPINALES CONSIDERADOS EN CONJUNTO

Relaciones. Por su cara anterior, se relacionan estos músculos con las paredes del canal vertebral en que se hallan alojados, con los músculos intercostales externos, con los supracostales y con la hoja media de la aponeurosis posterior del transverso del abdomen. Por su cara posterior, están en relación con los serratos menores posteriores y con su aponeurosis intermedia, así como con la aponeurosis lumbar.

Inervación. Se hallan inervados por ramas posteriores de los nervios raquídeos.

Acción. Por su contracción simultánea son extensores de la columna vertebral. Cuando se contraen de un solo lado, producen un movimiento de inclinación lateral y de rotación hacia ese lado de dicha columna.

INTERESPINOSOS

Son pequeños músculos planos y variables, situados en los espacios interespinosos en número de dos para cada espacio. Se insertan en el borde superior de la apófisis espinosa de una vértebra y en el borde inferior de la misma apófisis de la vértebra suprayacente. No existen en todos los espacios interespinosos, pues faltan frecuentemente en los espacios correspondientes a las vértebras dorsales medias.

INTERTRANSVERSOS

Son músculos cortos que se encuentran tendidos entre cada dos apófisis transversas cercanas. Según su situación, en la columna vertebral se distinguen los cervicales dorsales y lumbares.

Intertransversos cervicales. *Inserciones.* Se insertan en el borde superior de la apófisis transversa de una vértebra; los intertransversos anteriores, en el labio anterior y, los posteriores, en el labio correspondiente; a medida que se dirigen hacia arriba, intertransverso anterior y posterior se acercan mutuamente y terminan por insertarse juntos en el borde inferior de la apófisis transversa de la vértebra situada inmediatamente por encima.

Relaciones. Por el espacio triangular que separa a los dos músculos, en su parte inferior, pasan la arteria y la vena vertebrales así como las ramas de los nervios cervicales que cruzan por la cara posterior de la arteria vertebral.

Inervación. Están inervados por los nervios cervicales.

Acción. La contracción simultánea y común de estos músculos da rigidez a la parte correspondiente de la columna vertebral. Cuando se contraen los de un solo lado, inclinan la columna cervical y, por tanto, la cabeza hacia ese lado.

Intertransversos del dorso. Son músculos redondeados que unen los vértices de las apófisis transversas de las vértebras dorsales adyacentes. Faltan en las vértebras dorsales medias, donde se hallan substituidos por simples láminas tendinosas.

Intertransversos lumbares. Son dobles como los cervicales, siendo uno externo y otro interno. Los *externos* se insertan por arriba en el borde inferior de la apófisis costiforme superior y, por abajo, en el borde superior de la apófisis costiforme inferior. Son los representantes de los músculos intercostales y están en relación, por delante, con el cuadrado lumbar y el psoas y, por detrás, con los músculos de la masa común.

Los *internos* son láminas musculares que se extienden entre los tubérculos mamilares inmediatos. Se pueden considerar como los homólogos de los otros intertransversos en la región lumbar.

Inervación. Tanto los dorsales como los lumbares, están inervados por los nervios raquídeos inmediatos.

Acción. Los dorsales y lumbares tienen acción semejante a la de los cervicales.

MUSCULOS COCCIGEOS

Son músculos rudimentarios, colocados a los lados del cóccix, residuo en el hombre de la cola de otros animales. Son en número de tres: el *isquiococcígeo*, el *sacrococcígeo anterior* y el *sacrococcígeo posterior*.

El *isquiococcígeo* aparece como prolongación del elevador del ano; se extiende del isquion al borde lateral del cóccix e integra el piso de la pelvis, formando parte del plano superior del periné.

El *sacrococcígeo anterior* se inserta en la porción inferior y lateral de la última vértebra sacra y de la primera vértebra coccígea; converge hacia abajo con el del lado opuesto y termina en la cara anterior de la última vértebra coccígea.

Se halla inervado por ramos de los últimos nervios sacros y funciona como flexor del cóccix sobre el sacro.

El *sacrococcígeo posterior* es el más rudimentario de los músculos coccígeos y se halla formado por fascículos pálidos, cuya inserción superior se hace sobre la cara posterior de la última vértebra sacra y en la espina ilíaca posteroinferior; inferiormente, dichos fascículos se fijan en la cara posterior de las últimas vértebras coccígeas.

Está inervado este músculo por ramos del plexo sacrococcígeo y su acción consiste en extender el cóccix sobre el sacro.

CAP. 20

MUSCULOS DEL TORAX

Habiendo sido ya descritos los músculos posteriores del tórax, a continuación se emprenderá la descripción de los músculos de las regiones anterolateral y costal.

En la región anterolateral del tórax se encuentran cuatro músculos que parten del tórax y terminan en los huesos del hombro y en el húmero; son los siguientes: el *pectoral mayor,* el *pectoral menor,* el *subclavio* y el *serrato mayor.*

PECTORAL MAYOR

Este músculo, muy ancho, ya que cubre gran parte de la zona superior y anterior del tórax y de la axila, es de forma aplanada y triangular; se extiende por el lado externo hasta el húmero.

Inserciones. Se inserta por dentro en los dos tercios internos del borde anterior de la clavícula, en la mitad del lado correspondiente de la cara anterior del esternón, en los cinco o seis primeros cartílagos costales, en la parte ósea anterior de la sexta y a veces de la séptima costilla, así como también en la aponeurosis del recto anterior del abdomen. Las fibras así originadas convergen hacia fuera y terminan mediante un ancho tendón en el labio anterior del canal bicipital del húmero. Las fibras claviculares y las esternales superiores, es decir, las fibras descendentes del pectoral mayor, acaban en la cara anterior del tendón, que se halla compuesto por dos láminas de las cuales la anterior está separada de la posterior por tejido adiposo, salvo en el borde de inserción y en el borde inferior, donde ambas láminas se juntan. A la lámina tendinosa posterior va a unirse el resto de las fibras del pectoral mayor, es decir, las fibras horizontales y las ascendentes, después de haber cruzado por detrás de las anteriores y de haber sufrido una torsión de 180°, cuyo resultado es que las fibras más inferiores son las que terminan en la parte más superior de la lámina tendinosa y viceversa. (Figs. 354 y 355.)

Relaciones. La cara anterior está cubierta por la aponeurosis, el tejido celular, la glándula mamaria y la piel. Su cara posterior se halla en relación con el esternón, las costillas, los músculos intercostales y el pectoral menor. Por fuera, el pectoral mayor forma con el pectoral menor la pared anterior del hueco de la axila. Entre el borde superoexterno de este músculo y el borde anterior del deltoides queda limitado el *espacio deltopectoral,* por donde pasa en un plano superficial la vena cefálica y en un plano más profundo la arteria acromiotorácica.

Inervación. Recibe del plexo braquial diversos nervios, los cuales provienen principalmente de los nervios del pectoral mayor, uno superior y otro inferior, y penetran por su cara profunda.

Acción. Cuando su punto fijo es el tórax, este músculo produce la rotación del húmero hacia dentro, a la vez que lo aproxima al tórax. Si el punto fijo es el húmero, funciona como elevador de la pared torácica.

PECTORAL MENOR

Se encuentra colocado este músculo por detrás del pectoral mayor que lo oculta por completo y su forma es también aplanada y triangular.

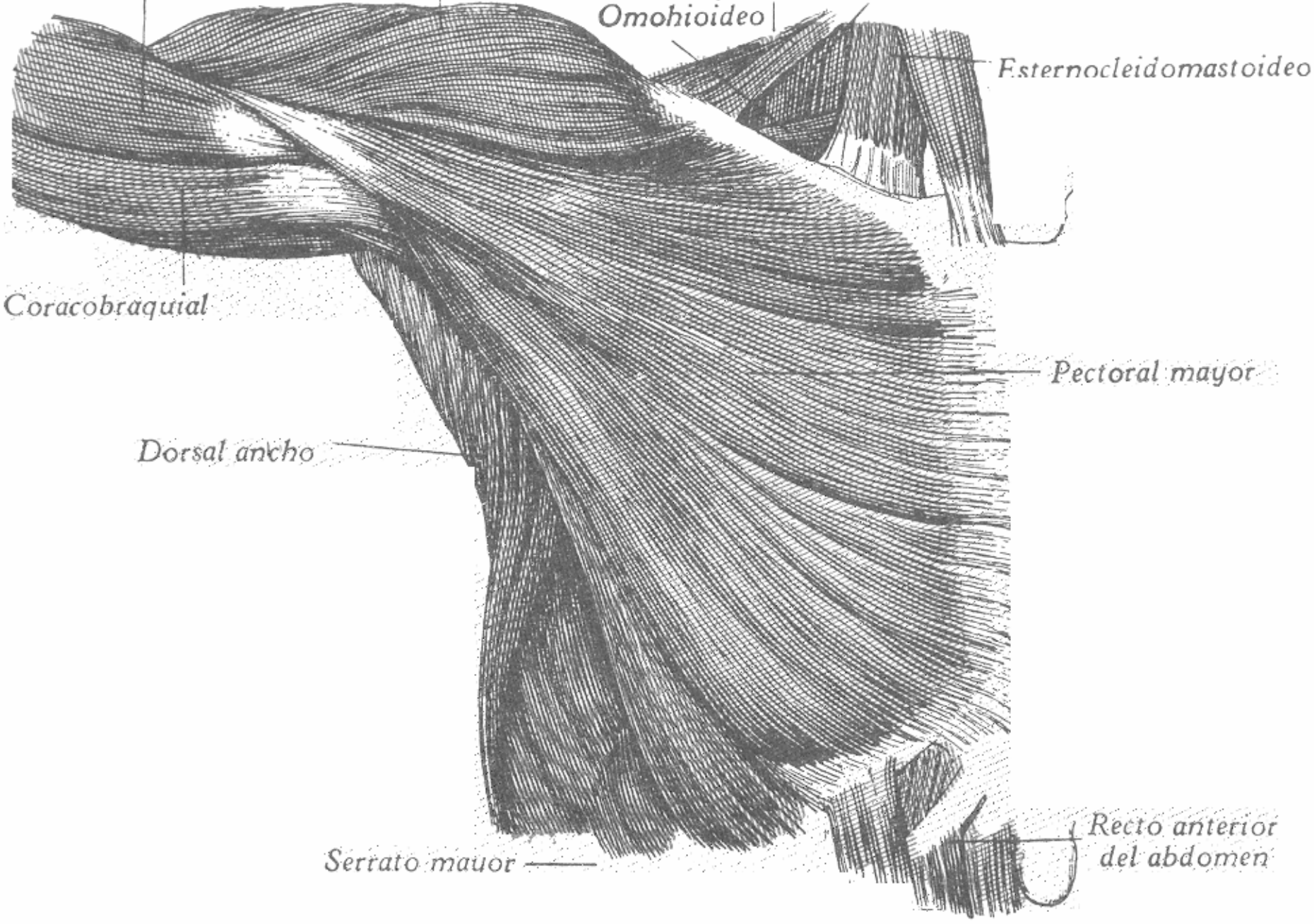

FIG. 354. MÚSCULOS DEL TÓRAX. REGIÓN ANTEROLATERAL.

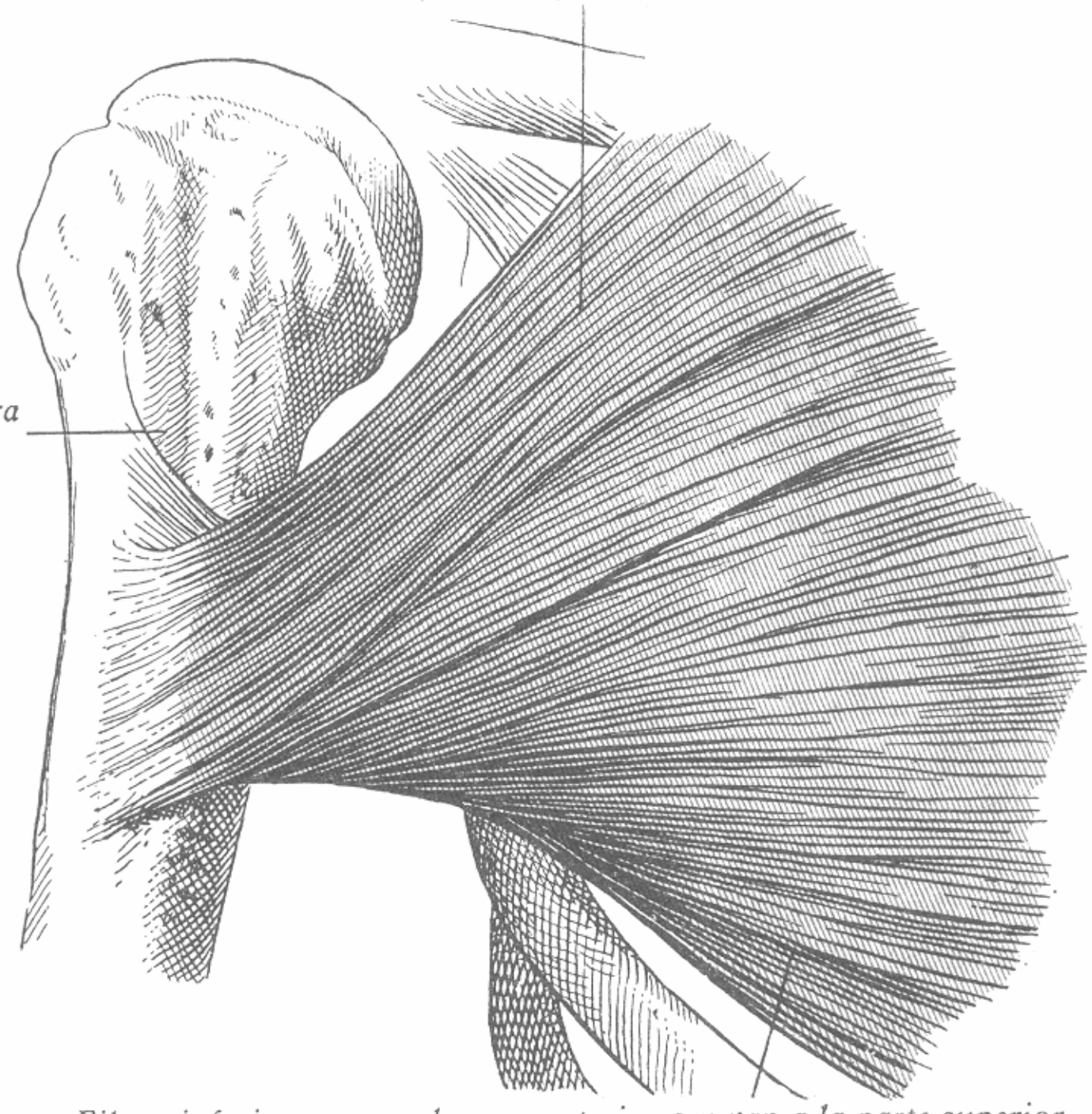

FIG. 355. INSERCIÓN BICIPITAL DEL PECTORAL MAYOR.

Inserciones. Se origina por medio de tres lengüetas tendinosas en el borde superior y cara externa de las costillas tercera, cuarta y quinta; a partir de esos lugares, sus fibras convergen hacia arriba, atrás y afuera, para terminarse en un tendón aplanado que se inserta en el borde interno de la apófisis coracoides. (Fig. 356.)

Relaciones. La superficie completa de la cara anterior de este músculo está en relación con la cara posterior del pectoral mayor. Su cara posterior se relaciona con las cos-

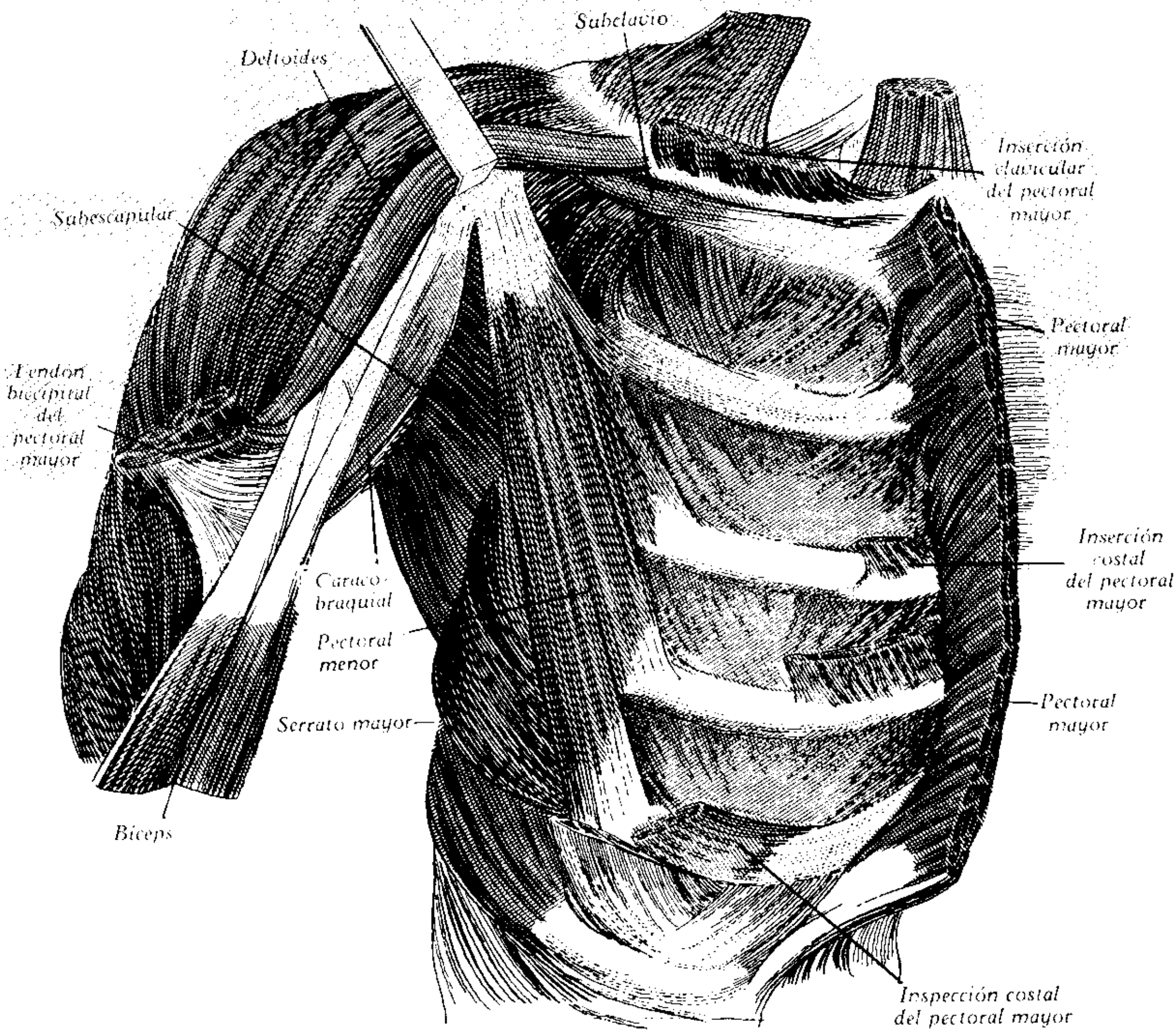

FIG. 356. MÚSCULOS DEL TÓRAX. REGIÓN ANTEROLATERAL.

tillas, los intercostales, el serrato mayor, y en la axila, con la arteria y vena axilares, así como con los ramos nerviosos del plexo braquial. Entre el borde superior del pectoral menor y el inferior del subclavio queda limitado un espacio triangular de base interna, llamado *espacio clavipectoral,* en el cual se encuentra la aponeurosis del mismo nombre. Su borde inferior se fija a la piel de la región de la axila por medio de un ligamento aponeurótico o *ligamento suspensor de la axila.*

Inervación. Recibe el nervio del pectoral menor, procedente, al igual que el nervio del pectoral mayor con el cual se anastomosa, del plexo braquial.

Acción. Hace descender el hombro o eleva las costillas, según el lugar que permanezca fijo.

SUBCLAVIO

Es un músculo fusiforme que se extiende de la primera costilla a la clavícula.

Inserciones. Se inserta mediante un fuerte tendón en la cara superior de la primera costilla y del primer cartílago costal; se dirige después hacia fuera y arriba para terminar en el canal subclavio, excavación situada en la cara inferior de la parte media de la clavícula. La inserción clavicular se realiza merced a cortos tendones o directamente por las propias fibras musculares. (Véase fig. 356.)

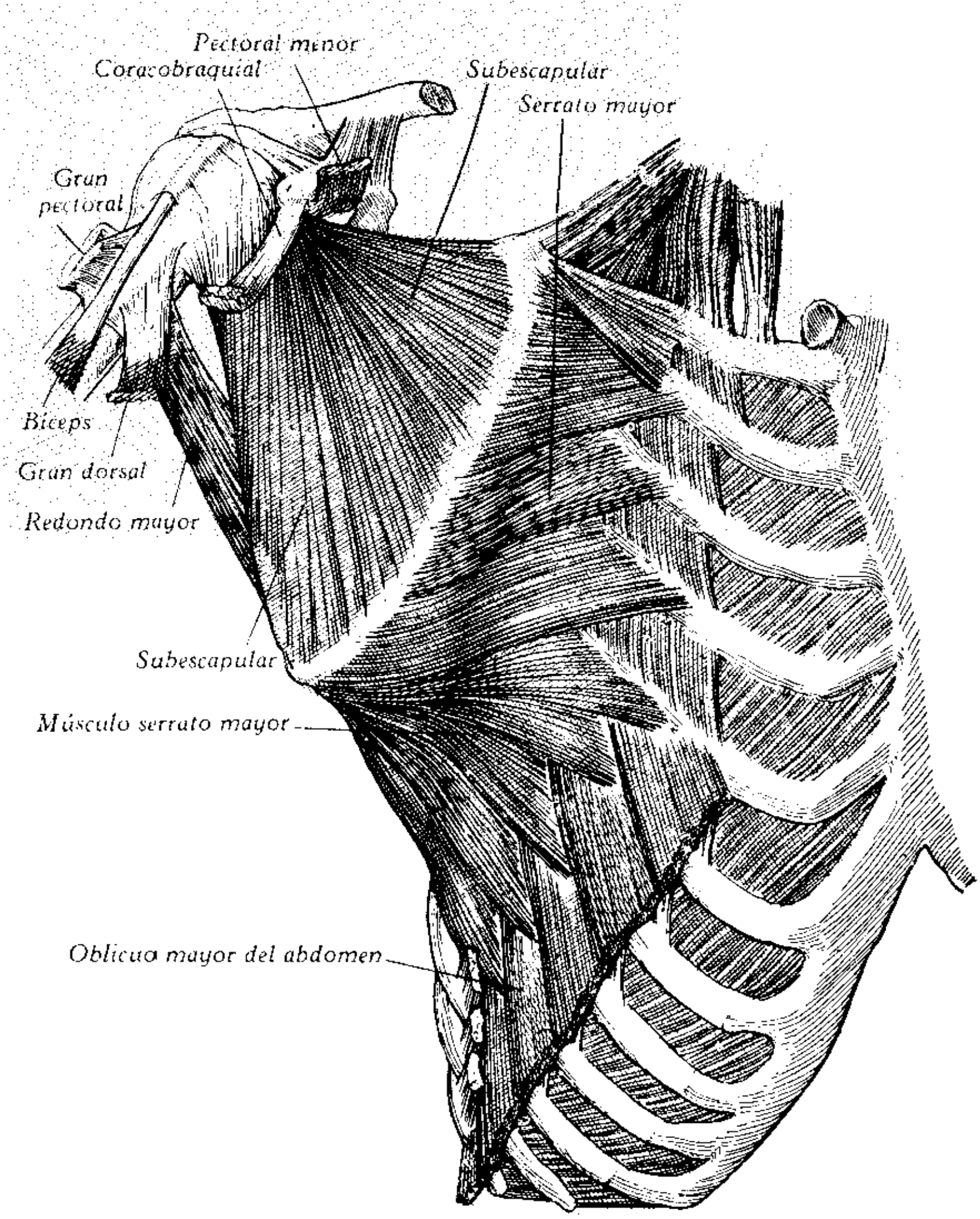

FIG. 357. MÚSCULO GRAN DENTADO O SERRATO MAYOR.

Relaciones. Por arriba está en relación con la clavícula; por abajo, en su parte interna, con la primera costilla y el primer cartílago costal.

Entre la porción externa de este músculo y la primera costilla, pasan la arteria subclavia y la vena del mismo nombre.

Inervación. Se halla inervado por el nervio del subclavio, que procede del plexo braquial.

Acción. Hace descender la clavícula o eleva la primera costilla, según donde tome su punto fijo.

SERRATO MAYOR

Este músculo, ancho y delgado, se encuentra colocado en la porción lateral del tórax, cubierto parcialmente por el omóplato y sus músculos. Se extiende de las diez primeras costillas al borde espinal del omóplato.

Inserciones. En el tórax se inserta este músculo mediante cortas digitaciones tendinosas que se agrupan, igual que el resto de la masa muscular, en tres porciones. La primera o superior, toma inserción en el borde externo de la primera costilla, en la cara externa de la segundo y en un arco aponeurótico intermedio a ellas; después, se dirige hacia atrás y arriba y va a fijarse por cortas fibras tendinosas en el ángulo superointerno de la cara anterior del omóplato. La segunda o media se inserta en la cara externa de las costillas segunda, tercera y cuarta; las tres digitaciones así constituidas forman una masa muscular que va a fijarse por cortas fibras tendinosas en el labio anterior del borde espinal del omóplato. Por último, la porción tercera o inferior se inserta en la cara externa de las costillas sexta, séptima, octava, novena y décima por digitaciones que se entrecruzan con las del oblicuo mayor del abdomen; después, sus fibras convergen hacia fuera y arriba para terminar en una faceta triangular, alargada en sentido vertical y situada en la parte inferointerna de la cara anterior del omóplato. (Fig. 357.)

Relaciones. La cara superficial de este músculo está en relación con el pectoral mayor, el subclavio, el pectoral menor y el subescapular, con los que forman un espacio llamado escapulotorácico que contiene tejido celular flojo para facilitar los movimientos de la escápula sobre el tórax, articulación que recibe el nombre de *sinsarcosis*. Entre el pectoral menor y el subescapular forma la pared interna del hueco de la axila, relacionándose con su contenido: vasos axilares, plexo braquial y ganglios linfáticos axilares. Su cara profunda se relaciona con las costillas, los intercostales externos, el serrato menor posterior y superior y la parte inferior del escaleno posterior.

Inervación. Recibe el nervio del serrato mayor que deriva del plexo braquial y especialmente de los pares cervicales quinto y sexto; se le llama también nervio respiratorio de Bell.

Acción. Cuando el tórax permanece fijo, la contracción de este músculo desplaza hacia fuera y adelante al omóplato, al mismo tiempo que lo hace girar y eleva así el hombro. Si, por el contrario, el omóplato permanece fijo, el serrato mayor funciona como músculo inspirador.

APONEUROSIS DE LA REGION ANTEROLATERAL DEL TORAX

Los músculos descritos en esta región se hallan envueltos por hojas aponeuróticas especiales para cada uno de ellos.

Aponeurosis del serrato mayor. Está reducida a una hoja muy delgada, la cual a menudo sólo es una lámina celular que cubre al músculo y se inserta en los mismos lugares que él.

Aponeurosis del pectoral mayor. Cubre esta aponeurosis al pectoral mayor por su cara anterior y se inserta con él en el borde anterior de la clavícula y en el esternón. Por abajo se refleja para cubrir la cara posterior del músculo, en tanto que por fuera se confunde con la aponeurosis del deltoides, cubriendo el espacio deltopectoral. Del borde inferior de su parte externa principia una expansión que se dirige hacia atrás y se continúa con la aponeurosis del dorsal ancho constituyendo la base del hueco axilar.

Aponeurosis del subclavio. Rodea por delante, por abajo y por detrás al músculo y se inserta en el borde anterior y posterior de la clavícula. Forma, por consiguiente, junto con este hueso, una verdadera vaina osteofibrosa que contiene en su interior al subclavio.

Aponeurosis del pectoral menor. El pectoral menor está cubierto por sus dos caras por una fuerte hoja aponeurótica, cuyo borde superior va a insertarse a la clavícula, a la vaina del subclavio y a la apófisis coracoides. Constituye la llamada *aponeurosis cla-*

vipectoral que se halla perforada en varios puntos por arterias y nervios. Su borde inferior se continúa hacia abajo para terminar en la aponeurosis de la base de la axila, en la piel y parcialmente en la aponeurosis del coracobraquial. Forma esta parte de la aponeurosis el *ligamento suspensor de la axila* o *ligamento de Gerdy.* (Fig. 358.)

MUSCULOS DE LA REGION COSTAL

Son los músculos propios de las costillas y comprenden los ***músculos intercostales externos, medios*** e ***internos,*** los *supracostales,* los ***infracostales*** y el ***triangular del esternón.*** Aunque el diafragma interviene también en los movimientos de las costillas, es considerado de ordinario como un músculo abdominal.

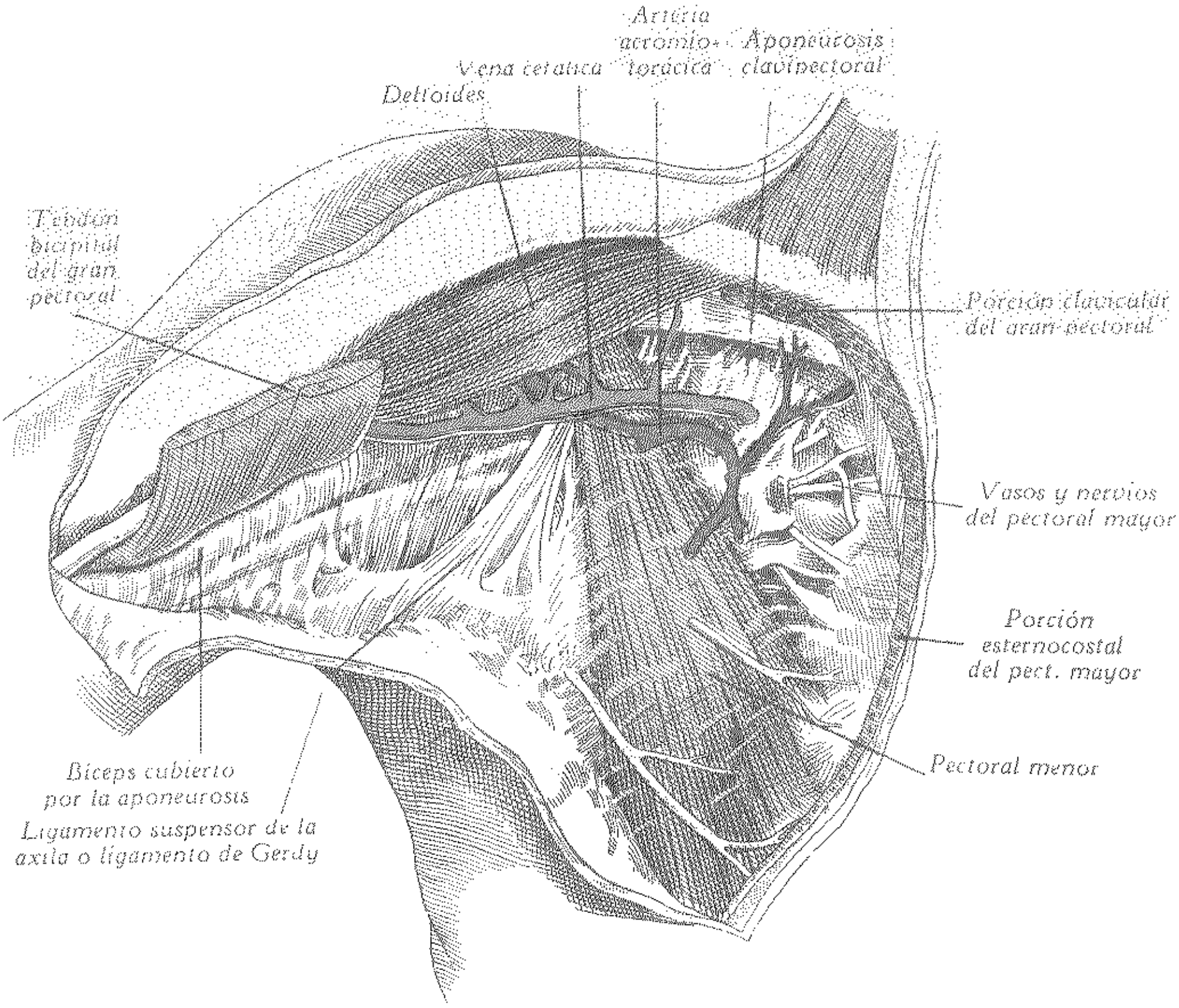

FIG. 358. HUECO DE LA AXILA, PLANO MEDIO.

INTERCOSTAL EXTERNO O SUPERFICIAL

Es un músculo delgado, constituido por haces paralelos oblicuos hacia delante y abajo que se insertan en el labio externo del canal costal de la costilla suprayacente y en el labio externo del borde superior de la costilla infrayacente. No ocupa este músculo todo el espacio intercostal, ya que comienza por detrás de la articulación costotransversa y termina cerca de la articulación condrocostal. (Fig. 359.)

INTERCOSTAL MEDIO

Se halla colocado este músculo por dentro del anterior, pero es mucho menos extenso que él, pues comienza al nivel de la línea axilar y termina en el borde esternal. Se inser-

ta por arriba en la vertiente externa del canal subcostal y por abajo en el borde superior de la costilla infrayacente. (Fig. 360.)

INTERCOSTAL INTERNO

Está situado por dentro de los anteriores, y ocupa solamente el espacio intercostal, desde el ángulo posterior de las costillas hasta cinco o seis centímetros del borde esternal. Sus fibras, como las del intercostal medio, siguen una dirección inversa a las del intercostal externo, ya que se hallan dirigidas hacia abajo y atrás. Dichas fibras se insertan por arriba en el labio interno del canal subcostal y, por abajo, en el labio interno del borde superior de la costilla subyacente, como se aprecia en la figura 361.

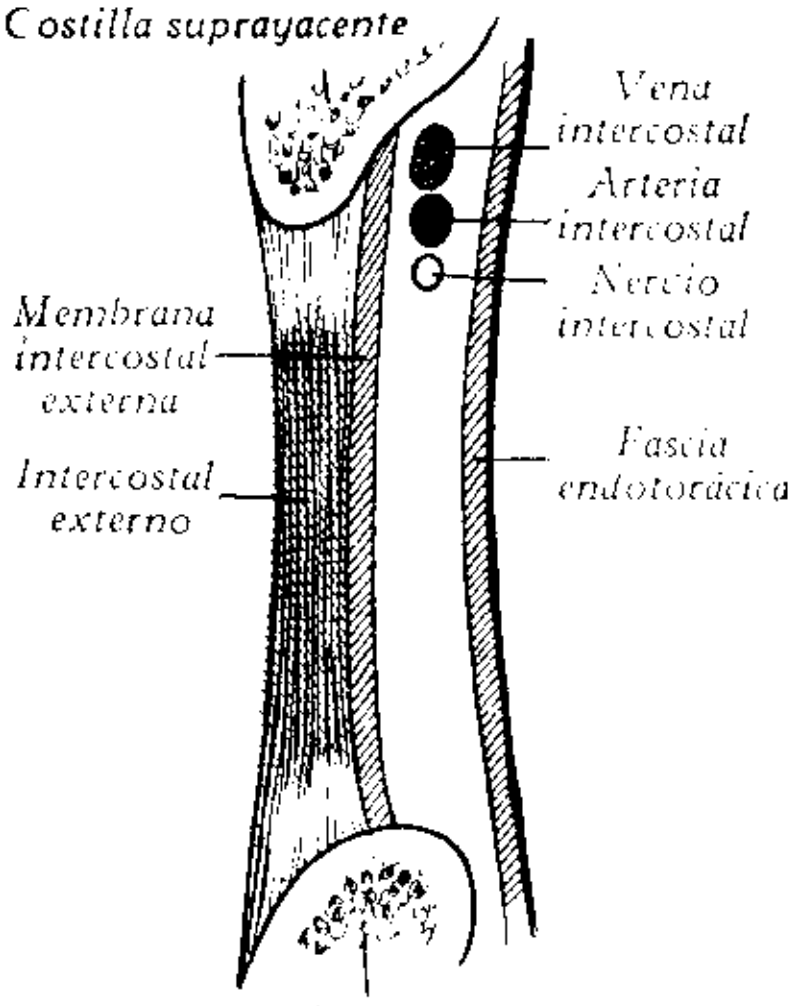

FIG. 359. INTERCOSTAL EXTERNO. CORTE VERTICAL HECHO EN LA PARTE MÁS POSTERIOR DEL ESPACIO INTERCOSTAL.

MUSCULOS SUPRA E INFRACOSTALES

Cada *músculo supracostal* comienza en el vértice de una apófisis transversa de una vértebra dorsal, por medio de un tendón corto; se dirige luego hacia abajo y afuera y termina en el borde superior y cara externa de la costilla subyacente, cubriendo parte de los haces más posteriores del intercostal externo.

Los *músculos infracostales* pueden considerarse como haces posteriores de los intercostales internos. Se insertan en la cara interna de una costilla y en la cara interna de la costilla subyacente o de la siguiente a ésta.

APONEUROSIS Y ESPACIOS INTERCOSTALES

La cara interna del músculo intercostal externo se halla cubierta por una membrana fibrosa, que se extiende del ángulo posterior de las costillas al ligamento costotransverso inferior. Desde dicho ángulo costal hacia delante la membrana se adelgaza y transforma

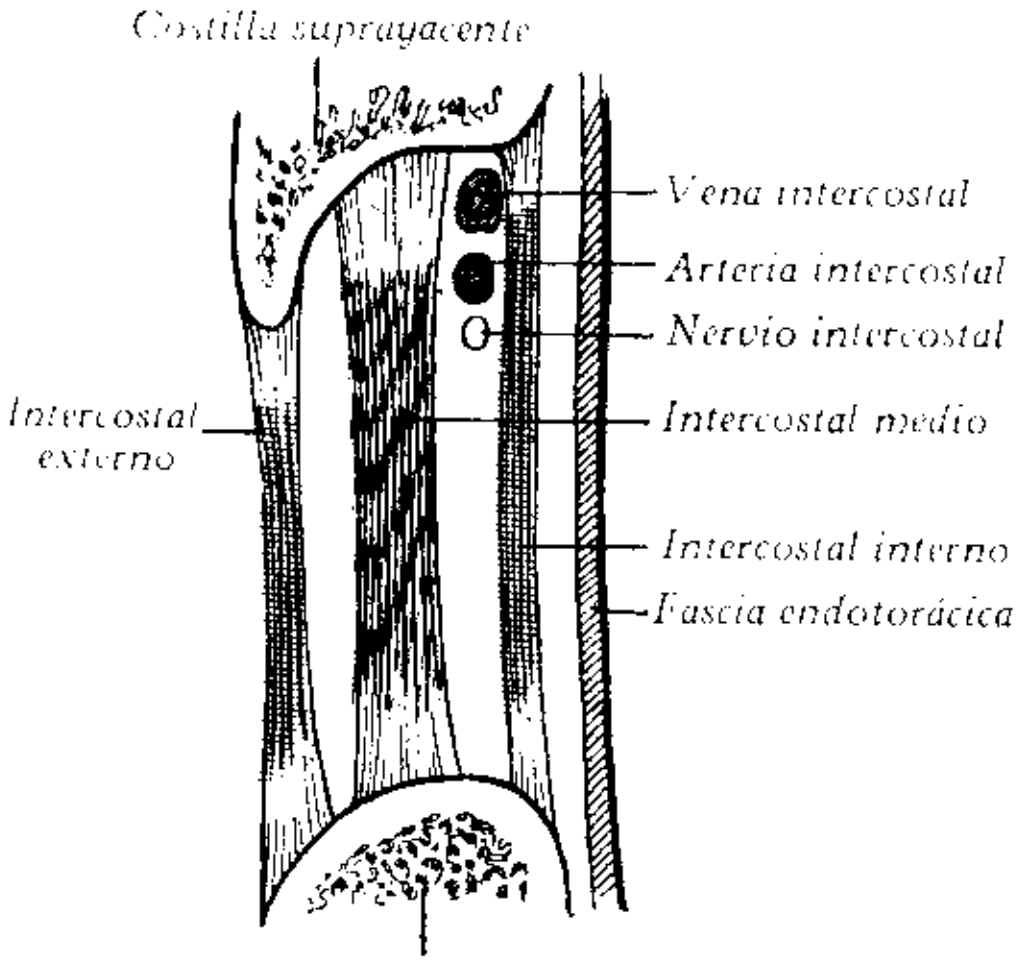

FIG. 360. INTERCOSTALES EXTERNO, MEDIO E INTERNO. CORTE VERTICAL HECHO AL NIVEL DE LA LÍNEA AXILAR ANTERIOR.

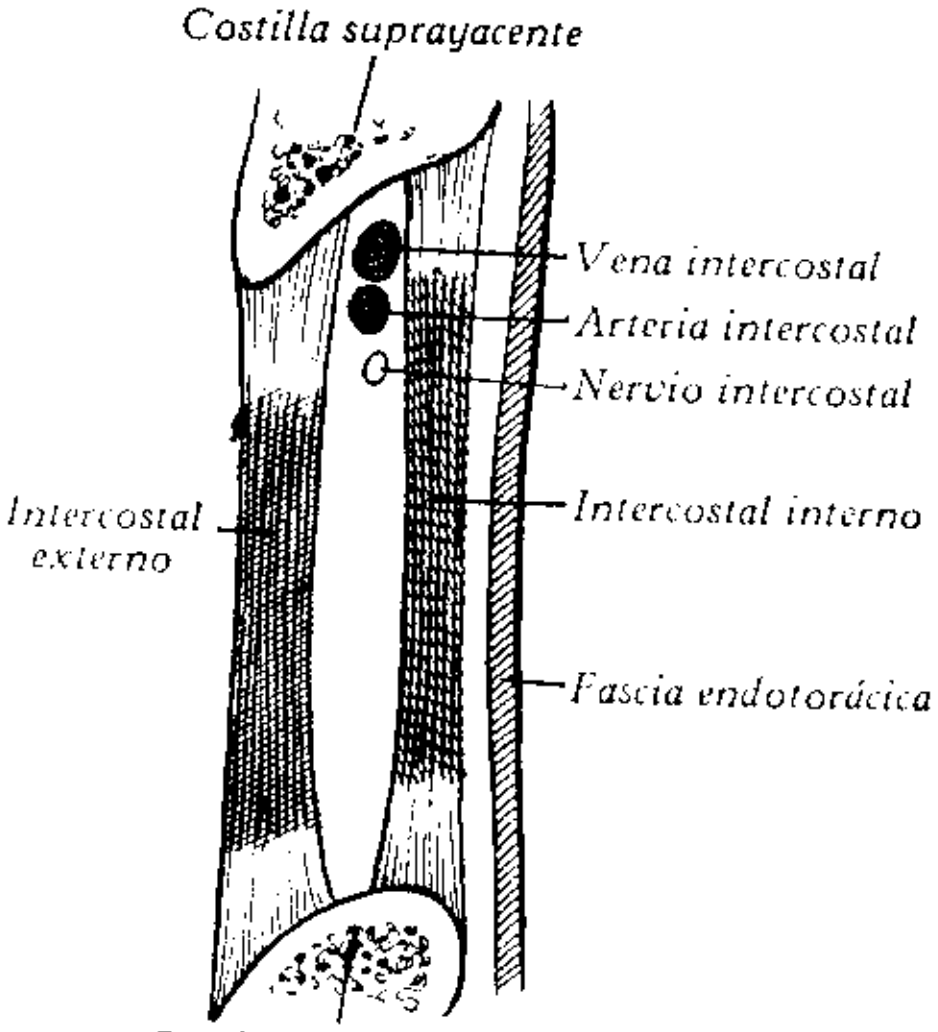

FIG. 361. INTERCOSTALES EXTERNO E INTERNO, CORTE VERTICAL AL NIVEL DE LA LÍNEA AXILAR POSTERIOR.

en una hoja celular. Esta hoja se vuelve más resistente al nivel de la terminación anterior del intercostal externo, y cubre entonces la cara externa del intercostal medio.

La pared externa del espacio intercostal se halla, por consiguiente, constituida por la membrana intercostal externa y por el músculo intercostal externo. La pared interna, comenzando por dentro, posee, en primer lugar, una hoja de tejido celular, llamada *fascia endotorácica,* que separa de la pleura al resto de la pared torácica. Más afuera, se encuentran los músculos intercostales interno y medio, que como ha sido señalado, no se extienden a todo lo ancho de la pared torácica, sino que el primero ocupa principalmente la parte lateral, en tanto que el segundo se encuentra en esta parte y en la anterior, donde ya han terminado los intercostales interno y externo. El espacio intercostal se halla recorrido por el paquete vasculonervioso intercostal, el cual, a causa de la disposición de los músculos, en la parte posterior se encuentra intercalado entre la membrana intercostal externa y la fascia endotorácica; en la parte lateral, principalmente entre los músculos intercostal medio e interno; y en la porción anterior, entre el músculo intercostal medio y la fascia endotorácica.

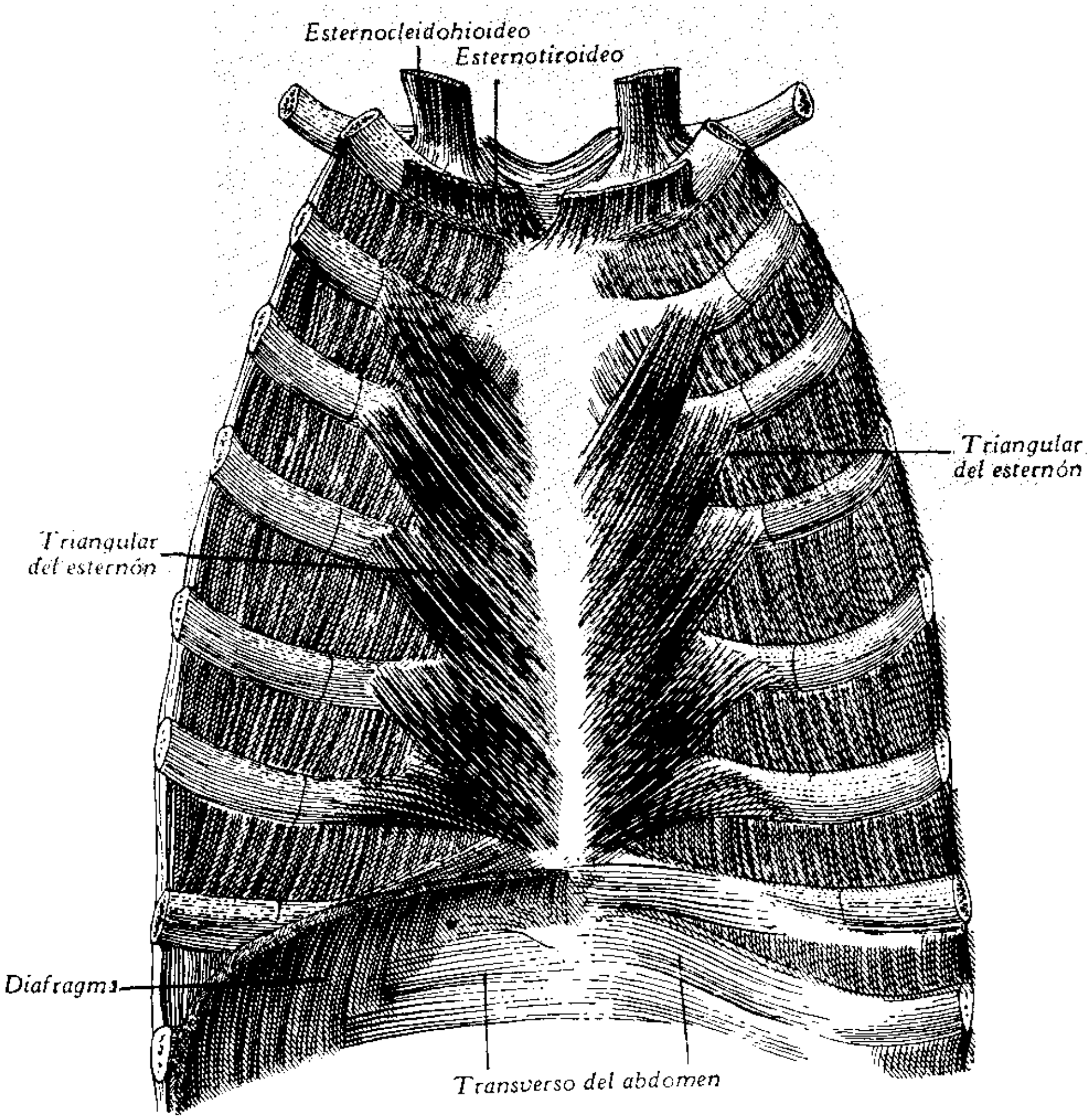

FIG. 362. TRIANGULAR DEL ESTERNÓN.

Relaciones. Por su cara externa, están en relación los intercostales externos con los músculos supracostales, los pectorales, los serratos mayor y menor, el dorsal ancho, el oblicuo mayor y el sacrolumbar; se hallan, además, atravesados por los ramos perfo-

rantes posterior y lateral de los nervios intercostales, así como por las arterias, venas y linfáticos. Por su cara interna, los intercostales internos se relacionan con la pleura, de la cual quedan separados, como ya se ha dicho, por la fascia endotorácica.

Inervación. Todos estos músculos se encuentran inervados por los nervios intercostales.

Acción. Por lo común, estos músculos son considerados como respiratorios, ya inspiradores o espiradores. No faltan investigadores, sin embargo, que piensan que su misión se reduce a presentar una resistencia activa a la presión del aire en los pulmones, cuando ésta aumenta de un modo excesivo durante los movimientos respiratorios forzados y particularmente violentos.

TRIANGULAR DEL ESTERNON

Es un músculo alargado y colocado detrás del esternón, entre éste y los cartílagos costales.

Inserciones. Su inserción interna consiste en láminas tendinosas que se fijan en la cara posterior del cuerpo del esternón y en la cara posterior del apéndice xifoides; después se dirigen sus fibras hacia fuera y arriba para insertarse por tendones cortos en las caras posteriores del segundo al sexto cartílagos costales. (Fig. 362.)

Relaciones. La cara posterior de este músculo se relaciona con la pleura y con el pericardio y su cara anterior está en relación con el esternón, los cartílagos costales y los vasos mamarios internos. Su parte más inferior llega hasta la inserción diafragmática anterior.

Inervación. Recibe por su cara anterior ramos nerviosos procedentes de los nervios intercostales correspondientes.

Acción. Su contracción hace descender ligeramente los cartílagos costales y la extremidad anterior de las costillas.

CAP. 21

MUSCULOS DEL ABDOMEN

En las paredes que limitan la cavidad abdominal se encuentran numerosos músculos, los cuales pueden ser agrupados, para su estudio, en las siguientes regiones: *región anterolateral, región posterior, región superior y región inferior.*

La región inferior del abdomen la constituyen los músculos y aponeurosis del *periné;* se halla íntimamente ligada a los órganos genitourinarios, por eso su estudio se hará al mismo tiempo que el de estos órganos; las regiones descritas a continuación son únicamente las restantes.

REGION ANTEROLATERAL

Está formada por músculos largos, que son el *recto mayor del abdomen* y el *piramidal del abdomen,* y los músculos anchos, como los *oblicuos mayor, menor y transverso.*

RECTO MAYOR DEL ABDOMEN

Es un músculo largo y aplanado que se extiende del pubis a la parte anteroinferior del tórax.

Inserciones. Se inserta por abajo en el borde superior y cara anterior del pubis, por medio de un tendón corto, cuyo haz interno se entrecruza con el del lado opuesto en la línea media y en la cara anterior de la sínfisis. El haz externo, más ancho que el interno, produce una expansión triangular, cuya base va a insertarse a la espina del pubis y a la cresta pectínea, presentando un borde externo libre. Esta porción tendinosa está reforzada, a menudo, por haces del tendón conjunto.

A partir de estos tendones de inserción, se extiende la masa muscular, que se dirige casi verticalmente hacia arriba y forma a su llegada al tórax tres digitaciones. La más interna se inserta en la cara anterior y borde inferior del séptimo cartílago costal, así como en la cara anterior del apéndice xifoides y en el ligamento costoxifoideo. La digitación media se fija en la cara anterior y borde inferior del sexto cartílago costal. Por último, la digitación externa, más ancha que las anteriores, es también la que llega más arriba y se inserta en la cara anterior y borde inferior del quinto cartílago costal.

A lo largo de este músculo, se encuentran láminas tendinosas transversales, ya rectilíneas o en zigzag, que la dividen en diversas secciones musculares. Por lo común son en número de tres a cinco y pueden abarcar una parte o toda la anchura del músculo.

Relaciones. Cada músculo recto está envuelto por una vaina aponeurótica, constituida por las aponeurosis de los músculos anchos del abdomen que, al llegar a la línea media, se entrecruzan con las del lado opuesto, formando la *línea blanca,* intersección aponeurótica que separa un recto del otro. (Véase fig. 363.)

La cara anterior de este músculo se relaciona en su parte inferior con el piramidal y, en el resto, a través de la hoja anterior de su vaina, con la piel; la cara posterior se halla en relación con la *fascia transversalis,* el tejido celular subperitoneal, el peritoneo y las vísceras abdominales. En contacto directo con el músculo, dentro, por consiguiente, de su vaina aponeurótica, se encuentran la arteria epigástrica y la mamaria interna que se anastomosan entre sí junto con sus correspondientes venas.

Inervación. Se halla inervado este músculo por los seis últimos nervios intercostales y por el abdominogenital mayor.

Acción. Su contracción produce la flexión del tórax sobre la pelvis cuando permanece fijo el pubis y, al contrario, dobla la pelvis sobre el tórax, cuando permanecen fijas las costillas.

PIRAMIDAL DEL ABDOMEN

Es un músculo extraordinariamente variable que puede llegar a faltar en algunos individuos. Se extiende del pubis a la línea blanca. Su forma es más o menos triangular.

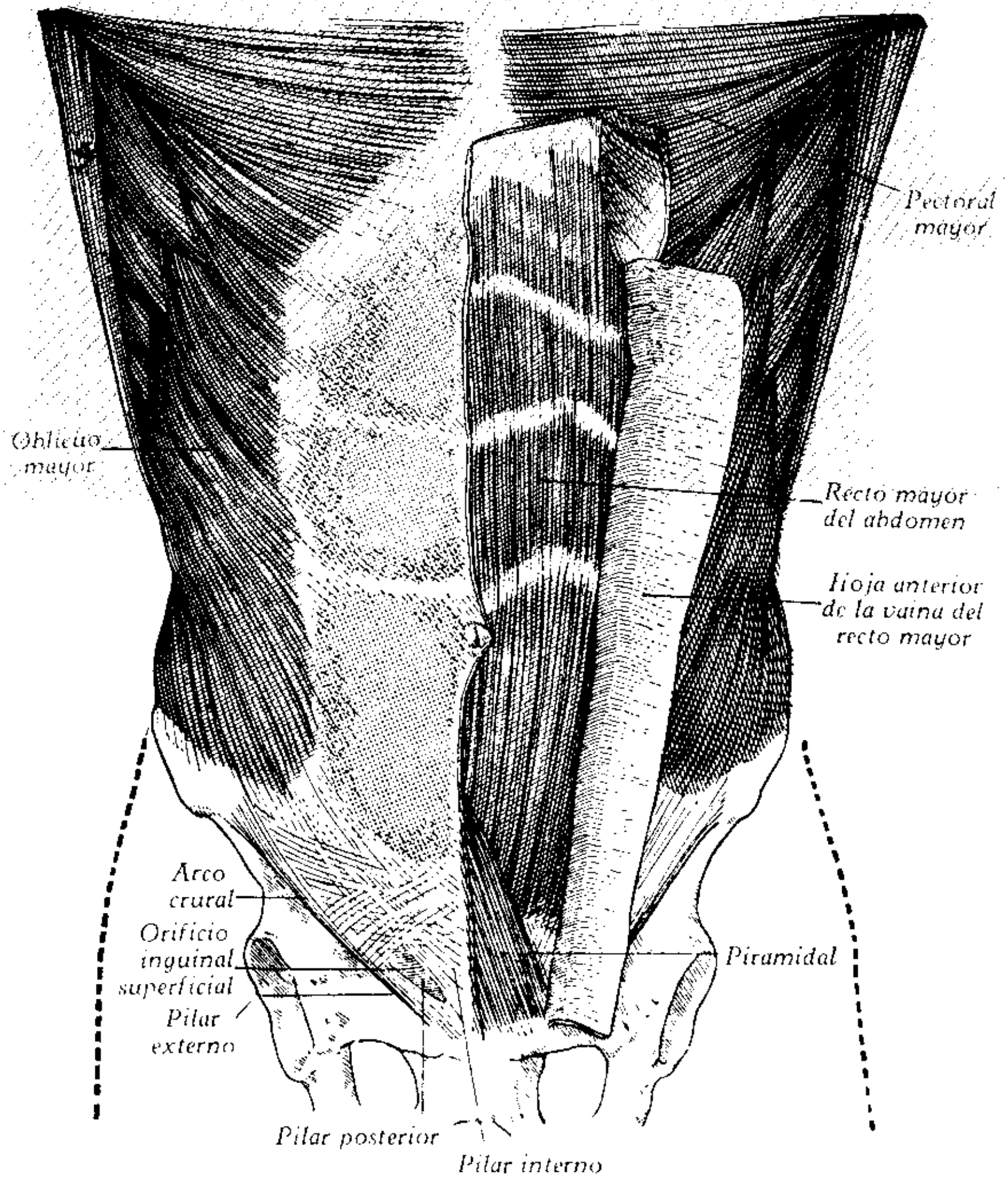

FIG. 363. MÚSCULOS ANTERIORES DEL ABDOMEN.

Inserciones. Se inserta por medio de cortas fibras tendinosas en el pubis y en la cara anterior de la sínfisis pubiana, inmediatamente por delante del recto mayor. Sus fibras medias de inserción se entrecruzan con las del recto mayor y el oblicuo mayor del lado opuesto. Desde aquellos lugares, las fibras se dirigen hacia arriba y adentro para ir a fijarse en las partes laterales de la línea blanca, terminando como a media distancia entre el pubis y el ombligo. (FIG. 363.)

Relaciones. Este músculo se halla envuelto en la vaina del recto mayor, del que está separado, sin embargo, por una delgada lámina fibroconjuntiva. En consecuencia, su cara anterior está separada de la piel por la hoja anterior de la vaina del recto mayor.

Inervación. Recibe un ramo nervioso procedente del nervio abdominogenital mayor.

Acción. Es un músculo rudimentario en el hombre que se halla muy desarrollado en los mamíferos marsupiales. Su función en el hombre es obscura, aunque se le atribuye la de mantener en tensión la línea blanca.

OBLICUO MAYOR DEL ABDOMEN

Es un músculo ancho, carnoso por detrás y tendinoso por delante, que ocupa el plano más superficial de los músculos de la pared anterolateral del abdomen. Se extiende de las costillas a la cresta ilíaca, arco femoral, pubis y línea blanca.

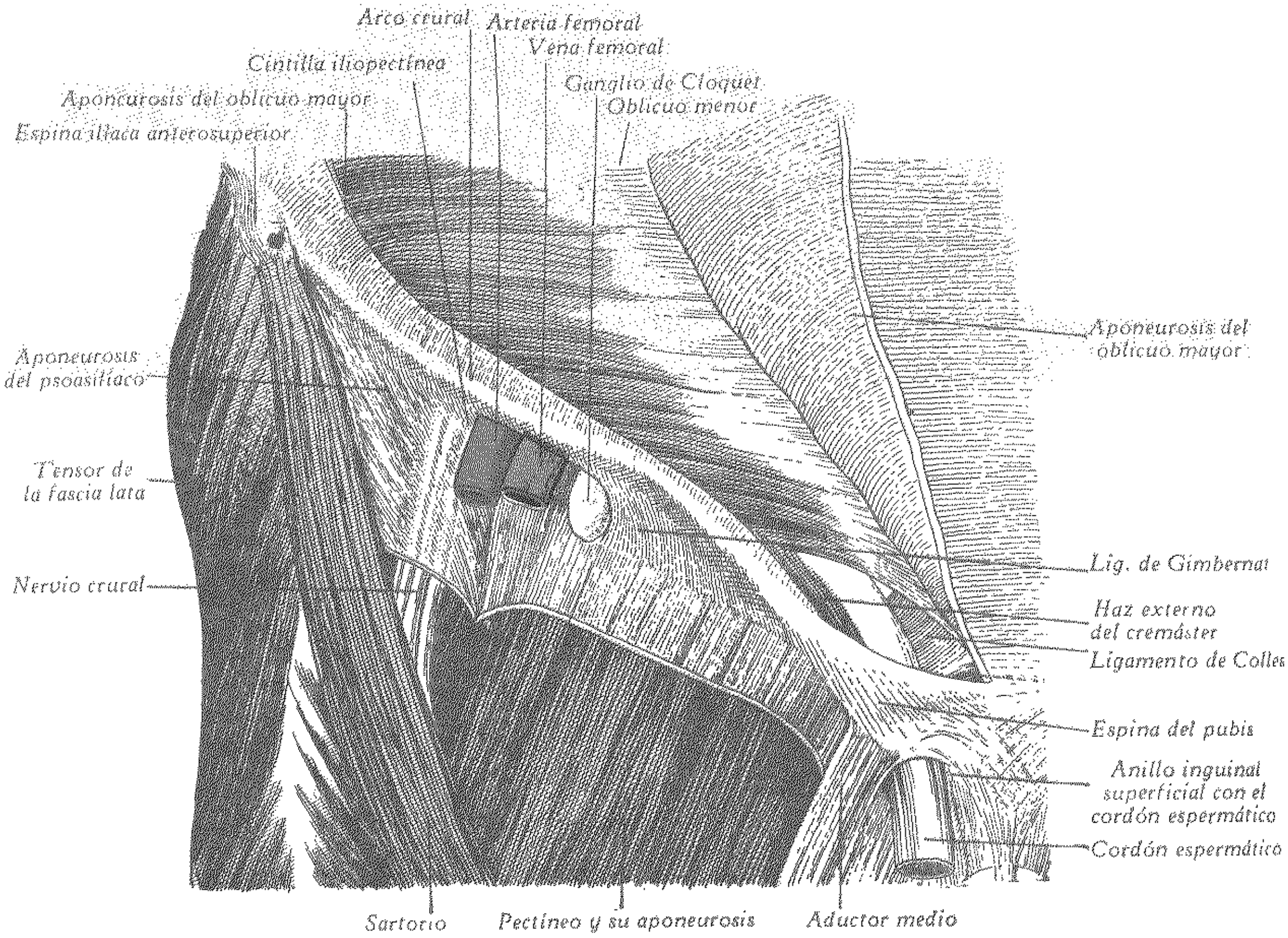

FIG. 364. INSERCIONES ILIOPÚBICAS DE LA APONEUROSIS DEL OBLICUO MAYOR.

Inserciones. Mediante siete u ocho digitaciones musculotendinosas se inserta, este músculo, por su parte superior, en la cara externa de las siete u ocho últimas costillas; las cinco o seis primeras digitaciones se entrecruzan con las análogas del serrato mayor y las tres últimas con la del dorsal ancho.

Después, sus fibras se dirigen, al mismo tiempo que divergen, hacia delante, abajo y adentro para terminar por fijarse en la cresta ilíaca, en el borde anterior del hueso coxal, en el pubis y en la línea blanca.

En la cresta ilíaca se insertan los haces más posteriores del músculo por medio de una hoja aponeurótica que se extiende por el labio externo de la cresta ilíaca, hasta la espina ilíaca anterosuperior. (Fig. 364.)

En el borde anterior del hueso ilíaco se insertan los haces siguientes a favor de una aponeurosis que a manera de cinta pasa por encima de los órganos que en este lugar se dirigen de la cavidad abdominal al muslo, y que son: el músculo psoasilíaco cubierto por su aponeurosis (fascia ilíaca), los vasos femorales y el músculo pectíneo con su propia aponeurosis. A nivel de la fascia ilíaca la aponeurosis del oblicuo mayor se le adhiere de una manera íntima; sobre los vasos femorales pasa como un puente por delante de ellos constituyendo en este lugar el borde anterior del *anillo crural*. Sobre la aponeurosis del pectíneo, la del oblicuo mayor se refleja hacia atrás y arriba, hasta la cresta pectínea; esta porción refleja tiene forma triangular, de base externa, y es el llamado *ligamento de Gimbernat*.

La misma aponeurosis de inserción del gran oblicuo se prolonga hasta el pubis, donde va a insertarse en el espacio comprendido entre la espina y la sínfisis de dicho hueso, formando tres fascículos de inserción, de los cuales dos son superficiales y uno profundo.

Los *haces superficiales* de la inserción pubiana del oblicuo mayor son un *haz externo* y otro *interno*. El primero se dirige hacia abajo y adelante, y en tanto que la mayor parte de sus fibras se insertan en la espina del pubis, otras descienden hasta la sínfisis. El *fascículo interno* sigue la misma dirección que el externo hasta la sínfisis del pubis, donde sus fibras se entrecruzan con las del fascículo interno del lado opuesto. (Véase fig. 364.)

Ambos fascículos, externo e interno, constituyen los *pilares* del mismo nombre del orificio inguinal superficial, y limitan un espacio triangular que es, precisamente, el orificio exterior o superficial del conducto inguinal. Por su parte superior ambos pilares se hallan unidos entre sí por fibras intercolumnares, también llamadas *fibras arciformes*, las cuales por consiguiente limitan por arriba el orificio exterior del conducto inguinal.

El *fascículo profundo* se dirige por detrás del superficial interno hacia la línea media, pasa al lado opuesto y termina en el labio anterior del borde superior del pubis, así como en la parte interna de la cresta pectínea. En consecuencia, los haces profundos de ambos lados se cruzan por delante del recto anterior del abdomen y constituyen a su paso el plano posterior de los orificios inguinales, donde reciben el nombre de *ligamento de Colles* o pilar posterior del orificio inguinal superficial. (Véase fig. 364.)

La parte de la aponeurosis que se extiende de la espina ilíaca anterosuperior a la espina del pubis, forma una cuerda fibrosa muy tensa, la cual en rigor está constituida no solamente por las fibras aponeuróticas del oblicuo mayor, sino también por fibras propias tendidas de una espina a la otra. Esta parte recibe el nombre de *arco crural* o *arco de Falopio*.

A causa del modo de insertarse la aponeurosis del oblicuo mayor en el borde anterior del hueso coxal y en el pubis, quedan constituidos, como ya se ha dicho, dos orificios, uno externo y otro interno. El externo o *anillo crural* se halla limitado por arriba y adelante por el arco crural, abajo y atrás por el ligamento de Cooper, adentro por el borde externo del ligamento de Gimbernat y afuera por la cinta iliopectínea que resulta de la inserción de la aponeurosis del oblicuo sobre la fascia ilíaca en su parte interna. Este orificio da paso a la arteria y vena femorales y aloja por dentro al ganglio de Cloquet.

El orificio interno o *anillo inguinal superficial* está limitado por fuera por el pilar externo, por dentro por el pilar interno, por arriba por las fibras arciformes y por atrás por el ligamento de Colles. Por él atraviesa el conducto espermático en el hombre y el ligamento redondo en la mujer.

Por arriba de su inserción pubiana la hoja aponeurótica del oblicuo mayor pasa por delante del recto anterior del abdomen, se entrecruza en la línea media con la del lado opuesto y con las aponeurosis del oblicuo menor y del transverso. Originan entre todas un rafe fibroso que se extiende de la sínfisis del pubis al apéndice xifoides y recibe el nombre de *línea blanca*.

Relaciones. La cara superficial del oblicuo mayor está en relación con la aponeurosis superficial del mismo, que se adhiere íntimamente a la aponeurosis de inserción;

también se relaciona con el tejido celular y con la piel. Su cara profunda está en relación con el recto anterior y con el piramidal del abdomen, con el oblicuo menor y con las siete u ocho últimas costillas, así como con los cartílagos costales y los músculos intercostales correspondientes. Entre su borde posterior, el anterior del dorsal ancho y la cresta ilíaca queda delimitado el *triángulo de Petit*, cuyo fondo está constituido por el oblicuo menor y el transverso.

Inervación. Recibe ramos nerviosos procedentes de los cuatro últimos nervios intercostales y de los abdominogenitales mayor y menor.

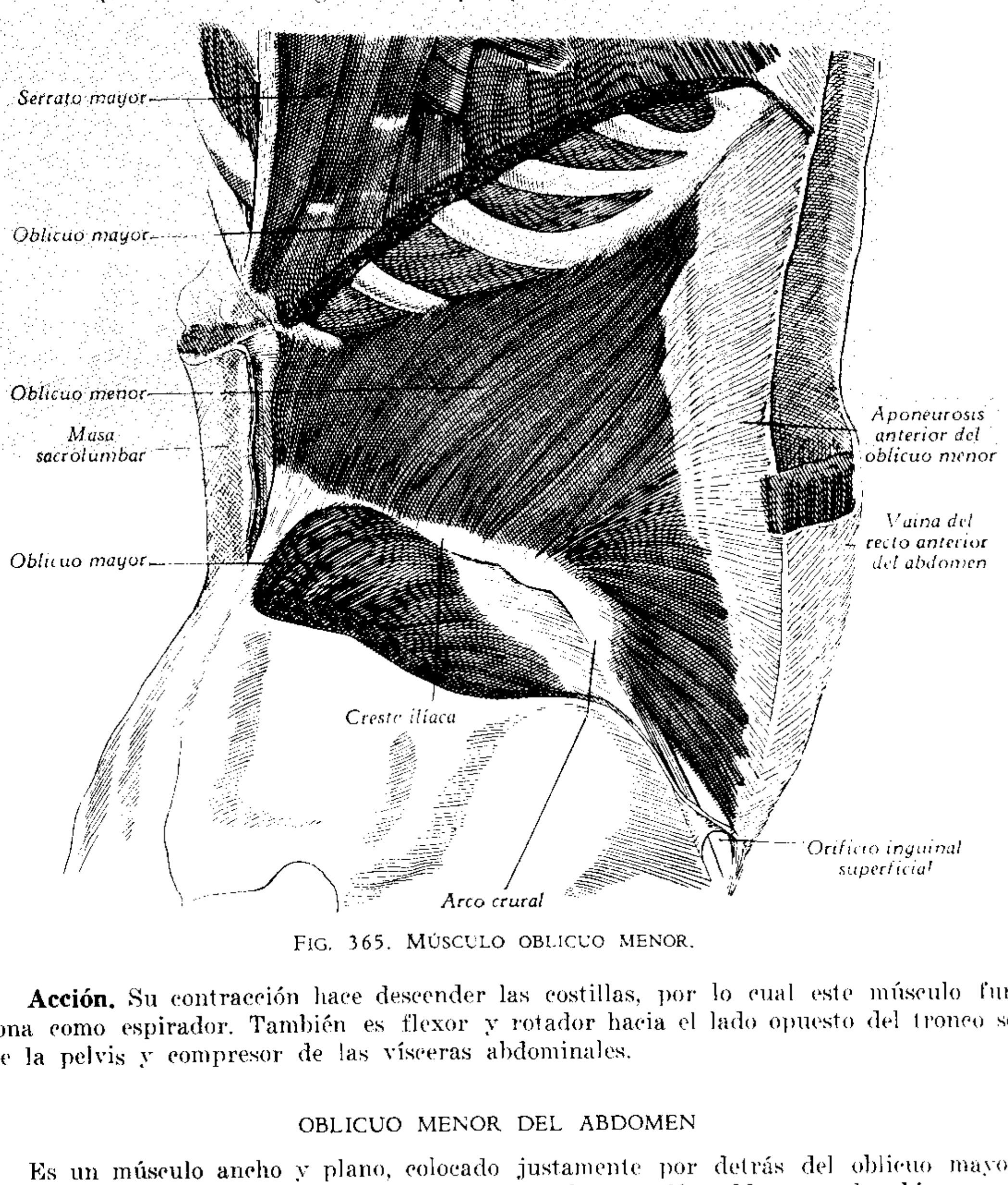

FIG. 365. MÚSCULO OBLICUO MENOR.

Acción. Su contracción hace descender las costillas, por lo cual este músculo funciona como espirador. También es flexor y rotador hacia el lado opuesto del tronco sobre la pelvis y compresor de las vísceras abdominales.

OBLICUO MENOR DEL ABDOMEN

Es un músculo ancho y plano, colocado justamente por detrás del oblicuo mayor. Se extiende de la cresta ilíaca a las últimas costillas, a la línea blanca y al pubis.

Inserciones. Mediante fibras carnosas y pequeños tendones, este músculo se inserta por abajo en el tercio externo del arco crural y en los tres cuartos anteriores del intersticio de la cresta ilíaca; merced a un tendón aplanado, se fija en la apófisis espinosa de la quinta vértebra lumbar y en la aponeurosis lumbar. Desde los lugares co-

rrespondientes, las fibras posteriores del músculo se dirigen hacia arriba y adelante y van a insertarse en el borde inferior de los cuatro últimos cartílagos costales. Las fibras medias terminan en una fuerte hoja aponeurótica o *aponeurosis anterior del oblicuo menor*, la cual, al llegar al borde externo del recto mayor, se divide en dos hojas, salvo en su cuarta parte inferior que permanece indivisa. De las dos hojas en que se divide la aponeurosis en su parte superior, la delantera se confunde con la aponeurosis del oblicuo mayor y después de pasar por delante del recto mayor, acaba en la línea blanca, en tanto que la posterior se adosa a la aponeurosis del transverso y pasa por detrás del

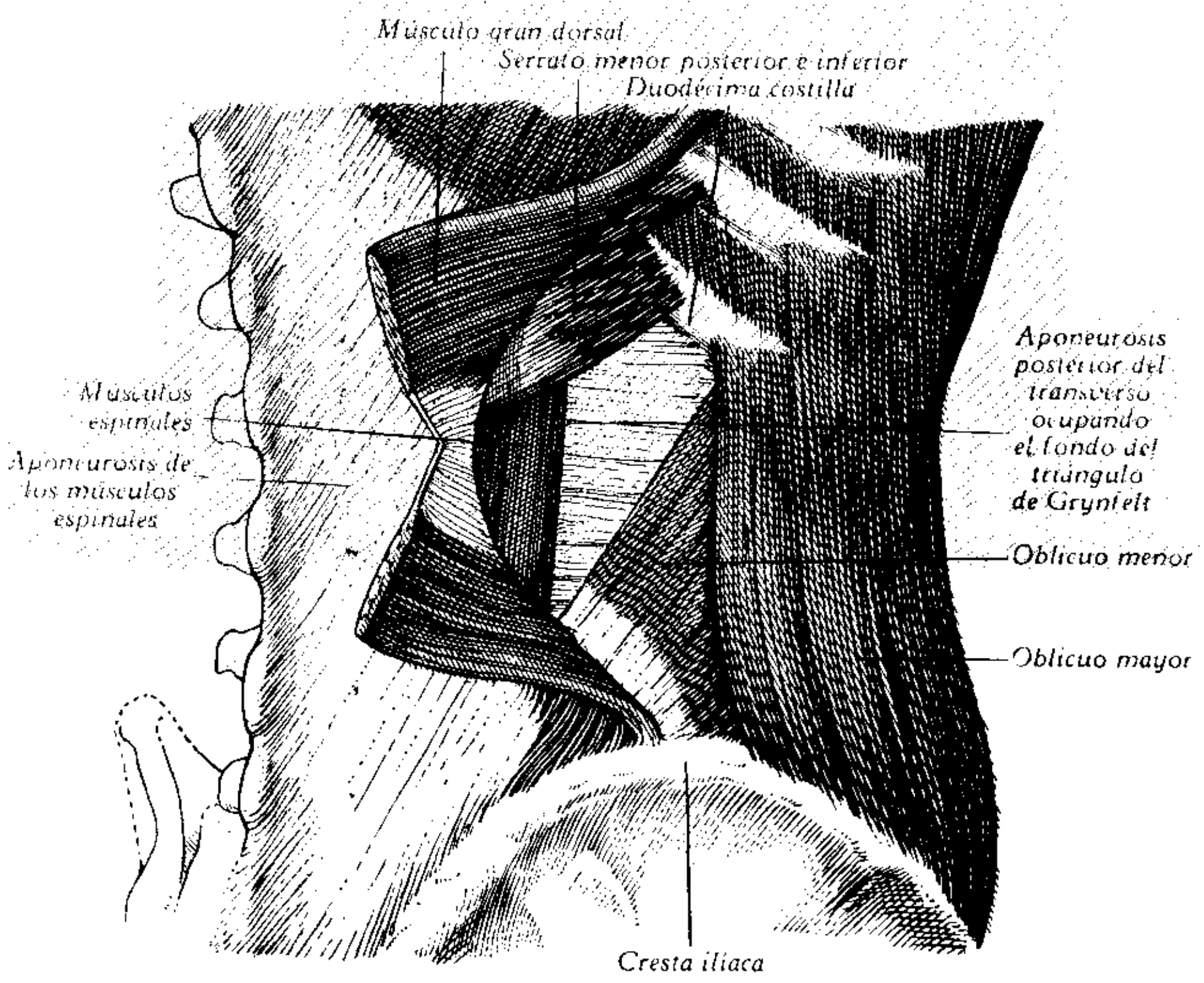

FIG. 366. TRIÁNGULO DE GRYNFELT.

recto mayor para terminar también en la línea blanca. La parte inferior e indivisa de la aponeurosis se desliza por delante del recto mayor, adosándose a la aponeurosis del oblicuo mayor, con la cual contribuye a formar la línea blanca. (Fig. 365.)

Los haces que nacen del arco crural se unen a fibras del transverso y constituyen con ellas el tendón conjunto, el que va a insertarse en la cresta pectínea y en la cara anterior del pubis.

Se hará notar de paso que las fibras inferiores, al cruzar por arriba y por atrás del cordón espermático, proporcionan un haz muscular que se continúa hacia abajo y va a formar parte del músculo cremáster.

Relaciones. La cara superficial de este músculo se halla en relación con la profunda del oblicuo mayor y del dorsal ancho y forma el fondo del triángulo de Petit. Su cara profunda cubre al músculo transverso; contribuye con su borde posterior a formar el triángulo de Grynfelt. La base de este triángulo es superior y está formada por la duodécima costilla; el lado posterior se halla constituido por los músculos espinales y en el fondo se encuentra la aponeurosis posterior del transverso. (Fig. 366.)

Inervación. Está inervado el oblicuo menor por los cuatro últimos nervios intercostales y los abdominogenitales mayor y menor.

Acción. De la misma manera que el oblicuo mayor, el menor hace descender las costillas, producen la flexión del tórax sobre la pelvis y comprime las vísceras abdominales, y es rotador del tronco hacia el mismo lado.

TRANSVERSO DEL ABDOMEN

Es el más profundo de los músculos anchos del abdomen, siendo carnoso en su parte media y membranoso en sus dos extremidades. Se extiende de la columna vertebral a la línea blanca.

Inserciones. En su parte posterior y superior se inserta, mediante digitaciones musculares que se entrecruzan con las del diafragma, en las caras internas de los cartílagos

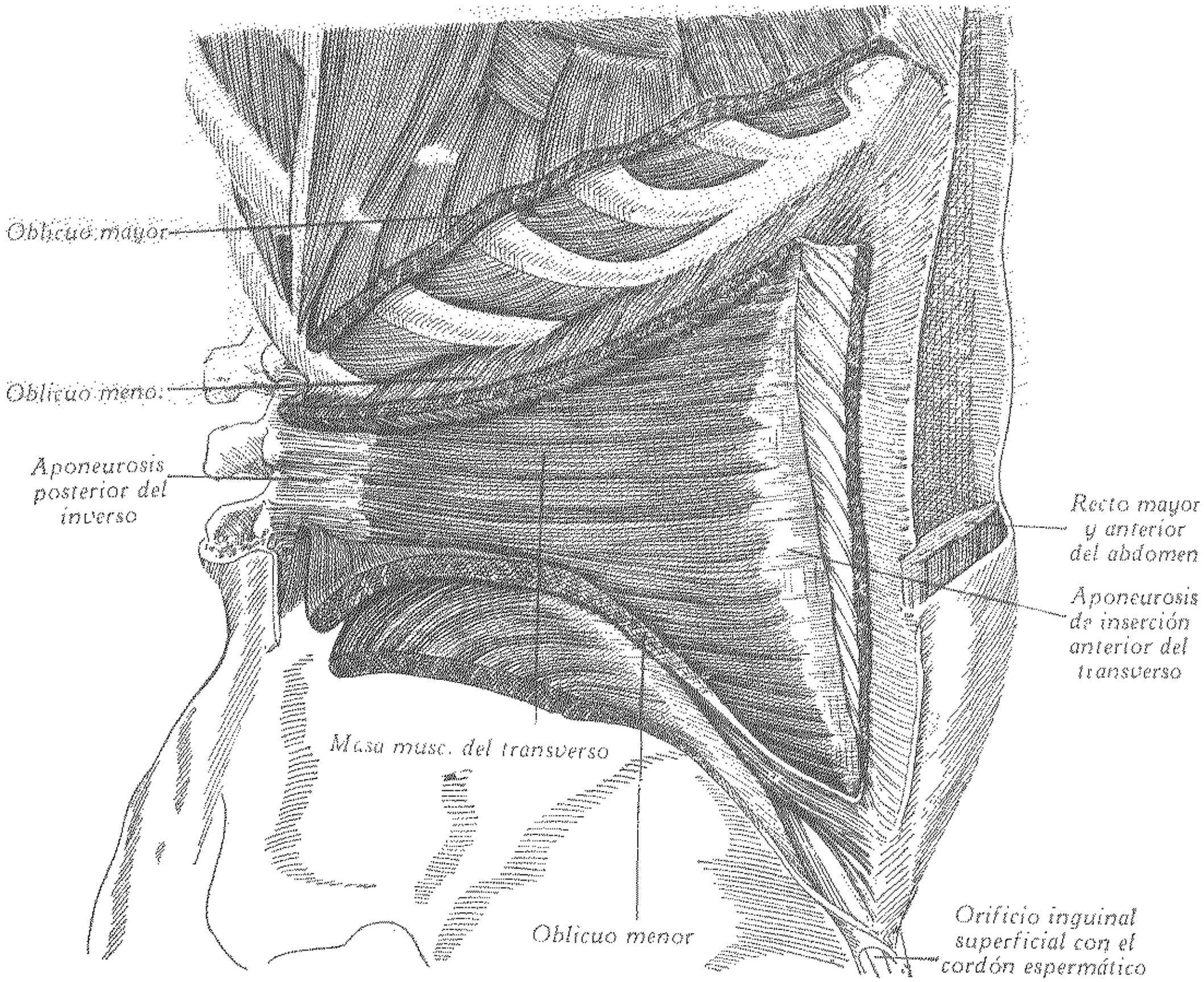

FIG. 367. MÚSCULO TRANSVERSO DEL ABDOMEN.

costales séptimo, octavo y noveno y de las costillas décima, undécima y duodécima. En la parte posterior y media la inserción se hace en los vértices de las apófisis transversas de las vértebras lumbares, merced a una lámina tendinosa, ancha y cuadrangular, que se extiende de las últimas costillas a las cresta ilíaca y que recibe el nombre de *aponeurosis posterior del transverso.* Finalmente, en la parte posterior e inferior del músculo se fija en los tres cuartos anteriores del labio interno de la cresta ilíaca y en el tercio externo del arco crural a favor de tendones cortos y fibras carnosas.

A partir de esta amplia línea de inserción posterior, las fibras del transverso se dirigen hacia adelante para terminar en una amplia aponeurosis o *aponeurosis anterior del tranverso,* que va a insertarse en la línea blanca y en el pubis. En las tres cuartas partes superiores, la aponeurosis para llegar a la línea blanca pasa por detrás del músculo

recto mayor; al contrario, en la cuarta parte inferior, pasa por delante de dicho músculo. Al llegar a la línea blanca, se confunde con las aponeurosis de los músculos oblicuos mayor y menor. El borde inferior de la porción de la aponeurosis del transverso situado detrás del recto mayor es cóncavo hacia abajo y recibe el nombre de *arco* o *repliegue semilunar de Douglas.*

Los haces que nacen del arco crural se dirigen hacia dentro, pasan por encima y después por detrás del cordón espermático en el hombre y del ligamento redondo en la mujer, y se unen a los haces del oblicuo menor para constituir el *tendón conjunto*, que va a insertarse en el pubis, después de reforzar la pared posterior del conducto inguinal en su tercio interno. (Fig. 367.)

Relaciones. Sobre la cara externa del transverso se encuentran los músculos oblicuos mayor y menor. Su cara interna se relaciona con el peritoneo, del cual se encuentra separada por la *fascia transversalis* y el tejido subperitoneal.

Inervación. Recibe este músculo ramos nerviosos procedentes de los cuatro últimos nervios intercostales y de los abdominogenitales.

Acción. La contracción del transverso produce la compresión de las vísceras abdominales contra la columna vertebral. Desempeña, por consiguiente, un importante papel durante el vómito, la micción, la defecación y el parto.

APONEUROSIS DEL ABDOMEN

Los músculos de la pared anterolateral del abdomen están revestidos por vainas fibrocelulares muy delgadas que forman las aponeurosis de envoltura. Además de estas aponeurosis de revestimiento, en general poco importantes por su escaso desarrollo, dichos músculos poseen aponeurosis de inserción, amplias y muy resistentes. De éstas unas son anteriores y otras posteriores.

De las aponeurosis de revestimiento, sólo una es importante y es la que cubre al músculo transverso por su cara profunda, separándolo del peritoneo y de las vísceras abdominales. Esta aponeurosis, conocida con el nombre de *fascia transversalis*, es celular en su parte superior, mientras la inferior, gruesa y consistente, adopta la forma de una lámina fibrosa. Cubre la cara profunda del músculo y de su aponeurosis de inserción, con excepción de la pequeña parte de ésta comprendida abajo del arco de Douglas. En esa porción la fascia transversalis cubre directamente al recto mayor, ya que, como es sabido, la aponeurosis del transverso pasa en su cuarta parte inferior por la cara anterior de aquel músculo.

La fascia transversalis se extiende por arriba hasta el diafragma y por abajo se inserta en el labio interno de la cresta ilíaca, en la parte interna de la espina ilíaca anterosuperior, alcanza después el arco crural y toma inserción en la fascia ilíaca, confundiéndose totalmente con ella. En el orificio profundo del conducto inguinal emite un divertículo que va a constituir la vaina fibrosa del cordón y de las bolsas. En la zona del anillo crural, se fija en el contorno de los vasos femorales, con los que toma adherencias, y cierra por dentro el espacio comprendido entre la vena y el ligamento de Gimbernat formando un diafragma que recibe el nombre de *septum crural* y se halla perforado por los linfáticos y por el ganglio de Cloquet en su parte más interna. Más adelante, cubre la cara superior del ligamento de Gimbernat y se inserta luego en el ligamento de Cooper. Finalmente, recubre la cara posterior del recto mayor y del ligamento de Henle y va a fijarse en el labio posterior del borde superior del pubis.

La fascia transversalis se halla reforzada en su porción crural por fibras conjuntivas de dirección vertical o transversal que dan origen a engrosamientos, como el ligamento de Henle, el ligamento de Hesselbach y la cintilla iliopubiana.

El *ligamento de Henle* tiene forma de triángulo alargado verticalmente, cuya base se confunde con el ligamento de Cooper y cuyo lado interno corresponde al borde externo del recto mayor. Su vértice asciende hasta la extremidad externa del arco de

Douglas. Su cara posterior está cubierta por el tejido subperitoneal, en tanto que la anterior se relaciona, por abajo, con el tendón conjunto, al cual se adhiere íntimamente.

El *ligamento de Hesselbach* posee también forma triangular. Su base se inserta sobre el arco crural y su vértice asciende, por lo común, hasta el arco de Douglas, por lo que este ligamento y el precedente reciben el nombre de *pilares externos* de este arco.

La *cintilla iliopubiana* está constituida por fibras transversales que se insertan en la espina del pubis y en la cresta pectínea, se extienden luego oblicuamente hacia fuera y arriba, pasan sobre los vasos femorales y la fascia ilíaca para fijarse, por último, en

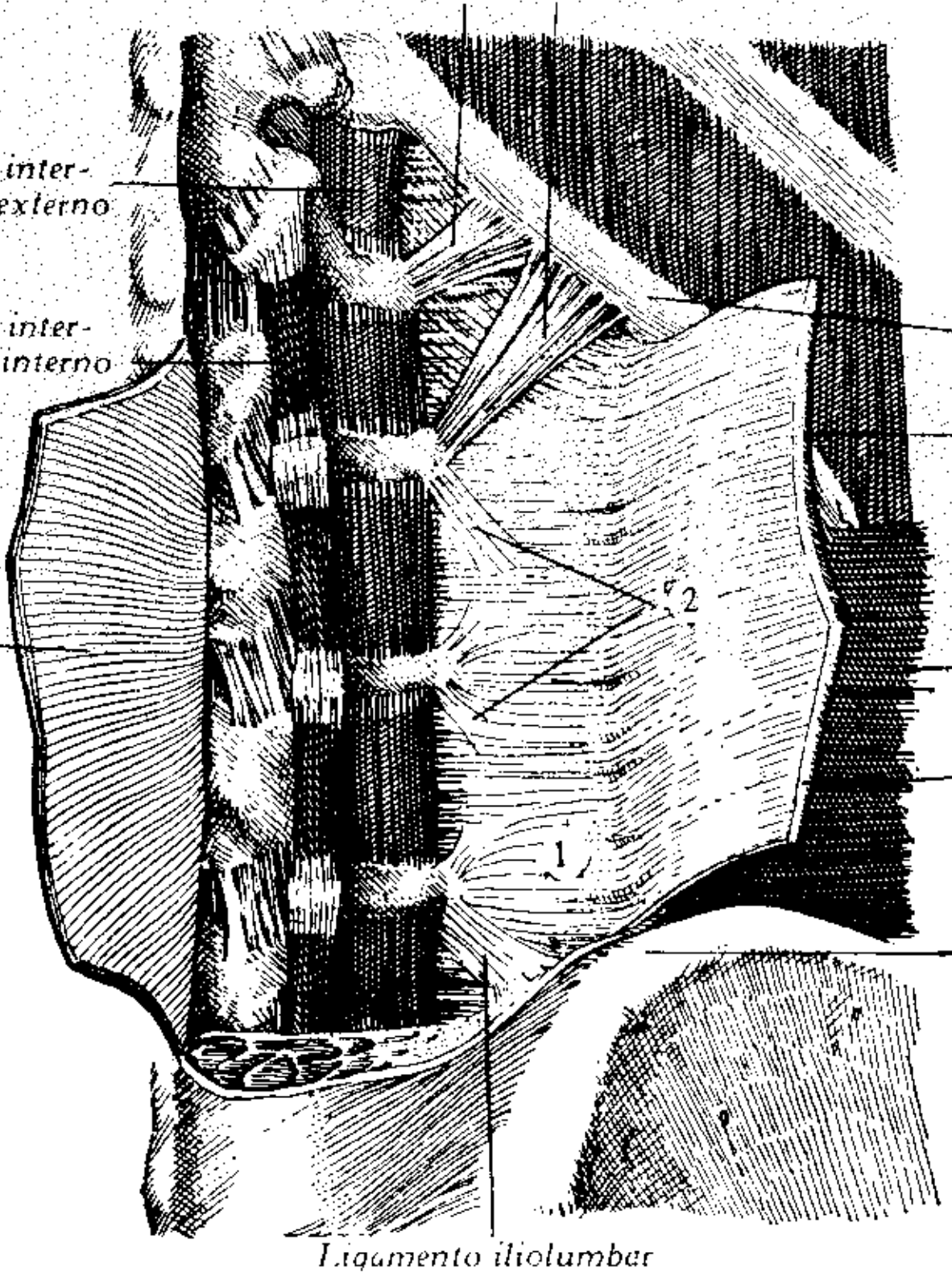

FIG. 368. APONEUROSIS POSTERIOR DEL MÚSCULO TRANSVERSO.

1, hoja media de la aponeurosis del transverso; 2, fascículos de refuerzo de la hoja media de la aponeurosis.

la espina ilíaca anterosuperior y en el labio interno de la cresta ilíaca. Forman las "fibras propias" del arco crural.

APONEUROSIS ABDOMINALES POSTERIORES

En esta denominación se incluyen la aponeurosis posterior del oblicuo menor y la aponeurosis posterior del transverso. La línea de inserción de la *aponeurosis posterior del oblicuo menor* se extiende desde la duodécima costilla hasta las apófisis espinosas de la última vértebra lumbar y de la primera sacra. En este trayecto se confunde con la aponeurosis del dorsal ancho.

La *aponeurosis posterior del transverso,* simple al principio, se divide en dos hojas cuando alcanza el borde externo del cuadrado lumbar. (Fig. 368.)

La hoja anterior cubre la cara anterior del músculo y se inserta por dentro en la base de las apófisis transversas de las vértebras lumbares. Esta hoja se halla reforzada

en su parte superior por una serie de fibras transversales que se extienden de la duodécima costilla a la apófisis transversa de la segunda vértebra lumbar, a la cual se aplica el nombre de *ligamento arqueado del diafragma,* o *arco del cuadrado lumbar.*

La hoja posterior pasa por detrás del cuadrado lumbar y al llegar al borde externo de los músculos espinales, se divide a su vez en dos hojas. De éstas, la anterior constituye la hoja media de la aponeurosis del transverso, en tanto que la otra forma la hoja posterior.

La hoja media va a terminar al vértice de las apófisis transversas de las vértebras lumbares ocupando todo el espacio entre la duodécima costilla y la cresta ilíaca. Es delgada por abajo y gruesa en su parte superior, donde se halla reforzada por el ligamento lumbocostal de Henle. (Fig. 369.)

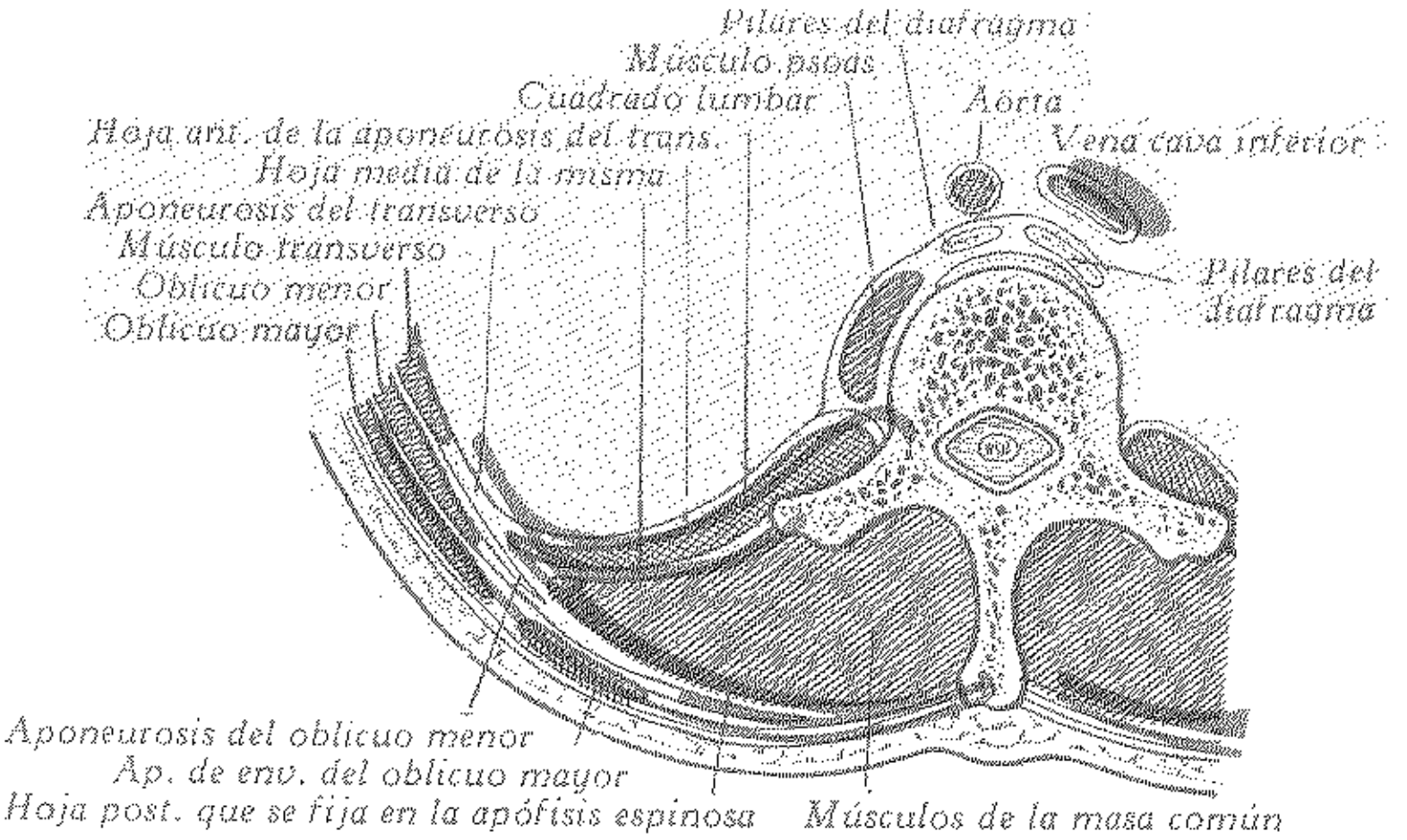

FIG. 369. CORTE HORIZONTAL HECHO AL NIVEL DE LA 2ª LUMBAR PARA DEMOSTRAR LA DISPOSICIÓN DE LAS APONEUROSIS ABDOMINALES POSTERIORES.

La hoja posterior interviene en la formación de la aponeurosis lumbar, para lo cual se une primero con la aponeurosis del dorsal ancho y después con la del oblicuo menor y la del glúteo mayor.

APONEUROSIS ABDOMINALES ANTERIORES

Las aponeurosis anteriores de inserción del oblicuo mayor, del oblicuo menor y del transverso se hallan superpuestas en el mismo orden en que lo están los músculos. Como ha sido indicado ya, la aponeurosis del oblicuo mayor pasa por delante del recto mayor y termina en la línea blanca, extendiéndose del pubis al apéndice xifoides. La del oblicuo menor, al llegar al borde externo del recto mayor, se desdobla en dos hojas: una de ellas pasa por delante del recto mayor y la otra por detrás. Esto ocurre solamente en sus tres cuartos superiores, pues el resto de la aponeurosis, o sea su cuarta parte inferior, no se desdobla y pasa en su totalidad por delante del recto mayor, confundiéndose en la línea blanca con la del oblicuo mayor. Por último, la aponeurosis del transverso pasa por detrás del recto mayor en los tres cuartos superiores de este músculo, donde se confunde con la hoja posterior de la aponeurosis del oblicuo menor. En la cuarta parte inferior, al contrario, se extiende por delante del recto mayor y se confunde con la aponeurosis de los oblicuos, contribuyendo a formar la línea blanca.

FORMACIONES DEPENDIENTES DE LAS APONEUROSIS ABDOMINALES

Existen una serie de formaciones anatómicas, ligadas más o menos íntimamente con las aponeurosis abdominales, que por su importancia patológica y quirúrgica serán descritas sucintamente aquí, aunque de algunas de ellas o de sus relaciones ya se ha aludido

con frecuencia en capítulos anteriores. Son las siguientes: *arco crural, ligamento de Gimbernat, ligamento de Cooper, cinta iliopectínea, anillo crural, fascia propia, conducto inguinal, fosillas inguinales, vaina del recto mayor, línea blanca* y *ombligo.*

Arco crural. Es una cinta fibrosa que corresponde al pliegue de la ingle y se extiende de la espina ilíaca anterosuperior a la espina del pubis, donde sus inserciones se confunden con las inserciones aponeuróticas del oblicuo mayor. El arco crural recibe también los nombres de *ligamento de Falopio* y de *ligamento de Poupart.* Esta cinta fibrosa toma también inserciones en la fascia ilíaca por fuera, pasa a manera de puente por delante de los vasos femorales, formando parte del anillo crural, se apoya sobre el

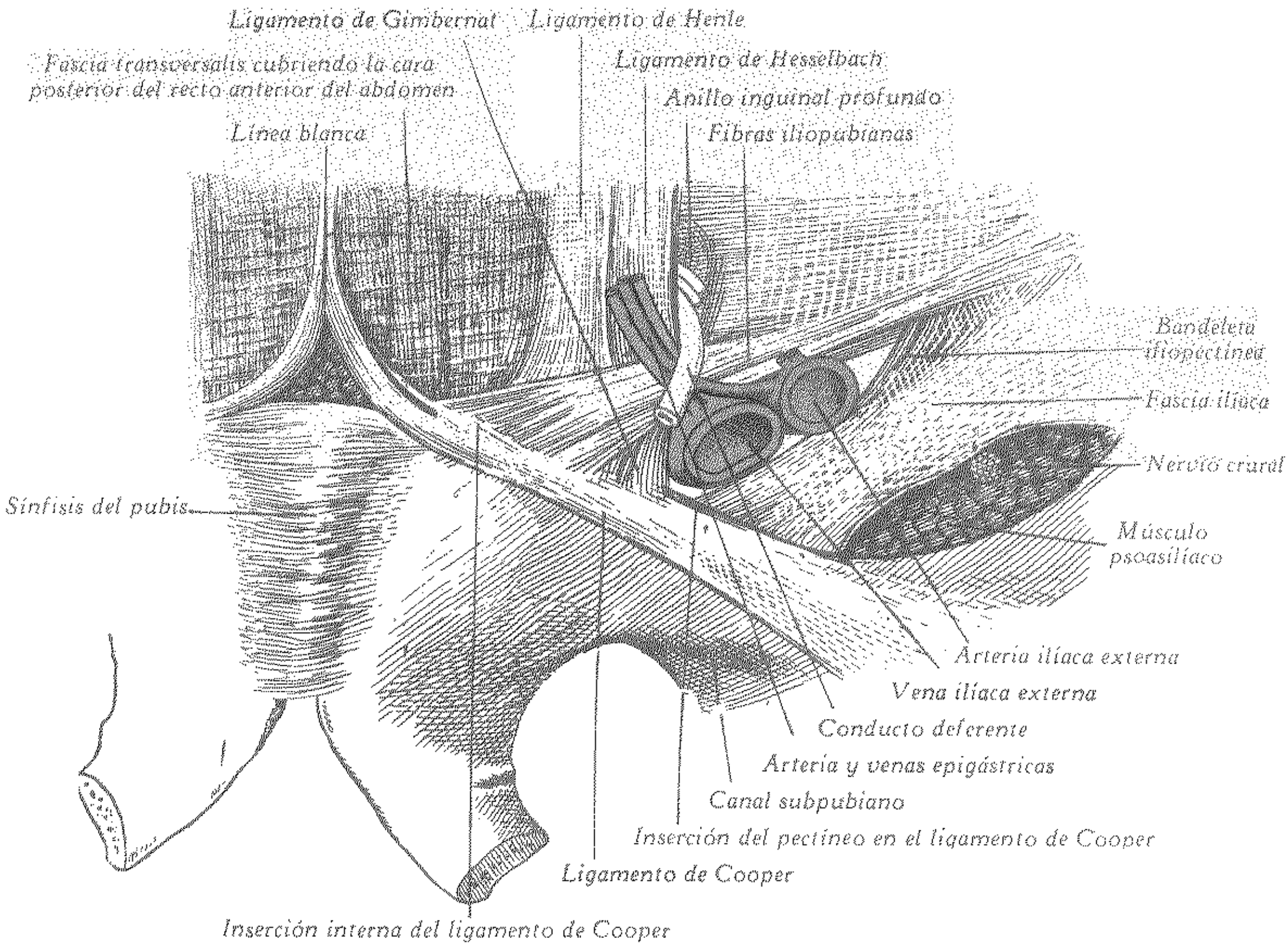

FIG. 370. ORIFICIO CRURAL Y LIGAMENTO DE COOPER, VISTOS POR ATRAS.

músculo pectíneo, sin adherirse a él, y llega hasta la espina del pubis; en esa porción la aponeurosis del oblicuo mayor se refleja hacia atrás, para insertarse en la cresta pectínea y constituir el ligamento de Gimbernat.

Ligamento de Gimbernat. Es, pues, una membrana fibrosa de forma triangular que ocupa el espacio comprendido entre el arco crural y la cresta pectínea y está formado por la lámina refleja de la aponeurosis del oblicuo mayor que se dirige hacia arriba y atrás para insertarse en la cresta pectínea. Por su forma, se pueden distinguir en este ligamento una cara superior abdominal, una cara inferior o crural, un borde anterior, en relación con el arco crural, un borde posterior pectíneo y un borde externo que corresponde al anillo crural, y por tanto, a los vasos femorales y al ganglio de Cloquet.

Ligamento de Cooper. Es un cordón fibroso que se extiende de la espina del pubis hacia fuera insertándose en toda su extensión sobre la cresta pectínea; parece constituido por la convergencia de los siguientes elementos fibrosos: la aponeurosis del pec-

tíneo, el ligamento de Gimbernat, la fascia transversalis y el pie de la línea blanca *(adminculum lineae albae).*

Cinta iliopectínea. Es una porción de la fascia ilíaca, que, después de separarse del arco crural algo hacia dentro de la espina ilíaca anterosuperior, se dirige hacia la eminencia iliopectínea donde se inserta, constituyendo una banda aponeurótica en relación, por fuera, con el psoasilíaco y el nervio crural y, por dentro, con los vasos femorales. La cinta iliopectínea forma el borde externo del anillo crural. (Fig. 370.)

Anillo crural. Es un orificio bastante amplio por donde la cavidad adbominal comunica con el triángulo de Scarpa, es decir, con la parte anterosuperior del muslo. Sus bordes se hallan constituidos adelante y arriba por el arco crural, atrás y abajo por el

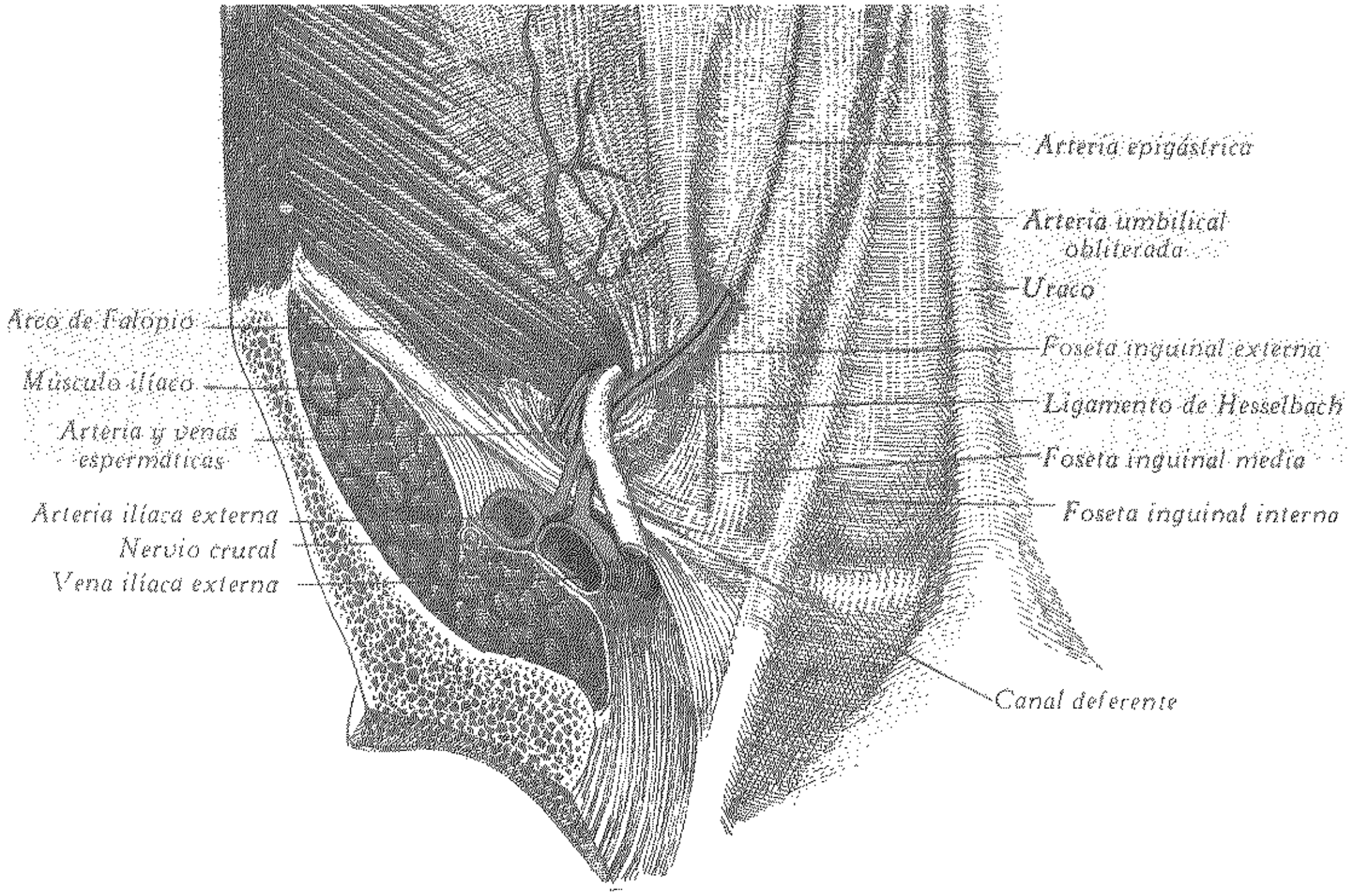

FIG. 371. PARED ANTERIOR DEL ABDOMEN, VISTA POR ATRÁS, MOSTRANDO LAS TRES FOSITAS INGUINALES.

ligamento de Cooper, interiormente por el borde externo del ligamento de Gimbernat y exteriormente por el borde interno de la cinta iliopectínea. Por la parte externa del anillo crural atraviesa la arteria femoral y por dentro de la arteria la vena del mismo nombre; en el ángulo interno del orificio y desbordando sobre el ligamento de Gimbernat se encuentra el ganglio de Cloquet. El nervio crural no pasa por el anillo crural puesto que va en el interior de la fascia ilíaca y por lo tanto por fuera de la cinta iliopectínea.

Fascia propia. Es una hoja derivada de la capa de tejido celular subperitoneal. En efecto, esta capa, muy engrosada en su parte inferior y que al llegar a la región inguinoabdominal forma un espacio con el arco crural que recibe el nombre de espacio de Bogros, se desdobla en este lugar y origina dos hojas. De éstas, una cubre la cara posterior de la fascia transversalis y constituye la *fascia transversalis celulosa de Richet,* en tanto que la otra permanece adherida al peritoneo y constituye la *fascia propia de Cloquet.*

Conducto inguinal. No es un conducto propiamente dicho, sino un espacio alargado abierto entre las formaciones fibrosas de la parte inferior de la pared abdominal anterior, que se extiende de la espina del pubis a la mitad del arco crural y por donde pasan el cordón espermático en el hombre y el ligamento redondo en la mujer. Está

colocado justamente por arriba de la mitad interna del arco crural y sigue una dirección oblicua hacia dentro, abajo y adelante. Su *pared anterior* está constituida por la aponeurosis del oblicuo mayor. La parte externa de la *pared posterior* se halla formada por la fascia transversalis y el ligamento de Hesselbach, en tanto que la parte interna lo está por la fascia transversalis, el ligamento de Henle, el tendón conjunto y el ligamento de Colles. La *pared inferior* se halla constituida por el arco crural, o mejor dicho, por la aponeurosis del oblicuo mayor que se refleja en este lugar, al unirse con la fascia transversalis. Por último, la *pared superior* se halla formada por los bordes inferiores del oblicuo menor y del transverso.

El conducto inguinal se termina hacia su parte interna y anterior por un orificio llamado *anillo inguinal superficial*, el cual está limitado por haces tendinosos denominados *pilares externo* e *interno*, así como por el ligamento de Colles que forma el *pilar posterior* y las fibras arciformes que unen los pilares externo e interno por su parte superior. El orificio en que acaba el conducto inguinal por su parte externa y posterior recibe el nombre de anillo inguinal profundo, corresponde a la parte media del arco crural y tiene forma alargada a manera de hendidura; por él se introduce la fascia transversalis y se reflejan por adentro y abajo las fibras del ligamento de Hesselbach.

Fosillas inguinales. Vista la pared abdominal anterior por su cara posterior, se pueden observar a cada lado de la línea media tres depresiones o fosillas, donde el peritoneo se hunde ligeramente. La más cercana a la línea media se llama *fosilla inguinal interna* y está limitada por dentro por el uraco (cordón fibroso derivado de la alantoides) y por fuera por el cordón de la arteria umbilical obliterada. Por fuera de la anterior se encuentra la *fosilla inguinal media*, limitada por el cordón de la arteria umbilical adentro y por la arteria epigástrica afuera. Por último, más afuera todavía se halla la *fosilla inguinal externa*, que corresponde al anillo inguinal profundo y se encuentra situada por fuera de la arteria epigástrica. (Fig. 371.)

Estas fosillas son puntos débiles de la pared abdominal, por los cuales pueden producirse las llamadas hernias inguinales, siendo la más frecuente la hernia inguinal externa, correspondiente a la fosilla del mismo nombre. (Véase fig. 371.)

Vaina del recto mayor. Como ya se ha hecho notar, el recto mayor está envuelto por las aponeurosis de inserción de los músculos anchos del abdomen. La pared anterior de esta vaina está constituida por la aponeurosis del oblicuo mayor y por la hoja anterior de la aponeurosis del oblicuo menor; pero en su cuarto inferior se halla reforzada dicha pared por la aponeurosis del transverso. La pared posterior, formada por la hoja posterior del oblicuo menor y por la aponeurosis del transverso en las tres cuartas partes superiores, se halla constituida en el resto solamente por la fascia transversalis.

El borde externo se halla formado por el desdoblamiento de la aponeurosis del oblicuo menor en sus tres cuartos superiores, y en su cuarto inferior por el ángulo que forman la aponeurosis del transverso y la fascia transversalis.

El borde interno, formado por la convergencia de las paredes anterior y posterior de la vaina, corresponde a la línea blanca.

Se debe hacer notar aquí que la cara posterior del recto mayor, en su cuarta parte inferior, queda separada de la fascia transversalis por un espacio triangular, de base inferior pubiana, denominado espacio suprapúbico, el cual se encuentra lleno de grasa y comunica con la capa celular retromuscular.

Línea blanca. Es un cordón tendinoso, situado en la línea media, que se extiende del apéndice xifoides a la sínfisis del pubis. Es ancha en la porción supraumbilical y más estrecha por debajo del ombligo. Se halla constituida por el entrecruzamiento de las fibras tendinosas de las aponeurosis de los dos oblicuos y del transverso y reforzada por una serie de fibras longitudinales. De éstas, unas son superiores y se desprenden del apéndice xifoides para perderse en la línea blanca, mientras otras son inferiores, se originan en el pubis y se hallan divididas en dos haces. El anterior va a perderse en la cara anterior de la línea blanca, mientras el posterior, de forma triangular y más resistente que el

anterior, procede en parte del ligamento de Cooper y desaparece hacia la mitad de la porción infraumbilical de la línea blanca. Este último haz fibroso recibe también el nombre de *ligamento suprapúbico, adminiculum lineae albae*, o *pie de la línea blanca.*

Ombligo. Es la cicatriz que, como residuo de la caída del cordón umbilical, se halla situada hacia la parte media de la línea blanca. Dicha cicatriz se encuentra colocada en el niño más abajo que en el adulto.

El ombligo se presenta bajo la forma de una depresión limitada por un rodete y en cuyo fondo hace saliente el *mamelón*, el cual queda separado del rodete por el *surco umbilical.*

El rodete umbilical se continúa por fuera con la piel y hacia dentro se hunde bruscamente para formar las paredes de la cúpula umbilical. La forma del rodete es muy variable, según los individuos, pues tan pronto tiene el aspecto de una media luna, como de una C, etc. (Fig. 372.)

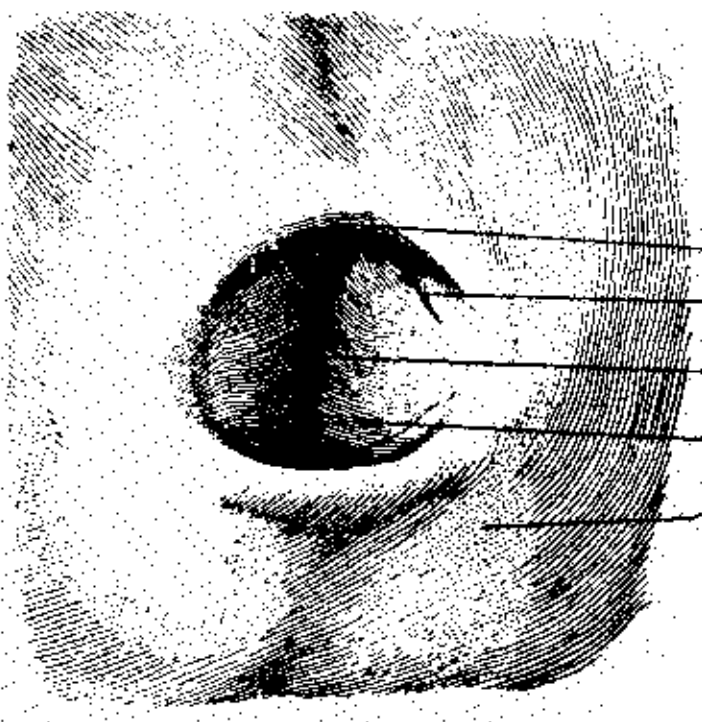

FIG. 372. CARA CUTÁNEA DEL OMBLIGO

A veces el surco umbilical no es completo y, en los lugares donde falta, el rodete y el mamelón se confunden. El ombligo está constituido por una piel delgada y adherente, cuyo tejido celular subcutáneo es de grosor muy variable. Por debajo de estos elementos se encuentra el anillo umbilical, abierto en la línea blanca y lleno en su parte inferior por tejido escleroso, donde se adhiere la piel íntimamente. En el ombligo convergen cuatro cordones fibrosos resultantes de la obliteración de conductos y vasos sanguíneos funcionales en el feto, a saber: el uraco, las dos arterias umbilicales y la vena umbilical.

MUSCULOS DE LA REGION POSTERIOR DEL ABDOMEN

Se encuentran en esta región los tres músculos siguientes: el *cuadrado lumbar*, el *psoasilíaco* y el *psoas menor.*

CUADRADO LUMBAR

Es un músculo aplanado y cuadrangular, como su nombre indica, que se extiende de la cresta ilíaca y columna lumbar a la duodécima costilla.

Inserciones. Está formado este músculo por tres clases de fibras. En primer lugar, las *iliocostales*, que se insertan por abajo en la parte más posterior de la cresta ilíaca, así como en el ligamento iliolumbar, y se dirigen después casi verticalmente para fijarse en el borde inferior de la duodécima costilla. Las *fibras iliotransversas* son fibras internas del músculo que ascienden oblicuamente del ilion o ligamento iliolumbar para terminar en las apófisis transversas de las cuatro primeras vértebras lumbares. Finalmente, las *fibras costotransversas* se dirigen oblicuamente cruzando por detrás de las anteriores, de la duodécima costilla a las apófisis transversas de las cuatro primeras vértebras lumbares. (Figura 373.)

Relaciones. Como ya ha sido indicado, el cuadrado lumbar se encuentra envuelto por el desdoblamiento de la aponeurosis posterior del transverso. Por intermedio de las paredes de esta vaina aponeurótica se relaciona este músculo por delante con el psoas, con el riñón y con el colon, así como con los nervios abdominogenitales que pasan entre el cuadrado y el psoas. Por atrás, el cuadrado mantiene relación con los músculos de los canales vertebrales.

Inervación. Recibe ramos nerviosos del duodécimo nervio intercostal, así como de los cuatro primeros pares lumbares.

Acción. La contracción del cuadrado inclina la columna lumbar y hace descender la última costilla hacia el lado correspondiente, cuando permanece fija la pelvis. Por el contrario, si el tórax permanece fijo, es la pelvis la que se inclina hacia el lado del músculo que se contrae.

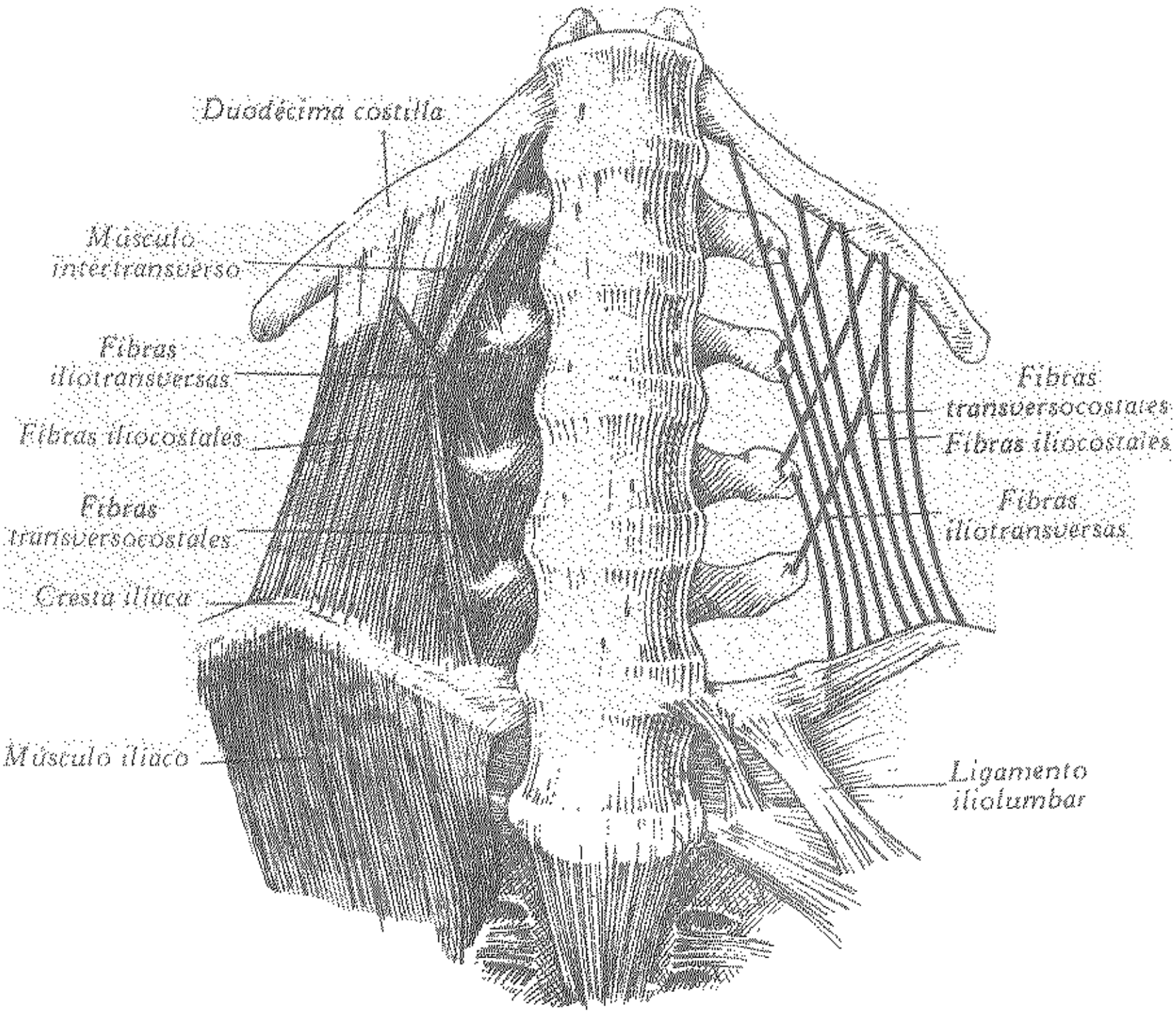

FIG. 373. MÚSCULO CUADRADO DE LOS LOMOS, VISTO POR DELANTE.

PSOASILIACO

Es un músculo colocado parcialmente en el abdomen, que se extiende hasta la cara anterior del muslo. Está dividido en dos partes, que salvo en su inserción inferior, casi son dos músculos independientes: el psoas y el ilíaco.

Psoas. Es un músculo bastante voluminoso, alargado y fusiforme, que se extiende de la columna lumbar al trocánter menor.

Inserciones. Toma inserción en la parte inferior y lateral del cuerpo de la última vértebra dorsal, así como en los discos intervertebrales y en la partes contiguas de los cuerpos vertebrales de la columna lumbar. Esta inserción se realiza por medio de arcos tendinosos que se separan de las caras laterales de los cuerpos vertebrales, dejando unos orificios alargados verticalmente por donde pasan los vasos lumbares y ramos del simpático. Por otra parte, también se inserta este músculo en la cara anterior de la base de las apófisis transversas de las vértebras lumbares. A partir de estos puntos, las fibras musculares del psoas convergen hacia abajo en una masa muscular que desciende al lado de la columna lumbar, y que después de atravesar la parte interna de la fosa ilíaca interna y cruzan el borde anterior del hueso coxal entre la espina ilíaca anteroinferior y la eminencia iliopectínea, pasa por delante de la articulación coxofemoral y termina a favor de un fuerte tendón que se inserta en el trocánter menor. (Fig. 374.)

Ilíaco. Posee el músculo ilíaco forma de abanico y se halla comprendido entre la fosa ilíaca interna y el trocánter menor.

Inserciones. Su inserción superior se extiende sobre casi toda la fosa ilíaca interna, alcanza el labio interno de la cresta ilíaca, el ligamento iliolumbar y la base del sacro por dentro, así como la cara interna de las espinas ilíacas anteriores; a partir de esa amplia zona de inserción, sus fibras convergen hacia abajo y acaban en un fuerte tendón que va a insertarse también, como el del psoas, en el trocánter menor.

No es raro que los haces externos de este músculo se encuentren separados, al menos aparentemente, del resto de la masa muscular y vayan a insertarse directamente al fémur, constituyendo el llamado músculo ilíaco menor.

Relaciones. En la *porción lumbar* y en su parte anterior, se relaciona el psoas con el diafragma y con el psoas menor, con el riñón, vasos renales, uréter, vasos espermáticos en el hombre y uteroováricos en la mujer. Se halla atravesado por el plexo lumbar, cuyas ramas se distribuyen del siguiente modo: los nervios abdominogenitales y femorocutáneo pasan por detrás del borde externo del psoas, en tanto que el genitocrural lo atraviesa al nivel de la cuarta vértebra lumbar; el obturador sigue su borde interno y el crural, alojado al principio en plena masa muscular, sale después del músculo y se introduce en el surco que forman el psoas y el ilíaco. (Fig. 375.)

Por atrás se halla en relación el psoas con las apófisis transversas de las vértebras lumbares, con los músculos intertransversos, con el cuadrado lumbar, así como también con los ramos anteriores que forman los nervios lumabres.

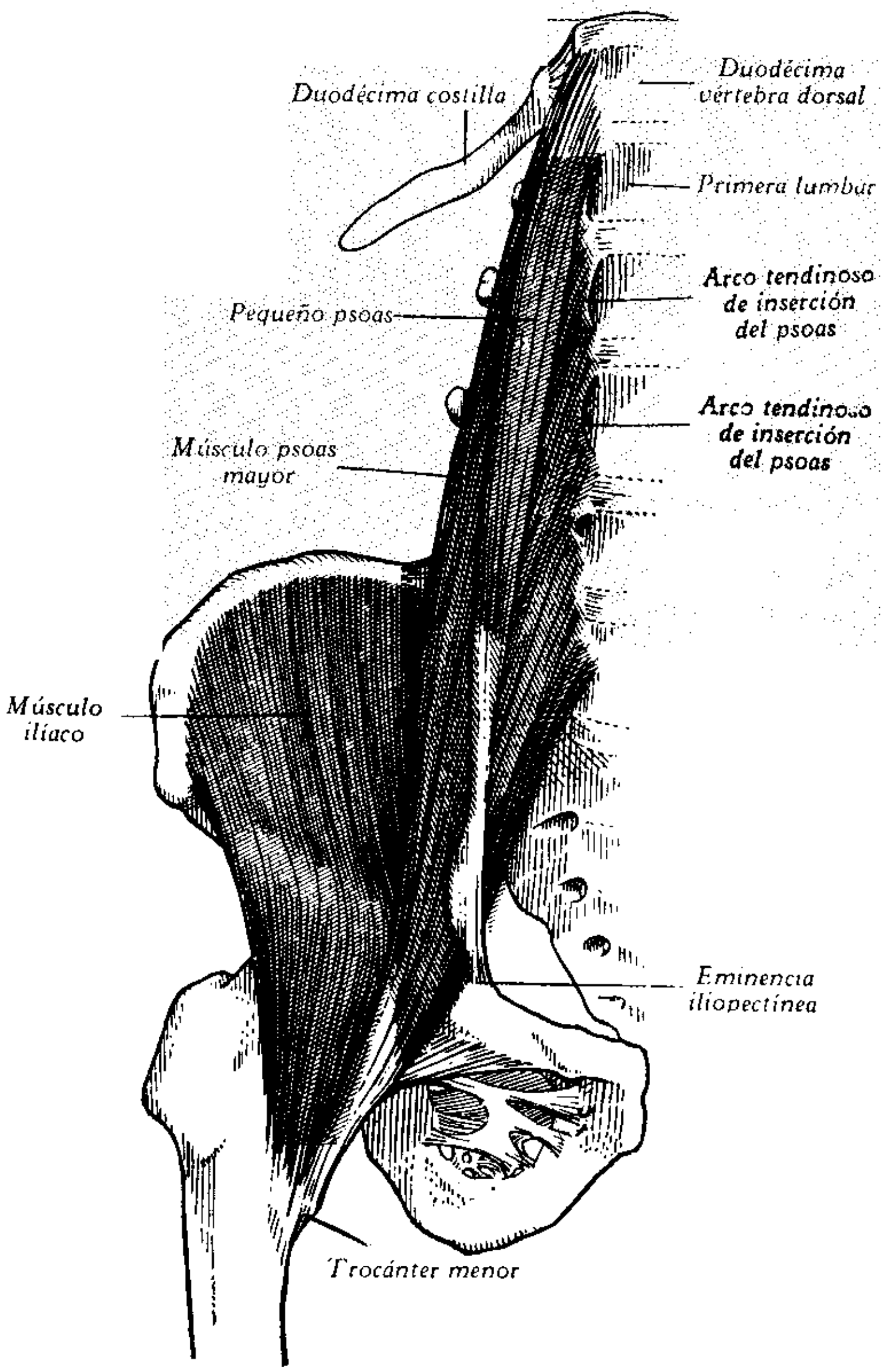

FIG. 374. MÚSCULO PSOASILÍACO Y PSOAS MENOR.

La cara anterior de su *porción ilíaca* posee relaciones diversas, según se trate del músculo del lado derecho o del izquierdo; así, el primero se relaciona con el ciego y con el apéndice ileocecal, en tanto que el segundo lo hace con el colon iliopélvico. A lo largo del borde interno del músculo, corre primero la arteria ilíaca primitiva y después la arteria y vena ilíacas externas, así como los ganglios linfáticos correspondientes. Al lado de

este mismo borde, pasan también el uréter y los vasos espermáticos o uteroováricos, según se trate del hombre o de la mujer. El borde externo se relaciona con las inserciones del transverso y con las ramificaciones ilíacas de la arteria iliolumbar.

Más abajo, ya en la *porción crural*, pasa el músculo por debajo del arco crural, donde se halla separado de la arteria y vena femorales por la cinta iliopectínea, llevando dentro de su vaina aponeurótica al nervio crural.

En el muslo, el músculo psoasilíaco forma la parte externa del fondo del triángulo de Scarpa y está en relación por dentro con el pectíneo, con el cual constituye un canal

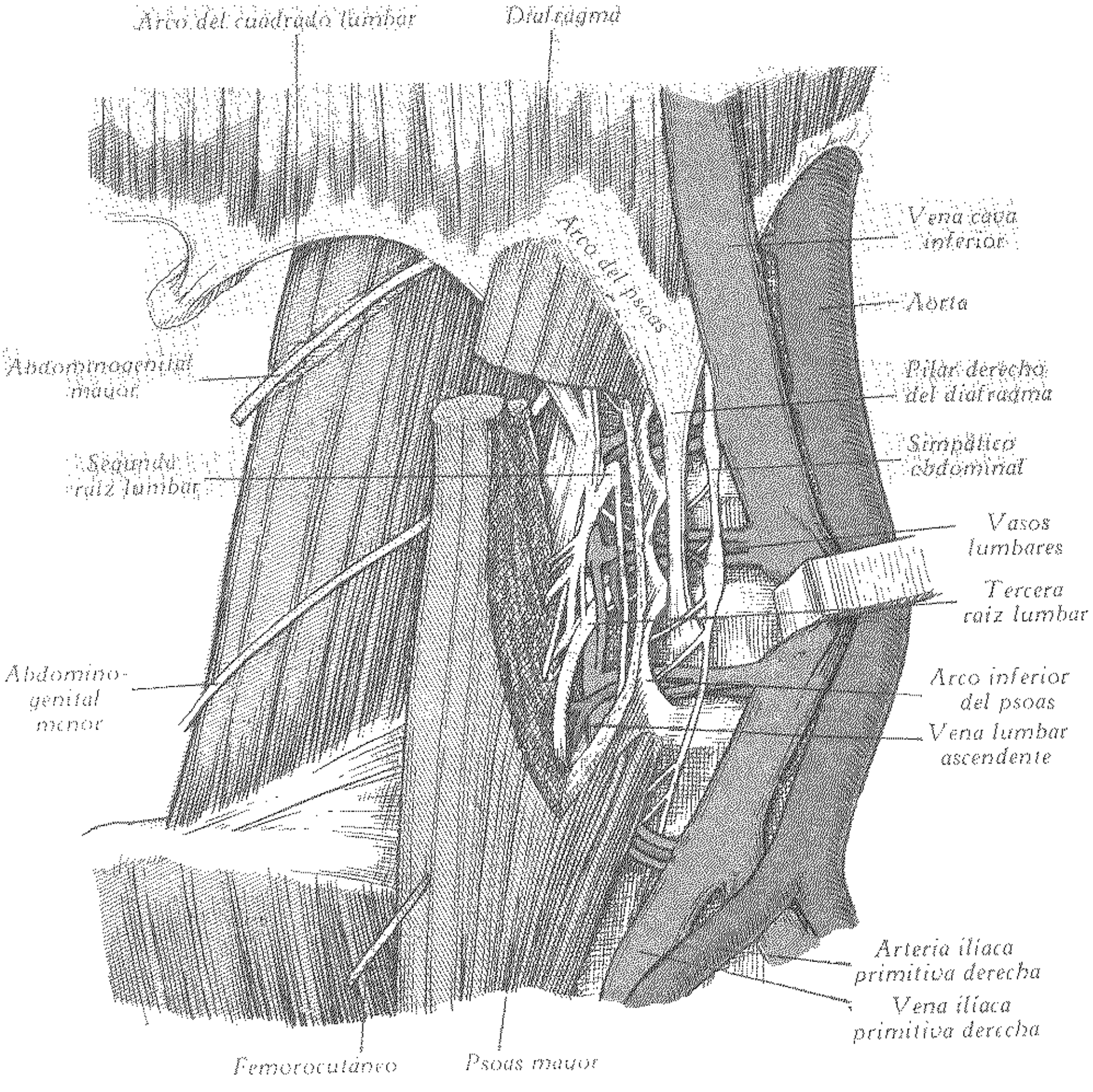

FIG. 375. RELACIONES DEL PSOAS EN SU PORCIÓN LUMBAR (LADO DERECHO).

por donde se deslizan los vasos femorales. Su cara posterior se relaciona con la articulación coxofemoral; entre ambas se halla intercalada una bolsa serosa.

Inervación. Recibe ramos nerviosos colaterales del plexo lumbar, así como el nervio inferior del psoas, el cual deriva del nervio crural y aborda al músculo al nivel del arco del mismo nombre.

Acción. Produce la flexión y rotación hacia fuera del muslo sobre la pelvis, cuando toma su punto fijo en su inserción superior. Cuando es el fémur el que permanece fijo, la contracción del músculo origina la flexión del tronco, combinada con un ligero movimiento de rotación que vuelve la cara anterior del tronco hacia el lado opuesto al del músculo que se contrae.

PSOAS MENOR

Es un músculo delgado y largo, colocado por delante del psoas mayor, que se extiende de la columna vertebral al hueso ilíaco. Es inconstante.

Inserciones. Su inserción superior consiste en un arco tendinoso que se fija por arriba en el disco que separa la última vértebra dorsal de la primera lumbar, así como en los cuerpos vertebrales adyacentes. Después, sus fibras se dirigen hacia abajo y terminan en un largo tendón que se inserta en la eminencia iliopectínea.

Relaciones. Por detrás está en contacto con el psoas mayor, y por delante muestra relaciones semejantes a las señaladas para este músculo.

Inervación. Recibe filetes nerviosos del plexo lumbar.

Acción. Es un músculo rudimentario en el hombre, y no parece que tenga una acción bien definida.

APONEUROSIS LUMBOILIACA

Está formada por una hoja aponeurótica que recibe también el nombre de *fascia ilíaca* y se inserta en las vértebras lumbares, contribuyendo a formar los arcos tendinosos que dan paso a los vasos lumbares; su inserción interna se extiende también a la base del sacro y al estrecho superior de la pelvis. Su borde externo se inserta en la aponeurosis del cuadrado lumbar, en el ligamento iliolumbar y en toda la extensión del labio interno de la cresta ilíaca.

Más abajo, la fascia ilíaca se adhiere estrechamente por su parte externa al arco crural, en tanto que por la parte interna o cinta iliopectínea, contribuye a formar con dicho arco el anillo crural.

La fascia ilíaca continúa descendiendo y envuelve al músculo hasta su inserción trocanterina. En conjunto, forma esta aponeuorsis una especie de cucurucho o cono, cuya base está colocada arriba; se halla engrosada en su parte superior por el *arco del psoas,* en el cual se fijan algunos haces diafragmáticos, y se extiende del vértice de la apófisis transversa de la segunda lumbar al cuerpo de la primera.

DIAFRAGMA

Es un músculo ancho, aplanado y de poco espesor, que separa la cavidad torácica de la abdominal. Su forma es semejante a la de una cúpula de convexidad superior que se fija en todo el contorno inferior del tórax. Esta cúpula se halla alargada transversalmente y desciende más por la parte posterior que por la anterior. Presenta, además, la cúpula diafragmática una ligera depresión hacia su parte central que corresponde al corazón y separa dos eminencias situadas a derecha e izquierda. Se distinguen en el diafragma dos porciones bien diferenciadas, una central tendinosa o *centro frénico* y otra *muscular, periférica,* que se fija en el orificio inferior del tórax.

Centro frénico o espejo de van Helmont. Está constituido por una lámina tendinosa resistente, la cual, en conjunto, tiene forma más o menos triangular, con ángulos redondeados y tres escotaduras que la dividen en otros tantos lóbulos, semejando un trébol (de tres hojas). De las escotaduras, la posterior es la más profunda y lleva en su fondo, todavía en la parte muscular, el orificio por donde atraviesa el esófago. De los lóbulos, uno es anterior y los otros dos laterales, derecho e izquierdo, respectivamente. El lóbulo anterior, el más corto, es más ancho que largo. Los lóbulos laterales son más largos que anchos y tienen su eje mayor dirigido oblicuamente hacia atrás y afuera; el del lado derecho presenta en su parte anterior un amplio orificio por donde atraviesa la vena cava inferior. (Fig. 376.)

Los fascículos tendinosos que constituyen el centro frénico se hallan aparentemente dispuestos sin orden. No obstante, una observación más detenida muestra que existe cierto número de fascículos que se agrupan en haces bien diferenciados y originan las llamadas

por Bougery cintillas semicirculares, las cuales se forman por fascículos dispuestos a manera de abanico hacia la extremidad de los lóbulos.

La *cintilla semicircular inferior* o cinta arqueada, se extiende del lóbulo derecho al izquierdo y pasa por fuera y por delante del orificio de la vena cava inferior.

La *cintilla semicircular superior* o cinta oblicua, situada en la cara convexa del centro frénico, parte también del lóbulo derecho, pasa por el borde posterointerno de la vena cava inferior y se pierde en el lóbulo anterior.

Porción carnosa del diafragma. De los bordes del centro frénico, irradian fibras musculares que se dirigen hacia sus lugares de inserción periférica en la columna vertebral y en el borde inferior de las paredes de la caja torácica. Según las partes donde se inser-

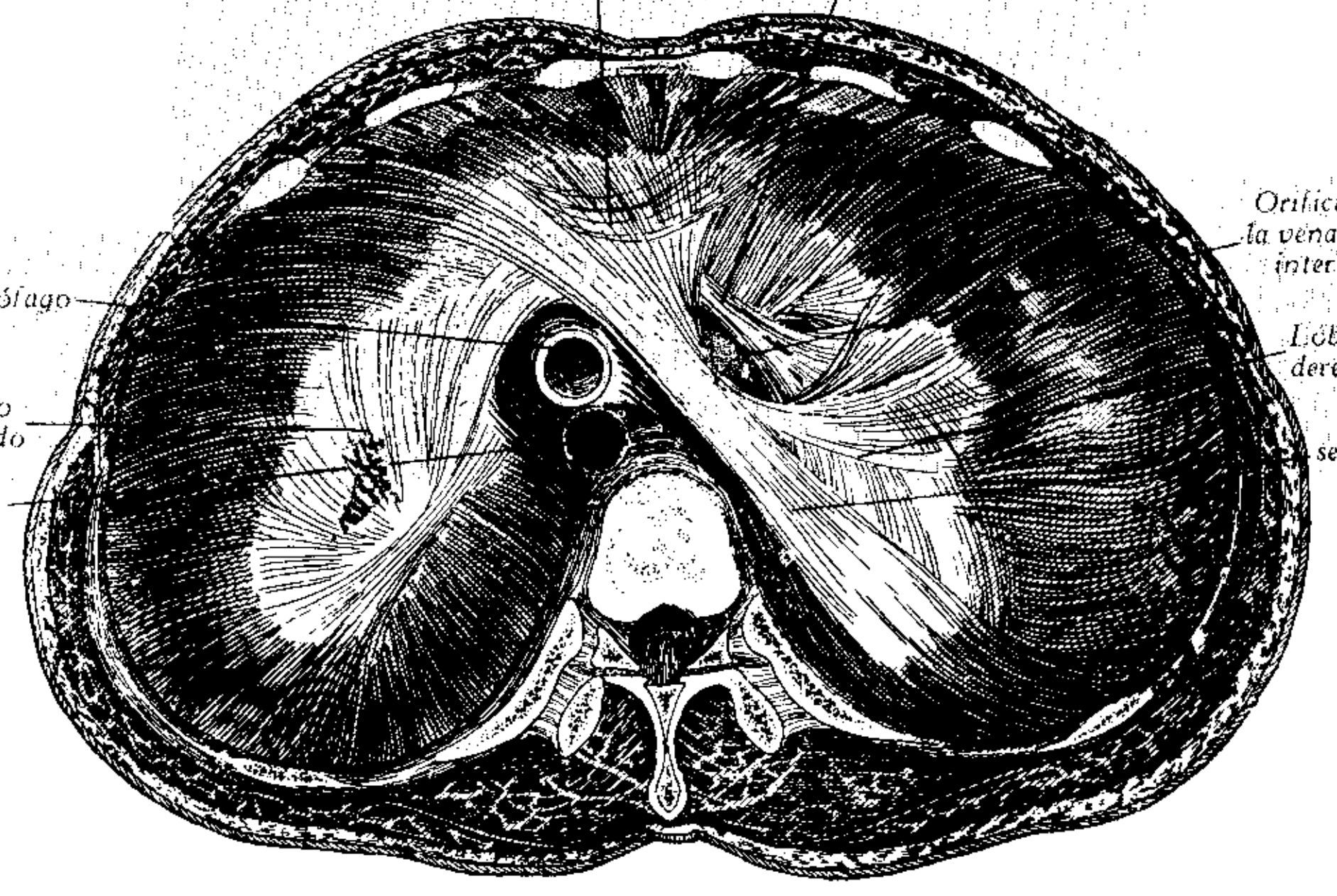

FIG. 376. DIAFRAGMA, VISTO POR SU CARA SUPERIOR.

tan, pueden distinguirse las tres porciones musculares siguientes: vertebral, costal y esternal.

La *porción vertebral* comprende una parte interna y otra externa. La primera está formada por dos robustos haces musculares que constituyen los *pilares principales del diafragma.* El derecho es más largo y grueso que el izquierdo y se inserta por medio de un tendón aplanado en la cara anterior del cuerpo de primera, segunda y tercera vértebras lumbares y en los discos intervertebrales que las unen entre sí. El *pilar izquierdo* se inserta en el cuerpo de la segunda vértebra lumbar y en los meniscos intervertebrales adyacentes. (Fig. 377.)

Las fibras tendinosas más internas de ambos pilares se dirigen hacia arriba y algo hacia adeante; al nivel de la penúltima vértebra dorsal, dichas fibras se vuelven hacia dentro y terminan por unirse sólidamente en la línea media. Forman así los bordes laterales y anterior del orificio por donde la aorta pasa de la cavidad torácica a la abdominal.

Las fibras carnosas que constituyen los pilares ascienden también desde sus lugares de origen en los tendones correspondientes y se curvan poco a poco hacia delante para ir a terminar en la escotadura posterior del centro frénico. Los fascículos musculares más internos de ambos pilares se entrecruzan a su vez por arriba del orificio aórtico y pasan al lado opuesto, para formar, justamente por encima y delante del lugar de cruzamiento, los

bordes del orificio esofágico, situado hacia el fondo de la profunda escotadura posterior del centro frénico. Por consiguiente, los bordes del orificio esofágico son musculares, mientras que los del orificio aórtico son fibrosos.

La parte *externa de la porción vertebral* se inserta en el arco del psoas, cordón fibroso que pasa a manera de puente sobre la parte superior del psoas y se fija por el lado interno en la cara lateral del cuerpo de la primera vértebra lumbar en tanto que por el lado externo lo hace sobre la extremidad de la apófisis transversa de la segunda. Algunas fibras tendinosas de la inserción interna se continúan hacia arriba y van a unirse finalmente con el pilar principal correspondiente; entre ellas y el pilar principal queda un intersticio por donde se deslizan los nervios espláenicos mayor y menor. Por el lado externo de la inserción interna del arco del psoas se encuentra con frecuencia otro pequeño in-

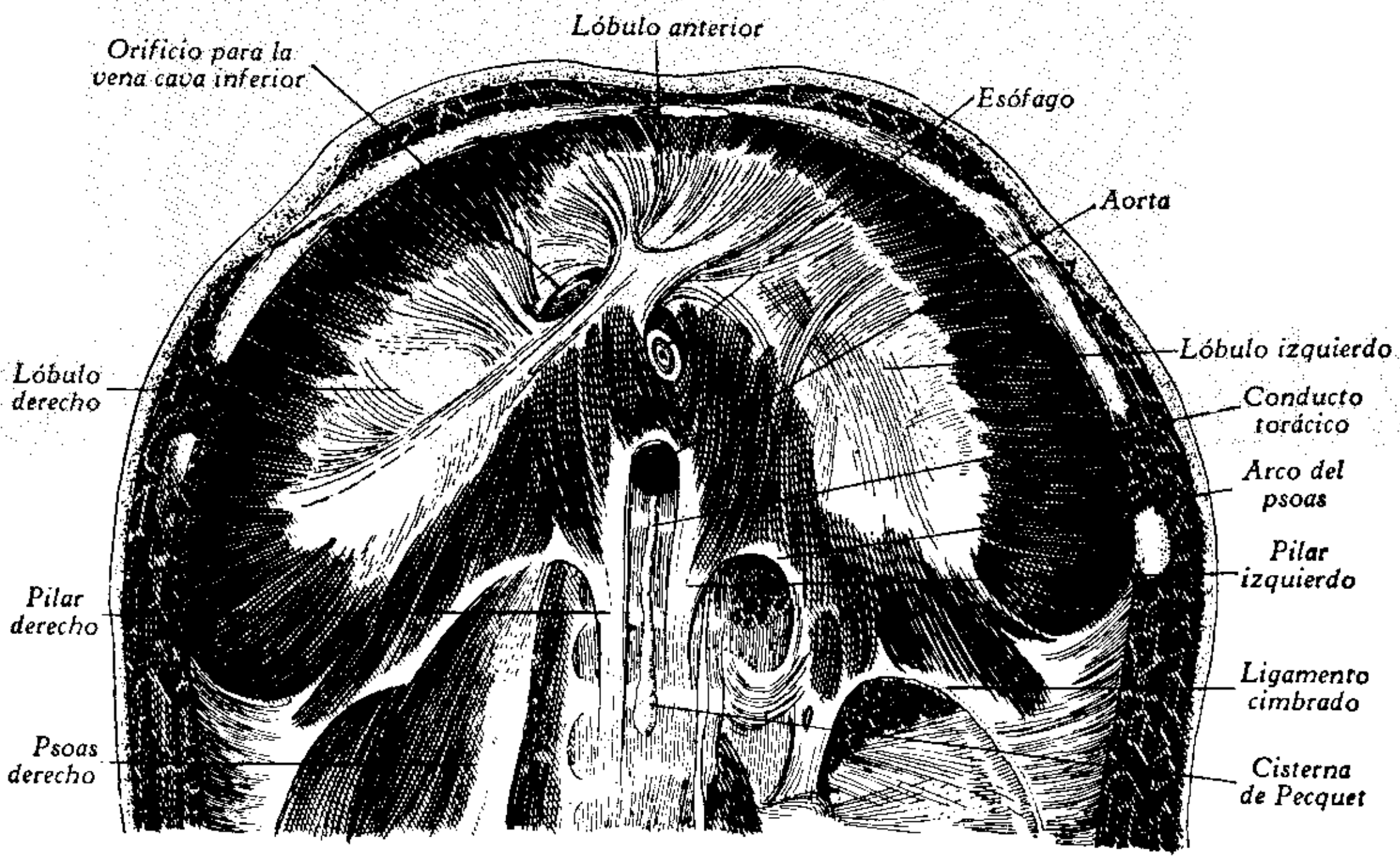

FIG. 377. DIAFRAGMA, VISTO POR SU CARA INFERIOR.

tersticio por donde atraviesa el cordón del gran simpático. Sin embargo, se debe hacer notar que las relaciones de estos nervios con los elementos tendinosos de las inserciones periféricas del diafragma son muy variables, según los individuos.

La *porción costal* se inserta en la cara interna de las seis últimas costillas y en los arcos aponeuróticos que unen los vértices de la décima con la undécima, de ésta con la duodécima y de la duodécima con la apófisis transversa de la primera vértebra lumbar. La inserción costal se hace por medio de digitaciones que se entrecruzan con las del músculo transverso. Las tres últimas digitaciones se hallan reunidas a las del transverso por intersecciones fibrosas, mientras que las otras tres, correspondientes a la séptima, octava y novena costillas, están completamente separadas de las digitaciones correspondientes de aquel músculo.

El último arco fibroso, que une la duodécima costilla con la apófisis transversa de la primera o segunda vértebra lumbar, cruza la cara anterior del cuadrado lumbar y recibe el nombre de *ligamento cimbrado del diafragma* o *arco del cuadrado lumbar*. Las fibras musculares del diafragma se insertan en la parte interna y en la parte externa del arco del cuadrado, dejando en su parte media o superior un espacio de forma triangular, cuya base corresponde al ligamento arqueado. A través de este espacio, que recibe el nom-

bre de *hiato diafragmático posterior*, el tejido celular subperitoneal se relaciona directamente con la pleura parietal del seno costodiafragmático. (Fig. 378.)

La *porción esternal* se inserta en la cara posterior del apéndice xifoides. Esta inserción se encuentra separada de las inserciones costales por un intersticio lleno por tejido conjuntivo *(hiato diafragmático anterior)*.

Orificios del diafragma. Presenta el diafragma tres amplios orificios principales para la vena cava inferior, la aorta y el esófago, así como algunos otros accesorios en los pilares del músculo para las venas ácigos, el simpático y los nervios espláenicos. De la mayor parte de ellos, ya se ha tratado indirectamente.

Orificio de la vena cava inferior. Como ya ha sido señalado, se halla situado en el centro frénico, hacia la base del lóbulo derecho, casi en su unión con el anterior. Está circunscrito por las cintillas semicirculares; la superior pasa por atrás y por dentro y la inferior por delante y por fuera. Es de forma más o menos elíptica, con eje mayor obli-

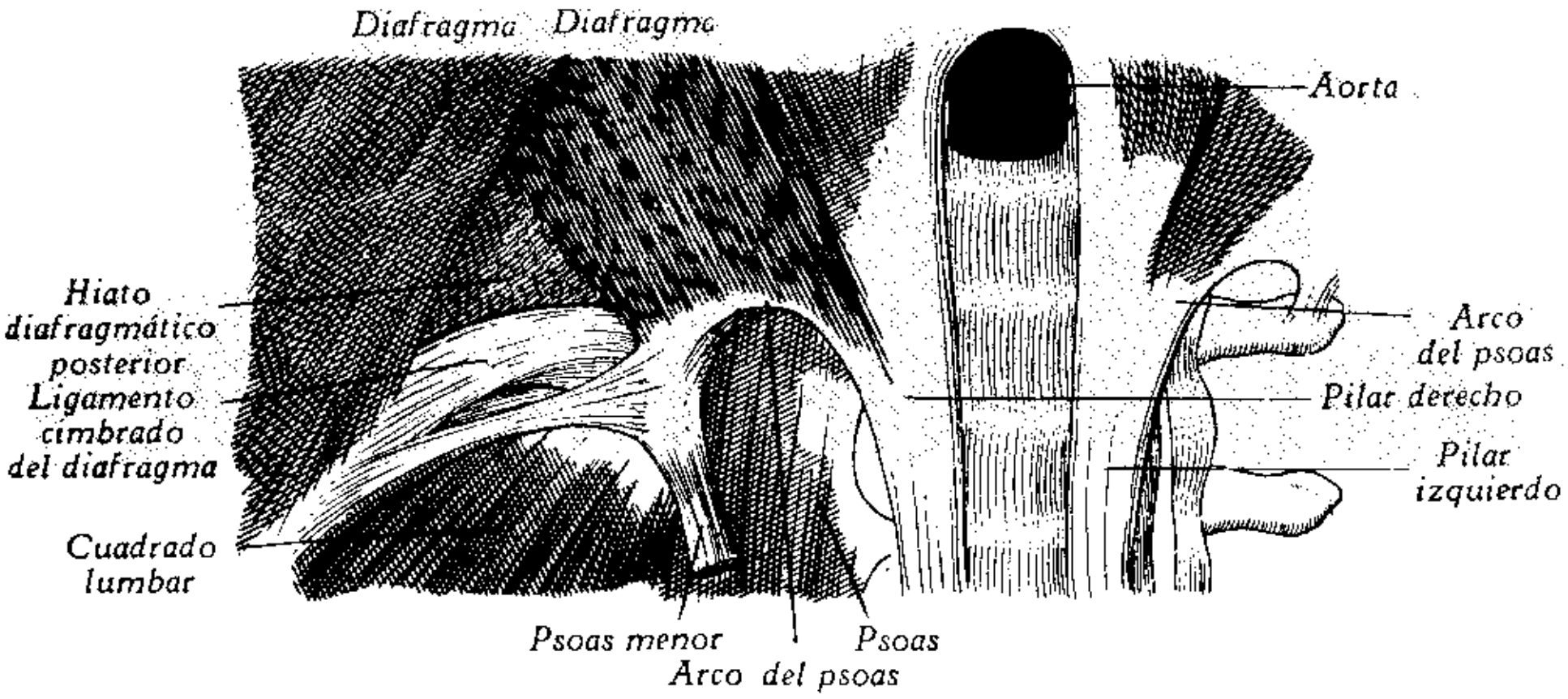

FIG. 378. HIATO DIAFRAGMÁTICO.

cuo de atrás adelante y de derecha a izquierda. Las paredes de la vena cava inferior se adhieren íntimamente a los bordes del orificio.

Orificio aórtico. Es de forma elíptica y se halla formado por los pilares del diafragma. Por ser fibroso en su totalidad, ya que está limitado por el arco tendinoso que forma los tendones de los pilares y la prolongación interna de éstos, es también inextensible. Pasa por este orificio, además de la aorta, el canal torácico, perteneciente al sistema linfático.

Orificio esofágico. Se halla situado ligeramente a la izquierda de la línea media. Posee, asimismo, forma elíptica, y está limitado por la parte muscular de los dos pilares principales del diafragma, cuyos haces internos, al entrecruzarse, constituyen su límite inferior. Es, por consiguiente, un orificio muscular en toda su extensión; sólo en algunos casos su borde anterosuperior puede estar limitado por el centro frénico. El esófago está fijo al anillo muscular por un tejido celular bastante denso y lo acompaña en todos sus movimientos.

Por el orificio esofágico pasan, además del esófago, el neumogástrico izquierdo por delante y el derecho por su cara posterior. (Fig. 379.)

Orificios del gran simpático, nervios espláenicos y venas ácigos. El cordón del gran simpático pasa entre los pilares del diafragma y la parte procedente del arco del psoas de la porción vertebral del diafragma. Los nervios espláenicos mayores y menores pasan por el intersticio comprendido entre el haz interno y el externo de los pilares del diafragma.

La ácigos mayor, a la derecha, y la semiácigos, a la izquierda, acompañan a los espláenicos mayores con más frecuencia y excepcionalmente pasan por el orificio aórtico.

Relaciones. A causa de su situación, el diafragma se relaciona con órganos muy importantes, tanto de la cavidad torácica como de la abdominal. Su cara superior convexa o torácica está en relación con el pericardio y con el corazón en la parte media, y a los lados, con la pleura y la base de los pulmones. Estos no llegan hasta el mismo borde del diafragma, sino que entre este borde y la base de los pulmones queda un espacio angular, conocido

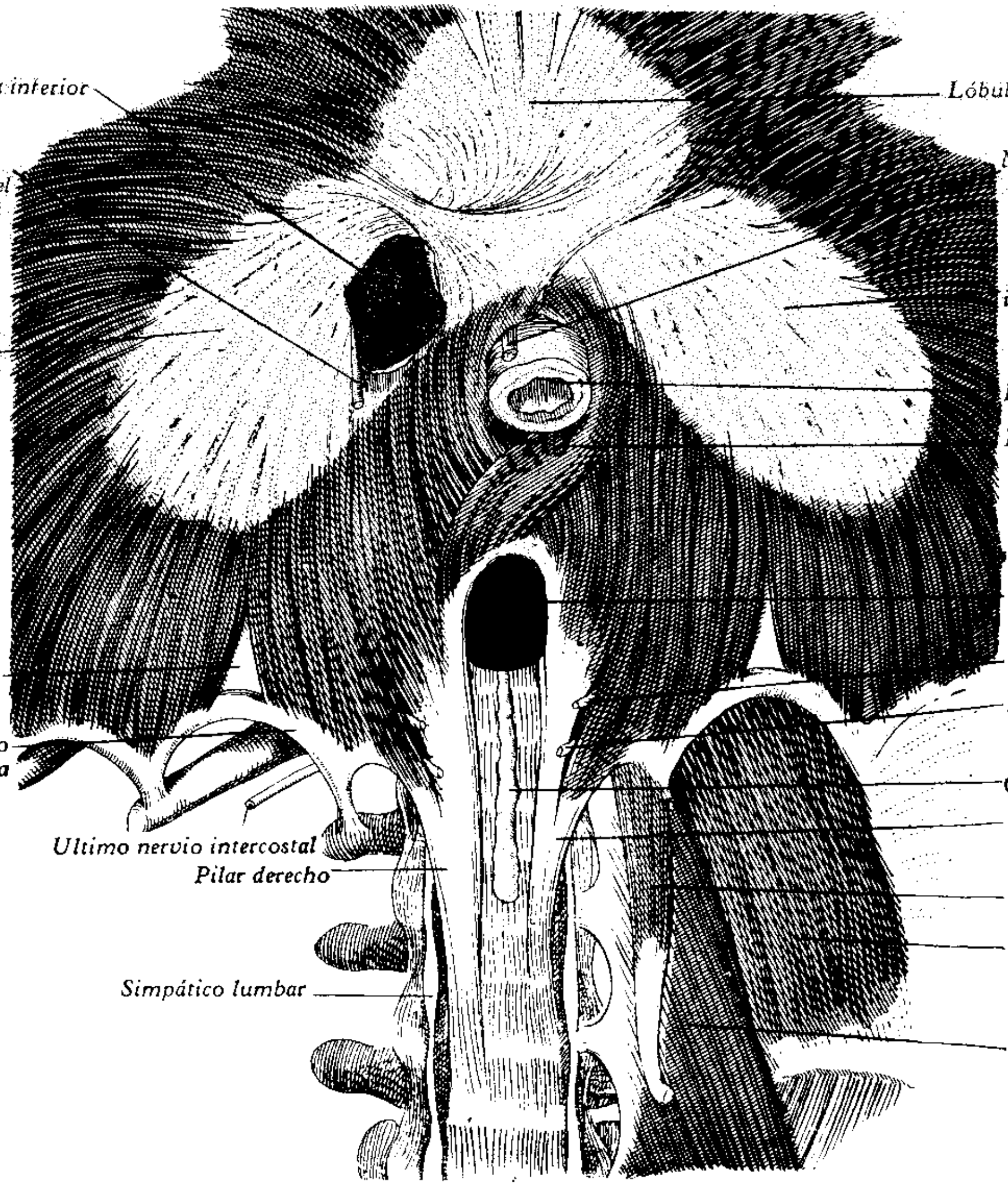

FIG. 379. DIAFRAGMA, VISTO POR ABAJO Y ELEMENTOS QUE LO ATRAVIESAN.

con el nombre de *surco* o *seno costodiafragmático*. En él penetran la pleura y una lámina pulmonar en el momento de la inspiración.

La cara inferior, cóncava o abdominal, está en contacto con el peritoneo y por intermedio de éste se relaciona con la cara superior del hígado, con la tuberosidad mayor del estómago, con la cara externa del bazo, así como con las cápsulas suprarrenales y la extremidad superior de los riñones.

Los pilares diafragmáticos mantienen relación, por su parte anterior, con la posterior del estómago, y de un modo especial, con el páncreas, con los vasos pancreáticos y renales, con la tercera porción del duodeno y con los ganglios semilunares.

Inervación. Se halla inervado el diafragma por los nervios frénicos, procedentes del plexo cervical profundo; recibe también algunos ramos accesorios que derivan de los nervios intercostales. En los pilares del diafragma se deslizan, además, un par de filetes nerviosos, cortos y delgados, cuyo origen es el nervio esplácnico mayor. El nervio frénico derecho aborda al diafragma por su cara superior en pleno centro frénico, justamente cerca de la cara derecha de la vena cava inferior; el nervio frénico izquierdo penetra en el diafragma por la misma cara, pero en plena masa muscular.

Acción. Es un músculo inspirador, pues al contraerse sus fibras, hacen descender el centro frénico, aumentando el diámetro vertical del tórax. Si se tiene en cuenta que el centro frénico permanece después fijo, la contracción de las fibras musculares del diafragma contribuye también a elevar las costillas y, como consecuencia, a proyectar el esternón hacia delante, aumentando por consiguiente los diámetros anteroposterior y transverso del tórax. Además, al disminuir su curvatura, comprime las vísceras abdominales interviniendo de manera activa en la defecación, en la micción, en el vómito y en el momento del parto.

CAP. 22

MUSCULOS DEL MIEMBRO SUPERIOR

Se incluyen aquí los músculos de las siguientes regiones: *hombro, brazo, antebrazo* y *mano.*

MUSCULOS DEL HOMBRO

Se hallan extendidos estos músculos entre los huesos del hombro, es decir, clavícula, omóplato y extremidad superior del húmero. Son en número de seis: *deltoides, supraespinoso, infraespinoso, redondo mayor, redondo menor* y *subescapular.*

DELTOIDES

Es el más superficial y el más voluminoso de los músculos del hombro. Su forma es triangular y a este carácter alude su nombre.

Inserciones. Su inserción superior se hace en la mitad externa del borde anterior de la clavícula, en el borde externo del acromion y en el labio inferior del borde posterior de la espina del omóplato. En tanto que las inserciones clavicular y acromial se verifican por medio de fibras carnosas o de cortas láminas tendinosas, la inserción correspondiente a la espina del omóplato se efectúa por medio de un tendón ancho. Desde todos esos lugares, las fibras del deltoides, que forman haces separados por delgados tabiques aponeuróticos, convergen hacia fuera y abajo para terminar insertándose por un tendón triangular en el labio superior de la impresión deltoidea del húmero. (Fig. 380.)

Relaciones. Su cara externa se halla cubierta por la piel y por la aponeurosis deltoidea, mientras su cara interna, que es cóncava, cubre a la articulación escapulohumeral, así como a la inserción externa de los músculos redondos mayor y menor; por delante cubre igualmente a la inserción del gran pectoral y del subescapular; por detrás, a la porción larga del tríceps, y por fuera, a la porción larga del bíceps. Este músculo se halla separado de la gran tuberosidad del húmero por la bolsa subdeltoidea. Su inserción inferior está en relación con la inserción del músculo braquial anterior y su inserción superior lo está con la inserción del trapecio.

El borde posterior, oblicuo hacia abajo y afuera, pasa por detrás de los siguientes músculos: infraespinoso, redondo menor, porción larga del tríceps y vasto externo. El borde anterior es también oblicuo hacia abajo y afuera, y entre él y el gran pectoral se abre un espacio triangular, de base superior, o *espacio deltopectoral,* por donde pasan la vena cefálica y la arteria acromiotorácica.

Inervación. *El nervio circunflejo,* ramo del plexo braquial, inerva este músculo, abordándolo por su cara interna.

Acción. Funciona como abductor o elevador del brazo, a la vez que por la acción de sus haces anteriores y posteriores desplaza al húmero hacia adelante o hacia atrás respectivamente.

SUPRAESPINOSO

Es un músculo de forma triangular que ocupa la fosa supraespinosa del omóplato y se extiende hasta la extremidad superior del húmero.

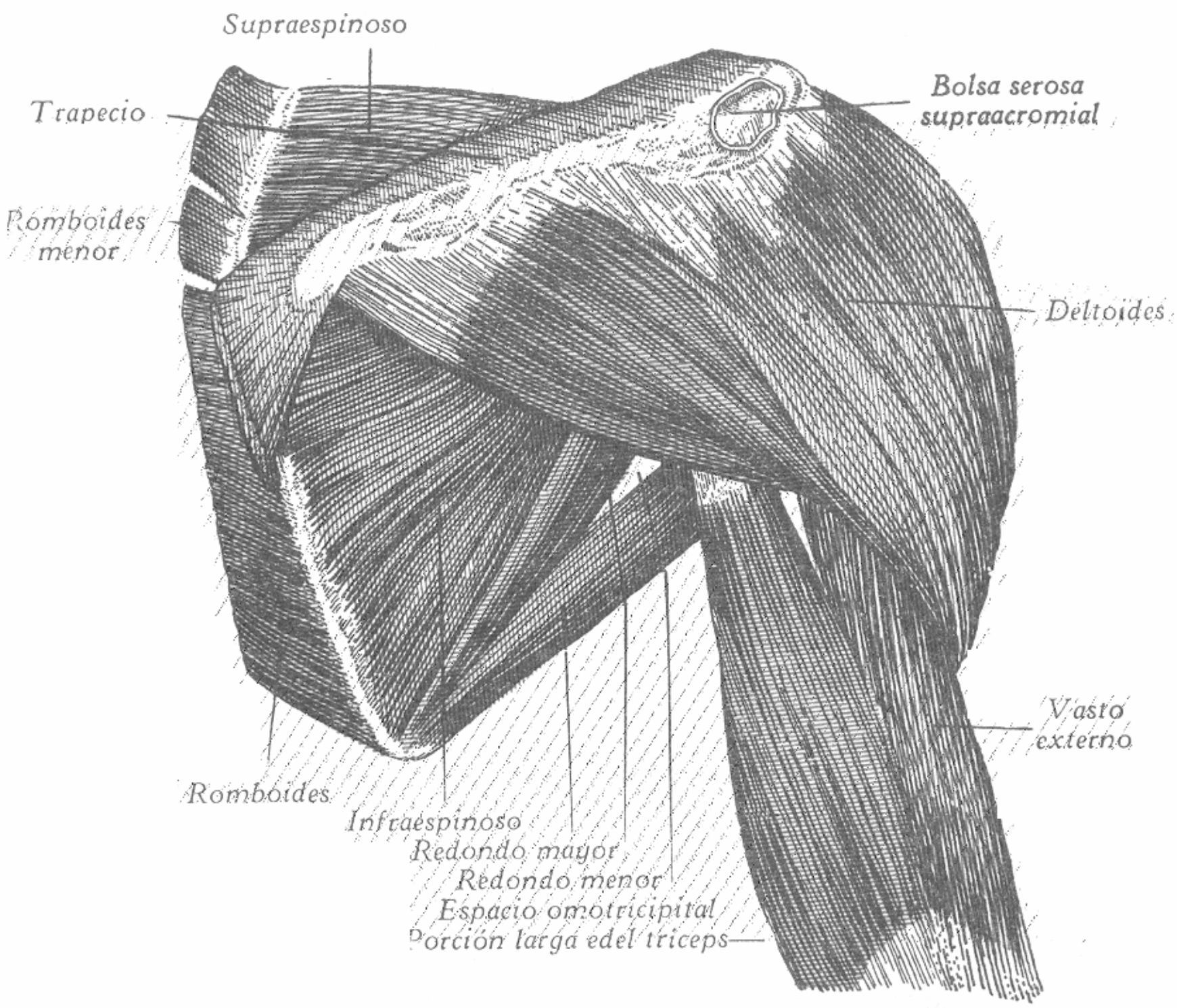

FIG. 380. MÚSCULOS DEL HOMBRO, VISTOS POR ATRÁS.

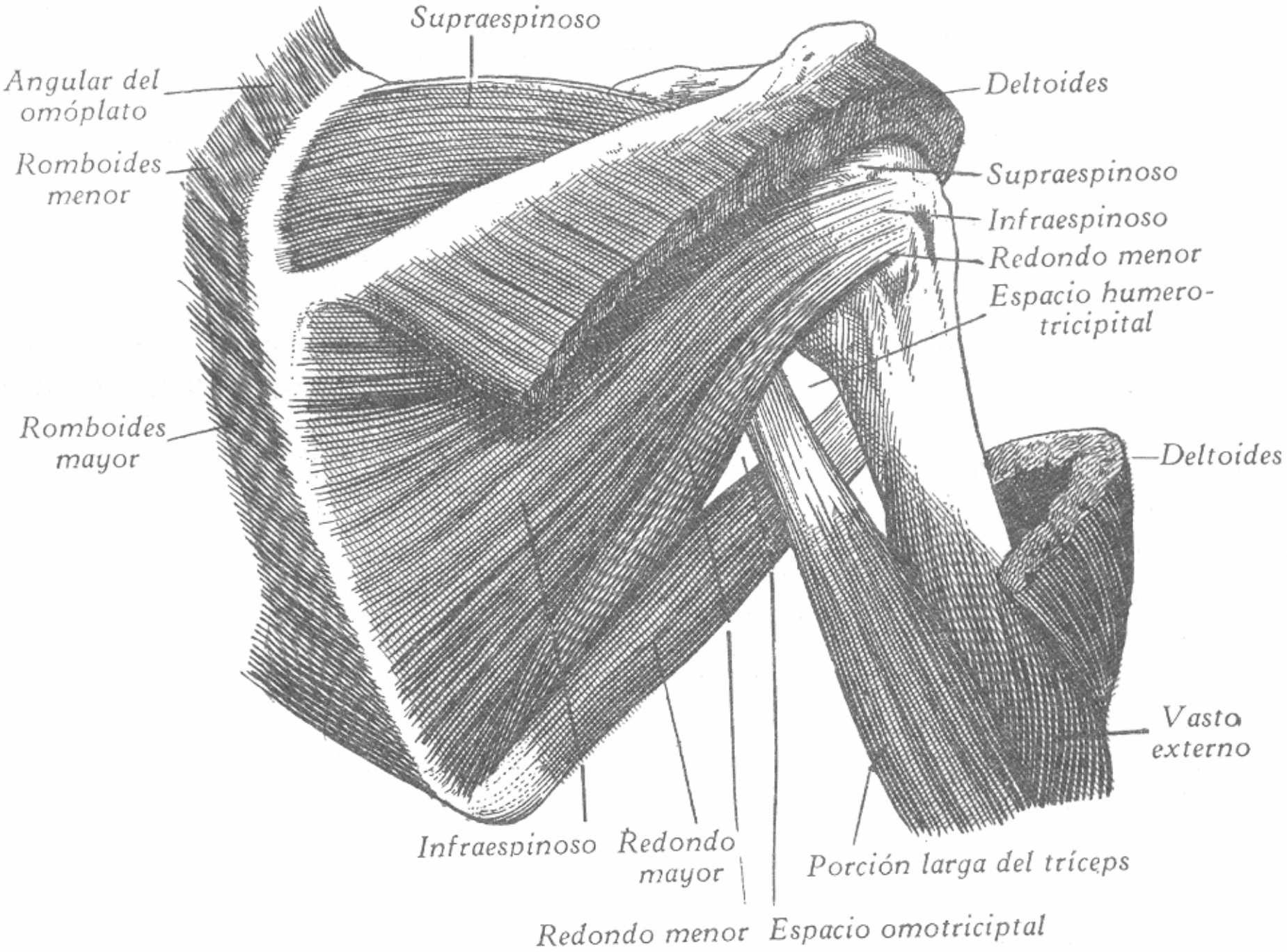

FIG. 381. MÚSCULOS DEL HOMBRO, VISTOS POR ATRÁS, DESPUÉS DE RESECAR UNA PORCIÓN DEL DELTOIDES.

Inserciones. Su inserción interna se efectúa en los dos tercios internos de la fosa supraespinosa y también en la aponeurosis que lo cubre. Después, sus fibras se dirigen hacia fuera y se continúan por un tendón, el cual, tras rodear por encima y por atrás la articulación escapulohumeral, va a terminar en la faceta superior del troquiter. (Fig. 381.)

Relaciones. Está cubierto de dentro afuera por el trapecio, por el ligamento acromiocoracoideo, por la articulación acromioclavicular y por el deltoides. A su vez, la cara profunda de este músculo cubre la fosa supraespinosa, el nervio y los vasos supraescapulares, así como la cápsula de la articulación del hombro.

Inervación. *El nervio supraescapular,* ramo colateral del plexo braquial, lo inerva.

Acción. Funciona como abductor del brazo, al mismo tiempo que lo hace girar ligeramente hacia dentro. Se le puede considerar como un músculo auxiliar del deltoides.

INFRAESPINOSO

Como el anterior, es de forma triangular. Ocupa la fosa infraespinosa del omóplato y es extiende hasta la extremidad superior del húmero.

Inserciones. Se inserta por dentro en los dos tercios internos de la fosa infraespinosa y en la aponeurosis que lo recubre. Hacia fuera sus fibras convergen en un tendón aplanado que pasa por detrás de la articulación escapulohumeral y va a fijarse en la faceta media del troquiter. (Véase fig. 381.)

Relaciones. Su cara posterior está cubierta por el trapecio y el deltoides, en tanto que su cara anterior cubre la fosa infraespinosa, el nervio y los vasos supraescapulares. Su borde inferoexterno se halla en relación con los redondos mayor y menor.

Inervación. *El nervio supraescapular,* ramo colateral del plexo braquial, lo aborda e inerva por su cara profunda.

Acción. La contracción de este músculo hace girar al húmero hacia fuera.

REDONDO MENOR

Se extiende este músculo del borde axilar del omóplato a la extremidad superior del húmero.

Inserciones. Su inserción interna se hace en la mitad superior de la faceta que existe en el borde axilar del omóplato, en el tabique fibroso que separa a este músculo de los músculos infraespinoso y redondo mayor, así como en la aponeurosis infraespinosa. Sus fibras se dirigen después hacia arriba y afuera y van a terminar en un tendón que se fija en la faceta inferior del troquiter. (Véase fig. 381.)

Relaciones. Se halla cubierto por el deltoides y por la piel. Por delante está en relación con el tendón de la porción larga del tríceps. Su borde inferior se relaciona por fuera con el redondo mayor, del que se separa a medida que se aleja del omóplato, quedando abierto entre ambos un espacio triangular de base humeral. Este espacio se halla cruzado paralelamente a su base por la larga porción del tríceps, la cual lo divide en un *cuadrilátero humerotricipital,* externo, por donde pasan el nervio circunflejo y la arteria circunfleja posterior, y un *triángulo escapulotricipital,* interno, por el cual se desliza la arteria escapular inferior. El redondo menor se halla en relación hacia dentro con el infraespinoso, del que está separado por una fuerte aponeurosis.

Inervación. Un ramo del *nervio circunflejo,* que procede del plexo braquial, penetra por el borde inferior de este músculo.

Acción. Su contracción hace girar al húmero hacia fuera.

REDONDO MAYOR

Se extiende de la parte inferior del borde axilar del omóplato al canal bicipital del húmero.

Inserciones. Interiormente se inserta este músculo en la faceta que se extiende a lo largo de la mitad inferior del borde axilar del omóplato, así como también en el ángulo inferior de este mismo hueso y en las membranas fibrosas situadas entre el músculo de que se trata y el redondo menor e infraespinoso. Sus fibras se extienden después oblicuamente hacia arriba y afuera para fijarse por medio de un tendón plano en el labio interno del canal bicipital. (Fig. 382.)

Relaciones. Por su cara posterior, el redondo mayor se relaciona con el dorsal ancho, con la piel y con la porción larga del tríceps. Por su cara anterior se relaciona también con el dorsal ancho y además con el subescapular, con el coracobraquial y el paquete

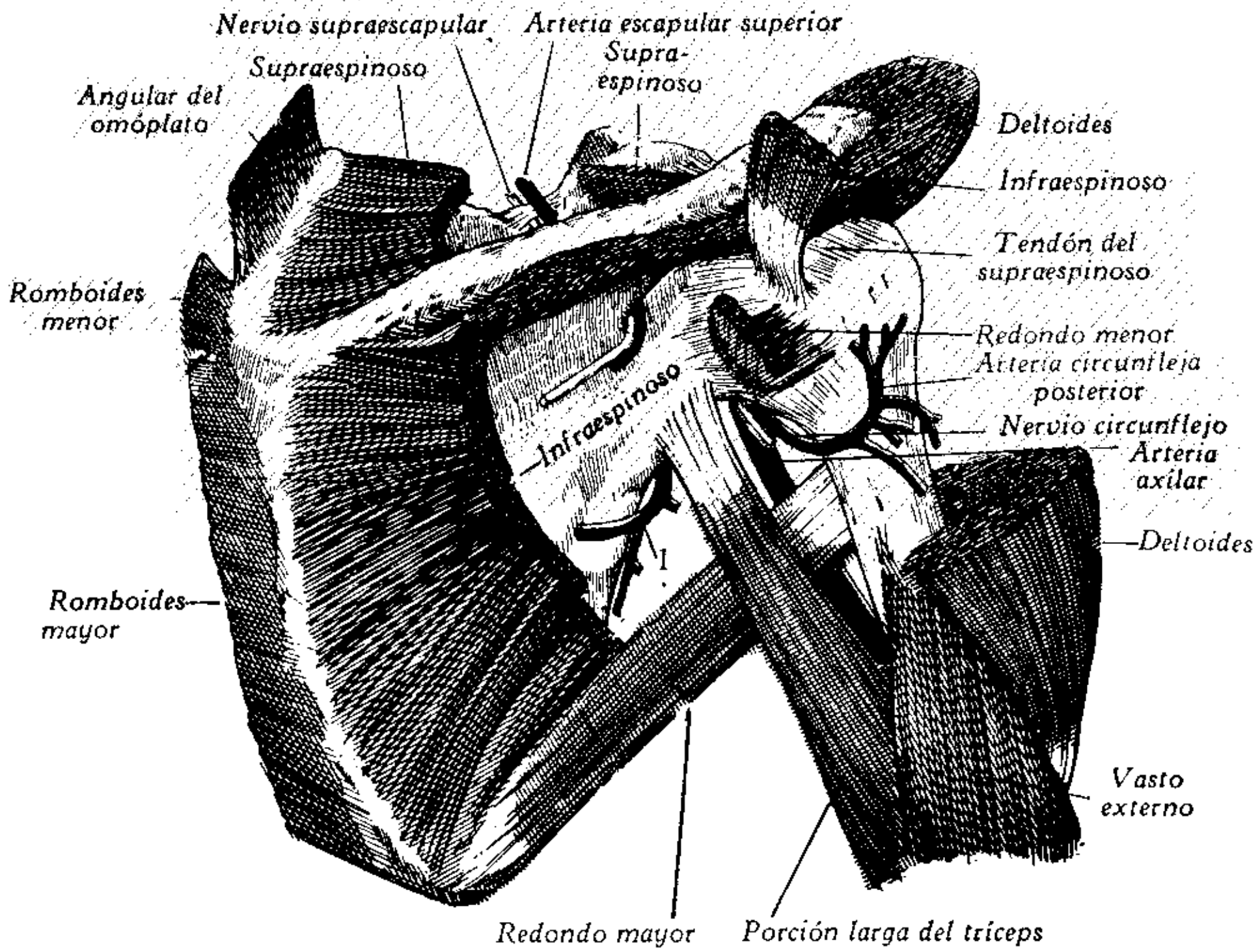

FIG. 382. MÚSCULOS DEL HOMBRO, VISTOS POR ATRÁS CON SUS RELACIONES ARTERIALES Y NERVIOSAS.

1, arteria escapular inferior.

neurovascular de la axila que lo cruza en ángulo recto. Su borde inferior se une al dorsal ancho para constituir el borde posteroinferior de la axila, en tanto que su borde superior está en contacto con el redondo menor por dentro y se separa poco a poco de él hacia fuera para formar el triángulo escapulohumeral.

Inervación. Por la cara anterior de este músculo penetra el *nervio del redondo mayor,* ramo del plexo braquial.

Acción. Cuando el omóplato permanece fijo, la contracción del redondo mayor produce la aducción del húmero y, por consiguiente, del brazo, que se dirige al mismo tiempo hacia atrás. Si permanece fijo el húmero, eleva el hombro, desplazando el omóplato hacia delante y arriba.

SUBESCAPULAR

Se extiende de la fosa subescapular a la extremidad superior del húmero.

Inserciones. Su inserción interna se extiende del labio anterior del borde espinal al labio anterior del borde axilar del omóplato; abarca, por tanto, la mayor parte de la fosa

subescapular comprendida entre ambos bordes. Sus fibras convergen hacia fuera para terminar en un tendón aplanado que se inserta en el troquín o pequeña tuberosidad del húmero. (Fig. 383.)

Relaciones. El subescapular se halla en relación, por detrás, con la fosa subescapular, con la cápsula fibrosa de la articulación del hombro y con la bolsa serosa subescapular, la

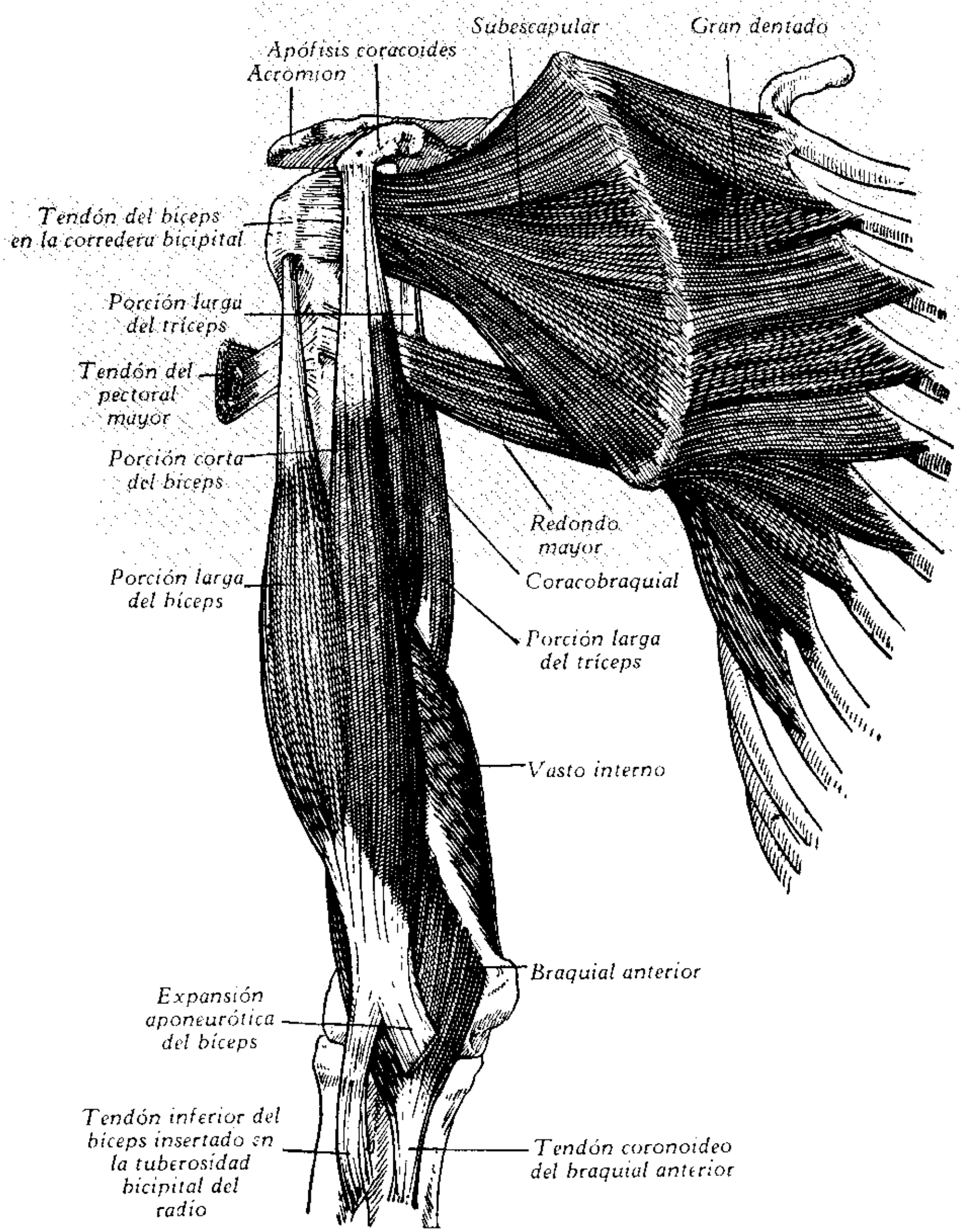

FIG. 383. HOMBRO Y BRAZO SEPARADOS DEL TÓRAX Y VISTOS POR DELANTE.

cual es un divertículo de la sinovial articular. Por delante forma la pared posterior de la axila y se relaciona con el serrato mayor, el plexo braquial y los vasos (arteria y vena) axilares. Además, por delante del tendón externo de este músculo atraviesan en dirección vertical el coracobraquial y la porción corta del bíceps.

Inervación. Dos ramas colaterales del plexo braquial inervan el músculo subescapular. Son ellos los nervios subescapulares superior e inferior.

Acción. Funciona el subescapular como aductor del húmero, pero su principal papel es hacerlo girar hacia dentro.

MUSCULOS DEL BRAZO

Se hallan agrupados los músculos de esta parte del miembro superior en dos regiones: anterior y posterior. Ambas están limitadas por los tabiques aponeuróticos intermusculares interno y externo.

REGION ANTERIOR DEL BRAZO

Existen en esta región tres músculos: el *coracobraquial*, el *bíceps* y el *braquial anterior.*

CORACOBRAQUIAL

Ocupa este músculo la parte interna y superior de la región anterior del brazo y se extiende de la apófisis coracoides al húmero.

Inserción. Por un tendón, más o menos cilíndrico, se inserta superiormente en el vértice de la apófisis coracoides; cerca del punto de inserción, el tendón del coracobraquial se funde más o menos completamente con el de la porción corta del bíceps. Las fibras del músculo siguen después hacia abajo para ir a insertarse en la parte superior de la cara interna del húmero.

Relaciones. Por delante este músculo se halla cubierto por el deltoides y por el pectoral mayor, en tanto que por su cara posterior se relaciona con los tendones del subescapular, del dorsal ancho y del redondo mayor, a los cuales cruza casi perpendicularmente. Por fuera se halla en relación con la porción corta del bíceps y, por dentro, con los vasos y nervios que pasan de la axila al brazo. Este músculo recibe también el nombre de *perforado de Casserius,* por hallarse atravesado por el nervio musculocutáneo, ramo terminal del plexo braquial. (Véase fig. 383.)

Inervación. Dos ramos nerviosos, uno superior y otro inferior, penetran en este músculo. Ambos proceden del nervio musculocutáneo.

Acción. La contracción del coracobraquial, cuando el omóplato permanece fijo, desplaza hacia delante y adentro al brazo.

BICEPS BRAQUIAL

Es un músculo bifurcado en su parte superior, a lo que alude su nombre, y que se extiende del omóplato a la parte superior del antebrazo.

Inserciones. Las ramas de su bifurcación se distinguen con los nombres de *porción corta* y *porción larga* del bíceps. La primera se inserta en la apófisis coracoides, por medio de un tendón que, como ya se ha dicho, se confunde con el del coracobraquial. La segunda se inserta en la parte superior de la cavidad glenoidea y en el rodete correspondiente; el tendón originado en ese punto, delgado y cilíndrico al principio, pasa por dentro de la cápsula articular escapulohumeral envuelto por la sinovial; después de rodear la cabeza del húmero se desliza en el canal bicipital de este hueso, al salir del cual se ensancha paulatinamente. Ambos tendones originan las fibras musculares, que se dirigen hacia abajo, casi a la misma altura. Pero los dos cuerpos musculares así formados permanecen independientes durante bastante trecho, hasta que en el tercio inferior del brazo se reúnen en una sola masa muscular, que va a fijarse mediante un robusto tendón en la tuberosidad bicipital del radio. De la parte superior e interna de este tendón, sale una amplia *expansión aponeurótica,* dirigida hacia abajo y adentro, que se inserta en la aponeurosis del antebrazo, correspondiente a los músculos epitrocleares. (Véase fig. 383.)

Relaciones. El bíceps, en su parte superior, se halla cubierto por el deltoides y el gran pectoral. Su porción corta, lo mismo que el coracobraquial, cruza por delante del subescapular, del dorsal ancho y del redondo mayor, mientras que su porción larga está en

relación con la articulación del hombro y con la prolongación sinovial que penetra en la corredera bicipital. La porción carnosa de este músculo está cubierta por la aponeurosis y la piel y, a lo largo de sus bordes, superficialmente, corren dos venas, la cefálica por el externo, y la basílica por el interno. La parte posterior del músculo se relaciona con el

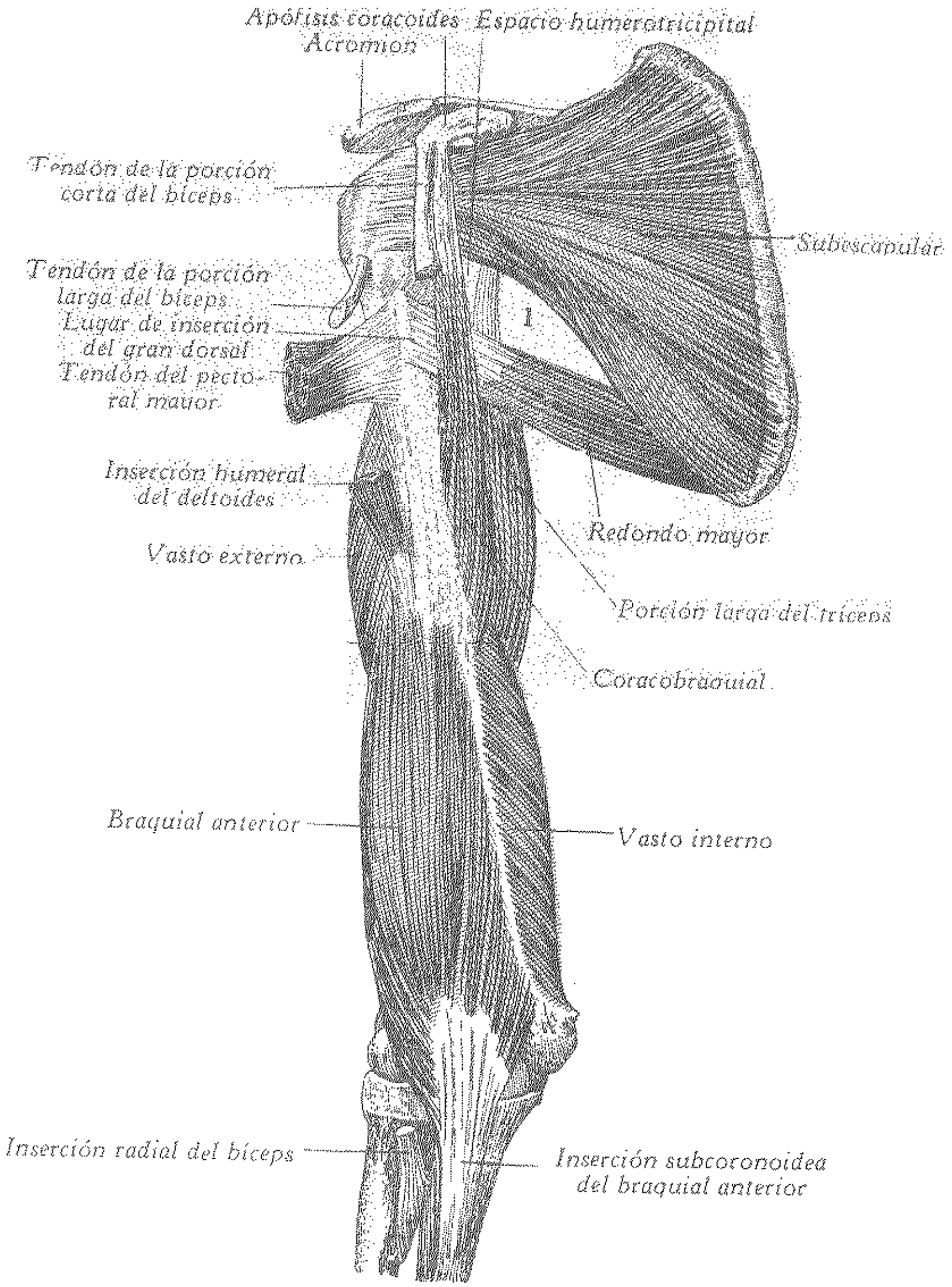

FIG. 384. CAPA PROFUNDA DE LOS MÚSCULOS ANTERIORES DEL BRAZO.
1, espacio omotricipital.

músculo braquial anterior y con el nervio musculocutáneo; su parte externa, con el deltoides, arriba, y más abajo con el supinador largo; por último, su parte interna se halla en relación con la arteria y venas humerales y con el nervio mediano.

La parte inferior del bíceps se introduce en el ángulo, de vértice inferior, cuyo lado externo se halla formado por el supinador largo y los radiales externos, en tanto que el interno lo está por el pronador redondo. A lo largo de los lados del ángulo y, por tanto, en relación también con el bíceps, corren la arteria y venas humerales, por el interno; la arteria recurrente radial anterior y el nervio radial, por el externo.

Inervación. Por la cara profunda de este músculo penetran los filetes nerviosos que lo inervan, los cuales proceden del nervio musculocutáneo.

Acción. La acción principal del bíceps consiste en flexionar el antebrazo sobre el brazo, pero también produce la supinación del antebrazo cuando éste se encuentra en pronación y levanta el brazo dirigiéndolo hacia dentro. En la acción de trepar, es el antebrazo el que permanece fijo; entonces, la contracción del bíceps eleva el hombro, al mismo tiempo que dobla el brazo sobre el antebrazo.

BRAQUIAL ANTERIOR

Este músculo, el más ancho de los músculos anteriores del brazo, se halla situado por detrás del bíceps y se extiende del húmero a la parte superior del cúbito.

Inserciones. El labio inferior de la impresión deltoidea del húmero, las caras externa e interna de este hueso, así como sus bordes, y los tabiques intermusculares interno y externo, forman la extensa zona donde se inserta por arriba el baquial anterior. Sus fibras convergen luego hacia abajo y terminan, merced a un ancho tendón que se inserta en una superficie rugosa, situada hacia la base de la cara inferior de la apófisis coronoides del cúbito. (Fig. 384.)

Relaciones. Por delante está en relación este músculo con el bíceps, el nervio musculocutáneo y el paquete neurovascular del brazo. Por detrás, cubre al húmero y a la cara anterior de la articulación del codo. Su borde externo se encuentra separado del tríceps por el tabique intermuscular externo; hacia abajo, se relaciona con el supinador largo, con el cual forma un surco por donde corren el nervio radial, la arteria humeral profunda y la arteria recurrente radial anterior. El borde interno está separado del tríceps por el tabique intermuscular interno y en su porción inferior se halla en relación con el pronador redondo, con el que origina un canal por donde se deslizan la arteria y las venas humerales y el nervio mediano.

Inervación. Recibe uno o dos ramos del musculocutáneo y un ramo accesorio procedente del radial.

Acción. Como la de bíceps, consiste en doblar el antebrazo sobre el brazo.

REGION POSTERIOR DEL BRAZO

En la región posterior del brazo no se encuentra más que un músculo, el *tríceps braquial,* también llamado músculo *extensor del antebrazo.*

TRICEPS BRAQUIAL

Como su nombre lo indica, está compuesto por tres porciones. La porción media es la más larga, se extiende del omóplato al tendón común y recibe el nombre de *porción larga del tríceps.* Las partes laterales, más cortas, se extienden del húmero al tendón común y son conocidas con los nombres de *vastos interno* y *externo.*

Por consiguiente, las masas musculares que forman el tríceps se insertan por arriba independientemente unas de otras, en tanto que por abajo van a terminar en un tendón común.

Inserciones. La porción larga del tríceps se inserta por arriba, mediante un tendón cilíndrico, en las rugosidades subglenoideas y parte inferior del rodete glenoideo del omóplato. La inserción superior del vasto externo se hace en la cara posterior del húmero por encima de su canal de torsión, y la del vasto interno, en la misma cara, pero por debajo de dicho canal. Las fibras de las tres masas musculares se dirigen hacia abajo y van a terminar al tendón común, el cual es grueso, resistente y aplanado de adelante atrás. La porción larga termina en la parte superior del tendón, mientras los vastos se unen a sus bordes laterales. El tendón común va a fijarse a la cara posterior del olécrano y a sus bordes laterales. (Figs. 385 y 386.)

Relaciones. La parte superior del tríceps se relaciona por detrás con el deltoides, que la cubre. La porción larga del tríceps, al cruzar por la parte posterior del músculo redondo mayor, contribuye a formar el cuadrilátero humerotricipital, por donde pasan el nervio y vasos circunflejos, y el triángulo omotricipital, por el cual atraviesan la arteria y venas subescapulares.

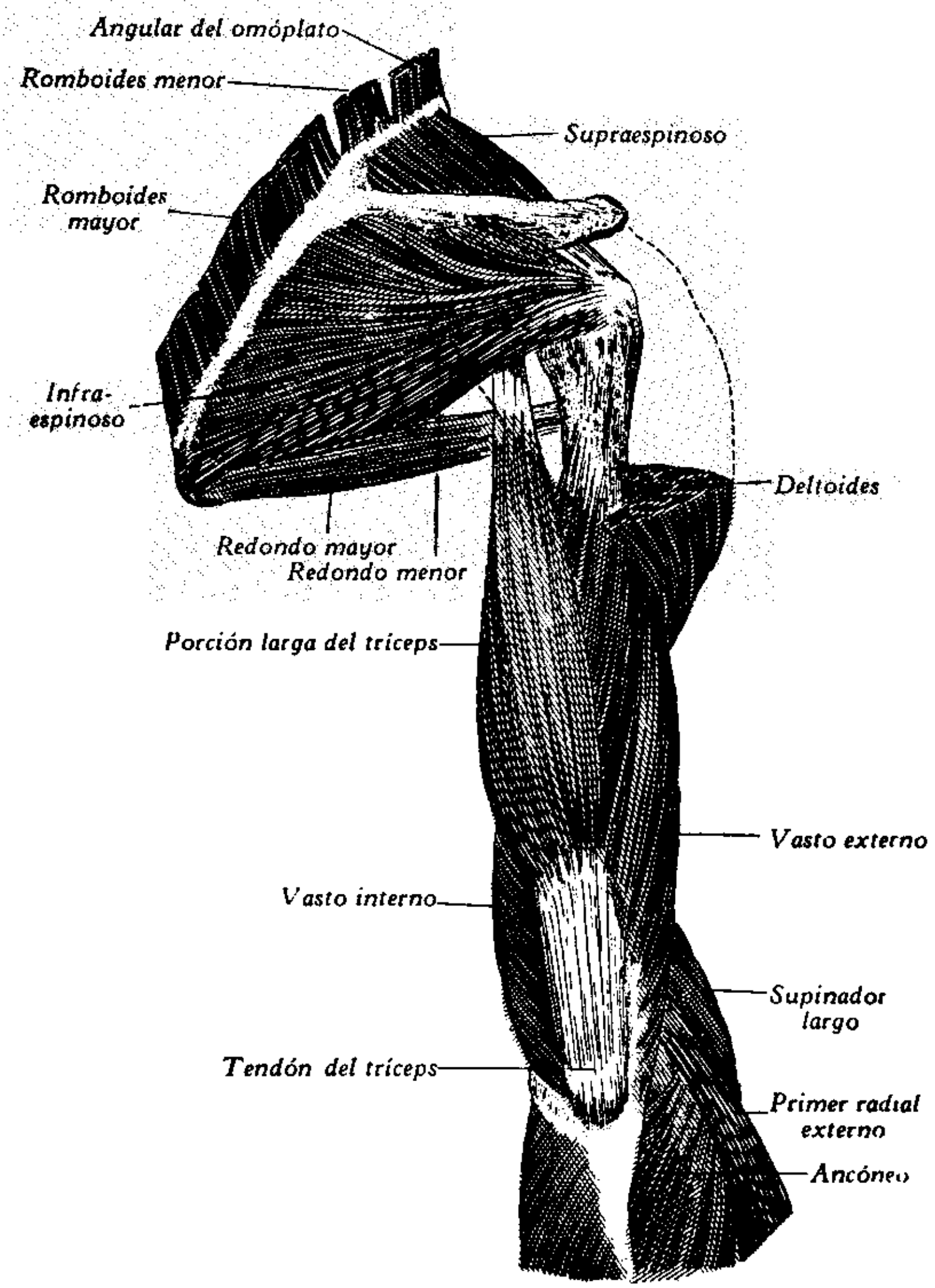

FIG. 385. MÚSCULOS DEL HOMBRO Y DEL BRAZO, VISTOS POR ATRÁS.

Más abajo, su cara posterior está cubierta por la aponeurosis y por la piel. Por delante se relaciona el tríceps con el húmero y también con el nervio radial y con la arteria humeral profunda, la cual desciende por el canal de torsión que separa la inserción de los vastos. El borde externo está en relación con el braquial anterior y con el supinador largo, y su borde interno lo está con el nervio cubital y la arteria colateral interna superior.

El tendón de inserción inferior se relaciona por delante con el divertículo subtricipital, correspondiente a la sinovial de la articulación del codo, y por detrás está en relación con la bolsa serosa olecraneana.

Inervación. Penetran en el tríceps tres ramos nerviosos, uno para cada una de sus masas musculares. Todos ellos provienen del nervio radial.

Acción. Este músculo extiende el antebrazo sobre el brazo. Como función secundaria, su porsión larga es también aductora del miembro superior.

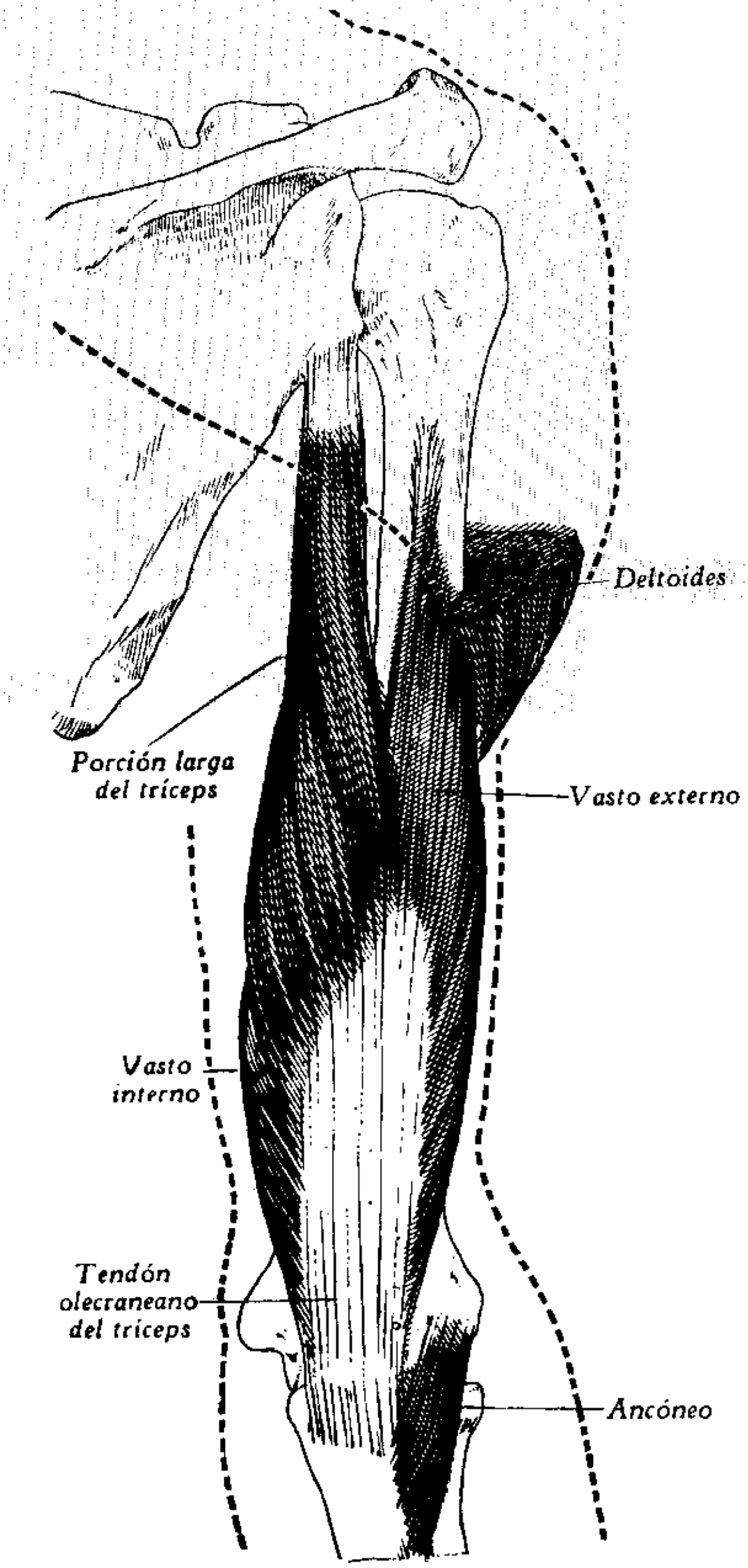

FIG. 386. PORCIÓN LARGA DEL TRÍCEPS, VASTO EXTERNO Y ANCÓNEO, VISTOS POR ATRÁS.

MUSCULOS DEL ANTEBRAZO

Los músculos del antebrazo, la mayor parte de los cuales intervienen directamente en los variados movimientos de la mano, son muy numerosos. En efecto, veinte músculos se encuentran agrupados en tres regiones alrededor de los dos huesos del antebrazo. De ellos, ocho ocupan la región anterior, otros ocho la posterior y cuatro la externa.

I. REGIÓN ANTERIOR

1er. plano

1. Pronador redondo
2. Palmar mayor
3. Palmar menor
4. Cubital anterior

2º plano

5. Flexor común superficial de los dedos

(1–5: Epitrocleares)

3er. plano

6. Flexor común profundo de los dedos
7. Flexor largo propio del pulgar

4º plano

8. Pronador cuadrado

II. REGIÓN EXTERNA

9. Largo supinador
10. 1er. radial externo
11. 2º radial externo
12. Corto supinador

III. REGIÓN POSTERIOR

1er. plano

13. Extensor común de los dedos
14. Extensor propio del meñique
15. Cubital posterior.
16. Ancóneo

(11–16: Epicondíleos)

2º plano

17. Abductor largo del pulgar
18. Extensor corto del pulgar
19. Extensor largo del pulgar
20. Extensor propio del índice

REGION EXTERNA DEL ANTEBRAZO

A la región externa del antebrazo pertenecen los siguientes músculos: *supinador largo, primer radial externo, segundo radial externo* y *supinador corto.* Estos músculos están dispuestos en el mismo orden en que han sido citados de la superficie a la profundidad.

SUPINADOR LARGO

Este músculo, colocado en la parte más superficial de la región externa, se extiende del tercio inferior del húmero a la extremidad inferior del radio.

Inserciones. Se inserta por arriba en el borde externo del húmero, por debajo del canal de torsión, y en el tabique intermuscular externo. Se dirige luego hacia abajo y sus fibras musculares se terminan hacia la parte media del antebrazo por un largo tendón que se fija en la base de la apófisis estiloides del radio. (Fig. 387.)

Relaciones. La cara externa de este músculo está en relación con la aponeurosis superficial y con la piel. Su cara interna cubre parcialmente al húmero, a los dos radiales, a la inserción radial del pronador redondo y al radio. La parte superior de su borde posterior se halla en relación con el vasto externo, en tanto que la inferior lo está con el primer radial externo. En el pliegue anterior de la articulación del codo, su borde interno constituye con el bíceps y el braquial anterior un canal por donde pasan el nervio radial, la arteria humeral profunda y la recurrente radial anterior; el mismo borde, ya en el antebrazo, se relaciona por dentro con el nervio radial y la arteria radial.

Inervación. El nervio o los nervios que se introducen por la cara interna de este músculo proceden del nervio radial.

Acción. Funciona como flexor del antebrazo sobre el brazo y también como pronador o supinador, según que el antebrazo se encuentre en supinación o en pronación completa.

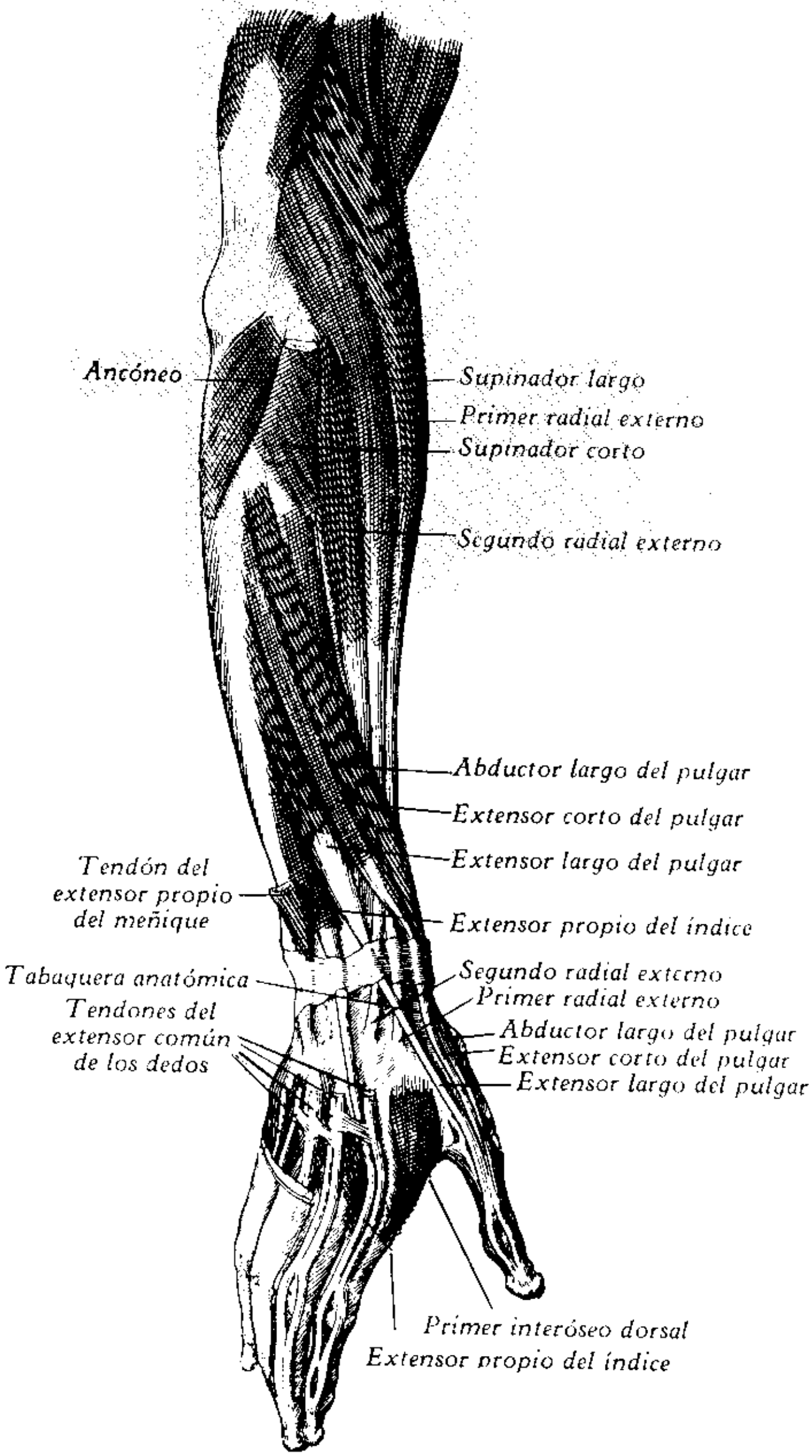

FIG. 387. MÚSCULOS DE LA REGIÓN EXTERNA DEL ANTEBRAZO Y PROFUNDOS DE LA REGIÓN POSTERIOR.

PRIMER RADIAL EXTERNO

Se halla cubierto por el supinador largo y se extiende de la extremidad inferior del húmero a la extremidad superior del segundo metacarpiano.

Inserciones. Se inserta en el borde externo del húmero, inmediatamente por debajo de la inserción del supinador largo. Después sus fibras se dirigen hacia abajo y terminan por encima de la mitad del antebrazo en un largo tendón, aplanado al principio y más tarde cilíndrico, el cual, tras haber atravesado en un canal propio por dentro de la apófisis estiloides del radio, va a fijarse en la parte posterior de la base del segundo metacarpiano. (Véase fig. 387.)

Relaciones. Se halla cubierto por el supinador largo y por la aponeurosis superficial. El abductor largo del pulgar y los extensores largo y corto del mismo cruzan oblicuamente por la parte posterior y externa (superficial) del tercio inferior de la porción tendinosa de este músculo. Por su cara profunda cubre al segundo radial externo y está en relación con la articulación del codo y con la de la muñeca.

Inervación. Cerca de su inserción superior se introduce por su cara interna un ramo nervioso procedente del radial.

Acción. Funciona al mismo tiempo como extensor y abductor de la mano sobre el antebrazo.

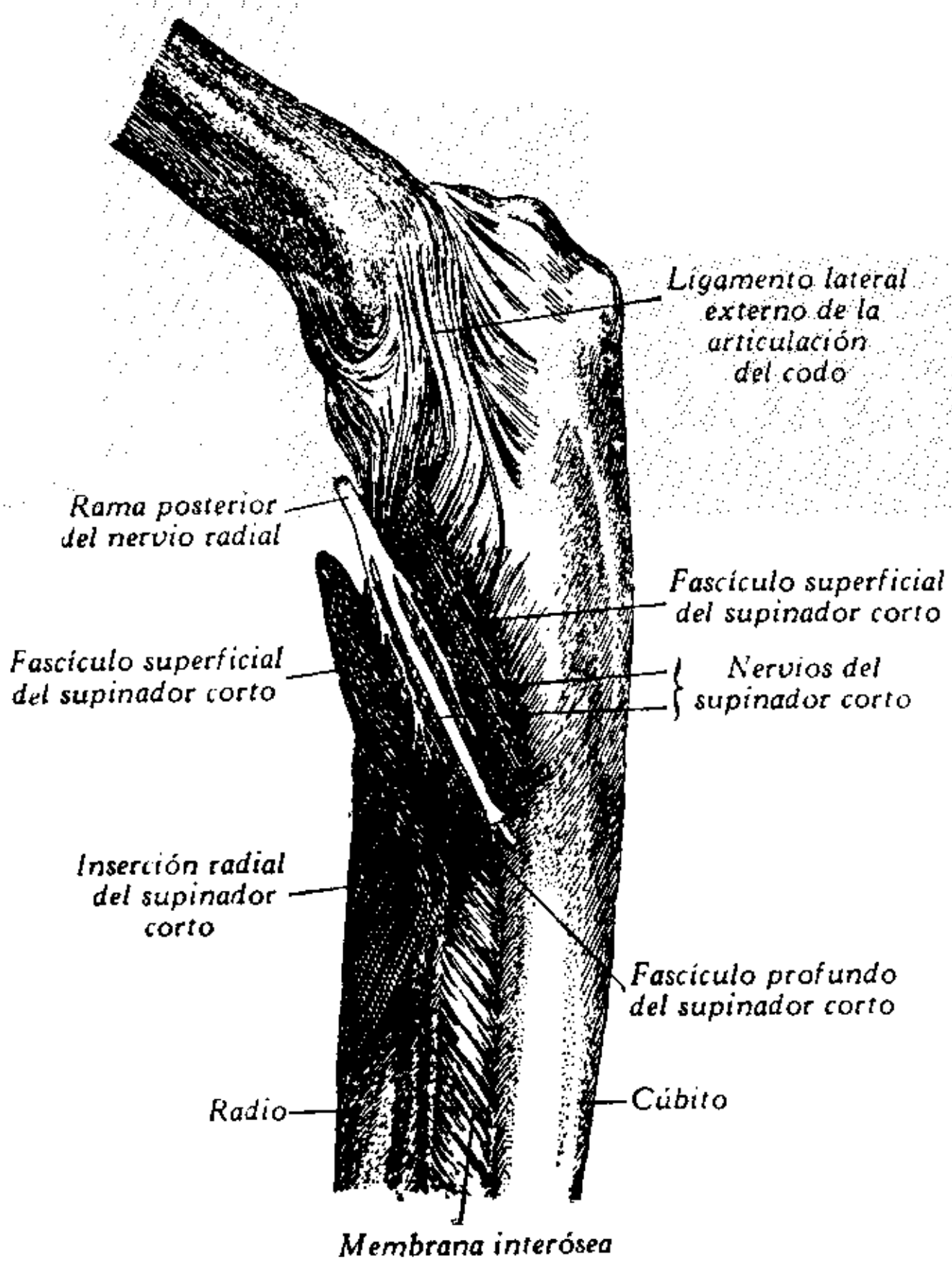

FIG. 388. INSERCIÓN INFERIOR DEL SUPINADOR CORTO Y SUS RELACIONES CON EL NERVIO RADIAL.

SEGUNDO RADIAL EXTERNO

Este músculo se encuentra situado por dentro del primer radial externo y se extiende más o menos paralelamente a él, de la extremidad inferior del húmero a la extremidad superior del tercer metacarpiano.

Inserciones. Su inserción superior se realiza principalmente en el epicóndilo, pero también en la aponeurosis posterior de los músculos posteriores del antebrazo, en el ligamento lateral externo de la articulación del codo y en el tabique que separa a este músculo del extensor común de los dedos.

Sus fibras continúan luego hacia abajo y se prolongan, cerca de la mitad del antebrazo, en un tendón aplanado que se dirige hacia abajo y adentro, paralelamente al tendón del primer radial, para ir a terminar en la base del tercer metacarpiano. (Véase fig. 387.)

Relaciones. La parte superior de este músculo está cubierta por el primer radial y la tendinosa inferior, igualmente que la de este último, se halla cruzada por el abductor largo y los extensores largo y corto del pulgar.

Su cara profunda cubre la cara externa del radio y las inserciones del supinador corto y del pronador redondo.

Los tendones de los dos radiales corren dentro de una misma sinovial por el canal que les proporciona la extremidad inferior del radio y están unidos entre sí por tejido conjuntivo laxo.

Inervación. Por el borde interno de este músculo penetra un ramo derivado del nervio radial.

Acción. Es, igualmente que el anterior, extensor de la mano sobre el antebrazo.

SUPINADOR CORTO

Es el más profundo de los músculos externos del antebrazo y se halla situado en la parte superior y externa del antebrazo. Cubre a la articulación cubitorradial superior y envuelve la porción superior del radio.

Inserciones. Se inserta inmediatamente por debajo de la cavidad sigmoidea menor, en la parte más superior del borde externo del cúbito, en la cara posterior del ligamento anular y en el ligamento lateral externo de la articulación de codo. Es frecuente encontrar un fascículo de inserción epicondílea. Después sus fibras rodean la extremidad superior del radio para terminar en su cara externa y en la anterior, al nivel de la inserción del pronador redondo. (Figs. 388 y 389.)

Relaciones. Su cara profunda o interna se relaciona con la articulación del codo y con la extremidad superior del radio, tomando adherencias en el ligamento lateral externo. Su cara superficial está cubierta por los radiales, el extensor común de los dedos, el extensor propio del meñique y el cubital posterior. La rama posterior del nervio radial lo atraviesa al pasar de la parte anterior del codo a la posterior del antebrazo.

Inervación. Los ramos nerviosos que inervan este músculo proceden de la rama terminal posterior del radial y emanan del lugar en que este nervio atraviesa al músculo.

Acción. Como su nombre indica, es supinador. Hace, por consiguiente, girar el radio hacia fuera.

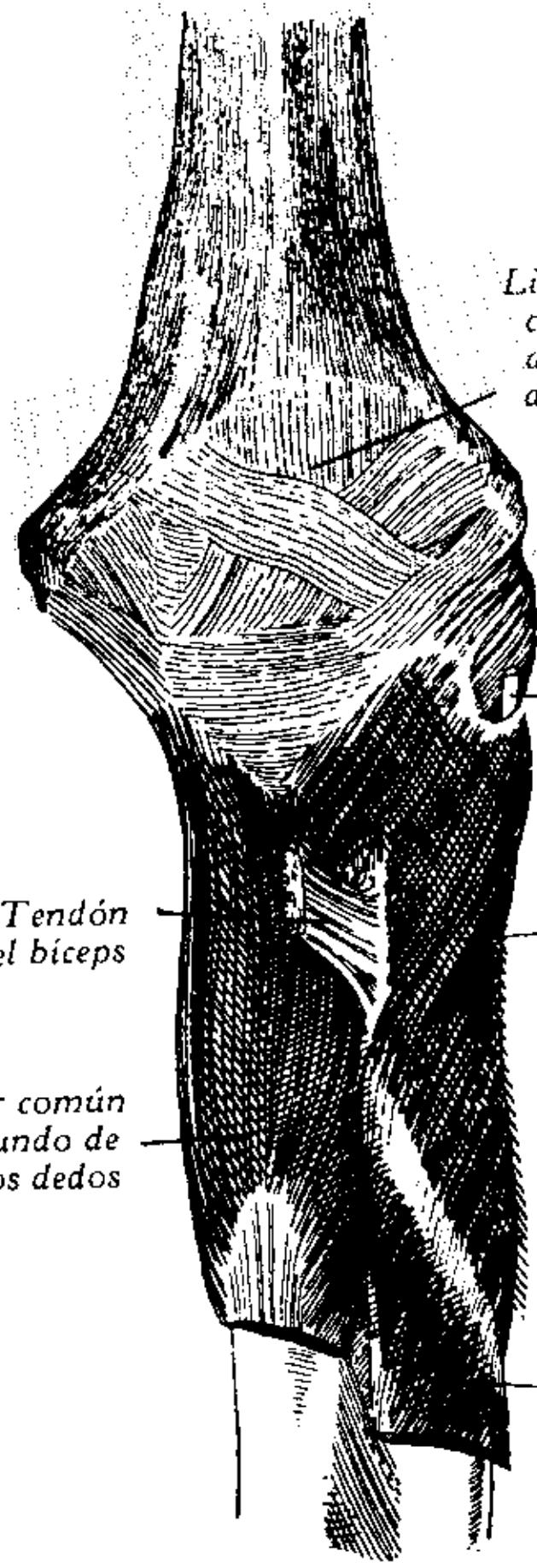

FIG. 389. SUPINADOR CORTO, VISTO POR DELANTE.

REGION POSTERIOR DEL ANTEBRAZO

Como ya se ha dicho, existen en esta región ocho músculos, los cuales se encuentran dispuestos en dos capas. La capa más superficial comprende los siguientes músculos: *extensor común de los dedos, extensor propio del meñique, cubital posterior* y *ancóneo.* La más profunda está compuesta, de afuera adentro, por el *abductor largo del pulgar,* el *extensor corto del pulgar,* el *extensor largo del pulgar* y el *extensor propio del índice.*

EXTENSOR COMUN DE LOS DEDOS

Se extiende este músculo del epicóndilo a los cuatro últimos dedos y es el más externo de la capa superficial.

Inserciones. Se inserta superiormente en la cara posterior del epicóndilo, en los tabiques fibrosos que separan al músculo de los adyacentes y en la aponeurosis antebraquial.

Se dirige después hacia abajo y su parte carnosa va a terminar en un tendón aplanado, el cual, antes de llegar a la articulación de la muñeca, se divide en cuatro tendones que descienden hasta las articulaciones metacarpofalángicas. A dichos tendones se unen en este lugar prolongaciones fibrosas procedentes de los músculos lumbricales e interóseos y cada uno de ellos no tarda en dividirse, a su vez, en tres láminas tendinosas: una media, que termina en la extremidad superior de la segunda falange, y dos laterales que se fijan en la extremidad superior de la tercera. (Fig. 390.)

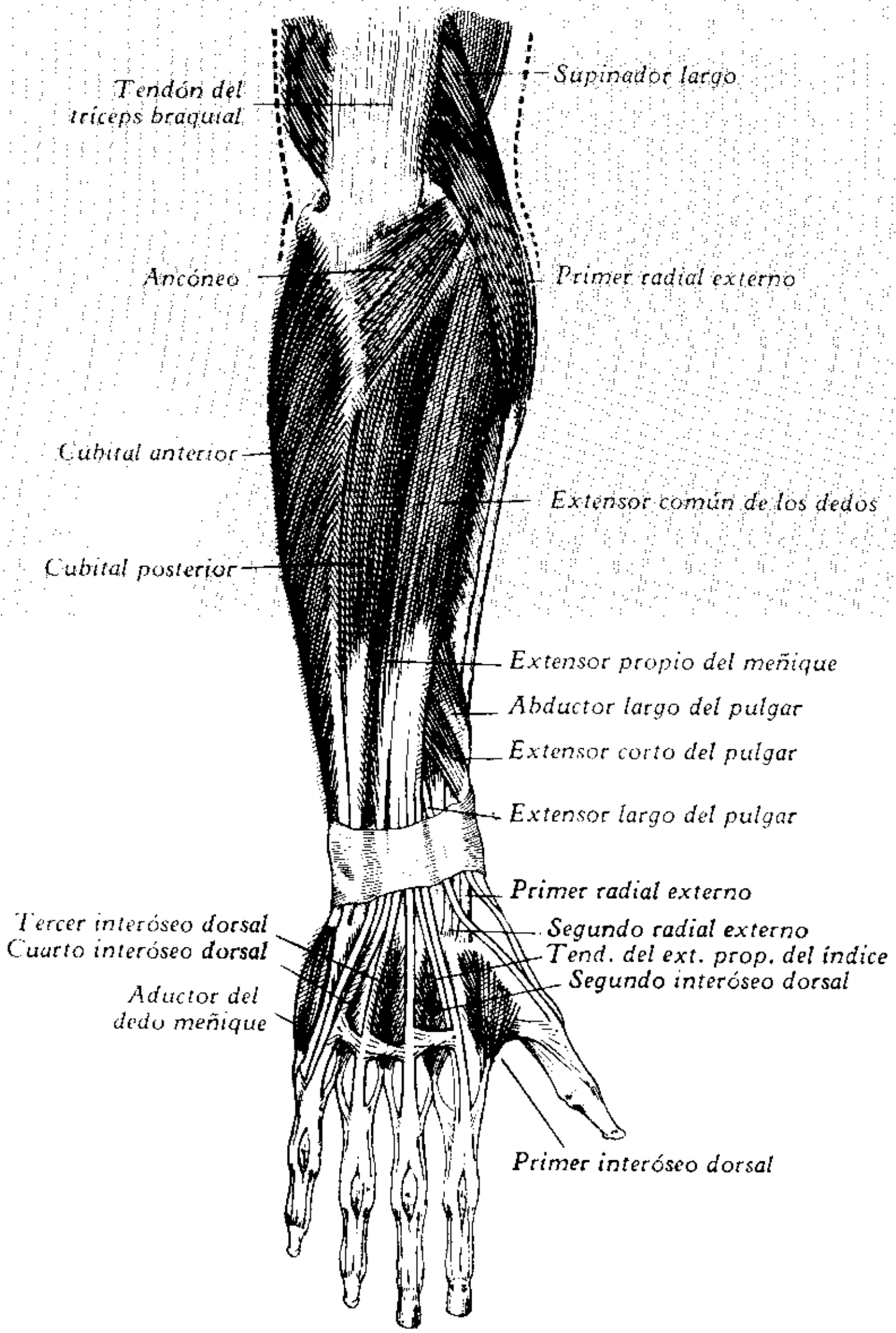

FIG. 390. MÚSCULOS POSTERIORES DEL ANTEBRAZO. CAPA SUPERFICIAL.

Relaciones. La cara superficial de este músculo está cubierta por la aponeurosis antebraquial y por la piel. Su cara profunda cubre el supinador corto, a los músculos de la capa profunda y a la articulación de la muñeca. Por su borde externo está en relación con el segundo radial externo y, por su borde interno, con el extensor propio del meñique.

Inervación. Por la cara profunda del extensor común de los dedos penetran varios filetes del ramo posterior del nervio radial.

Acción. Es extensor de las falanges y las extiende también sobre el metacarpo. Además, extiende la mano sobre el antebrazo y éste sobre el brazo.

EXTENSOR PROPIO DEL MEÑIQUE

Está colocado por el lado interno del anterior y se extiende del epicóndilo al quinto dedo.

Inserciones. Como el anterior, se inserta superiormente en la cara posterior del epicóndilo, en los tabiques fibrosos que lo separan de los músculos adyacentes y en la aponeurosis antebraquial. Sus fibras se dirigen hacia abajo y se fijan, mediante una inserción semipenniforme, en un tendón aplanado que, después de pasar por detrás de la cabeza del cúbito, va a terminar en las dos últimas falanges del meñique.

En su parte final este tendón se funde con el tendón más interno de los cuatro en que termina el extensor común de los dedos.

Relaciones. Se halla situado entre el extensor común de los dedos, que queda por fuera de él, y el cubital posterior, por dentro. Por detrás se relaciona con la aponeurosis y con la piel, y por delante, con los músculos de la capa profunda.

Inervación. Procede de un nervio del ramo posterior del radial.

Acción. Funciona como auxiliar del anterior, extendiendo el dedo meñique sobre la mano.

CUBITAL POSTERIOR

Es un músculo situado por dentro del anterior y que se extiende del epicóndilo al metacarpo.

Inserciones. Su inserción superior se hace por un tendón, que es común a los músculos epicondíleos, en el epicóndilo; pero se inserta también en el borde posterior del cúbito, en la aponeurosis antebraquial y en los tabiques fibrosos que lo separan de los músculos adyacentes.

Sus fibras se dirigen luego hacia abajo y se prolongan en un tendón que, pasando por detrás de la cabeza del cúbito, va a insertarse en la extremidad superior del quinto metacarpiano.

Relaciones. Su cara posterior se relaciona con la aponeurosis y con la piel, en tanto que la anterior se halla en relación con el corto supinador y con los músculos de la capa profunda. Por fuera limita con el extensor propio del meñique; su parte superior se relaciona por dentro con el ancóneo, y la inferior, por el mismo lado, con el borde posterior del cúbito y con el cubital anterior.

Inervación. Recibe un ramo colateral de la rama posterior del nervio radial.

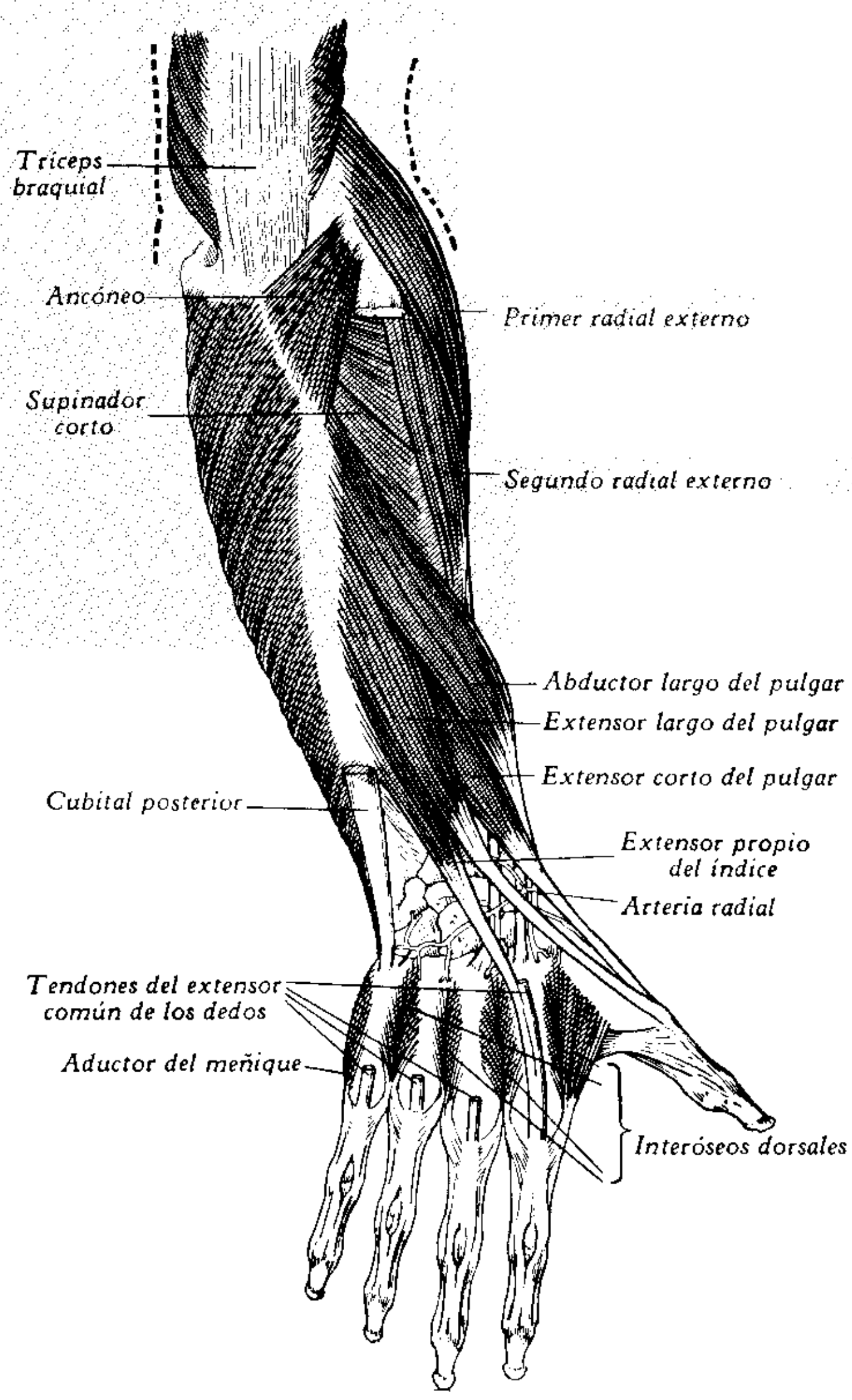

FIG. 391. CAPA PROFUNDA DE LOS MÚSCULOS POSTERIORES DEL ANTEBRAZO.

Acción. Este músculo produce el movimiento de extensión y aducción de la mano sobre el antebrazo.

ANCONEO

Es el más corto de los músculos del antebrazo y se extiende en el corto trayecto que hay del epicóndilo al olécrano. (Fig. 391.)

Inserciones. Por su parte superior se inserta, como los músculos anteriores, en la porción posterior del epicóndilo; por abajo lo hace en el borde externo del olécrano y en el borde posterior del cúbito. Sus fibras están dirigidas oblicuamente hacia abajo y adentro.

Relaciones. Se halla cubierto por la aponeurosis y por la piel y, a su vez, su cara profunda cubre parcialmente a la articulación del codo, al ligamento anular, al supinador corto y al cúbito. Por fuera está en relación con el cubital posterior y, por su borde superointerno, con el vasto externo del que parece formar parte.

Inervación. Está inervado por un ramo colateral del radial, el cual no emana directamente de este nervio, sino del ramo nervioso del vasto interno.

Acción. Extiende el antebrazo sobre el brazo.

ABDUCTOR LARGO DEL PULGAR

Es éste el más externo de los músculos de la capa profunda y va del antebrazo al dedo pulgar.

Inserciones. La cara posterior del cúbito, la misma cara del ligamento interóseo, así como el segmento interno de la cara posterior del radio, son los lugares donde este músculo se inserta por su parte superior. Después, sus fibras se dirigen oblicuamente hacia abajo y afuera y se prolongan en un tendón cilíndrico, el cual, tras haber atravesado por el canal más externo de la extremidad inferior del radio, va a insertarse en el borde externo de la extremidad superior del primer metacarpiano. (Véase fig. 391.)

Relaciones. La cara posterior de este músculo se halla cubierta por el extensor común de los dedos y por el del meñique; en cambio, su cara anterior o profunda cubre al cúbito, al ligamento interóseo, al radio, al trapecio y al primer metacarpiano. Por fuera se relaciona con el supinador corto y, por dentro, con el extensor corto del pulgar.

Inervación. Por la cara posterior de este músculo se introduce un filete nervioso procedente del ramo posterior del radial.

Acción. Su acción principal consiste en desplazar el dedo pulgar hacia fuera y adelante, pero también obra sobre la mano haciéndola ejecutar movimientos de abducción y supinación.

EXTENSOR CORTO DEL PULGAR

Está colocado este músculo por dentro del anterior y es más corto y pequeño que él.

Inserciones. Su inserción superior se hace en la cara posterior del cúbito y también en la misma cara del ligamento interóseo. Por abajo se prolonga en un tendón delgado, el cual pasa por el canal externo de la extremidad inferior del radio, al lado del tendón del abductor largo del pulgar, pero se extiende mucho más abajo que éste, ya que va a insertarse en la extremidad superior de la primera falange del pulgar. (Véase fig. 391).

Relaciones. Hallándose este músculo dispuesto paralelamente al anterior, tiene sus mismas relaciones.

Inervación. El nervio que penetra en el extensor corto del pulgar proviene también del ramo posterior del radial.

Acción. Funciona a la vez como extensor y abductor del pulgar, ya que extiende su primera falange y desplaza hacia fuera al primer metacarpiano.

EXTENSOR LARGO DEL PULGAR

Se halla situado por dentro del anterior y va de la parte media del antebrazo a la segunda falange del pulgar.

Inserciones. Se inserta superiormente en el tercio medio de la cara posterior del cúbito y en la misma cara del ligamento interóseo. Mediante una inserción penniforme, sus fibras terminan en un tendón que se desliza por un canal especial de la extremidad in-

ferior del radio y que atraviesa oblicuamente por detrás de los tendones de los radiales para ir a fijarse en la extremidad superior de la segunda falange del dedo pulgar. (Véase fig. 391.)

Relaciones. El extensor común de los dedos, el extensor propio del meñique y el cubital posterior cubren la cara posterior de este músculo. Su cara profunda está en relación con el cúbito, el ligamento interóseo, el carpo, los tendones de los radiales, la arteria radial, el primer metacarpiano y las dos falanges del pulgar. El extensor largo y el extensor corto se separan hacia la parte inferior del antebrazo y vuelven a reunir sus tendones hacia la exteremidad superior del primer metacarpiano. Queda así limitado entre ambos músculos un espacio oval, cuyo eje mayor se dirige oblicuamente hacia abajo y afuera y por cuyo fondo cruzan oblicuamente los tendones de los radiales y la arteria radial. Dicho espacio recibe el nombre de *tabaquera anatómica*.

Inervación. Recibe un ramo nervioso procedente de la rama posterior del radial.

Acción. Extiende la segunda falange sobre la primera, pero también actúa del mismo modo, aunque secundariamente, sobre la primera falange y sobre el primer metacarpiano. Es, por consiguiente, extensor y abductor del pulgar.

EXTENSOR PROPIO DEL INDICE

Está colocado este músculo por dentro del anterior y se extiende de la parte media del antebrazo a las falanges del índice.

Inserciones. El tercio medio de la cara posterior del cúbito y la misma cara del ligamento interóseo son los lugares donde el músculo se inserta por arriba. Por medio de una inserción penniforme, sus fibras terminan un poco por encima de la muñeca en un tendón cilíndrico, que desciende por el canal de la extremidad inferior del radio, por donde se deslizan también los tendones del extensor común de los dedos. Sigue después oblicuamente hacia fuera, al lado del tendón correspondiente del extensor común de los dedos, con el cual termina por confundirse hacia la extremidad superior de la primera falange del índice. (Véase fig. 391.)

Relaciones. En el antebrazo presenta las mismas relaciones que el músculo anterior. En la mano, después de cruzar por delante del ligamento anular dorsal del carpo, su tendón se relaciona por detrás con la aponeurosis y con la piel, y por delante, con el carpo, con la arteria dorsal del metacarpo, con la cara posterior del segundo metacarpiano y con las falanges correspondientes.

Inervación. Como los anteriores, recibe por su cara profunda un ramo procedente de la rama posterior del radial.

Acción. Es extensor del índice sobre el metacarpo y auxiliar del extensor común de los dedos.

REGION ANTERIOR DEL ANTEBRAZO

Existen en esta región ocho músculos, los cuales se hallan agrupados en cuatro distintos planos. Los cuatro músculos que ocupan el plano más superficial son, de afuera adentro: el *pronador redondo,* el *palmar mayor,* el *palmar menor* y el *cubital anterior.* En el plano siguiente se encuentra un solo músculo: el *flexor común superficial de los dedos.* En un tercer plano se hallan situados el *flexor común profundo de los dedos* y el *flexor largo del pulgar.* Finalmente, el más profundo de todos es el *pronador cuadrado.*

PRONADOR REDONDO

Ocupa este músculo la parte más externa de la capa superficial y va de la epitróclea al radio.

Inserciones. Merced a dos haces diferentes, se inserta superiormente el pronador redondo de un lado, en la cara anterior de la epitróclea, así como en la parte más inferior del

borde humeral, y del otro, en la apófisis coronoides, por el lado interno de la inserción del braquial anterior. Las fibras musculares de ambos haces se dirigen hacia abajo y afuera y no tardan en reunirse para ir a insertarse en la parte media de la cara externa del radio, a la altura de la inserción del supinador corto. (Fig. 392.)

Relaciones. Su cara anterior está cubierta por la aponeurosis y por la piel y, en su parte externa, por los dos radiales y el supinador largo. Su cara posterior está en relación con el braquial anterior y con el flexor común superficial de los dedos. Su borde externo, en su parte superior, forma con el borde interno del supinador largo un ángulo abierto hacia arriba donde se introducen el bíceps y el braquial anterior, así como los vasos humerales y el nervio mediano.

Entre los haces coronoideo y epitroclear de este músculo se desliza el nervio mediano.

Inervación. Por su cara profunda penetra un ramo directo del nervio mediano destinado a su haz superior. Además, otro ramo inferior, procedente también del mismo nervio, se introduce por la cara superficial del haz coronoideo.

Acción. Su acción principal consiste en poner el antebrazo en pronación, para lo cual hace girar al radio de afuera adentro.

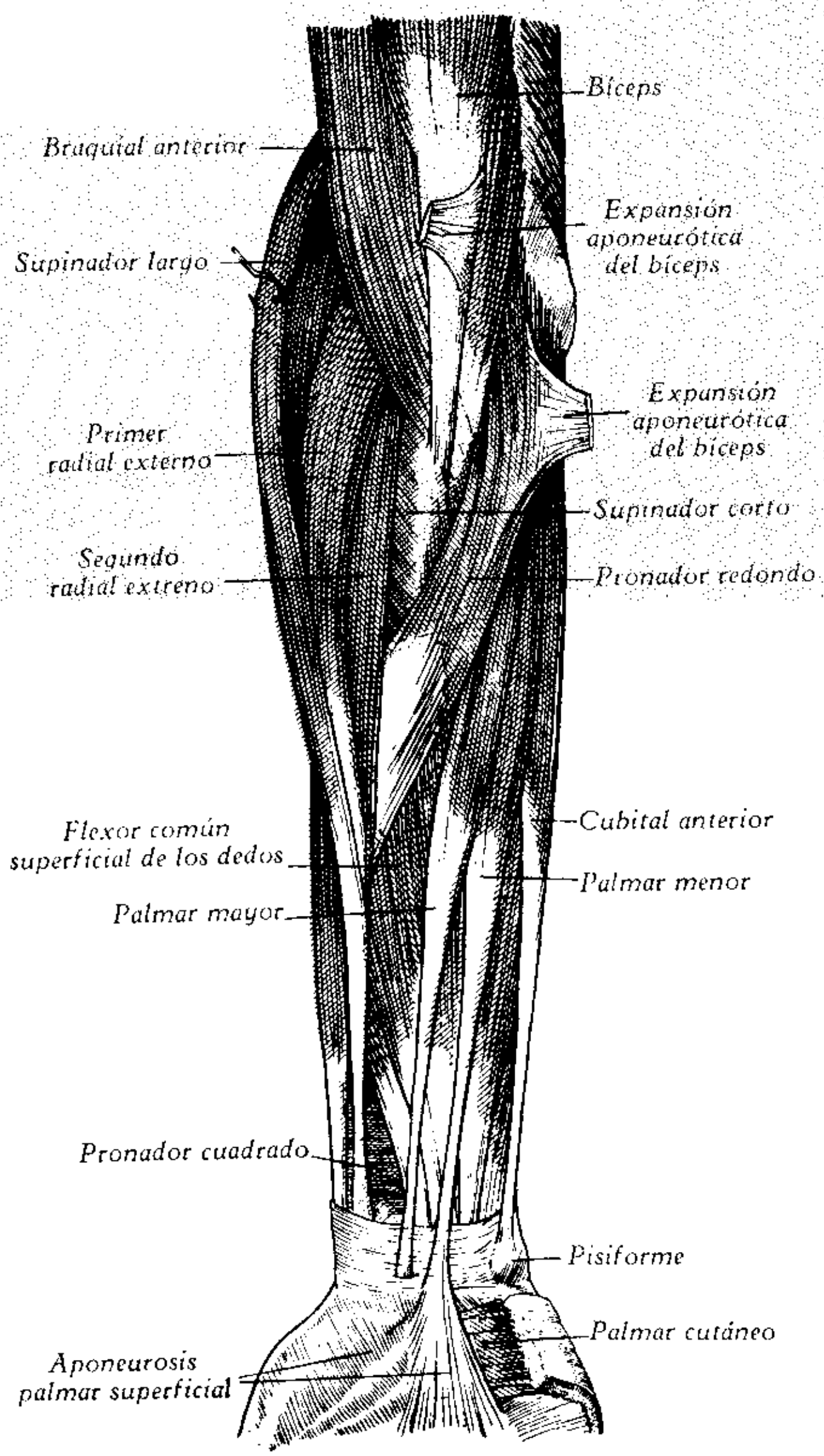

FIG. 392. MÚSCULOS ANTERIORES DEL ANTEBRAZO.

PALMAR MAYOR

Este músculo, situado por el lado interno del pronador redondo, se extiende de la epitróclea al segundo metacarpiano.

Inserciones. La cara anterior de la epitróclea, los tabiques que lo separan de los músculos vecinos, así como la aponeurosis antebraquial, son los lugares de inserción superior del gran palmar. Su parte carnosa, aplanada de adelante atrás, se prolonga por un largo tendón que va a insertarse en la cara anterior de la extremidad proximal o superior del segundo metacarpiano. (Véase fig. 392.)

Relaciones. La cara anterior de este músculo se halla cubierta por la aponeurosis y por la piel. A su vez, la cara posterior cubre al flexor común superficial de los dedos y al flexor propio del pulgar. Por fuera y en su parte superior, se relaciona con el pronador redondo, y más abajo, se halla separado del borde interno del supinador largo por un espacio, a lo largo de cuyo fondo se deslizan la arteria radial y sus venas *(canal del pulso)*. Por dentro está en relación con el palmar menor.

El tendón del gran palmar atraviesa la muñeca dentro de un canal osteofibroso que le es propio, situado por fuera del canal de los tendones flexores y provisto de una vaina sinovial propia. (Véase aponeurosis de la mano.)

Inervación. Del nervio mediano parte un tronco nervioso común destinado a los músculos anteriores del antebrazo. De este tronco común procede el ramo nervioso que se introduce por la cara profunda del palmar mayor.

Acción. Provoca la flexión de la mano sobre el antebrazo y de éste sobre el brazo.

PALMAR MENOR

Desde la epitróclea, se extiende este músculo hasta el ligamento anular anterior del carpo, y está situada por dentro del anterior. Es inconstante.

Inserciones. Mediante un tendón común a los músculos epitrocleares, se inserta por arriba en la epitróclea; además, en los tabiques fibrosos que separan a este músculo de los adyacentes, así como a la aponeurosis antebraquial.

La masa carnosa, relativamente corta, del palmar menor, se prolonga hacia abajo y ligeramente hacia fuera por un largo tendón, el cual al llegar a la región del carpo, se divide por lo común en dos haces fibrosos. De estos haces, el externo va a fijarse a la eminencia tenar, en tanto que el interno termina en el ligamento anular, al tiempo que se funde con la aponeurosis palmar superficial. (Véase fig. 392.)

Relaciones. Por su cara anterior se relaciona con la aponeurosis y con la piel; por detrás, con el flexor superficial de los dedos; por fuera, con el palmar mayor y por dentro, con el cubital anterior.

Inervación. Como en el palmar mayor, penetra también en este músculo un ramo del mediano.

Acción. Es flexor de la mano sobre el antebrazo y tensor de la aponeurosis palmar superficial.

CUBITAL ANTERIOR

Este músculo, el más interno de los epitrocleares, se extiende de la epitróclea al hueso pisiforme.

Inserciones. La inserción superior del cubital anterior se realiza mediante dos haces musculares. El *haz epitroclear* se inserta en la epitróclea, al lado de los otros músculos epitrocleares y también en los tabiques fibrosos que separan a este músculo de los contiguos. El *haz olecraneano* se fija en el borde interno del olécrano y en el posterior del cúbito. Además se inserta en una gran extensión en el borde posterior del cúbito. Las fibras de ambos haces se dirigen hacia abajo y no tardan en reunirse en una sola masa carnosa, la cual hacia el tercio inferior del antebrazo se prolonga en un tendón que desciende verticalmente y va a insertarse en el hueso pisiforme. (Véase fig. 392.)

Relaciones. Entre sus dos haces de inserción, por el canal llamado epitrocleoolecraneano, pasa el nervio cubital. Su cara interna se halla cubierta por la aponeurosis y por la piel. Su cara externa está en relación con el flexor común superficial de los dedos, el flexor común profundo de los mismos y el pronador cuadrado. También se relaciona esta cara con el nervio, arteria y venas cubitales.

Inervación. Diversos ramos nerviosos, unos superiores y otros inferiores, penetran por la cara profunda o externa de este músculo. Todos ellos tienen origen en el nervio cubital.

Acción. Al igual que los anteriores, este músculo contribuye a doblar la mano sobre el antebrazo. Es, además, aductor de la mano.

FLEXOR COMUN SUPERFICIAL DE LOS DEDOS

Es otro de los músculos epitrocleares y está colocado por detrás de los cuatro músculos superficiales ya descritos. Se extiende de la epitróclea y del radio a las segundas falanges de los cuatro últimos dedos.

Inserciones. Se inserta superiormente en la epitróclea y también en el ligamento lateral interno de la articulación del codo, en el borde interno de la apófisis coronoides y en el tercio de la cara anterior y borde anterior del radio. ~~Esta inserción se realiza a~~ favor de una aponeurosis que, al pasar del húmero al radio, presenta dos orificios por donde atraviesan la arteria cubital y el nervio mediano. (Fig. 393.)

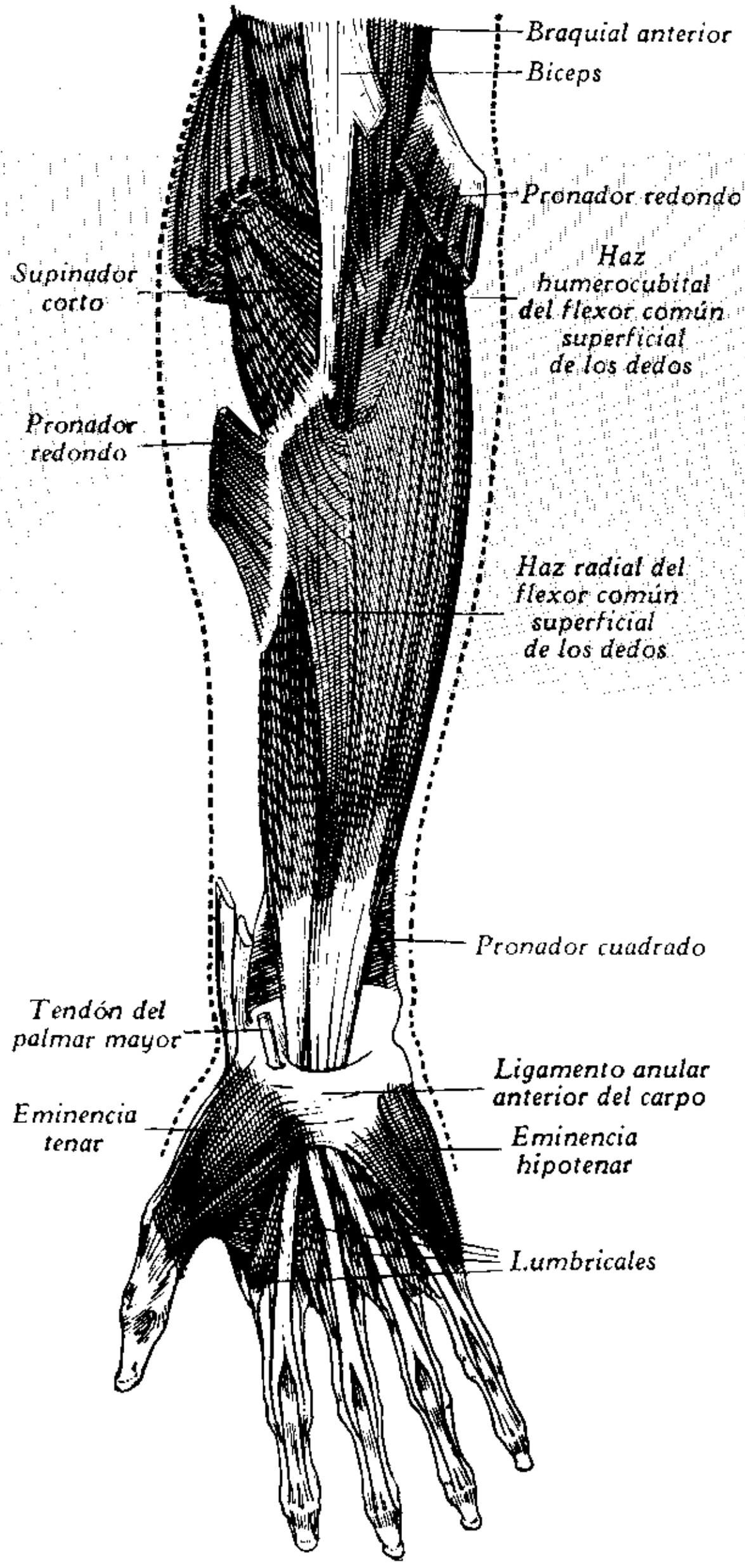

FIG. 393. MÚSCULO FLEXOR COMÚN SUPERFICIAL DE LOS DEDOS.

La masa carnosa que se origina en los diversos puntos de inserción superior es ancha y aplanada de adelante atrás, desciende verticalmente y se divide en cuatro haces musculares que se prolongan por sendos tendones, de los cuales los dos medios son más superficiales que los dos laterales. Los cuatro tendones se deslizan reunidos por el canal anterior del carpo y divergen al llegar a la región palmar, yendo a ocupar la cara anterior de la primera falange de los cuatro últimos dedos, donde cada uno de ellos se divide en dos cintas tendinosas que van a fijarse en los bordes laterales de la segunda falange. (Fig. 394.)

Relaciones. La cara anterior de este músculo se halla cubierta por los cuatro músculos del plano superficial. La posterior está en relación con los flexores profundos, de los cuales está parcialmente separada por el nervio mediano y la arteria y venas cubitales.

Como ya se ha dicho, los cuatro tendones de este músculo pasan en la muñeca por el canal osteofibroso anterior del carpo. En este lugar se relacionan con el tendón del flexor propio del pulgar y los tendones del flexor común profundo, colocados en un plano posterior, con el nervio mediano que desciende por el lado externo del paquete tendinoso, y con la sinovial que los envuelve.

En la palma de la mano los tendones se relacionan por delante con el arco palmar superficial, con la aponeurosis palmar y con la piel, y por detrás cubren a los tendones del flexor profundo. En los dedos, al nivel de la articulación metacarpofalángica, se divide cada tendón del flexor superficial, como ya ha sido indicado, en dos cintas tendinosas, las cuales se fijan a los bordes laterales de la primera, y sobre todo de la segunda falange, por bridas aponeuróticas. Se origina así un verdadero orificio en forma de ojal, de naturaleza a la vez ósea, tendinosa y aponeurótica, por donde atraviesa el tendón del flexor profundo para hacerse superficial. Por ello, este último recibe el nombre de *tendón perforante,* en tanto que el del flexor superficial se llama *tendón perforado.*

La aponeurosis que fija el tendón a las caras laterales de las falanges, se prolongan por la cara anterior del tendón perforante, formando un verdadero conducto que comienza en la articulación metacarpofalángica y termina en la extremidad superior de la 3ª falange. Esta aponeurosis se adelgaza al nivel de las articulaciones de las falanges, siendo más gruesa y resistente en la parte media de éstas. Los tendones van envueltos en una vaina serosa que favorece su deslizamiento.

Inervación. Por la parte superior de su cara profunda se introducen en este músculo varios ramos nerviosos procedentes todos ellos del nervio mediano.

Acción. La contracción del flexor común superficial dobla la segunda falange sobre la primera. Como consecuencia, produce también la flexión de la primera falange sobre la mano y de ésta sobre el antebrazo.

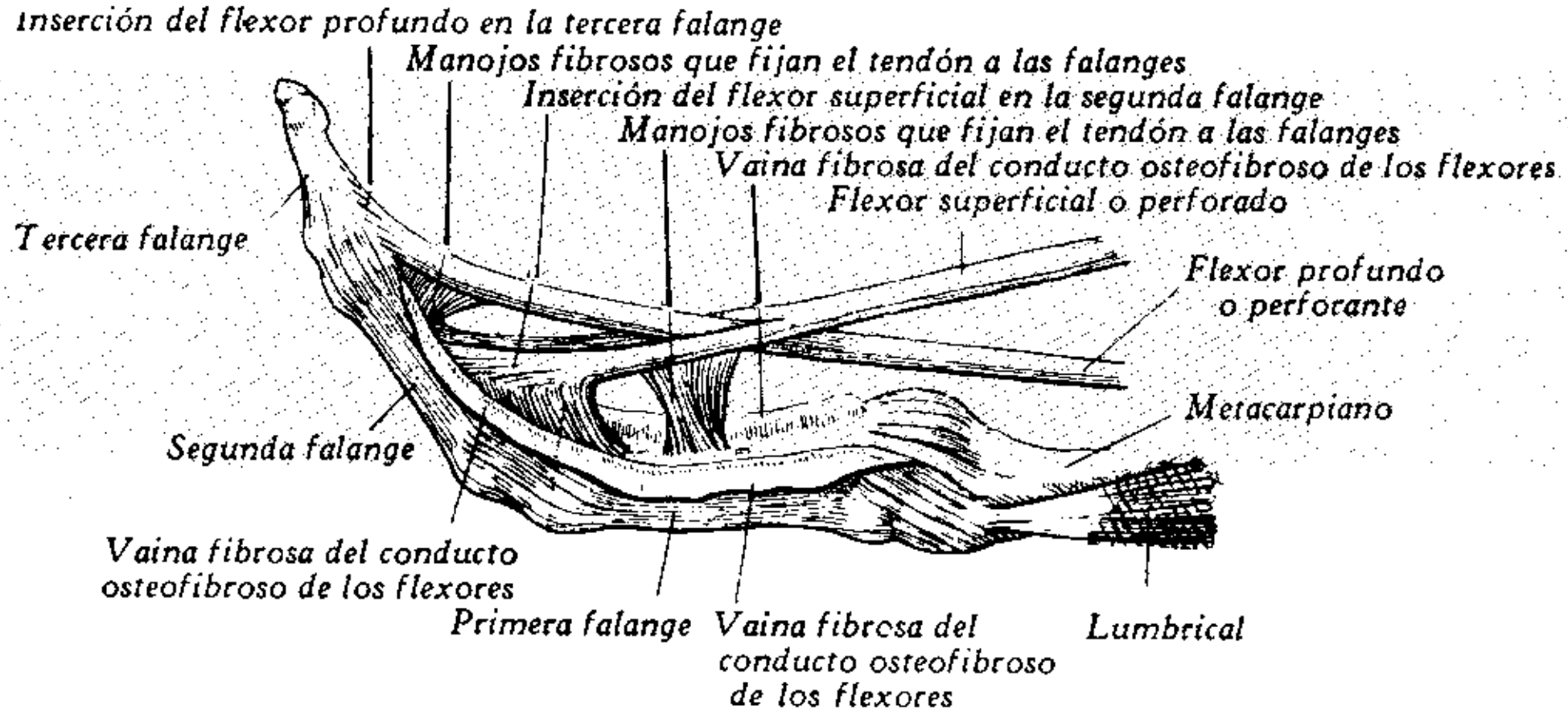

FIG. 394. DISPOSICIÓN DE LOS TENDONES FLEXORES EN LAS FALANGES.

FLEXOR COMUN PROFUNDO DE LOS DEDOS

Este músculo, bastante ancho, como el anteriormente descrito, ocupa la parte interna de la tercera capa de los músculos del antebrazo. Se extiende de la parte superior del cúbito a la tercera falange de los cuatro últimos dedos.

Inserciones. La mitad superior del borde anterior del cúbito, la cara anterior de este hueso, la aponeurosis antebraquial que lo cubre por dentro, el ligamento interóseo y la porción interna de la cara anterior del radio, son los lugares donde se inserta superiormente. Después, las fibras originadas en los diversos puntos de inserción forman una ancha masa carnosa que desciende verticalmente y se prolonga por cuatro tendones robustos y paralelos al principio de los cuales los dos de la parte media se originan más arriba que los dos laterales. Todos ellos se deslizan por el fondo del canal del carpo y divergen al llegar a la región palmar, pasan por delante de los metacarpianos correspondientes y van a fijarse finalmente a la tercera falange de los cuatro últimos dedos.

Relaciones. El flexor común superficial y el cubital anterior cubren la cara anterior de este músculo, aunque en algunos lugares se hallan separados de ella por la interposición del nervio mediano, de la arteria y venas cubitales y del nervio cubital. Su cara posterior se relaciona con el cúbito, con el ligamento interóseo y con parte del radio. Sus tendones se relacionan por delante en casi toda su extensión con los del flexor común superficial y, por detrás, con el pronador cuadrado, con el carpo, así como con los metacarpianos y falanges correspondientes. Como ya ha sido indicado, hacia la extremidad de los dedos pasan a colocarse en un plano más anterior que los tendones del flexor común superficial. En los dedos los tendones de ambos flexores se hallan envueltos por una serosa común. (Fig. 395.)

Inervación. Su mitad externa se halla inervada por ramos del mediano y, su mitad interna, por un ramo del cubital.

Acción. Su acción consiste en doblar la tercera falange sobre la segunda, pero, como consecuencia, produce la flexión de los dedos correspondientes sobre el metacarpo y de la mano sobre el antebrazo.

FLEXOR LARGO DEL PULGAR

Este músculo se encuentra ocupando la parte externa de la tercera capa muscular del antebrazo y se extiende del radio a la segunda falange del pulgar.

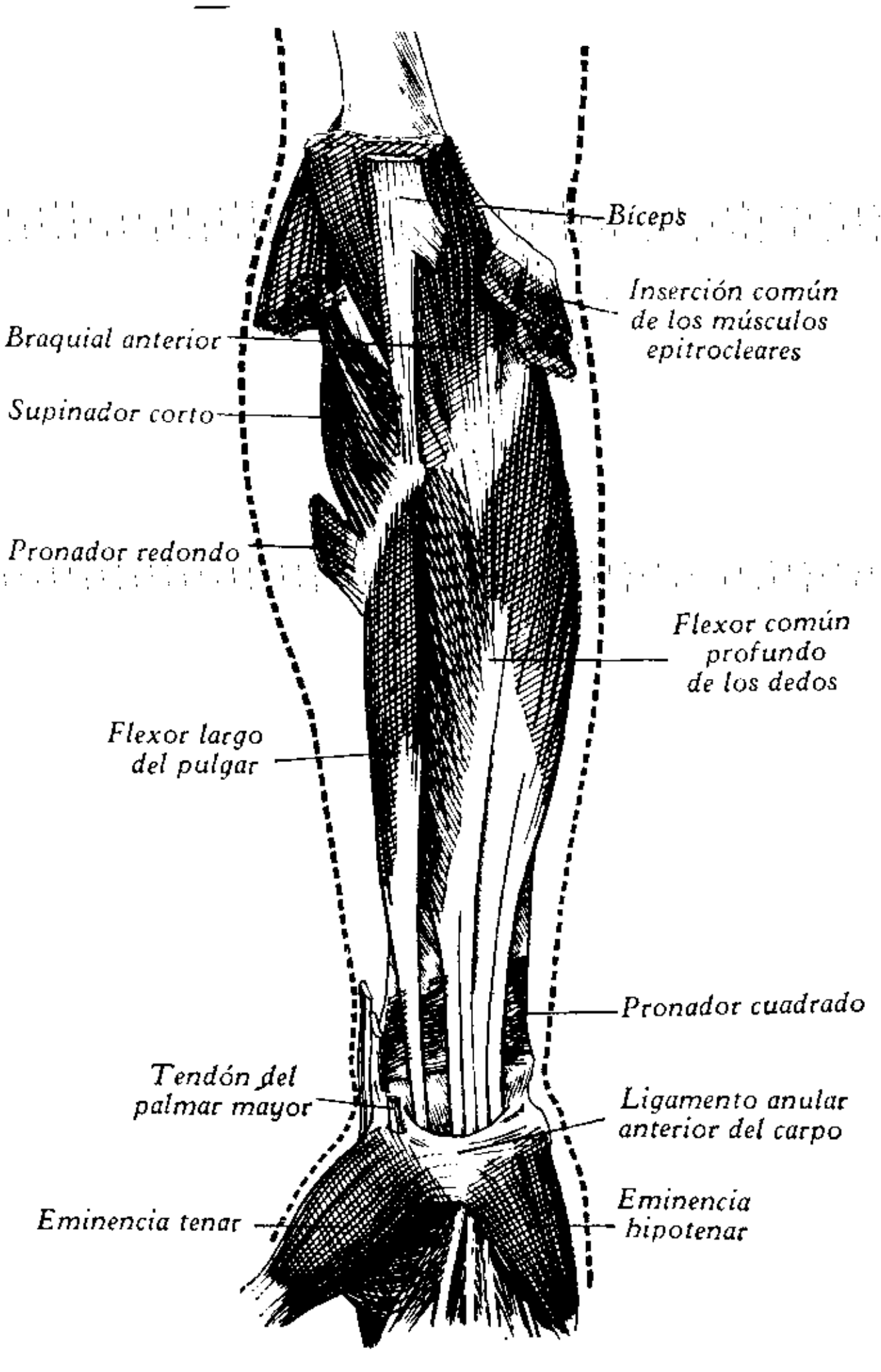

FIG. 395. TERCERA CAPA DE LOS MÚSCULOS ANTERIORES DEL ANTEBRAZO.

Inserciones. Se inserta superiormente en la mitad superior de la cara anterior del radio y en la misma cara del ligamento interóseo. La masa muscular originada en esos puntos desciende verticalmente y se prolonga en un tendón muy resistente, el cual, después de pasar por el canal carpiano, al lado de los tendones de los flexores, se dirige cada vez más hacia fuera para ir a terminar en la extremidad superior de la segunda falange del dedo pulgar.

Relaciones. Por delante está cubierto por el flexor común superficial y por el palmar mayor, y en ciertos lugares por la rama anterior del nervio radial, la arteria y las venas radiales que se interponen entre ellos. Su cara posterior cubre al radio, al ligamento interóseo y al pronador cuadrado.

El tendón del flexor largo del pulgar se desliza, como ya se ha indicado, por la parte más externa del canal carpiano y sigue luego por dentro de la eminencia tenar, entre los dos haces musculares, superficial y profundo, del flexor corto del pulgar. A lo largo de las falanges del pulgar, ese tendón pasa, como los de los flexores de los otros dedos, por el interior de un conducto osteofibroso especial.

Inervación. Recibe un ramo nervioso procedente del nervio interóseo, el cual, a su vez, deriva del nervio mediano.

Acción. Produce la flexión de la segunda falange del pulgar sobre la primera y como consecuencia la de ésta sobre el primer metacarpiano.

PRONADOR CUADRADO

Es el músculo más profundo y más corto de la región anterior del antebrazo, se halla situado en la parte inferior de éste y va de la parte inferior del cúbito a la parte inferior del radio. Se halla, por tanto, colocado transversalmente.

Inserciones. Su inserción interna se hace en la cuarta parte inferior del borde anterior del cúbito, mediante un tendón ancho y plano. Sus fibras se dirigen después hacia fuera y van a terminar directamente en la cuarta parte inferior de la cara anterior y borde anterior del radio. (Véase fig. 395.)

Relaciones. Este músculo está relacionado por delante con el cubital anterior, el flexor común profundo y el flexor propio del pulgar, y por atrás, con los dos huesos del antebrazo y el ligamento interóseo.

Inervación. Recibe un ramo terminal del interóseo, ramo del mediano.

Acción. Produce movimientos de pronación del radio sobre el cúbito y, por tanto, coloca también a la mano en pronación.

MUSCULOS DE LA MANO

Los músculos de la mano se hallan agrupados en tres regiones. La región externa o *eminencia tenar* posee cuatro músculos; la interna o *hipotenar* incluye otros cuatro; finalmente, en la región *palmar media*, se encuentran once músculos.

MUSCULOS DE LA EMINENCIA TENAR

Comenzando por los más superficiales, se encuentran en esta región los siguientes músculos: el ***abductor corto del pulgar***, el *flexor corto del pulgar*, el *oponente del pulgar* y el *aductor del pulgar.*

ABDUCTOR CORTO DEL PULGAR

Este músculo, el más superficial de la región tenar, se extiende del escafoides a la primera falange.

Inserciones. Se inserta por arriba en el escafoides, en el ligamento anular y en el tendón del abductor largo. Sus fibras se dirigen luego oblicuamente hacia fuera y abajo, y convergen en un tendón aplanado y corto que va a insertarse al túberculo externo de la extremidad superior de la primera falange del pulgar. (Fig. 396.)

Relaciones. Está cubierto por la piel y por la aponeurosis superficial; su cara posterior se relaciona con el flexor corto y con el oponente del pulgar.

Inervación. Por la cara profunda de este músculo penetra un ramito del nervio mediano y por su borde superior otro pequeño ramo inconstante procedente de la rama anterior del radial.

Acción. Aunque se llame abductor, su contracción dirige el pulgar hacia dentro y al mismo tiempo le comunica un movimiento de rotación interna. Es, pues, aductor y rotador hacia dentro del pulgar.

FLEXOR CORTO DEL PULGAR

Está situado este músculo por detrás y por dentro del abductor corto y se extiende paralelamente a éste desde el carpo hasta la primera falange del pulgar.

Inserciones. Se halla constituido por dos fascículos, el más superficial de los cuales se inserta por arriba en el trapecio, en el ligamento anular y en la vaina del palmar mayor, en tanto que el profundo se fija por su parte superior en el hueso grande y en el trapezoide. Hacia abajo y afuera ambos fascículos se reúnen para insertarse en el tubérculo externo de la extremidad superior de la primera falange; con frecuencia mantienen adherencias a su paso con el hueso sesamoideo externo de la articulación metacarpofalángica.

Relaciones. Está cubierto parcialmente por el abductor corto del pulgar y a su vez cubre a parte del oponente y del aductor del pulgar. Los dos fascículos forman un canal donde se aloja el tendón del flexor largo.

Inervación. El haz superficial de este músculo se halla inervado por el nervio mediano, en tanto que al haz profundo lo inerva un ramo del cubital.

Acción. Lleva al pulgar hacia dentro y adelante, al tiempo que el metacarpiano gira hacia dentro, alrededor de su eje. Además flexiona la primera falange sobre el metacarpiano.

OPONENTE DEL PULGAR

Este músculo, relativamente poco voluminoso, está colocado por detrás del abductor largo y al lado externo del flexor corto. Se extiende del carpo al metacarpiano correspondiente.

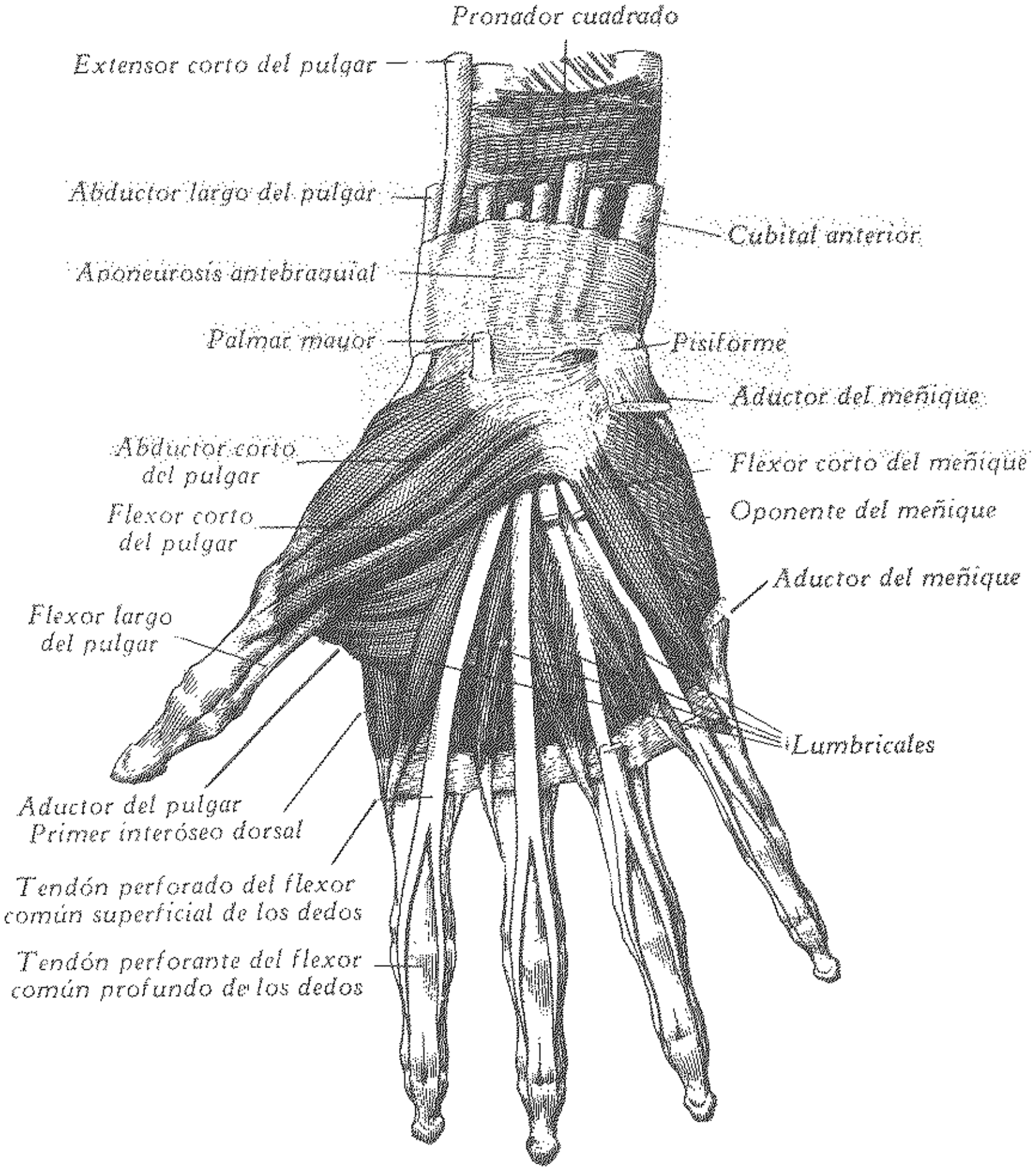

FIG. 396. MÚSCULOS SUPERFICIALES DE LA PALMA DE LA MANO.

Inserciones. El trapecio y la parte anteroexterna del ligamento anular anterior del carpo son los lugares de su inserción superior. Sus fibras, que siguen una dirección oblicua hacia fuera y abajo, van a insertarse en la parte externa de la cara anterior del primer metacarpiano. (Fig. 397.)

Relaciones. Está cubierto por el abductor corto del pulgar y cubre a su vez la articulación del trapecio con el primer metacarpiano, así como la cara anterior de este último hueso.

Inervación. Se introduce en este músculo una rama del nervio mediano.

Acción. La contracción del oponente desplaza al primer metacarpiano hacia dentro, al mismo tiempo que le hace girar en este mismo sentido, de lo que resulta que la cara

palmar del pulgar tome contacto con la cara anterior de los otros dedos; este movimiento es el llamado de "oposición del pulgar", de donde se deriva el nombre del músculo.

ADUCTOR DEL PULGAR

Es el músculo más profundo de la eminencia tenar. Se extiende principalmente del carpo y tercer metacarpiano a la extremidad superior de la primera falange del pulgar. El músculo en conjunto tiene forma triangular, con base interna.

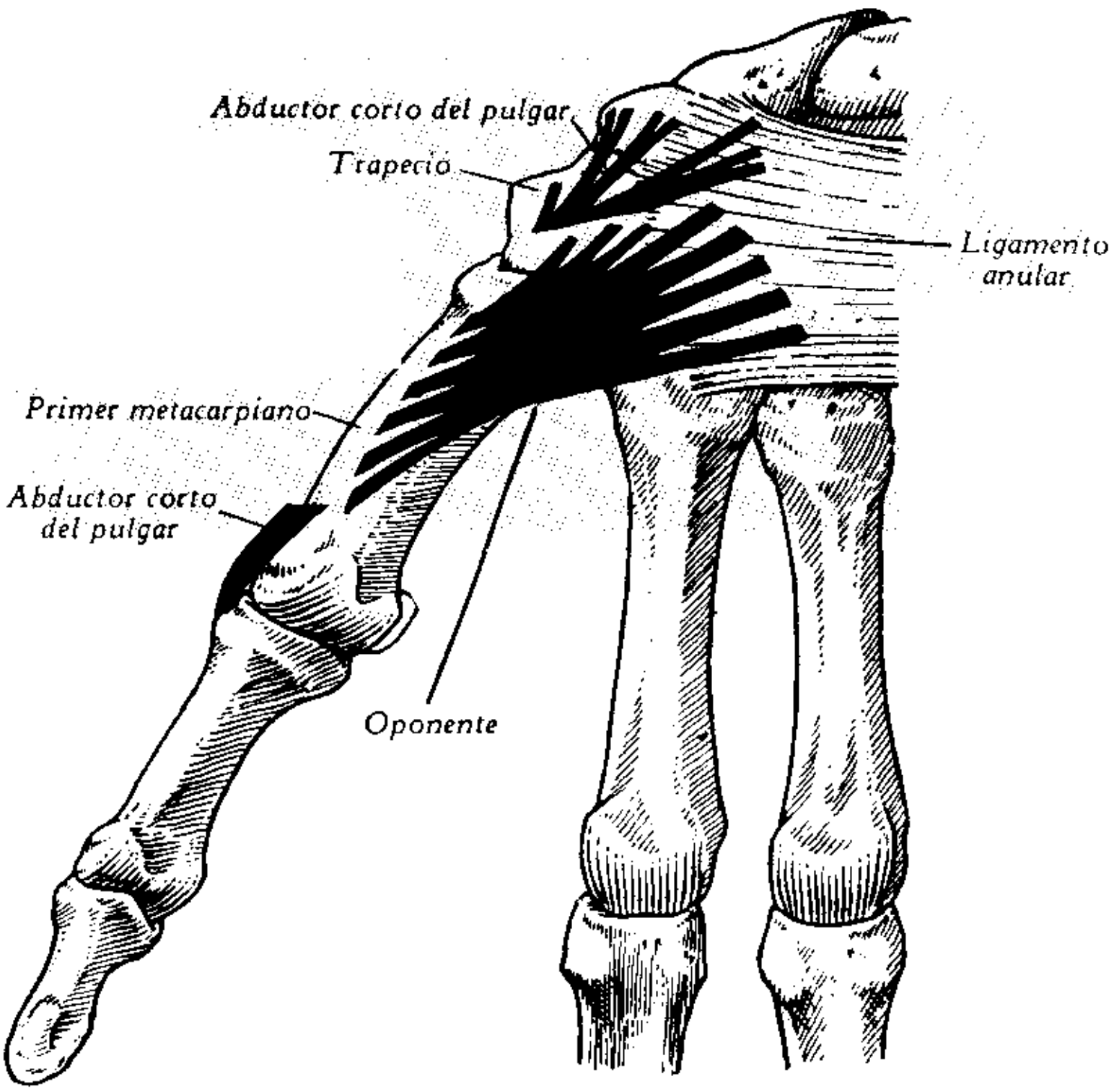

FIG. 397. ESQUEMA DEL OPONENTE DEL PULGAR.

Inserciones. La inserción carpiana de este músculo se verifica en las caras anteriores del trapezoide y del hueso grande. La inserción matacarpiana se hace en la base del segundo metacarpiano, pero principalmente en la base y a todo lo largo del borde anterior del tercero.

Desde todos esos puntos, las fibras de este músculo convergen hacia fuera: las superiores oblicuamente hacia abajo y afuera; las inferiores casi transversalmente hacia fuera. Por último, se insertan en la tuberosidad interna y superior de la primera falange del dedo pulgar. Se adhieren también a su paso al hueso sesamoideo interno de la articulación metacarpofalángica. (Fig. 398.)

Relaciones. Está parcialmente cubierto por los tendones externos de los flexores de los dedos y por los músculos lumbricales externos. A su vez cubre al segundo metacarpiano, a parte del tercero y al primer interóseo palmar.

Inervación. En sus fascículos carpiano y metacarpiano penetran dos o tres ramos nerviosos delgados procedentes del cubital.

Acción. Produce la aducción del dedo pulgar, o sea, su aproximación al eje de la mano.

MUSCULOS DE LA EMINENCIA HIPOTENAR

Son también cuatro y ocupan la parte interna de la palma de la mano. Comenzando por los más superficiales, se encuentran en esa región los siguientes: el *palmar cutáneo*, el *aductor del meñique*, el *flexor corto del meñique* y el *oponente del meñique*.

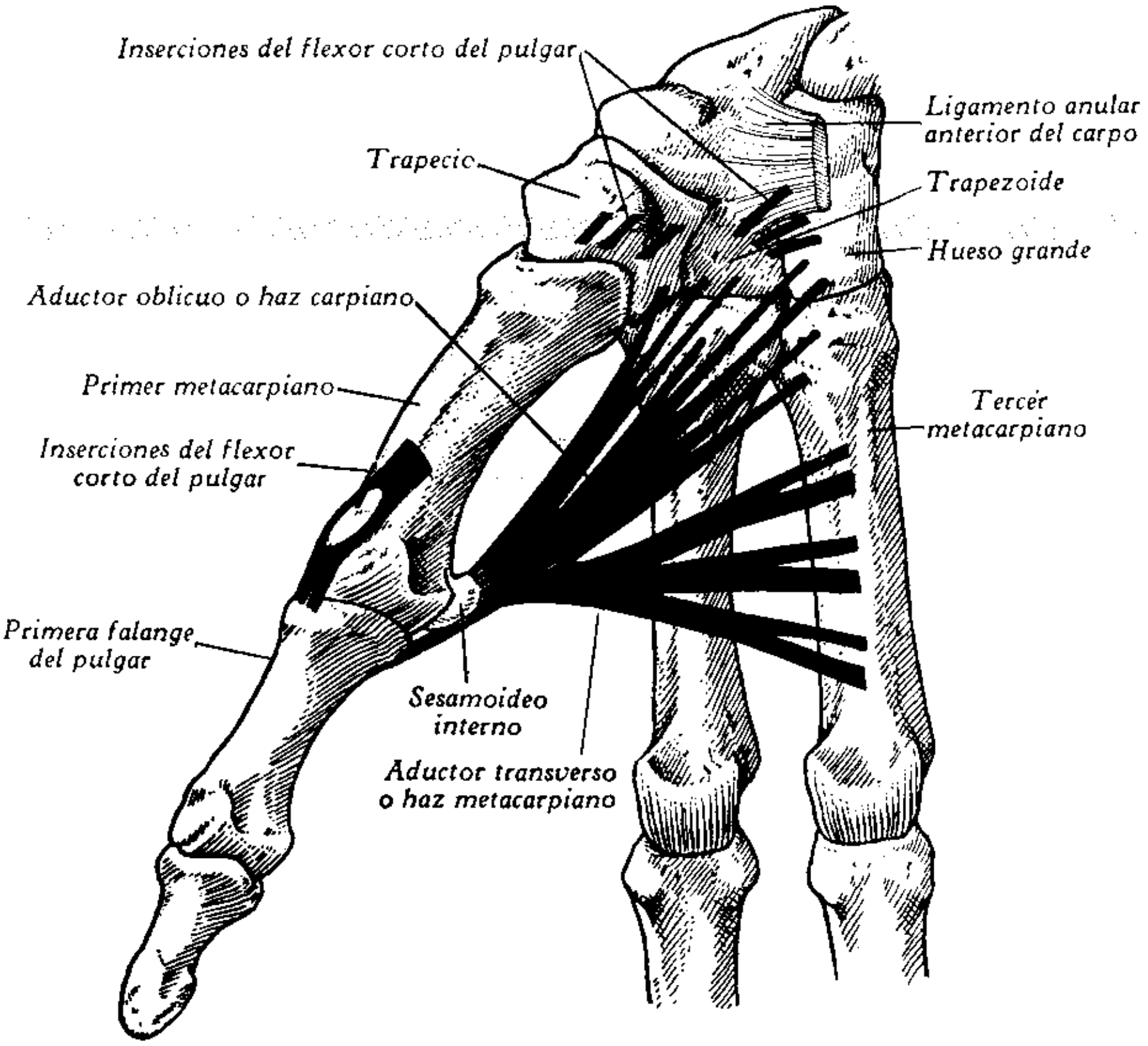

FIG. 398. ESQUEMA DEL ADUCTOR DEL PULGAR.

PALMAR CUTANEO

Es un músculo esencialmente superficial que se halla colocado entre la piel y la aponeurosis.

Inserciones. Se inserta por fuera en la aponeurosis palmar y, por dentro, en la cara profunda de la piel de la región hipotenar.

Relaciones. Está completamente envuelto por el tejido conjuntivo subcutáneo y cubierto por la piel. Su cara posterior se relaciona con la arteria y las venas cubitales.

Inervación. Por su cara posterior se introduce en el músculo un ramito nervioso procedente del cubital.

Acción. Es un músculo rudimentario en el hombre, cuya contracción produce pliegues en la piel que cubre la eminencia hipotenar.

ADUCTOR DEL MEÑIQUE

Está situado en la parte más interna de la región hipotenar y se extiende del carpo a la primera falange del meñique.

Inserciones. El pisiforme y una expansión aponeurótica del tendón del cubital anterior son los lugares donde se inserta superiormente. Después sus fibras se dirigen hacia abajo y adentro para terminar en el tubérculo interno de la extremidad superior de la primera falange del quinto dedo, así como también en el ligamento glenoideo de la articulación metacarpofalángica correspondiente.

Relaciones. Por delante el aductor del meñique se halla cubierto por la aponeurosis, por el palmar cutáneo y por la piel. Su cara posterior cubre al oponente y a parte del flexor corto del mismo dedo. (Fig. 399.)

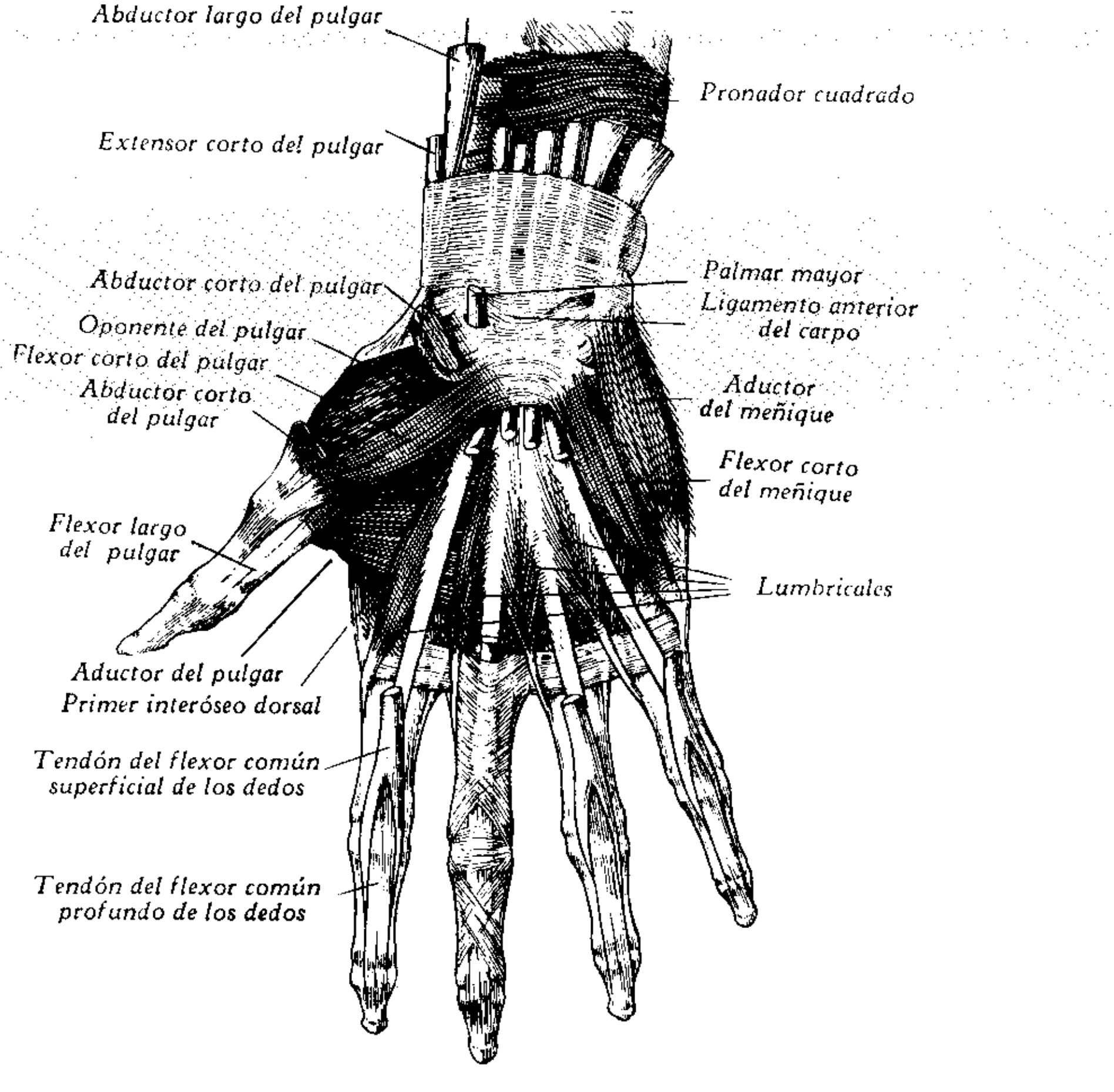

FIG. 399. SEGUNDA CAPA DE LOS MÚSCULOS DE LA PALMA DE LA MANO.

Inervación. Por el borde externo de este músculo se introduce un ramito nervioso procedente del cubital.

Acción. Desplaza al quinto dedo hacia dentro; lo aparta, por consiguiente, del eje de la mano y lo aproxima al del cuerpo. Si se considera el movimiento del dedo con relación a la mano, se justifica el nombre de abductor que dan algunos autores a este músculo; pero esta denominación resulta inadecuada si, como es lo correcto, se relaciona dicho movimiento con el cuerpo en conjunto.

FLEXOR CORTO DEL MEÑIQUE

Está colocado este músculo por el lado externo del precedente y se extiende del carpo a la primera falange del meñique.

Inserciones. Por su parte superior se inserta en la apófisis unciforme del hueso ganchudo y en el ligamento anular anterior del carpo, al nivel de su inserción pisiunciforme. Sus fibras se dirigen hacia abajo y adentro, se prolongan en un tendón aplanado que se funde con el del músculo aductor del meñique y van a terminar, como este último, en el tubérculo interno de la primera falange del quinto dedo. (Fig. 400.)

Relaciones. Su cara anterior se halla cubierta parcialmente por el aductor del meñique, por la aponeurosis y por la piel, en tanto que su cara posterior cubre al oponente.

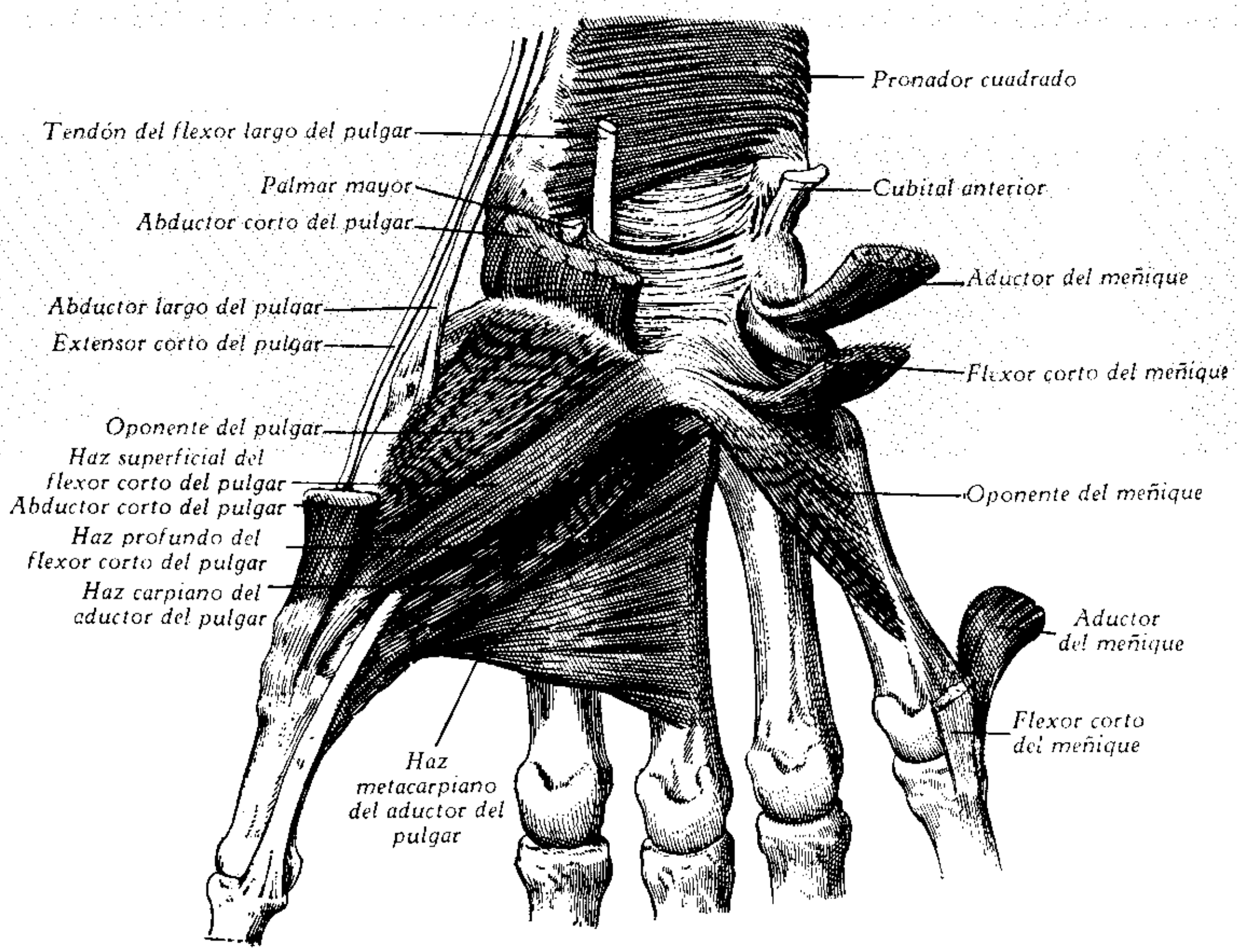

FIG. 400. MÚSCULOS PROFUNDOS DE LAS EMINENCIAS TENAR E HIPOTENAR.

Su borde externo está en relación con los tendones flexores del meñique, y su borde interno lo está con el aductor ya descrito. Entre éste y el borde interno del flexor corto se deslizan la arteria cubital y el ramo porfundo del nervio cubital.

Inervación. Recibe por su cara profunda un ramo procedente del cubital.

Acción. Procede la flexión de la primera falange del meñique sobre el metacarpiano correspondiente.

OPONENTE DEL MEÑIQUE

Se halla colocado en la parte más profunda de la región hipotenar, por detrás de los músculos descritos anteriormente. Se extiende del carpo al quinto metacarpiano.

Inserciones. Como el flexor corto, este músculo se inserta por arriba en la apófisis unciforme y en el ligamento pisiunciforme, así como en la parte inferior del ligamento anular anterior del carpo. Sus fibras siguen después hacia abajo y adentro para ir a insertarse en toda la extensión del borde interno del quinto metacarpiano.

Relaciones. Su cara anterior se halla cubierta por el aductor y el flexor corto. Su cara posterior cubre a su vez al interóseo palmar correspondiente y al quinto metacarpiano. (Véase fig. 400.)

Inervación. Los filetes nerviosos que penetran en este músculo, proceden del ramo profundo del cubital.

Acción. Desplaza al quinto metacarpiano y, como consecuencia, a todo el dedo meñique hacia delante y adentro, es decir, hacia la región palmar media, pero sin producir propiamente un movimiento de oposición, como el del pulgar.

MUSCULOS DE LA REGION PALMAR

En esta región se encuentran dos capas musculares. La superficial o anterior se halla constituida por los músculos lumbricales y la profunda o posterior por los *interóseos.*

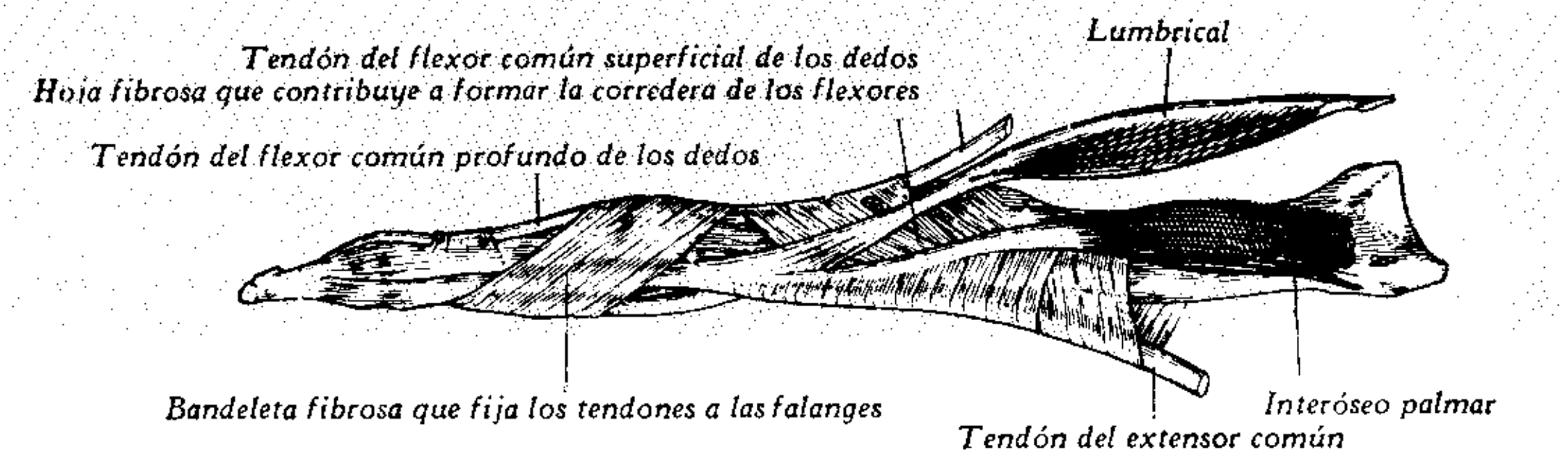

FIG. 401. TENDÓN DEL EXTENSOR COMÚN DE LOS DEDOS, DEL LUMBRICAL Y DEL INTERÓSEO VISTOS LATERALMENTE: CARA PALMAR HACIA ARRIBA.

LUMBRICALES DE LA MANO

Son cuatro y se les denomina, de afuera adentro, como *primero, segundo, tercero* y *cuarto lumbricales.* Acompañan a los tendones del flexor profundo, donde se inserta y se extienden hasta la prolongación tendinosa de los interóseos.

Inserciones. Los lumbricales primero y segundo se insertan por arriba en el borde radial de los tendones del flexor profundo correspondientes al dedo índice y al medio. Cada uno de los dos últimos, en cambio, se inserta en los bordes vecinos de los dos tendones del flexor profundo entre los cuales se halla colocado.

La inserción superior de los lumbricales se prolonga hacia arriba hasta el nivel de la articulación carpometacarpiana; por abajo desciende hasta el tercio inferior del metacarpo. (Fig. 401.)

Los cuatro músculos se dirigen después hacia los dedos, correspondientes, ligeramente separados de los tendones a los que acompañan, bordean la articulación metacarpofalángica por su parte anterior y externa, y mediante un tendón aplanado van a terminar, al mismo tiempo que el interóseo correspondiente, en la cinta tendinosa lateral y externa originada por la bifurcación de los tendones de los extensores y descienden hasta la tercera falange.

Relaciones. Por delante se hallan cubiertos por el arco palmar superficial y por ramas nerviosas del cubital y del mediano, en tanto que sus caras posteriores cubren los espacios interóseos y más hacia abajo al ligamento transverso intermetacarpiano.

Inervación. Los dos lumbricales externos reciben su inervación del mediano y los dos internos del cubital.

Acción. Doblan la primera falange sobre el metacarpo y extienden las dos últimas sobre la primera.

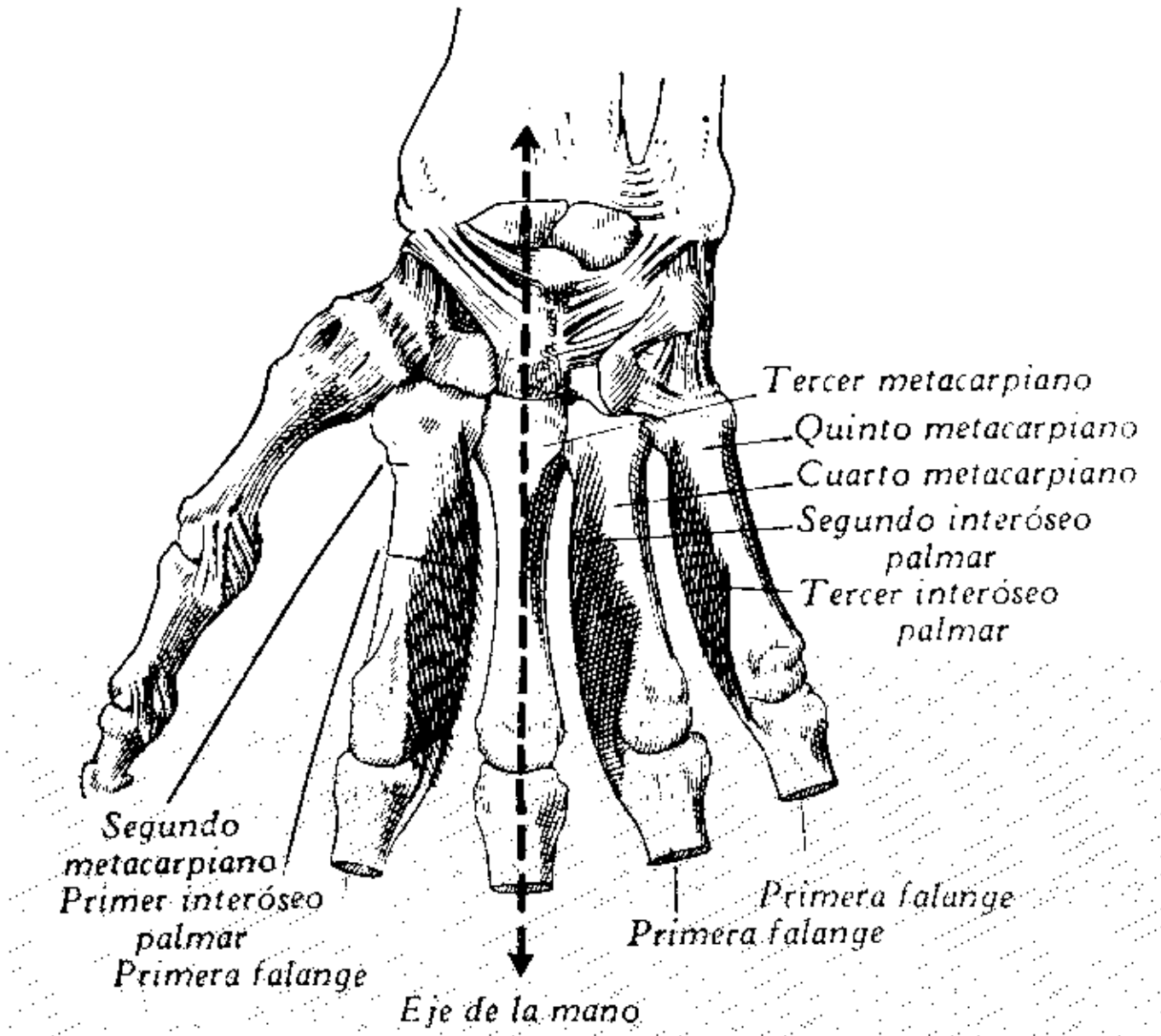

FIG. 402. INTERÓSEOS PALMARES.

INTEROSEOS DE LA MANO

Se hallan situados en los espacios intermetacarpianos y se les divide en interóseos palmares y dorsales.

INTEROSEOS PALMARES

Son tres, uno para cada espacio intermetacarpiano, salvo el primero. Ocupan solamente la mitad del espacio interóseo correspondiente.

Inserciones. Se insertan en la parte anterior de la cara interna del segundo metacarpiano y en la misma parte de la cara externa de los metacarpianos cuarto y quinto. Terminan por un tendón que rodea la articulación metacarpofalángica por el lado correspondiente, tomando adherencias en ella y va a fijarse al tendón extensor; el primero al extensor del índice; el segundo, al extensor del cuarto dedo y, el tercero, al extensor del meñique. Su tendón de inserción es común en gran parte con el de los lumbricales. (Fig. 402.)

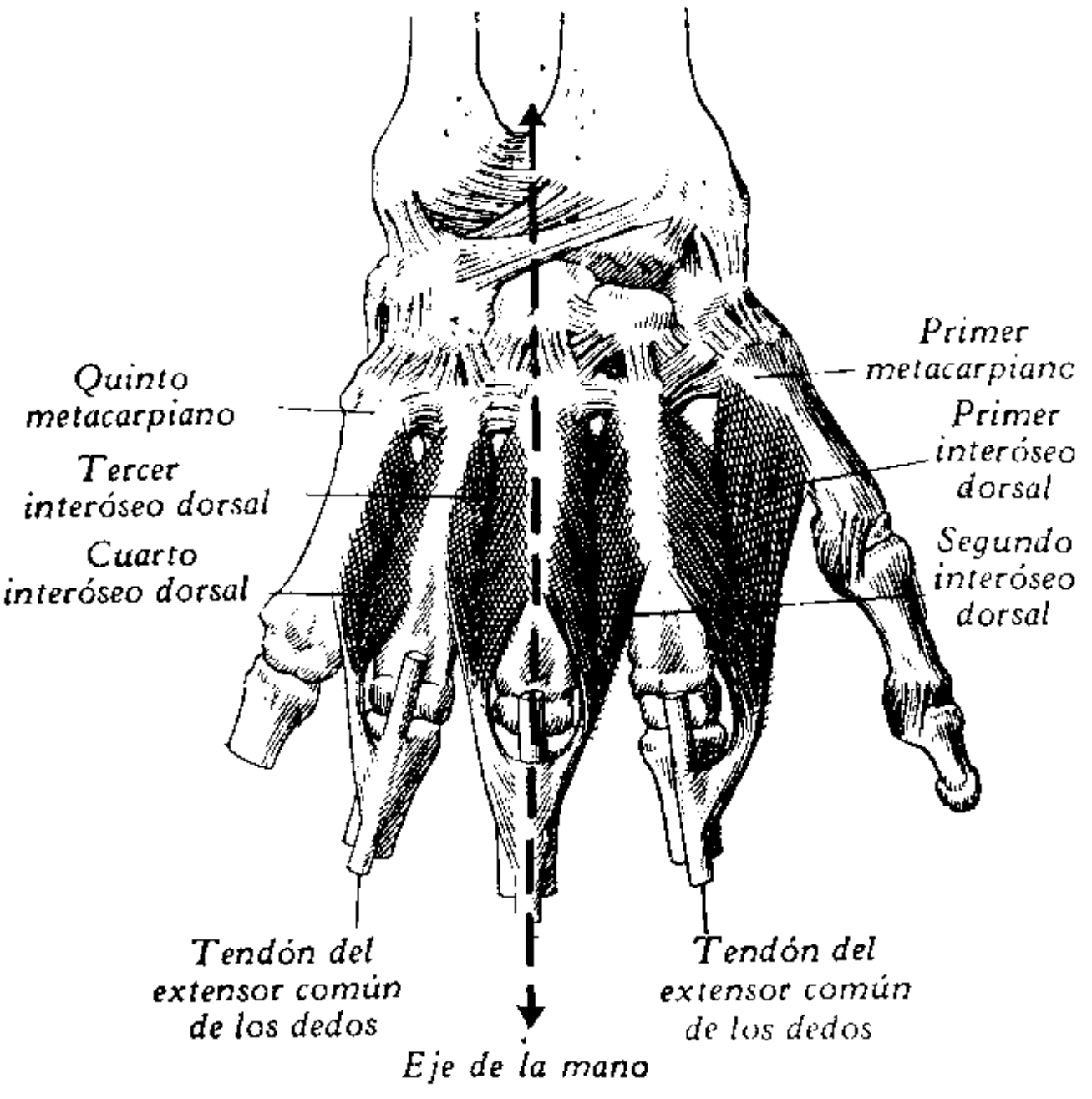

FIG. 403. INTERÓSEOS DORSALES.

Relaciones. Están en relación por delante con la aponeurosis palmar profunda, con los tendones flexores y con los músculos lumbricales, y por atrás, con los interóseos dorsales.

Inervación. Se hallan inervados por unos filetes nerviosos procedentes del ramo profundo del cubital.

Acción. Producen la flexión de la primera falange sobre el metacarpiano y extienden las dos últimas sobre la primera. Aproximan los dedos al eje de la mano.

INTEROSEOS DORSALES

Son cuatro y se les denomina como primero, segundo, tercero y cuatro, contados de afuera para dentro. Ocupan todo el espacio intermetacarpiano. (Fig. 403.)

Inserciones. Se inserta por arriba en los bordes vecinos de los metacarpianos contiguos, así como en las caras contiguas de dichos huesos. Desde esos lugares, sus fibras convergen y se prolongan en un tendón que va a insertarse a la parte superior del borde distal (con relación al eje de la mano) de la primera falange del dedo correspondiente, emi-

tiendo una expansión aponeurótica, en realidad una prolongación de su tendón, que va a confundirse con el tendón de los lumbricales y termina al mismo tiempo que éste en el tendón extensor.

Relaciones. Por delante se relacionan estos músculos con los interóseos palmares y con las arterias interóseas anteriores, así como con los tendones del flexor profundo y con los lumbricales que los acompañan. Por su cara posterior están en relación con las arterias interóseas dorsales, con los tendones extensores, con la aponeurosis dorsal y con la piel.

Inervación. Es la misma que la de los palmares.

Acción. Es semejante a la de los palmares. Sin embargo, la acción secundaria que efectúan es antagónica; pues mientras los palmares aproximan los dedos al eje de la mano, los dorsales los separan del mismo eje.

APONEUROSIS DEL MIEMBRO SUPERIOR

Siguiendo la agrupación que se ha hecho para los músculos del miembro superior, las aponeurosis de éste pueden dividirse del mismo modo en aponeurosis del hombro, del brazo, del antebrazo y de la mano.

APONEUROSIS DEL HOMBRO

En relación con los músculos del hombro se encuentran cinco hojas aponeuróticas, a saber: la deltoidea, la supraespinosa, la infraespinosa, la subescapular y la axilar.

Aponeurosis deltoidea. Está formada por una hoja profunda, celular y delgada, que se halla en relación con la cara interna del deltoides, y por otra hoja superficial que cubre la cara superficial del músculo. Se inserta por arriba en los mismos sitios que el músculo y se continúa por atrás con la aponeurosis infraespinosa y por delante con la aponeurosis pectoral, insertándose por abajo en la impresión deltoidea del húmero.

Aponeurosis supraespinosa. Cubre la cara superficial del músculo supraespinoso y se inserta en los bordes de la fosa supraespinosa; se adelgaza luego hacia fuera y termina abajo de la bóveda formada por el acromion y la apófisis coracoides.

Aponeurosis infraespinosa. Esta aponeurosis, gruesa y resistente, cubre la cara superficial del infraespinoso. Se inserta por dentro de los bordes de la fosa infraespinosa y se continúa hacia fuera cubriendo la cara posterior del infraespinoso y de los dos redondos, mayor y menor. Dos tabiques, que se desprenden de la cara anterior de la hoja aponeurótica y van a insertarse al omóplato, aíslan a los dos redondos entre sí y a éstos del infraespinoso. La aponeurosis infraspinosa termina hacia fuera al nivel del troquiter.

Aponeurosis subescapular. Cubre la cara anterior del músculo subescapular, se inserta en el borde de la fosa subescapular, acompaña al músculo hacia fuera y termina, al mismo tiempo que éste, en el troquín.

Aponeurosis axilar. Se trata de una aponeurosis profunda que parte del pectoral menor y se dirige de un lado al borde axilar del omóplato y del otro al músculo coracobraquial. Comprende, por consiguiente, dos partes, una superior o coracoidea y otra inferior o escapular.

La *porción coracoidea* es de forma triangular y su vértice corresponde a la apófisis coracoides. Uno de sus bordes se continúa con la aponeurosis del pectoral menor; otro, el inferior, se fija en la piel de la base del hueco axilar; por último, el borde externo se inserta en la aponeurosis misma del coracobraquial. La hoja aponeurótica descrita debe ser considerada como parte de la aponeurosis llamada clavicoracoaxilar por Richet y constituye el *ligamento suspensor de la axila de Gerdy.* (Véase fig. 358.)

La *porción escapular* tiene forma cuadrilátera y en algunos lugares se halla perforada por numerosos orificios. Su borde superior se continúa con el borde inferior del ligamento de Gerdy; su borde anterointerno se une a la vaina fibrosa del pectoral menor en el borde externo de este músculo; su borde posteroexterno se inserta en el borde axilar del

omóplato, pasando entre el infraescapular y los dos redondos. A partir del tubérculo subglenoideo, dicho borde externo se vuelve libre, forma una especie de arco, llamado *arco axilar de Langer*, y va a insertarse a la aponeurosis del coracobraquial; en este lugar se funde también con la porción coracoidea de la aponeurosis axilar.

Por debajo del arco axilar atraviesa el paquete vasculonervioso de la axilar al dirigirse hacia el brazo. La hoja escapular es más densa al nivel del arco axilar y más delgada en el resto de su extensión.

APONEUROSIS DEL BRAZO

Envuelve totalmente al brazo como un manguito y presenta dos extremidades, una superior y otra inferor, y dos superficies, exterior e interior.

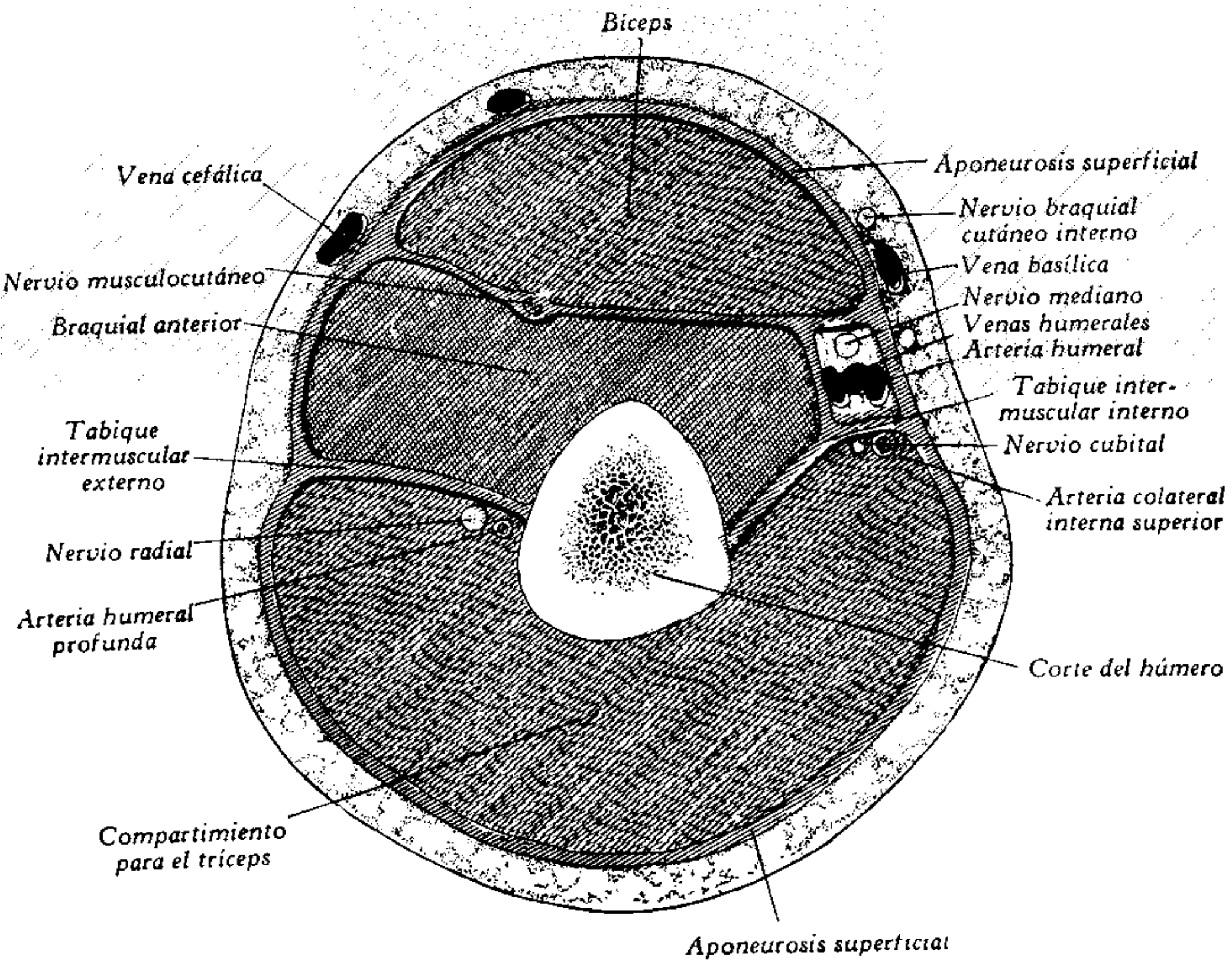

FIG. 404. APONEUROSIS DEL BRAZO. CORTE TRANSVERSAL EN EL TERCIO INFERIOR.

Extremidad superior. En su extremidad superior la aponeurosis braquial se confunde por delante con la aponeurosis pectoral mayor; por fuera, con la aponeurosis deltoidea; por atrás, con la infraespinosa, y por dentro, con la de la axila.

Extremidad inferior. Se inserta en la epitróclea, en el olécrano y en el epicóndilo, y se une después a la aponeurosis antebraquial.

Superficie exterior. Se halla en relación esta superficie con el tejido celular subcutáneo y con la piel, así como también con las venas cefálicas y basílica y con algunos ramos cutáneos de los nervios circunflejo, radial y braquial cutáneo interno, como se ve con claridad en la figura 404.

Superficie interior. La cara interior de la aponeurosis se relaciona con los músculos del brazo y de ella se desprenden dos tabiques fibrosos que van a insertarse en el húmero. Uno de ellos o *tabique intermuscular interno* se fija en el labio interno del canal bici-

pital, en el borde interno del húmero y en la epitróclea. El otro, llamado tabique *intermuscular externo,* se inserta en el labio externo del canal bicipital, en el borde externo del húmero y en el epicóndilo. El cilindro aponeurótico del brazo queda así dividido en dos compartimientos, de los cuales uno es posterior y contiene al músculo tríceps, en tanto que el otro, anterior, alberga a los músculos anteriores del brazo. Ambos compartimientos comunican entre sí por orificios, situados ya en el tabique interno, como el que deja paso al nervio cubital, el cual se dirige del compartimiento anterior al posterior, o bien en el externo, como el orificio por donde atraviesan el nervio radial y la arteria humeral profunda que pasan del compartimiento posterior al anterior.

APONEUROSIS DEL ANTEBRAZO

Como la anterior, tiene también forma de manguito y presenta una extremidad superior y otra inferior, así como una superficie exterior y otra inferior.

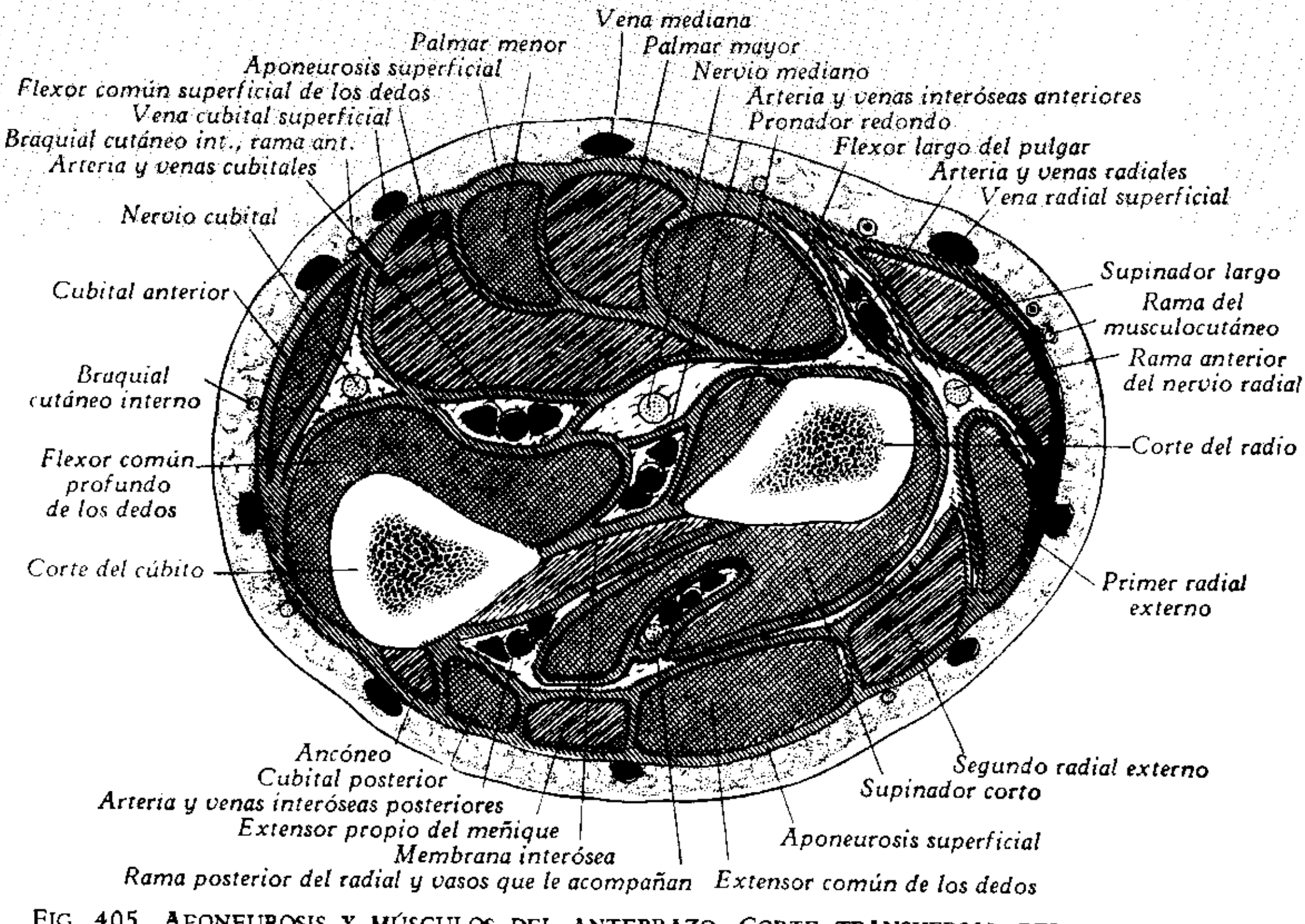

FIG 405. APONEUROSIS Y MÚSCULOS DEL ANTEBRAZO. CORTE TRANSVERSAL DEL TERCIO SUPERIOR.

La *extremidad superior* se confunde con la aponeurosis braquial y, como ésta, se adhiere íntimamente a la epitróclea, al olécrano y al epicóndilo.

La *extremidad inferior* se continúa por delante y por detrás con el borde superior de los ligamentos anulares anterior y posterior del carpo.

La *superficie exterior* está en relación con el tejido celular, por donde pasan las venas y nervios superficiales del antebrazo, y con la piel.

La *superficie interior* se relaciona con los músculos del antebrazo, y emite hacia el interior múltiples tabiques, más o menos gruesos, que forman vainas alrededor de cada uno de los músculos del antebrazo, con excepción del pronador cuadrado que tiene su aponeurosis propia. La aponeurosis antebraquial se inserta en el borde posterior del cúbito. (Fig. 405.)

APONEUROSIS DE LA MANO

Se encuentran en la mano dos aponeurosis, una anterior o palmar, y otra posterior o dorsal.

APONEUROSIS PALMAR

Presenta esta aponeurosis dos hojas, de las cuales una es anterior o superficial y otra posterior o profunda.

La *hoja superficial* cubre a todos los músculos de la palma de la mano y presenta modificaciones según se la considere en su porción externa, en la interna o en su parte

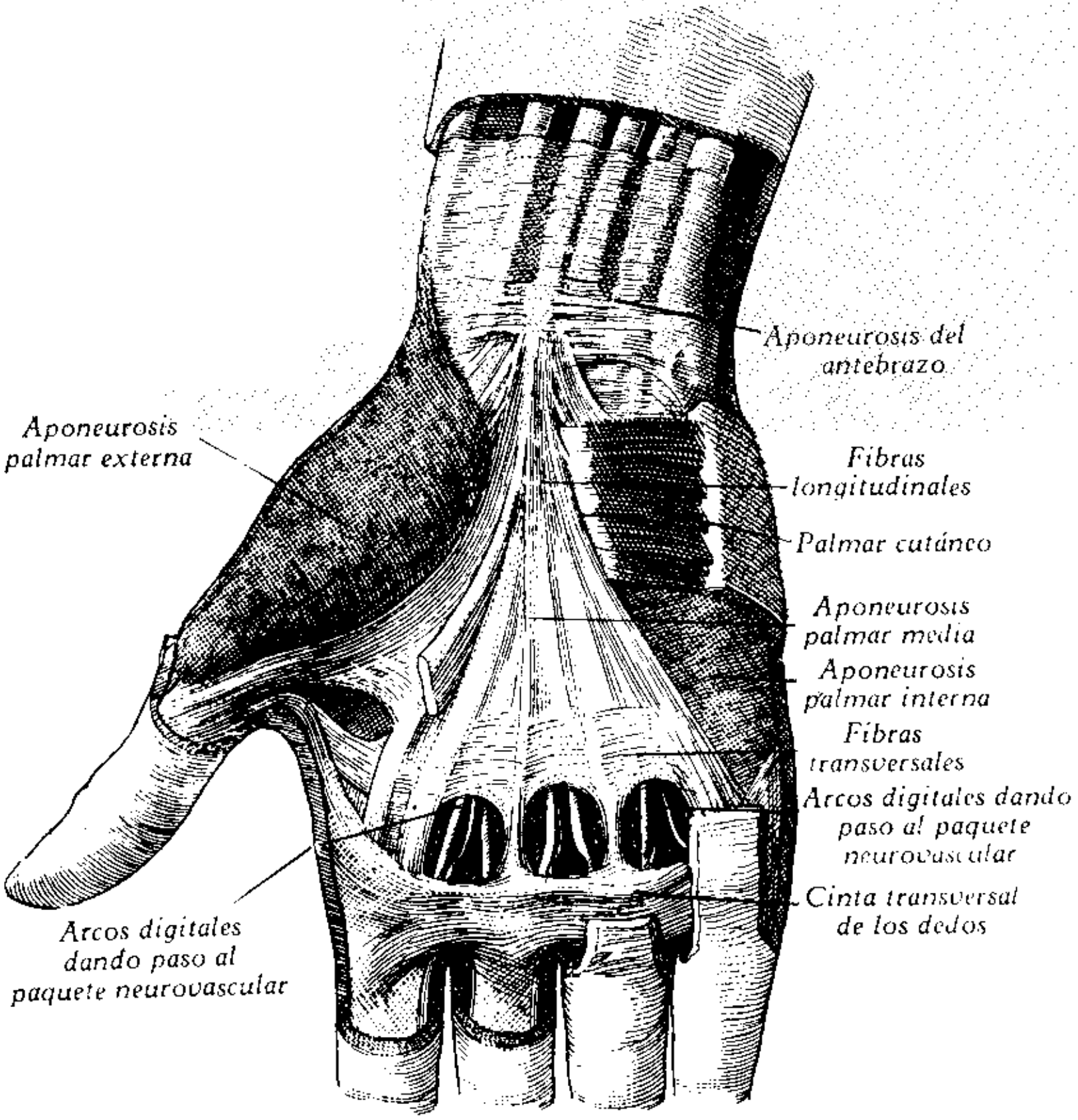

FIG. 406. APONEUROSIS PALMAR SUPERFICIAL.

media. En su *porción externa o tenar* es delgada y se inserta en el escafoides, en el trapecio y en el borde externo del primer metacarpiano; se continúa por dentro con la porción media de la aponeurosis y se fija en el tercer metacarpiano.

La *porción interna* o *hipotenar* se halla cubierta por el músculo palmar cutáneo y por la piel, es también delgada y se inserta en el pisiforme y en el borde interno del quinto metacarpiano; hacia fuera se continúa sin solución de continuidad con la parte media de la aponeurosis. (Fig. 406.)

La *porción media* de la aponeurosis superficial, también llamada *aponeurosis palmar media* o *ligamento palmar,* es mucho más gruesa y resistente que las otras dos partes y posee forma triangular. Por arriba se fija en el ligamento anular y se confunde con el tendón del pequeño palmar; la parte inferior, que forma la base del triángulo, termina en la primera falange de los dedos.

La aponeurosis palmar media se halla constituida por fibras longitudinales y transversales. Las primeras son más numerosas por delante de los tendones de los flexores, donde forman las llamadas *bandas pretendinosas*, que siguen a dichos tendones en su trayecto hacia los dedos. Al nivel del borde inferior de la palma de la mano, cada banda pretendinosa emite un haz anterior o cutáneo, que va a insertarse a la cara profunda de la piel de los pliegues digitopalmares, y otro posterior, el cual, subdividido en dos laterales, rodea el tendón flexor correspondiente y la base de la primera falange para ir a fijarse en la cara posterior de ésta. Las fibras transversales, escasas en la parte superior de la aponeurosis y muy numerosas en la inferior, se extienden del segundo metacarpiano al quinto, cuando son superficiales, mientras las profundas unen entre sí dos metacarpianos contiguos. El entrecruzamiento de fibras longitudinales y transversales origina arcos aponeuróticos, cuatro de los cuales corresponde a los dedos y dejan paso a los tendones de los flexores, en tanto que otros tres corresponden a los espacios interdigitales y son atravesados por los músculos lumbricales y por las arterias, venas y nervios de los dedos.

La cara superficial de la aponeurosis palmar se relaciona con el tejido celular subcutáneo y con la piel. Se halla unida a ésta por diversos tractus o láminas fibrosas que, al fijar la piel, originan los pliegues propios de la palma de la mano. La cara profunda está en relación con los músculos, tendones, vasos y nervios de la región palmar. De ella, al nivel de las bandas pretendinosas, emanan tabiques fibrosos, unos externos y otros internos, que bordean los tendones flexores y van a fijarse en la aponeurosis palmar profunda. Quedan formadas así las *vainas aponeuróticas palmares de los flexores*, cada una de las cuales envuelve a los dos tendones flexores, superficial y profundo, de cada dedo. En los espacios abiertos entre los tabiques contiguos de cada dos vainas se albergan los músculos lumbricales y los vasos y nervios que se dirigen a los dedos.

En la parte inferior de la cara profunda, al nivel de la cabeza de los metacarpianos, se desprenden otros tabiques *(fibras perforantes)* que bordeando la articulación metacarpofalángica van a terminar a la cara dorsal de la primera falange y a la vaina fibrosa del extensor.

Entre cada dos tabiques contiguos queda limitado un espacio, dividido con frecuencia en dos compartimientos, por el cual atraviesan los interóseos palmar y dorsal.

De los bordes externo e interno de la porción media de la aponeurosis palmar, parten hacia atrás sendos tabiques fibrosos; el tabique externo va a insertarse en el borde anterior del tercer metacarpiano, en tanto que el interno se fija en el quinto. Como consecuencia, el espacio palmar se encuentra dividido en tres compartimientos. En el compartimiento externo se alojan los músculos de la eminencia tenar; el interno alberga a los de la región hipotenar, y el medio, subdividido en compartimientos secundarios, lleva los tendones de los flexores y los músculos lumbricales, así como los nervios y vasos que se dirigen a los dedos. (Fig. 407.)

Hoja profunda de la aponeurosis palmar o aponeurosis palmar profunda, también llamada aponeurosis interósea anterior. Esta hoja profunda de la aponeurosis palmar es a menudo considerada como una aponeurosis independiente. Se inserta en el borde anterior de los metacarpianos y se halla interrumpida al nivel del tercero por la inserción del músculo aductor del pulgar. Por arriba se une a los ligamentos de la articulación radiocarpiana y, por abajo, al ligamento transverso del metacarpo. Sobre su cara anterior se fijan los tabiques que emite la aponeurosis palmar superficial y contribuye así a formar las vainas palmares de los flexores. Dicha cara se relaciona con los tendones de los flexores alojados en las vainas y con los músculos lumbricales, así como con los nervios y vasos de los dedos que se albergan en los espacios que las vainas dejan entre sí. La cara profunda cubre a los músculos interóseos y a las articulaciones metacarpofalángicas.

APONEUROSIS DORSAL DE LA MANO

Igual que la palmar, se halla compuesta por dos hojas, las cuales frecuentemente son descritas como aponeurosis independientes. La *superficial* o posterior está cubierta por la

piel a su vez cubre a los tendones extensores; se continúa por arriba con la aponeurosis del antebrazo; hacia los lados se inserta en los metacarpianos laterales; por abajo, va a desaparecer en el tejido celular de las falanges. La *profunda* se relaciona, por atrás, con los tendones extensores y, por delante, con la cara posterior de los metacarpianos y con los músculos interóseos dorsales.

CANALES Y SEROSAS DE LOS TENDONES FLEXORES DE LA MANO

El canal anterior del carpo queda transformado en un conducto osteofibroso por el ligamento anular anterior del carpo. Este ligamento, de forma rectangular, se halla colocado transversalmente y se inserta por el lado interno en el hueso pisiforme y en la apó-

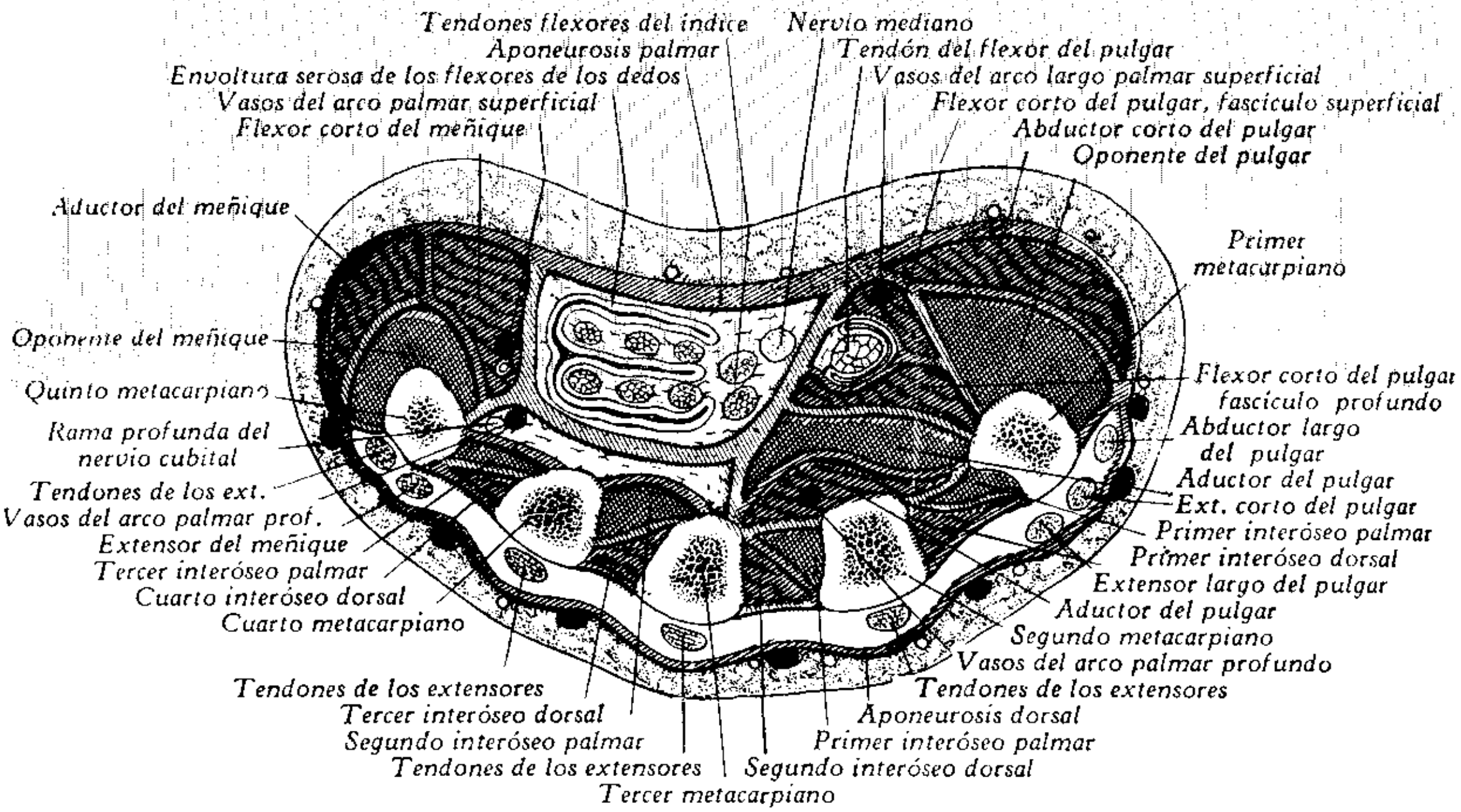

FIG. 407. DISPOSICIÓN DE LAS APONEUROSIS DE LA MANO, VISTAS EN UN CORTE TRANSVERSAL.

fisis del ganchudo, en tanto que por el lado externo se fija en los tubérculos del trapecio y del escafoides. Su borde superior se confunde con la aponeurosis antebraquial y, el inferior, con la aponeurosis palmar. Entre la cara posterior del ligamento y la anterior del canal carpiano se forma un conducto osteofibroso que se halla dividido en dos por un tabique vertical fibroso, dirigido hacia atrás desde la cara posterior del ligamento anular hasta la cara anterior del escafoides y trapezoides. Este tabique está colocado más cerca del borde externo del canal carpiano, por lo que, de los dos conductos resultantes, el interno es mucho más amplio que el externo. Por el primero se deslizan los tendones de los flexores y el nervio mediano, mientras que por el segundo pasa únicamente un solo tendón, el del palmar mayor.

VAINAS SINOVIALES TENDINOSAS DEL PUÑO DE LA MANO Y DE LOS DEDOS

Todos los músculos del antebrazo, salvo el cubital anterior, poseen vaina sinovial que facilita su deslizamiento al ejecutarse los movimientos complicados de la mano.

Las vainas sinoviales se dividen por su situación de la siguiente manera: 1º, vainas sinoviales anteriores o palmares; 2º, vainas sinoviales posteriores o dorsales.

Corresponde a los tendones del gran palmar y a los flexores de los dedos.

Vaina sinovial del gran palmar. Es bastante corta, envuelve al tendón de este músculo y se aloja en el canal óseo que presenta la cara anterior del trapecio.

Vaina sinovial de los flexores. Se extiende por la parte anterior del antebrazo, y pasa después por el canal del carpo, por la palma de la mano y por el canal osteofibroso de los dedos. En el feto las vainas digitales son independientes, pero en el adulto, debido al constante contacto que se establece entre ellas durante los movimientos de la mano, llegan a fusionarse unas con otras. Finalmente se hallan constituidas por dos grandes

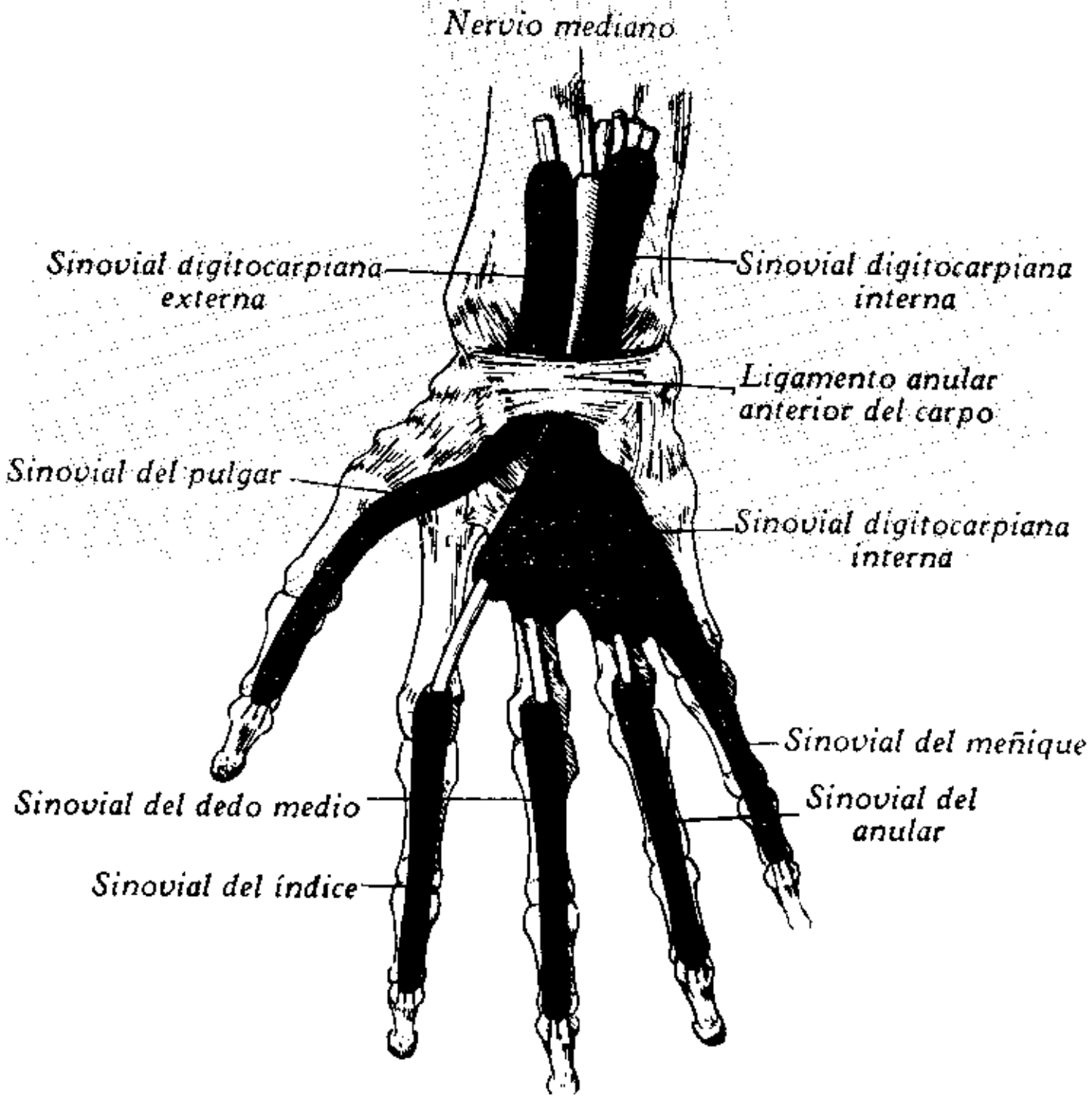

FIG. 408. SINOVIALES TENDINOSAS DE LOS FLEXORES.

vainas digitocarpianas, una interna y otra externa, y a menudo también por otra media, llamada palmar media. La vaina externa o radial corresponde al tendón del flexor largo del pulgar, y la interna o cubital a los tendones superpuestos de los flexores comunes de los dedos. (Fig. 408.)

Los dedos medio, anular e índice presentan vainas digitales independientes, en tanto que la del dedo meñique comunica con la vaina digitocarpiana interna; la del dedo pulgar es también independiente. Las tres primeras vainas se extienden de la cabeza del metacarpo hasta la falange ungueal y por arriba rebasan el pliegue de flexión digitopalmar, aunque siempre dejan libre el pulpejo de los dedos. (Véase fig. 408.) Esto explica que los flemones del pulpejo del dedo solamente en forma excepcional invaden la cavidad de la vaina sinovial.

Las vainas sinoviales están constituidas por una hoja parietal y otra visceral, las cuales en las porciones extremas se continúa una con la otra, aunque no lo hacen de la misma manera en ambos extremos. Así, en la extremidad ungueal, adoptan forma cilíndrica y simple, mientras en la extremidad metacarpiana la continuidad se hace mediante una doble reflexión, de tal modo que parecen formadas por cuatro hojas cuyo conjunto constituye la *dilatación premetacarpofalángica.* (Fig. 410.) La hoja visceral de la serosa

se adhiere al tendón y la parietal a las paredes osteofibrosas que contienen al tendón. El fondo de saco de reflexión superior facilita el desalojamiento del tendón sin modificar la extensión de las hojas parietal y visceral; recibe el nombre de *vaina prepucial* y está constituida por dos fondos de saco anulares, uno peritendinoso, comprendido entre el tendón y el repliegue prepucial, y otro periférico, más profundo, comprendido entre el repliegue prepucial y la hoja parietal. El fondo de saco peritendinoso es más amplio en su cara osteofibrosa y más corto en su cara anterior; presenta en esta última un repliegue que lo fija directamente al tendón y recibe el nombre de frenillo prepucial. La vaina prepucial, en su fondo de saco pretendinoso, alcanza hasta 7 y 8 mm de extensión.

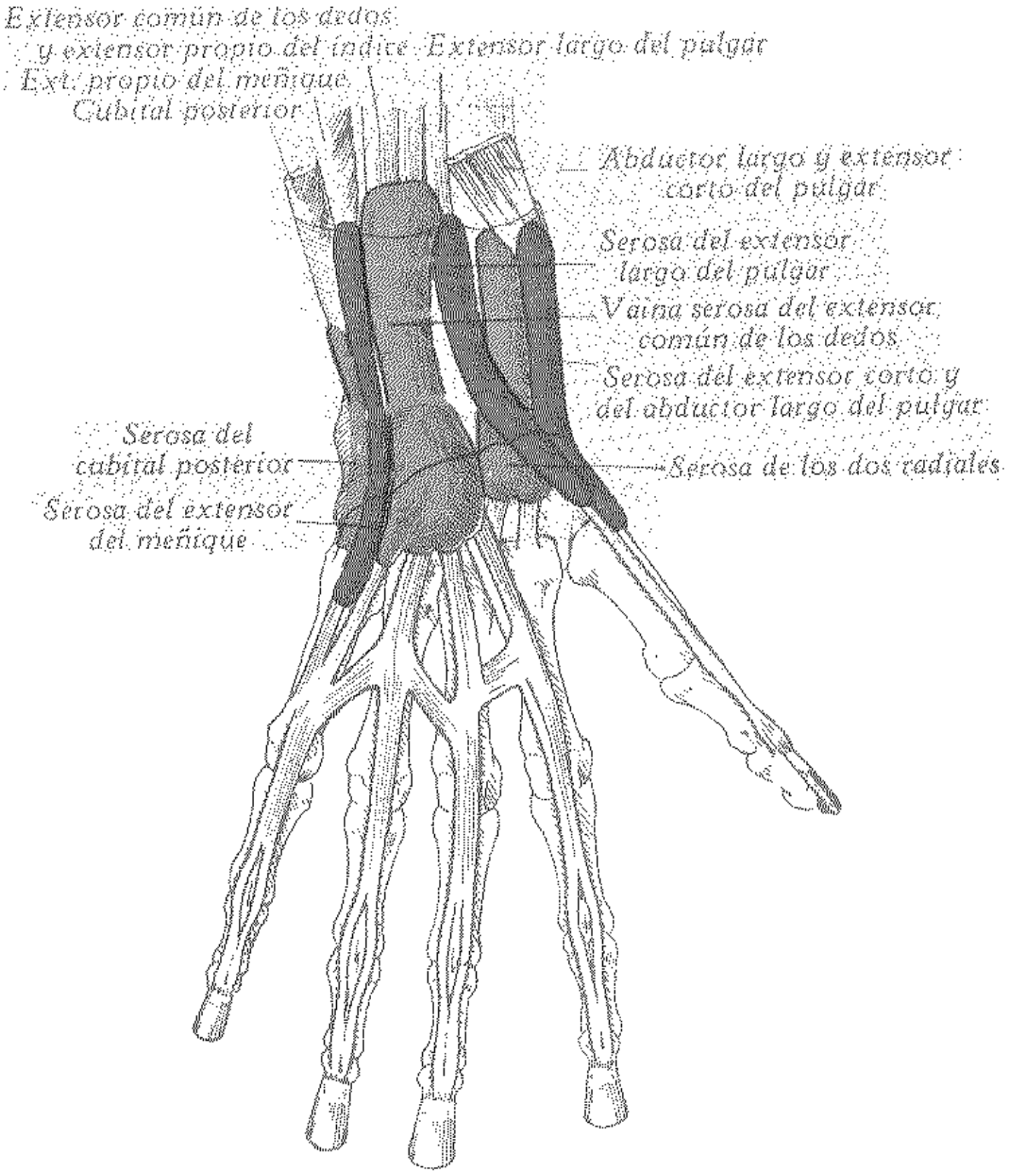

FIG. 409. SINOVIALES TENDINOSAS DEL DORSO DE LA MANO.

Vainas sinoviales digitocarpianas. De éstas una es externa, correspondiente al tendón del flexor largo del pulgar, y la otra interna destinada a los flexores de los cuatro últimos dedos, aunque puede existir una media para el índice.

La *vaina digitocarpiana externa* es bastante larga, pues alcanza hasta 12 cm. Se extiende de la falange ungueal del pulgar para atravesar la eminencia tenar, donde pasa entre el haz superficial y el profundo del flexor corto del pulgar; corre después por la porción externa del canal carpiano, donde sufre un estrangulamiento. Se constituye así una porción superior o *fondo de saco antebraquial,* que presenta el repliegue prepucial, y otra inferior o *digitopalmar,* que se adelgaza progresivamente hasta tomar aspecto cilíndrico en su porción digital. Esta disposición es indicio de la fusión de las dos vainas fetales, fusión que resulta de los movimientos repetidos de flexión y extensión que permiten el contacto repetido de los fondos de saco y a la larga provocan la reabsorción de los mismos en los puntos de contacto, con lo que se establece la comunicación entre ellos

y como consecuencia la desaparición de los repliegues prepuciales. Cuando la reabsorción de los fondos de saco no se realiza totalmente y quedan reliquias de ellos, pueden presentarse estrechamientos, diafragmas o bridas en esta porción de la vaina.

La vaina digitocarpiana externa contiene el tendón del flexor largo del pulgar; al nivel de la eminencia tenar presenta un mesotendón que lo fija a la vaina osteofribrosa.

La *vaina digitocarpiana interna,* también denominada cubital, se extiende de la parte inferior del antebrazo, tres o cuatro centímetros por arriba del ligamento anular del carpo, hasta la extremidad ungueal del quinto dedo. En consecuencia ocupa parte del antebrazo, el canal carpiano, la palma de la mano y la cara anterior del quinto dedo, donde presenta su porción más estrecha. En la mano se encuentra su porción más amplia; se angosta luego al nivel del canal carpiano y se vuelve a dilatar en su porción antebraquial.

En la porción palmar o carpiana tapiza esta serosa las caras anterior, lateral interna y posterior de los tendones flexores, y emite prolongaciones más o menos profundas, una de las cuales se extiende por delante de los tendones *(fondo de saco pretendinoso),* otra entre los tendones flexores superficiales y los profundos *(fondo de saco intertendinoso)* y otra es posterior *(fondo de saco retrotendinoso).* (Fig. 407.)

Con frecuencia se encuentra una vaina sinovial palmar media situada por detrás del tendón flexor del índice. Cuando existe, pues no es constante, tiene una extensión de 6 a 8 cm y a menudo comunica en su porción antebraquial con las vainas digitopalmares.

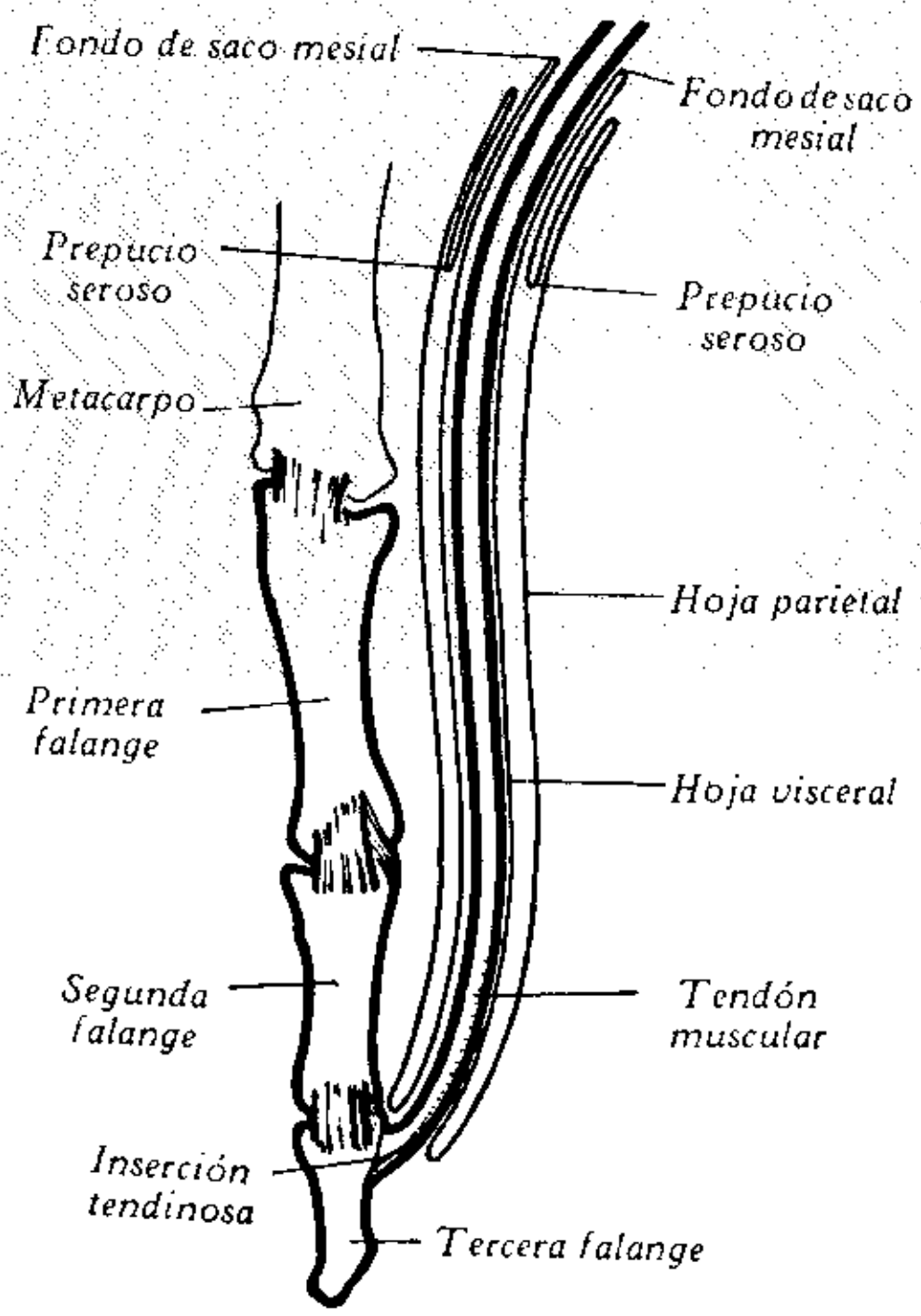

FIG. 410. ESQUEMA QUE DEMUESTRA LA DISPOSICIÓN DE LA VAINA SINOVIAL DE UN TENDÓN DE MÚSCULO EXTENSOR.

Relaciones de la vainas sinoviales digitopalmares. En la palma de la mano la vaina digitocarpiana externa o vaina radial está situada entre el haz superficial y el haz profundo del flexor corto del pulgar y cubierta por los músculos superficiales de la eminencia tenar. Se halla cruzada en su cara anterior por la arteria radiopalmar y por el ramo tenar del nervio mediano, ramo que va a inervar al abductor corto, al oponente y al haz superficial del flexor corto del pulgar; esta relación es de importancia en cirugía, pues siempre debe procurarse respetar este nervio cuando se interviene para tratar flemones de esta vaina serosa; de no hacerlo se inutilizarán totalmente los movimientos de abducción y oposición del pulgar.

La vaina digitocarpiana interna se relaciona por atrás con los dos espacios intercarpianos internos y con los músculos interóseos correspondientes que están recubiertos por la aponeurosis palmar profunda; se relaciona asimismo con el espacio de deslizamiento retrotendinoso palmar medio de Kanavel, asiento de flemones profundos de la mano, con el arco palmar profundo y con el ramo profundo del nervio cubital. Por delante está en relación con el arco palmar superficial, con la anastomosis entre el mediano y el cubital, y con los vasos y nervios digitales, así como con las ramas superficiales del cubital.

En los dedos la vaina serosa se halla situada en un conducto osteofibroso formado en su parte superior por el ligamento del metacarpo que la separa de las cabezas de los cuatro últimos metacarpianos y de la articulación metacarpofalángica; por delante dicho conducto está constituido por la aponeurosis palmar superficial, representada en este caso por las cintas pretendinosas; lateralmente el conducto está formado por los tabiques

sagitales que separan la vaina serosa de los tendones lumbricales y de los vasos y nervios digitales.

Cuando estas vainas alcanzan la primera falange, se introducen en el conducto osteofibroso de los dedos, constituido por atrás por la cara anterior de las falanges y de las articulaciones interfalángicas, y por delante y a los lados por la vaina fibrosa de los dedos. (Véase fig. 408.)

VAINAS SINOVIALES DORSALES

Están situadas en la cara dorsal del puño y ocupan los conductos osteofibrosos formados por los canales que presentan las extremidades inferiores del radio y del cúbito y

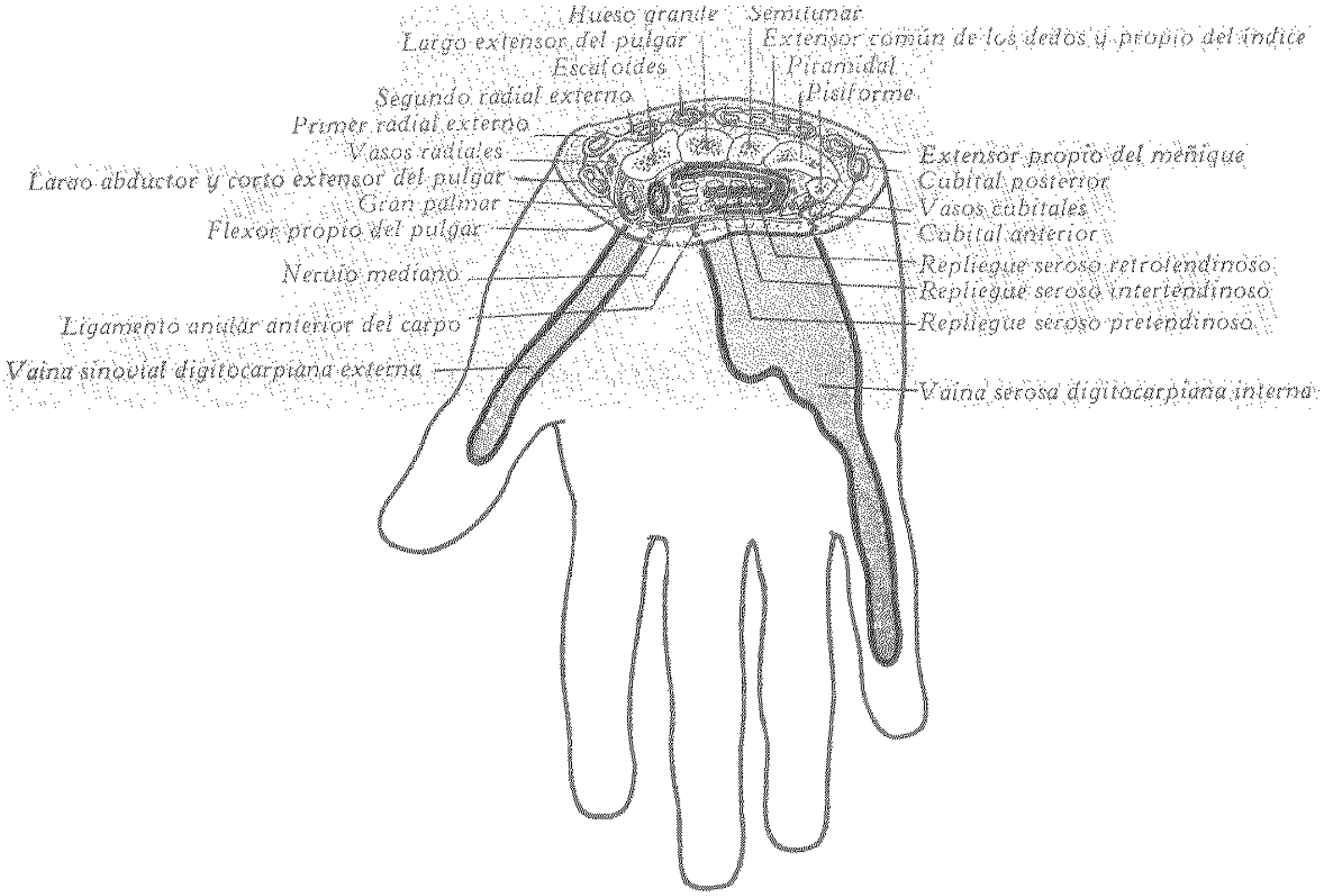

FIG. 411. CORTE TRANSVERSAL DE LA MANO A LA ALTURA DE LA PRIMERA HILERA DEL CARPO PARA VER LAS VAINAS SINOVIALES DEL PUÑO, EL CANAL CARPIANO Y SU CONTENIDO.

por el ligamento anular dorsal del carpo. En total las vainas sinoviales dorsales son seis, y corresponden, de afuera adentro, al abductor largo y al extensor corto del pulgar, a los radiales, al extensor largo del pulgar, al extensor común de los dedos y extensor propio del índice, al extensor propio del meñique y al cubital posterior. (Fig. 409.)

Vaina sinovial del abductor largo y del extensor corto del pulgar. Es común para los dos en la parte superior y tiende a bifurcarse en su parte inferior, formando dos vainas distintas. Se extiende de la parte superior del ligamento anular hasta uno o dos centímetros por abajo del punto donde se cruza con los radiales. De las dos vainas que resultan de su bifurcación, la del extensor corto es menor; la del abductor termina un poco por arriba de la articulación trapezometacarpiana.

La *vaina de los radiales* está representada en el feto por dos vainas distintas que se reúnen en el adulto en una vaina común. Se extiende desde unos tres centímetros por arriba del ligamento carpiano hasta un cm de su inserción y queda separada de los radiales y del abductor largo del pulgar por una bolsa serosa de deslizamiento.

Vaina sinovial del extensor largo del pulgar. Es la más larga de todas, pues mide hasta 8 cm; comienza por arriba del ligamento anular dorsal del carpo y se extiende hasta la articulación carpometacarpiana. Es frecuente que presente una comunicación con la vaina sinovial de los radiales.

Vaina sinovial del extensor común de los dedos y del propio del índice. Comienza un cm por arriba del ligamento anular dorsal del carpo y por abajo alcanza la articulación carpometacarpiana donde se divide en tres ramas; de éstas la externa corresponde a los tendones del índice, la media al dedo medio, y la interna, más baja que las demás, al anular y al meñique.

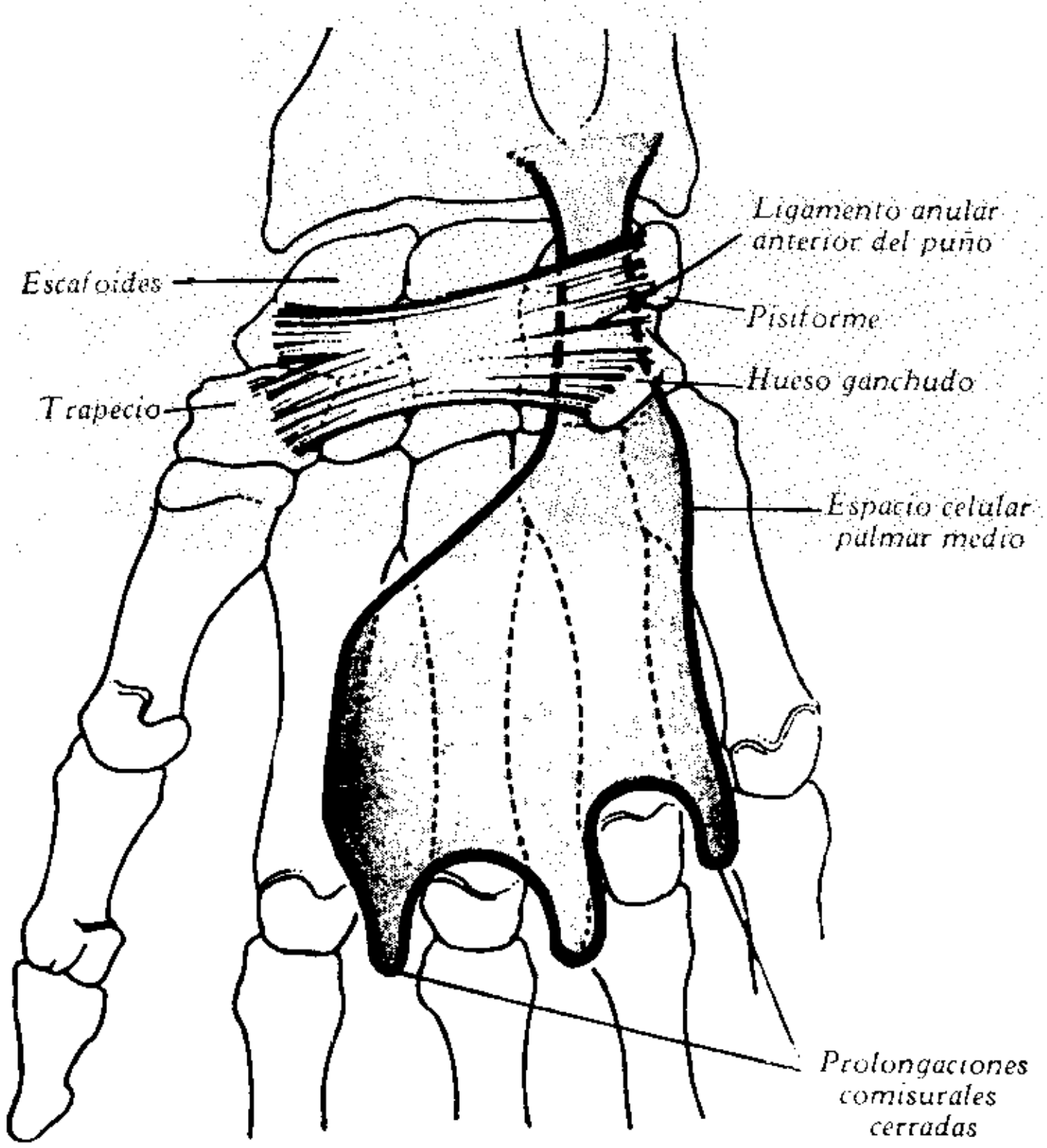

FIG. 412. ESPACIO CELULAR PALMAR MEDIO, SUPERFICIAL O PRETENDINOSO, CERRADO ABAJO EN LOS ESPACIOS COMISURALES Y ABIERTO ARRIBA DONDE COMUNICA CON EL TEJIDO CELULAR SUBCUTÁNEO ANTEBRAQUIAL.

Vaina sinovial del extensor propio del meñique. Es bastante larga, comienza algunos cm por arriba del ligamento carpiano de donde se extiende hasta la mitad del 5º metacarpiano.

Vaina sinovial del cubital posterior. Es bastante corta, se extiende de la cabeza del cúbito hasta la apófisis estiloides del 5º metacarpiano donde se inserta dicho músculo.

ESPACIOS CELULARES DE LA MANO

Se designa con este nombre a capas de tejido celular comprendidas entre las aponeurosis, los músculos y los tendones de la mano. Tienen importancia en patología por ser el asiento de flemones de la palma o del dorso de la mano, muy distintos a los flemones de las vainas sinoviales.

Se distinguen en la mano ocho espacios celulares, de los cuales cinco son medios, dos laterales y uno dorsal. De los primeros uno es superficial o pretendinoso, otro profun-

do o retrotendinoso, y otros tres son pequeños espacios comisurales situados en la comisura de los cuatro últimos dedos. Los laterales son el tenar y el hipotenar. Finalmente, el octavo se halla situado en la región dorsal.

Espacio palmar medio superficial o pretendinoso. Está limitado hacia atrás por los tendones flexores y los músculos lumbricales anexos a los tendones del flexor común profundo de los dedos; estos tendones están englobados en la vaina sinovial digitocarpiana interna con sus tres fondos de saco: pretendinoso, interdendinoso y retrotendinoso. (Figura 411.)

Por delante el espacio que nos ocupa se halla limitado por la aponeurosis palmar media que es gruesa y está reforzada por cintas pretendinosas; esta aponeurosis separa el es-

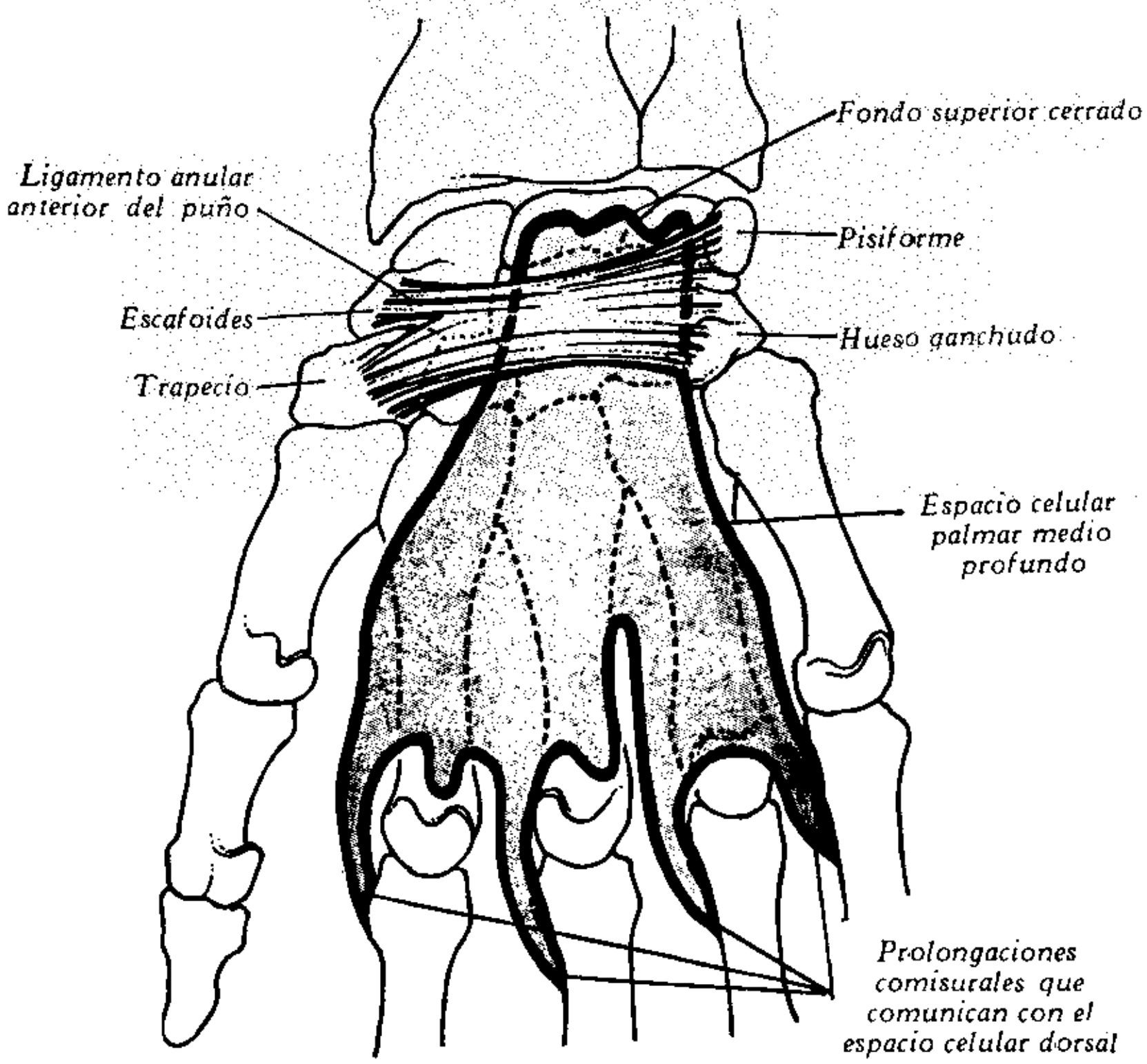

FIG. 413. ESPACIO CELULAR PALMAR MEDIO, PROFUNDO O RETROTENDINOSO CERRADO ARRIBA Y COMUNICANDO EN LA COMISURA DE LOS DEDOS CON EL ESPACIO CELULAR DORSAL.

pacio pretendinoso del tejido celular subcutáneo y de la piel de la palma de la mano. Hacia fuera el espacio está limitado al nivel del segundo metacarpiano por el tabique aponeurótico que cubre el borde interno del flexor corto del pulgar. Por dentro alcanza al cuarto espacio interóseo y se halla limitado por la aponeurosis hipotenar que se fija en el quinto metacarpiano. Hacia abajo se extiende hasta el ligamento transverso superficial del metacarpo donde se observa la existencia de tabiques fibrosos sagitalmente dispuestos; estos tabiques van de las cintas pretendinosas al ligamento transverso del metacarpo. Hacia arriba el espacio se continúa por debajo del ligamento anular del carpo con el tejido celular subaponeurótico del antebrazo, lo que explica la propagación frecuente de los flemones palmares al antebrazo. Por abajo presenta tres prolongaciones comisurales. (Fig. 412.) Finalmente, por arriba lleva una prolongación antebraquial que comunica el espacio celular pretendinoso con el espacio celular del antebrazo.

El espacio celular pretendinoso comunica con el espacio retrotendinoso en las partes laterales, donde se pone en contacto con la aponeurosis tenar o hipotenar. En el espacio

pretendinoso se encuentran el arco palmar superficial, las cuatro primeras arterias digitales, los ramos superficiales, terminales del cubital, la anastomosis del mediano con el cubital y los nervios digitales.

Espacio palmar medio profundo o retrotendinoso. Es el más importante de los espacios celulares de la mano. Está limitado adelante por los tendones flexores y los músculos lumbricales que están tapizados posteriormente por el fondo de saco retrotendinoso de la vaina sinovial digitocarpiana. Hacia atrás se halla limitado por la aponeurosis palmar profunda. Hacia afuera lo está por la porción sagital de la aponeurosis palmar externa, allí donde cubre al haz profundo del flexor corto del pulgar. Finalmente, hacia dentro está limitado por la unión de las aponeurosis palmar profunda y palmar interna que se confunde formando un espacio angular vuelto hacia fuera.

El espacio celular medio profundo, al revés de lo que sucede con el superficial, termina al nivel de la articulación del puño. En su parte inferior emite prolongaciones limitadas por bridas fibrosas hacia cada uno de los dedos. (Fig. 413.)

Es importante en este espacio celular la comunicación que presenta a través de las comisuras interdigitales con el tejido celular dorsal. Esta disposición anatómica explica la presencia de edema dorsal en los flemones profundos de la palma de la mano. También presenta comunicación con los espacios celulares de los cuatro últimos dedos por intemedio de las vainas intertendinosas de los lumbricales, lo que explica la posible propagación de las infecciones digitales (panadizos) (ya que el tendón de los lumbricales llega hasta la última falange) hacia la palma de la mano y aun a la región antebraquial.

Espacios comisurales. Se designan así los espacios celulares que ocupan las comisuras de los cuatro últimos dedos. Son en número de tres y están limitados hacia delante por la piel tapizada de panículo adiposo más o menos grueso; hacia atrás por aponeurosis dorsal profunda que a este nivel se refuerza al fundirse con la aponeurosis dorsal superficial; hacia bajo por el ligamento palmar interdigital y la piel de la comisura; lateralmente por las cintas pretendinosas y los tabiques sagitales que de su cara profunda se desprenden; hacia arriba el espacio comisural presenta una serie de bridas que se extienden desde el ligamento transverso superficial hasta los tegumentos de la palma de la mano.

Cada espacio comisural se relaciona lateralmente con la articulación metacarpofalángica y con las vainas osteofibrosas que contienen los tendones flexores; por delante con las masas adiposas contenidas en el espacio constituido de un lado por la cinta pretendinosa y, del otro, por el ligamento interdigital y el transverso superficial de la palma; éstos forman el denominado espacio oval. (Véase fig. 406.) Precisamente al nivel de estos espacios la arteria emite colaterales digitales que se acompañarán de los ramos nerviosos correspondientes.

Espacio tenar. Este espacio puede ser el asiento de flemones comisurales del pulgar. Se extiende transversalmente del primero al tercer metacarpiano e invade parcialmente el espacio retrotendinoso; hacia atrás queda comprendido entre el haz profundo del flexor corto del pulgar y el aductor del mismo dedo, y está separado de la aponeurosis palmar profunda y de los músculos interóseos; por fuera se detiene en el primer metacarpo y por abajo en la comisura del pulgar. (Fig. 414.) En la parte superior de este espacio se encuentra el ramo terminal de la arteria radial después de haber pasado entre los dos haces del abductor del pulgar; el tendón del flexor largo del pulgar corre entre los dos haces del flexor corto del pulgar.

Espacio hipotenar. Se encuentra comprendido entre los dos planos musculares de la eminencia hipotenar, o sea entre el aductor y el flexor corto del meñique por delante y el oponente del mismo dedo por detrás; alcanza por dentro el borde interno del quinto metacarpiano y por fuera el tabique sagital de la aponeurosis hipotenar que lo separa de los tendones flexores. (Véase fig. 414.)

Espacio celular dorsal. Se halla limitado por la aponeurosis dorsal superficial que lo separa del tejdo celular, vasos y nervios superficiales del dorso de la mano. Hacia adelante limita con la cara posterior de los metacarpos, los músculos interóseos dorsales

y la aponeurosis dorsal profunda; por dentro lo limita la inserción en el quinto metacarpiano de la aponeurosis hipotenar; por fuera se inserta en el primer metacarpiano, hacia abajo toma un aspecto festoneado; finalmente hacia arriba se detiene al nivel del ligamento anular dorsal del carpo. Este ligamento emite tabiques sagitales que se fijan en las crestas limitantes de los canales de la extremidad inferior del radio.

Al nivel de las comisuras interdigitales, el espacio celular dorsal comunica con el espacio celular medio profundo y con el espacio tenar, explicando así la aparición de edemas dorsales en caso de flemones palmares.

Los espacios celulares descritos desempeñan papel muy importante en los movimientos de la mano, pues facilitan el deslizamiento de músculos y tendones, por lo que son

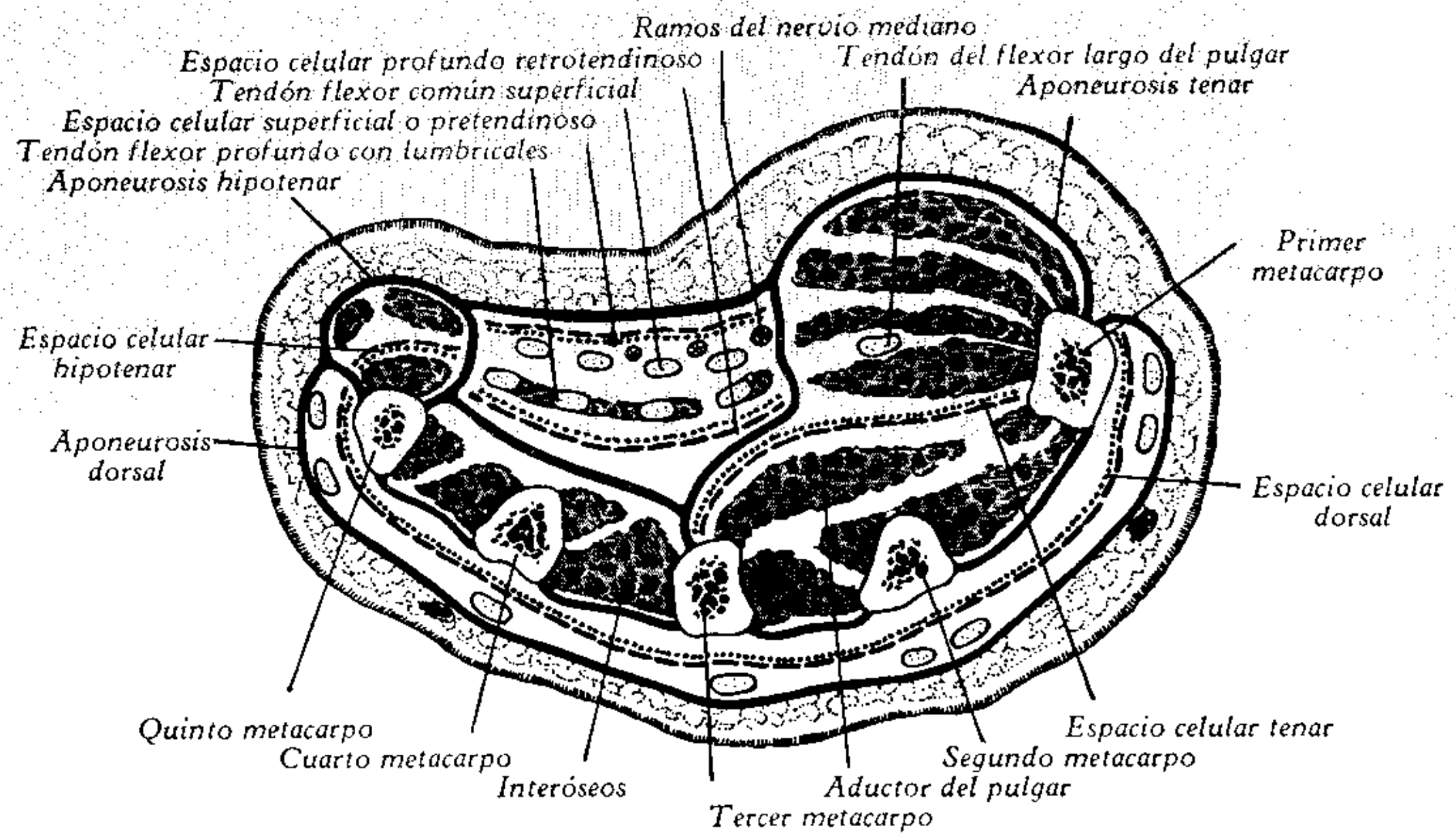

FIG. 414. ESPACIOS CELULARES DE LA MANO VISTOS EN UN CORTE TRANSVERSAL QUE PASE POR LOS METACARPOS. LOS ESPACIOS CON DOBLE LÍNEA PUNTEADA Y LAS APONEUROSIS EN LÍNEA CONTINUA.

auxiliares de las vainas sinoviales, aunque no llegan a alcanzar la función altamente diferenciada de éstas.

MOVIMIENTOS DE LOS DEDOS

Estudio anatómico de la prensión. Los movimientos de los dedos, múltiples y variados y aparentemente complicados, se realizan mediante la coordinación de un sistema muscular cuya disposición, compleja en apariencia, obra de una manera voluntaria realizando el acto fisiológico de la prensión en todas sus formas.

La prensión puede realizarse a *plena mano,* fenómeno enérgico que necesita desplegar más o menos fuerza; y la *prensión en pinza,* suave y delicada, que es la que se emplea para tomar entre el pulgar y el índice o entre el pulgar y cualquier dedo de la mano algún cuerpo, como una hoja de papel, etc.

Para estudiar el movimiento de los dedos debemos comprender por separado el movimiento de los cuatro últimos dedos y aparte los movimientos del pulgar.

La prensión manual o digital es un acto fisiológico motor voluntario que nos permite asir un objeto por intermedio de la presión simultánea de los dedos. Este fenómeno se realiza merced a los movimientos numerosos y variados que se realizan por un sistema muscular que comanda los movimientos de los dedos. La prensión se realiza a *plena mano*

que requiere fuerza muscular; o en *pinza* entre dos o más dedos, realizando la prensión fina y delicada en la que la precisión predomina sobre la fuerza.

Movimientos de los 4 últimos dedos.	Flexión	Flexor común superficial y flexor común profundo	Flexión de 2ª falange sobre la 1ª. Flexiona las 2 últimas falanges sobre la primera	Inervados por el mediano y el cubital
		Interóseos. Lumbricales	Flexiona la 1ª falange sobre la mano	
	Extensión	Extensores comunes de los dedos. Extensor propio del índice. Extensor propio del meñique	Extienden las dos últimas falanges sobre la 1ª y sobre el metacarpo	Inervados por el radial
		Interóseos y lumbricales	Extienden las dos últimas falanges sobre la primera	Inervados por el cubital y por el mediano
	Abducción, separación de los dedos del dedo medio (axial)	Abductor del 5º dedo. Abductor del índice	Inervado por el cubital	
	Aducción, aproximación.	Interóseos palmares	Inervado por el cubital	

El pulgar es un dedo especial independiente del resto de la mano, de la que se diferencia por su columna ósea móvil que comprende el escafoide, el trapecio, el primer metacarpo y sus dos falanges; huesos solidarios uno de otro cuya dinámica está sujeta a los músculos de la eminencia tenar. Fisiológicamente los movimientos de esta columna ósea son muy limitados en la porción carpiana y aumenta progresivamente hasta la extremidad ungueal, pero siempre los movimientos de conjunto de esta columna ósea tienen su eje o centro al nivel de la articulación radioescafoidea; pero más que todo la independencia y característica especial de los movimientos del pulgar están en la *oposición* que le convierte en el dedo maestro de la mano. La oposición del pulgar más que un movimiento es una actitud que le coloca en una posición tal, que le separa de la mano y de los otros dedos, colocándose frente a ellos para ejecutar la prensión.

Movimiento del pulgar	Flexión	Flexor propio y flexor corto del pulgar	Inervados el 1º por el mediano, y el 2º por el mediano y el cubital	
	Extensión	Largo extensor	(extiende 2ª y 1ª falange)	Inervados por el radial
		Corto extensor	(extiende la 1ª sobre el metacarpo)	
	Abducción	Largo abductor	Inervado por el radial	
		Corto abductor	Inervado por el mediano	
	Aducción	Aductor del pulgar	Inervado por el cubital	
		Largo flexor	Inervado por el mediano	
	Oposición	Oponente del pulgar y corto abductor del pulgar	Inervado por el mediano	
		Largo abductor del pulgar	Inervado por el radial	

Considerados los movimientos de los cinco dedos veamos el puño cerrado que para abrirse necesita la intervención, para los cuatro últimos dedos el extensor común, extensor propio del índice y extensor del meñique; además de la intervención de los interóseos y

lumbricales; mientras que el pulgar en este acto se separa del índice a la vez que se coloca en extensión por la acción del largo y del corto extensor de este dedo.

En caso contrario, con la mano abierta para cerrarla se flexionan primero los cuatro últimos dedos llevando el pulpejo contra la palma de la mano, mientras el pulgar permanece en oposición, abducción y flexión para constituir el puño cerrado, y esto se realiza por la acción de los flexores superficial y profundo, del flexor propio del pulgar y de los lumbricales e interóseos interviniendo a la vez el corto flexor, el aductor y el oponente del pulgar.

Para el movimiento de pinza entre el pulgar y el índice, ya sea que se toquen los pulpejos o el pulpejo del pulgar con el borde radial del índice, interviene para este efecto el aductor del pulgar (pinza del aductor), aunque también acesoriamente interviene el flexor largo del pulgar. Cuando se trata de separar el pulgar del índice o de los otros dedos intervienen, primero, el largo y el corto extensor del pulgar, y simultáneamente con éstos, el largo y el corto abductores del pulgar.

MUSCULOS MOTORES DE LOS DEDOS

La diversidad de movimientos que ejecutan los dedos se realizan por un conjunto de músculos que pueden clasificarse en *músculos largos* de inserción antebraquial o braquial y son: los largos flexores de los dedos, extensor común de los dedos, extensores propios del índice y del meñique, largo y corto extensor del pulgar y largo abductor del pulgar; y *músculos cortos* propios de la mano cuya inserción superior se hace en el carpo, en el metacarpo o en los tendones, y éstos son los músculos de las eminencias tenar o hipotenar, los músculos lumbricales y los interóseos palmares y dorsales.

Considerando los dos tiempos de la prensión podemos clasificar en dos categorías los músculos citados. 1º *Músculos de la actitud o de la posición* que colocan los dedos en la actitud que deben tener antes de la prensión, y son éstos el extensor común de los dedos para los cuatro últimos dedos, y para el pulgar, el largo y corto extensor, el largo y corto abductor y el oponente de éste que son los que preparan la mano formando la pinza antes de la prensión. La abducción, que pone a la mano en actitud determinada mediante la abducción del pulgar y la oposición que prepara la pinza delicada entre el pulgar y el índice, formando en todos los casos la actitud previa a la prensión.

2º Los *múculos de la fuerza o del trabajo* que realizan el movimiento de prensión en todas sus formas de fuerza variable y ejecutada mediante los flexores de los dedos, el aductor del pulgar y los interóseos. Resulta de esto que la prensión se realiza en un primer tiempo pasivo, de actitud o posición y segundo tiempo activo y dinámico que realizan propiamente la prensión.

Si recordamos que el sistema muscular que acciona los movimientos de los dedos están inervados por el mediano, el cubital y el radial, estaremos en actitud de comprender cómo la parálisis de cualquiera de estos nervios se traduce por la perturbación de movimientos en los dedos y en la mano interrumpiendo la prensión.

La parálisis del nervio mediano anula la oposición del pulgar y la flexión de los dedos e impide la realización del movimiento de pinza polidigital y por consecuencia de la prensión fina y delicada.

La parálisis del nervio cubital impide la aducción del pulgar impidiendo totalmente el movimiento de pinza entre el pulgar y el índice, dedos que no pueden aproximarse. Igualmente, la flexión de los dos últimos dedos interrumpe la prensión total.

La parálisis del radial interrumpe la prensión por la parálisis de los extensores, pues la posición y la actitud que preceden a la prensión así como la fijación del puño son imposibles de realizar.

CAP. 23

MUSCULOS DEL MIEMBRO INFERIOR

Los músculos del miembro inferior se pueden agrupar, según los diversos segmentos de éste, en *músculos de la pelvis,* del *muslo,* de la *pierna* y del *pie.*

MUSCULOS DE LA PELVIS

Son en número de diez, siete de los cuales se insertan en la cara externa de la pelvis, a saber: el *glúteo mayor,* el *glúteo mediano,* el *glúteo menor,* el *obturador externo,* los dos *gemelos* y el *cuadrado crural.* Los otros tres, cuya inserción se hace en la cara interna de la pelvis, son los siguientes: el *ilíaco,* el *obturador interno* y el *piramidal.* Debe hacerse notar, por último, que el ilíaco ya ha sido descrito, al mismo tiempo que el psoas, entre los músculos de la región posterior del abdomen.

GLUTEO MAYOR

Entre los músculos de la nalga, éste es el más superficial y el de mayor volumen. Se extiende de la base de la pelvis a la parte superior del fémur.

Inserciones. Por arriba se inserta en la quinta parte posterior del labio externo de la cresta ilíaca, en la línea curva posterior de la fosa ilíaca externa, en la aponeurosis lumbar, en la cresta del sacro y del cóccix y en los tubérculos sacros posteroexternos, así como en el ligamento sacroilíaco posterior y en el ligamento sacrociático mayor. A partir de estos lugares, las fibras del músculo se dirigen hacia abajo y afuera; salvo las inferiores, que se fijan en la aponeurosis femoral, justamente en el sitio donde se confunde con el tensor de la fascia lata; el resto, que constituye la mayor parte de la masa muscular, va a insertarse a la cresta del glúteo mayor que une al gran trocánter con la línea áspera. (Fig. 415.)

Relaciones. Su cara superficial está cubierta por la aponeurosis, la cual emite hacia el interior del músculo múltiples tabiques interfasciculares. Una gruesa capa de tejido adiposo, situada entre la piel y la aponeurosis, aumenta el volumen y modela la forma de esta región. La cara profunda del glúteo mayor cubre al glúteo mediano, al piramidal, a los dos gemelos, al cuadrado crural, a los músculos que se insertan en el isquion y al paquete neurovascular que atraviesa por la escotadura ciática mayor; cubre, asimismo, a las dos bolsas serosas que facilitan su deslizamiento, a saber: la bolsa isquiática, sobre el isquion, y la bolsa trocantérea, adosada a la cara externa del trocánter mayor.

El borde superior del músculo queda separado del tensor de la fascia lata por un espacio triangular en cuyo fondo se encuentra el glúteo mediano y que se halla cubierto por una fuerte aponeurosis que se confunde con la de la fascia lata. El borde inferior marca el pliegue glúteo, el cual está definido exteriormente gracias a los tabiques fibrosos que fijan la piel de este lugar a la aponeurosis glútea.

Inervación. Por su cara profunda se introducen los ramos del nervio ciático menor o glúteo inferior, ramo colateral del plexo sacro, que lo inervan.

Acción. Produce la extensión y rotación hacia fuera del fémur, cuando toma su punto fijo en la pelvis; en cambio, si el fémur permanece fijo, extiende la pelvis, facilitanto la

estación bípeda. Su gran desarrollo en el hombre se encuentra en relación con esta última posición.

GLUTEO MEDIANO

Se extiende de la fosa ilíaca externa al gran trocánter.

Inserciones. Su extensa zona de inserción superior abarca los tres cuartos anteriores del labio externo de la cresta ilíaca; la fosa ilíaca externa en la superficie comprendida

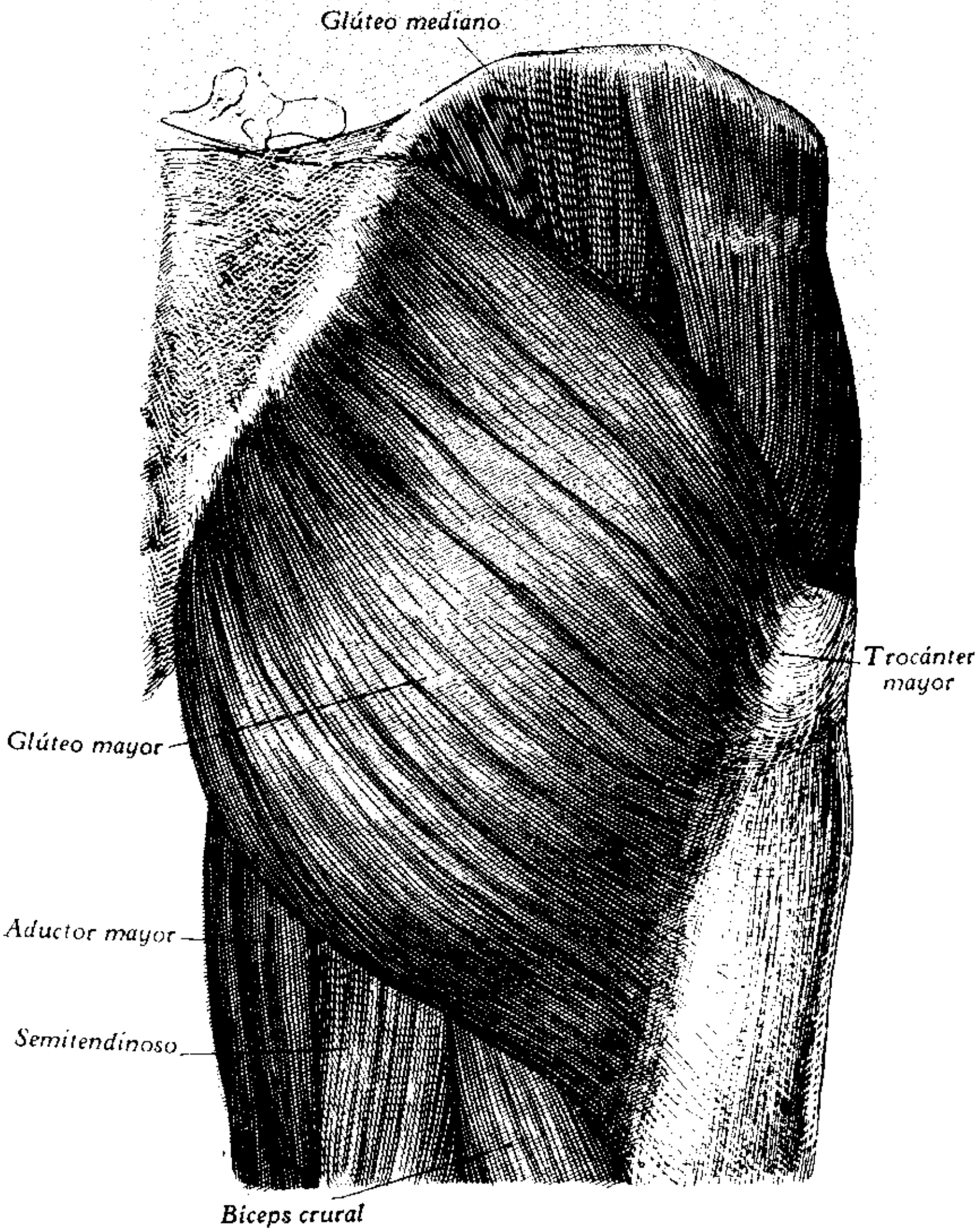

FIG. 415. MÚSCULO GLÚTEO MAYOR.

entre las dos líneas curvas, la aponeurosis glútea y en un puente fibroso que se extiende del ilíaco al sacro y que transforma la escotadura ciática en orificio por el cual pasan los vasos glúteos superiores. Después, sus fibras convergen hacia abajo en un tendón fuerte y ancho que va a terminar a la cara externa del gran trocánter. (Fig. 416.)

Relaciones. Se halla cubierto por el glúteo mayor en su parte posterior y por el tensor de la fascia lata en su parte anterior, mientras el resto de la cara superficial está en relación directa con la aponeurosis glútea y con la piel. Su cara profunda cubre la fosa ilíaca externa y el glúteo menor. El borde anterior del músculo se relaciona con el tensor de la fascia lata y, su borde posterior, con el borde superior del piramidal.

Inervación. Por la cara profunda recibe varios ramos nerviosos procedentes del nervio glúteo superior, rama colateral del plexo sacro.

Acción. El músculo en conjunto funciona como abductor del fémur, al mismo tiempo que lo hace girar hacia dentro. Sin embargo, el movimiento producido por la contracción

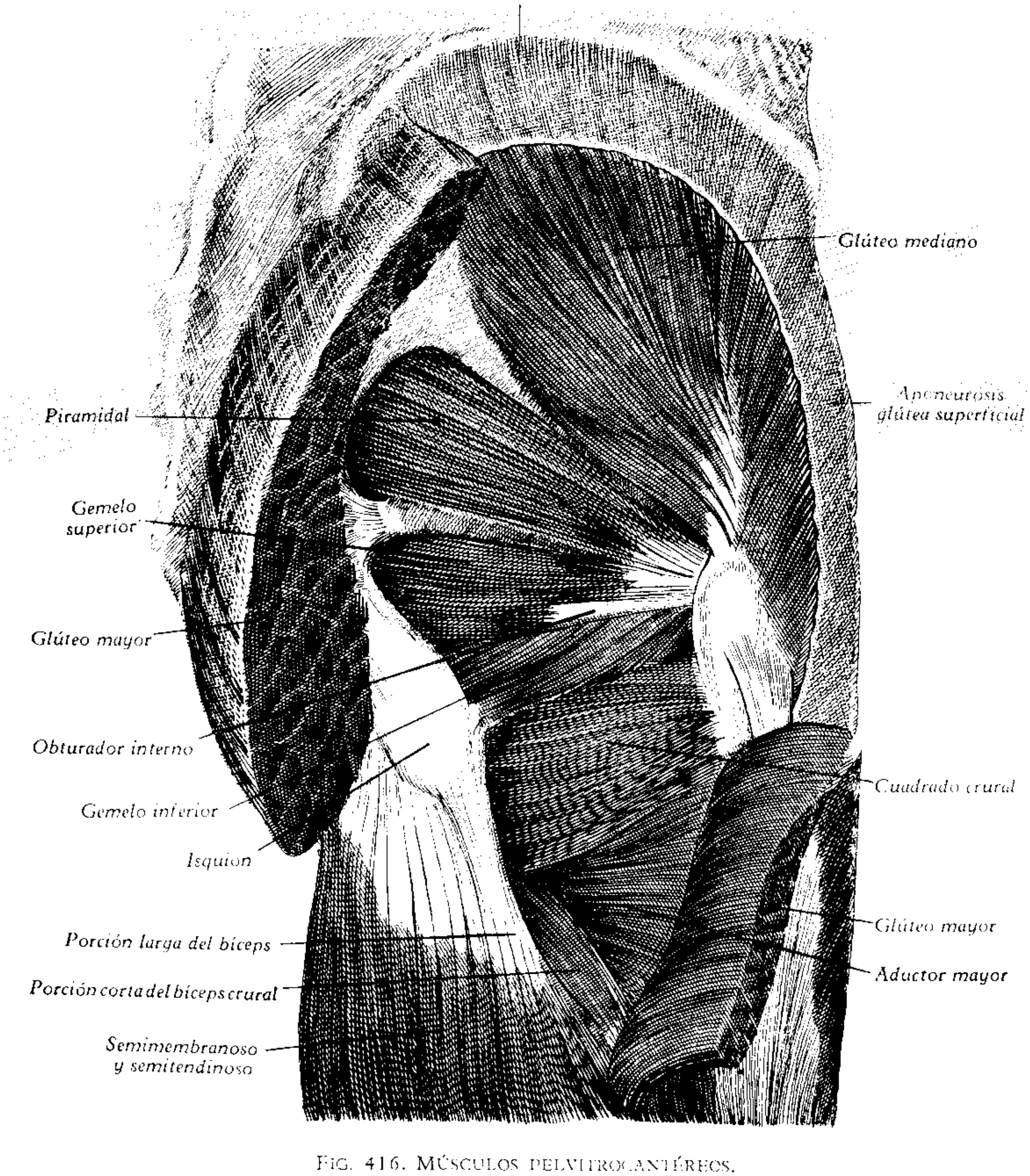

FIG. 416. MÚSCULOS PELVITROCANTÉREOS.

aislada de los fascículos posteriores de este músculo, dirigidos oblicuamente hacia abajo y adelante, aunque también de abducción, es un poco diferente, puesto que hace girar al fémur hacia fuera. Cuando el trocánter permanece fijo, la acción de este músculo es auxiliar de la del glúteo mayor, contribuyendo a mantener erguida la pelvis.

GLUTEO MENOR

Este músculo, situado por dentro y por delante del precedente, se extiende, como él, de la fosa ilíaca externa al trocánter mayor.

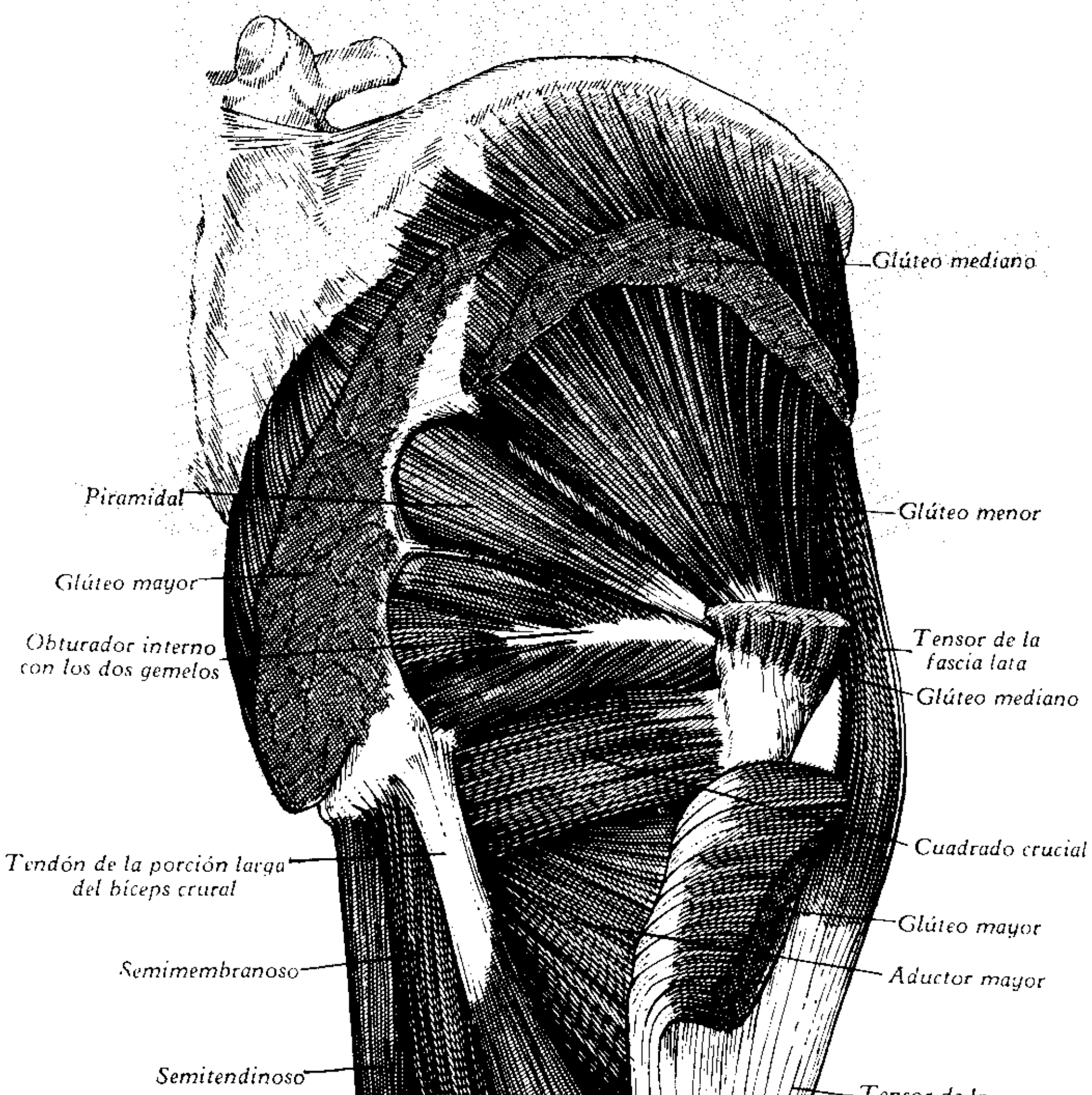

FIG. 417. MÚSCULOS PELVITROCANTÉREOS. CAPA PROFUNDA.

Inserciones. Su inserción superior se hace en la superficie de la fosa ilíaca externa que se extiende por delante de la línea curva anterior y en la parte más anterior de la cresta ilíaca. Sus fibras, dispuestas en forma de abanico, convergen en un tendón resistente que va a insertarse a la parte externa del borde anterior y del borde superior del gran trocánter. (Fig. 417.)

Relaciones. Su cara superficial se halla totalmente cubierta por el glúteo mediano, en tanto que su cara profunda está en relación con la fosa ilíaca externa, con el tendón reflejo del recto anterior del muslo y con la articulación coxofemoral. Su borde anterior se encuentra cubierto por el mismo borde del glúteo mediano y su borde posterior se relaciona con el borde superior del piramidal.

Inervación. La inervación de este músculo, como la del precedente, se halla a cargo del nervio glúteo superior, ramo del plexo sacro.

Acción. Tiene la misma acción que el glúteo mediano.

PIRAMIDAL DE LA PELVIS

Se extiende de la cara anterior del sacro al trocánter mayor.

Inserciones. Su inserción interna se hace en los lugares que se enumeran a continuación: perímetro de los agujeros sacros anteriores, canales sacros correspondientes a la segunda, tercera y cuarta vértebra sacras, parte superior de la escotadura ciática mayor y cara anterior del ligamento sacrociático mayor. Después sus fibras convergen, al mismo tiempo que se dirigen hacia fuera, atraviesan la escotadura ciática mayor y van a terminar merced a un tendón que se inserta en el borde superior del gran trocánter.

Relaciones. En su porción intrapélvica se relaciona por delante con el recto, con los vasos hipogástricos y con el plexo sacro, y por detrás, con el sacro.

A su paso por la escotadura ciática mayor, está en relación por arriba con el nervio y vasos glúteos superiores y, por abajo, con el ciático mayor, el ciático menor, vasos y nervios pudendos internos y vasos isquiáticos.

En su porción extrapélvica se halla cubierto por el glúteo mayor y cubre a su vez la articulación coxofemoral.

Inervación. Por su cara profunda se introduce en el músculo un ramo del plexo sacro, conocido con el nombre de nervio del piramidal.

Acción. La contracción de este músculo hace girar al fémur hacia fuera.

GEMELOS DE LA PELVIS

Son dos pequeños músculos que se extienden de la escotadura ciática menor al gran trocánter.

Inserciones. El más superior de estos músculos o gemelo superior se inserta por dentro en la cara externa y en el borde inferior de la espina ciática; la inserción interna del inferior se hace en la cara externa de la tuberosidad isquiática. Ambos músculos se dirigen hacia fuera, adosados al músculo obturador interno e íntimamente relacionados con él; van a terminar, unidos al tendón de éste, en la cavidad digital del trocánter mayor. En rigor, estos pequeños músculos deben considerarse como simples haces de inserción extrapélvica del obturador interno. (Fig. 418.)

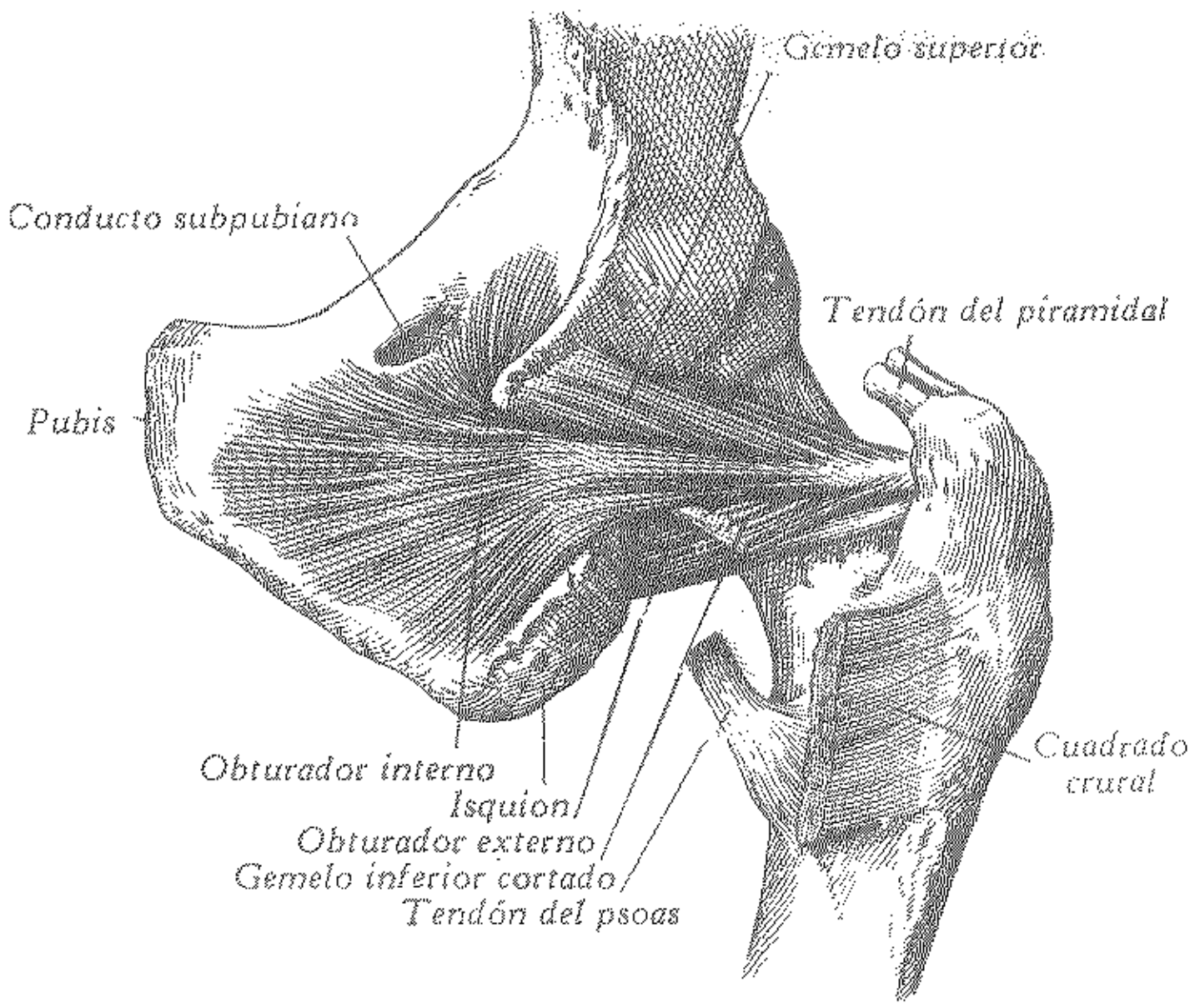

FIG. 418. OBTURADOR INTERNO Y GEMELOS, VISTOS POR ATRÁS

Relaciones. Están cubiertos por el glúteo mayor, del que se hallan parcialmente separados por los nervios ciáticos mayor y menor y por los vasos isquiáticos; por delante se relacionan con la articulación coxofemoral.

Inervación. Ambos músculos están inervados por ramos procedentes del plexo sacro, pero mientras el destinado al superior es común con el del obturador interno, el ramo que penetra en el inferior inerva también al músculo cuadrado crural.

Acción. Como el obturador interno, hacen girar el muslo hacia fuera.

OBTURADOR INTERNO

Se extiende de la cara interna de la membrana obturadora al gran trocánter.

Inserciones. Por dentro, su zona de inserción, bastante amplia, se extiende por la cara interna del cuerpo del pubis, por su rama descendente, por la cara interna de la rama ascendente del isquion y cuerpo del mismo y cubre, finalmente, la cara interna de la membrana obturadora. Sus fibras convergen luego hacia atrás y afuera para ir a pasar por

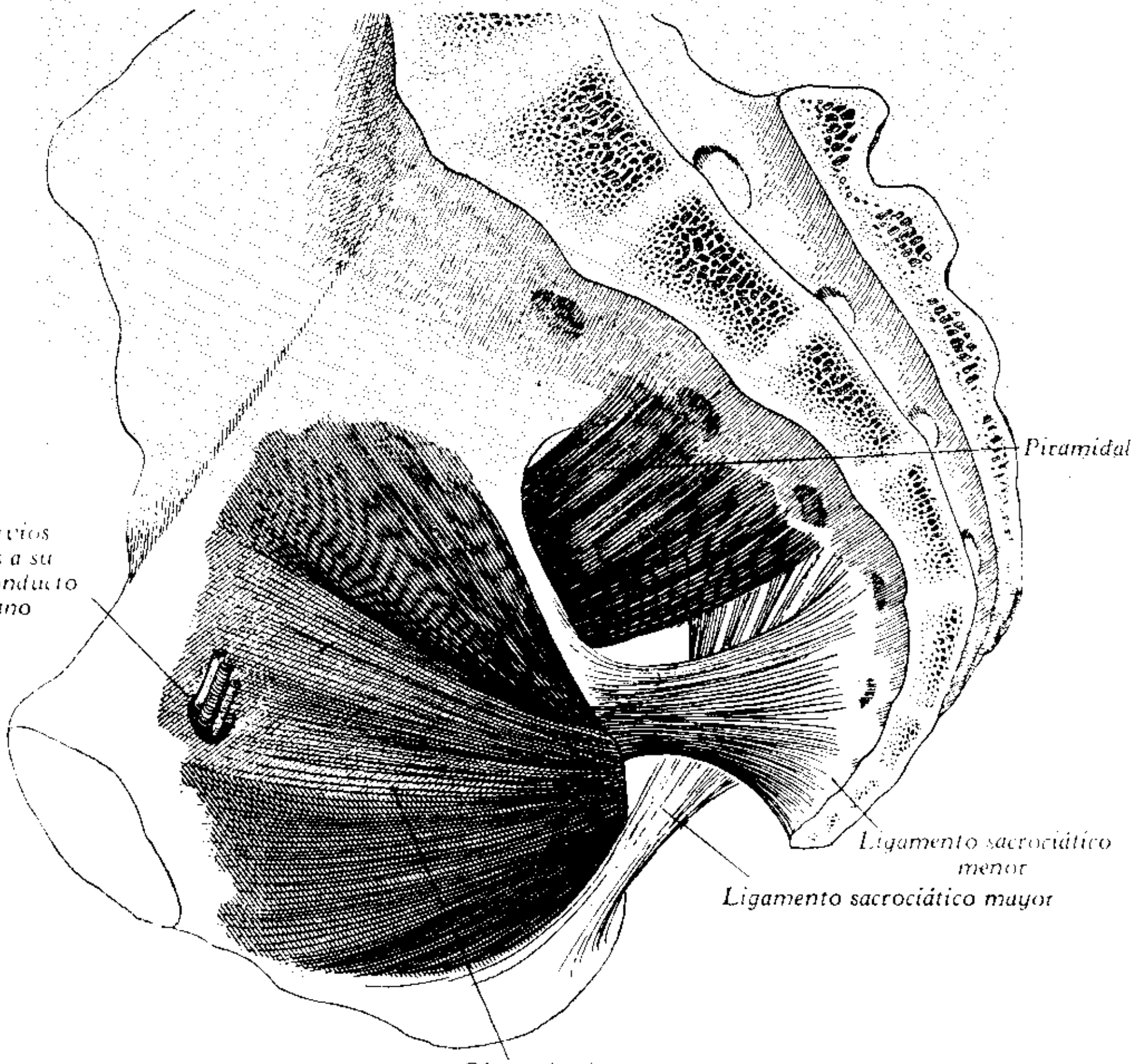

FIG. 419. INSERCIONES INTERNAS DEL OBTURADOR INTERNO Y DEL PIRAMIDAL.

la escotadura ciática menor; aquí, al doblarse en ángulo recto, se dirigen hacia fuera y algo hacia delante, yendo a terminar mediante un tendón redondo, dispuesto casi horizontalmente, que se inserta, por último, en la cavidad digital del gran trocánter, como se aprecia en las figuras 418 y 419.

Relaciones. La cara anterior de su porción intrapélvica cubre la membrana obturadora y el borde óseo que la circunda. La cara posterior de esta misma porción se relaciona con la aponeurosis pélvica y con la inserción del elevador del ano; contribuye también a formar el espacio isquiorrectal.

Para salir de la pelvis, el obturador interno pasa por el orificio limitado por la espina ciática, los ligamentos sacrociáticos y el isquion, cuya superficie, en el lugar de deslizamiento del músculo, está recubierta de cartílago y posee una bolsa serosa que favorece los movimientos de aquél.

En su porción extrapélvica este músculo se halla cubierto por el glúteo mayor y pasa entre los dos gemelos, situados arriba y abajo de él, al mismo tiempo que cubre la articulación coxofemoral.

Inervación. Recibe del plexo sacro un ramo nervioso, el cual, después de salir de la pelvis por la escotadura ciática mayor, vuelve a entrar por la menor, llega al espacio isquiorrectal y va a inervar al obturador interno y al gemelo superior.

Acción. Hace girar al fémur hacia fuera.

OBTURADOR EXTERNO

El obturador externo, colocado al revés que el interno, completamente por fuera de la pelvis, se extiende de los bordes del orificio obturado, por su parte externa, al gran trocánter

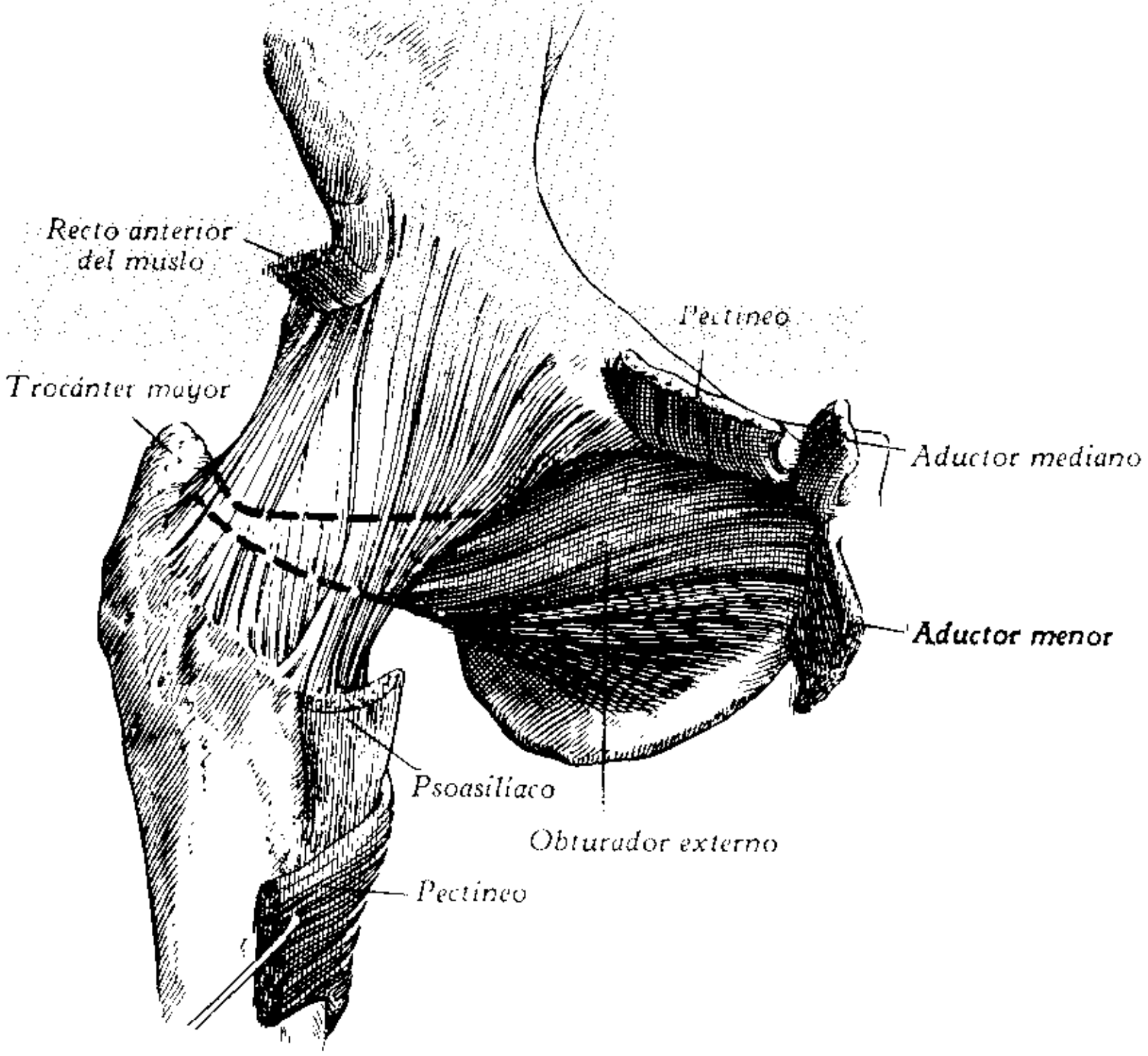

FIG. 420. MÚSCULO OBTURADOR EXTERNO, VISTO POR DELANTE.

Inserciones. Por su parte interna se inserta este músculo en las caras externas del cuerpo, rama horizontal y rama descendente del pubis, así como en la cara externa de la rama ascendente del isquion y en la cinta subpúbica. Al par que convergen, sus fibras se dirigen hacia fuera y atrás, rodean la articulación coxofemoral por su cara posteroinferior y se prolonga en un tendón cilíndrico que va a fijarse a la fosa digital del trocánter mayor. (Fig. 420.)

Relaciones. Por detrás se relaciona con la cara externa de la membrana obturadora y con las superficies óseas que la circundan. Por delante está en relación con el psoasilíaco, con el pectíneo, con los aductores mayor y menor y con el recto interno. Su borde superior corresponde al canal subpubiano y al paquete neurovascular obturador, en tanto que el inferior se relaciona con el cuadrado crural. Finalmente, como ya se ha señalado, la parte externa del músculo rodea la cara posteroinferior de la articulación coxofemoral.

Inervación. Recibe del nervio obturador, ramo del plexo lumbar, su inervación.
Acción. Como los anteriores, este músculo hace girar al fémur hacia fuera.

CUADRADO CRURAL

Se halla colocado este músculo por detrás y debajo de la articulación coxofemoral. Se extiende de la tuberosidad isquiática al gran trocánter.

Inserciones. Por dentro se inserta en el borde externo de la tuberosidad isquiática, y por fuera, en la continuación del borde posterior del gran trocánter. (Véase fig. 416.)

Relaciones. Su cara posterior está cubierta por el glúteo mayor, los nervios ciáticos y los vasos isquiáticos. Por delante se relaciona con el tendón del obturador externo, con la cápsula articular y con el trocánter menor.

Inervación. Está inervado por un ramo procedente del plexo sacro, el mismo que proporciona su inervación al músculo gemelo inferior.

Acción. Su acción es la misma que la de los músculos precedentes: es rotador hacia fuera del fémur.

MUSCULOS DEL MUSLO

Se pueden agrupar en dos regiones, *anteroexterna* y *posterointerna,* las cuales están separadas por dos tabiques intermusculares, análogos a los que limitan las dos regiones del brazo.

REGION ANTEROEXTERNA

Se encuentran en esta región los tres músculos siguientes: el *tensor de la fascia lata,* el *sartorio* o *costurero,* y el *cuadríceps crural.*

TENSOR DE LA FASCIA LATA

Es un músculo situado en la parte externa del muslo, que se extiende de la cresta ilíaca a la extremidad superior de la tibia.

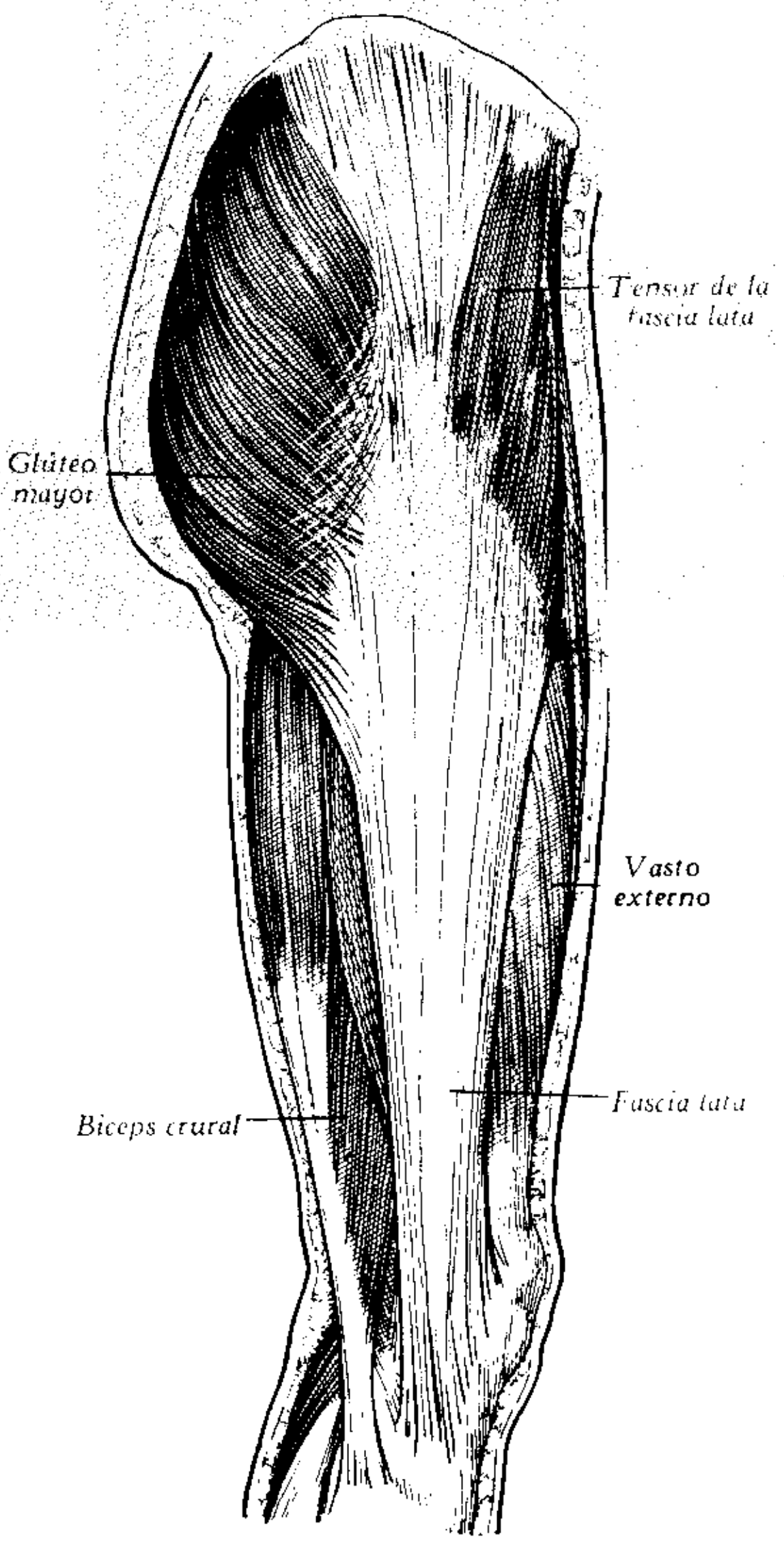

FIG. 421. MÚSCULO TENSOR DE LA FASCIA LATA.

Inserciones. Su inserción superior se hace en la parte más anterior del labio externo de la cresta ilíaca, en la espina ilíaca anterosuperior y en la aponeurosis glútea. Sus fibras se dirigen luego hacia abajo y atrás, dividiéndose en lengüetas tendinosas que se entrecruzan y confunden con la aponeurosis femoral, con la cual descienden para insertarse en la tuberosidad externa de la tibia. (Fig. 421.)

Relaciones. Se halla cubierto por la aponeurosis y por la piel y, a su vez, cubre al glúteo mediano, al recto anterior del muslo y al vasto externo.

Inervación. Próximo al borde posterior de la cara profunda de su masa muscular, se introduce en el tensor de la fascia lata un ramito nervioso que le envía el glúteo superior, ramo del plexo sacro.

Acción. Funciona como tensor de la aponeurosis femoral y como abductor del muslo. También inclina la pelvis hacia el lado del músculo que se contrae y contribuye, en consecuencia, al equilibrio del cuerpo cuando éste descansa sobre un pie.

SARTORIO O COSTURERO

Es un músculo en forma de cinta que se extiende oblicuamente por las caras anterior e interna del muslo, desde la espina ilíaca anterosuperior a la extremidad superior de la tibia.

Inserciones. Superiormente toma inserción en la espina ilíaca anterosuperior y en la parte vecina de la escotadura subyacente. Se dirige después hacia abajo y adentro, y termina a favor de un tendón que va a insertarse en la parte superior de la cara interna de la tibia.

Esta inserción se verifica al mismo tiempo que las de los músculos recto interno y semitendinoso, cuyos tendones divergentes forman, con el del sartorio, la llamada *pata de ganso,* como se ve en la figura 422.

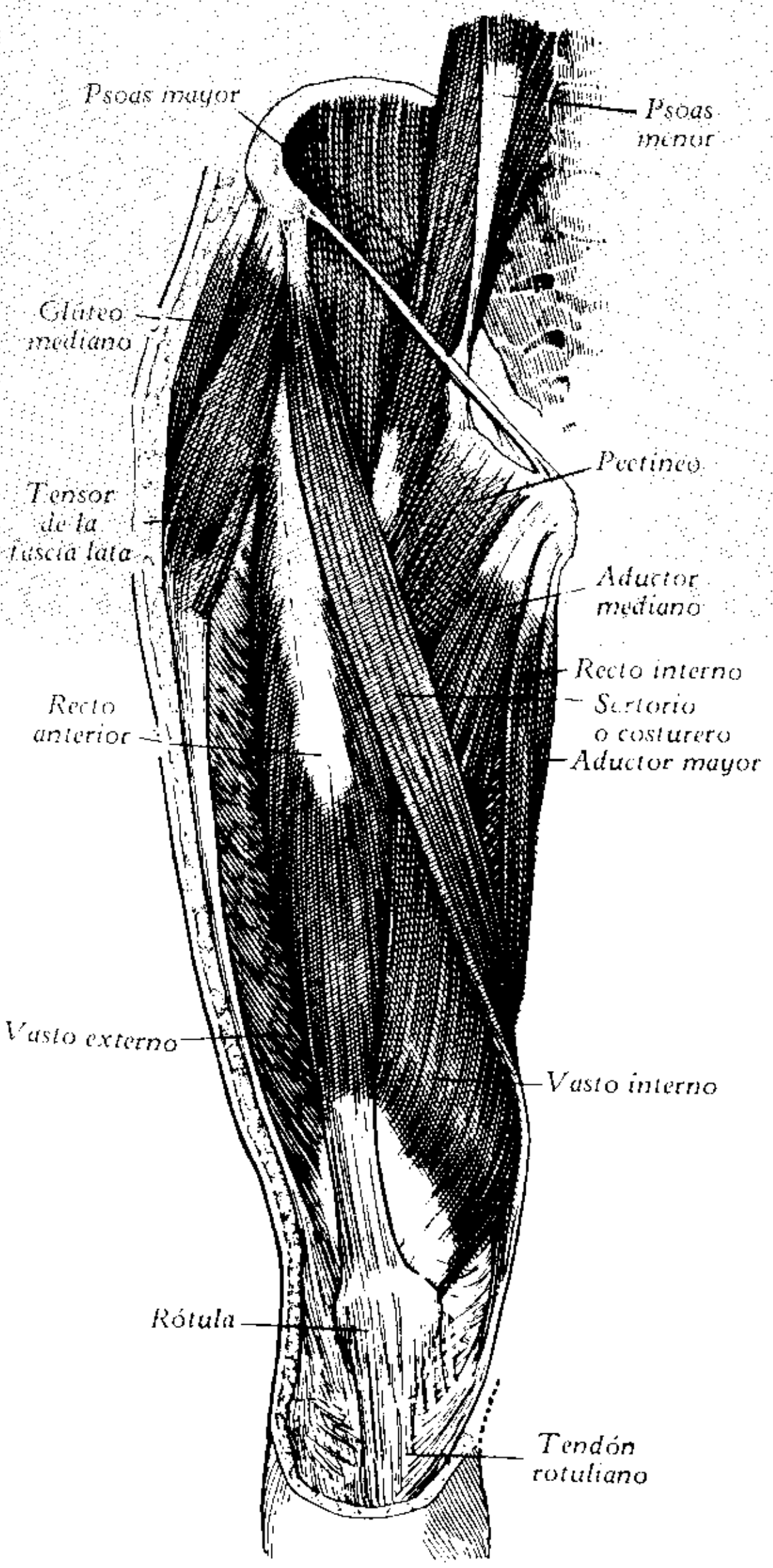

FIG. 422. MÚSCULOS ANTERIORES DEL MUSLO.

Relaciones. La cara superficial del sartorio está cubierta por la aponeurosis y por la piel. Su cara profunda cubre, comenzando por arriba, al recto anterior del muslo, al psoasilíaco, al pectíneo, al aductor mediano, al vasto interno y a la cara interna de la articulación de la rodilla. Su borde interno forma en su tercio superior el lado externo del *triángulo de Scarpa,* triángulo cuyo lado superior está constituido por el arco crural; el interno, por el primer aductor, y en cuyo fondo se encuentran el pectíneo y el psoasilíaco. En el tercio medio del muslo, el sartorio cruza por delante de los vasos femorales. En su parte inferior se ha vuelto completamente interno.

El costurero está perforado por tres ramos nerviosos colaterales del crural que se llaman por eso *ramas perforantes.*

Inervación. Numerosos ramos nerviosos, derivados del nervio musculocutáneo externo, penetran en este músculo.

Acción. La contracción del sartorio produce la flexión de la pierna sobre el muslo y de éste sobre la pelvis. Además, pone el muslo en abducción y lo hace girar hacia fuera,

dirigiendo el talón hacia dentro. La posición que toman por la contracción de este músculo las extremidades inferiores cuando se está sentado, era característica antiguamente de los sastres dedicados a sus labores, y a eso aluden los nombres de sartorio o costurero.

CUADRICEPS CRURAL

Está colocado en la parte anterior del muslo y, como indica su nombre, se halla constituido por cuatro haces musculares. De ellos, el anterior y medio se extiende del hueso ilíaco al tendón común de inserción inferior y se llama *recto anterior;* los otros tres se extienden del fémur al tendón común y se denominan *vasto interno, vasto externo* y *crural.*

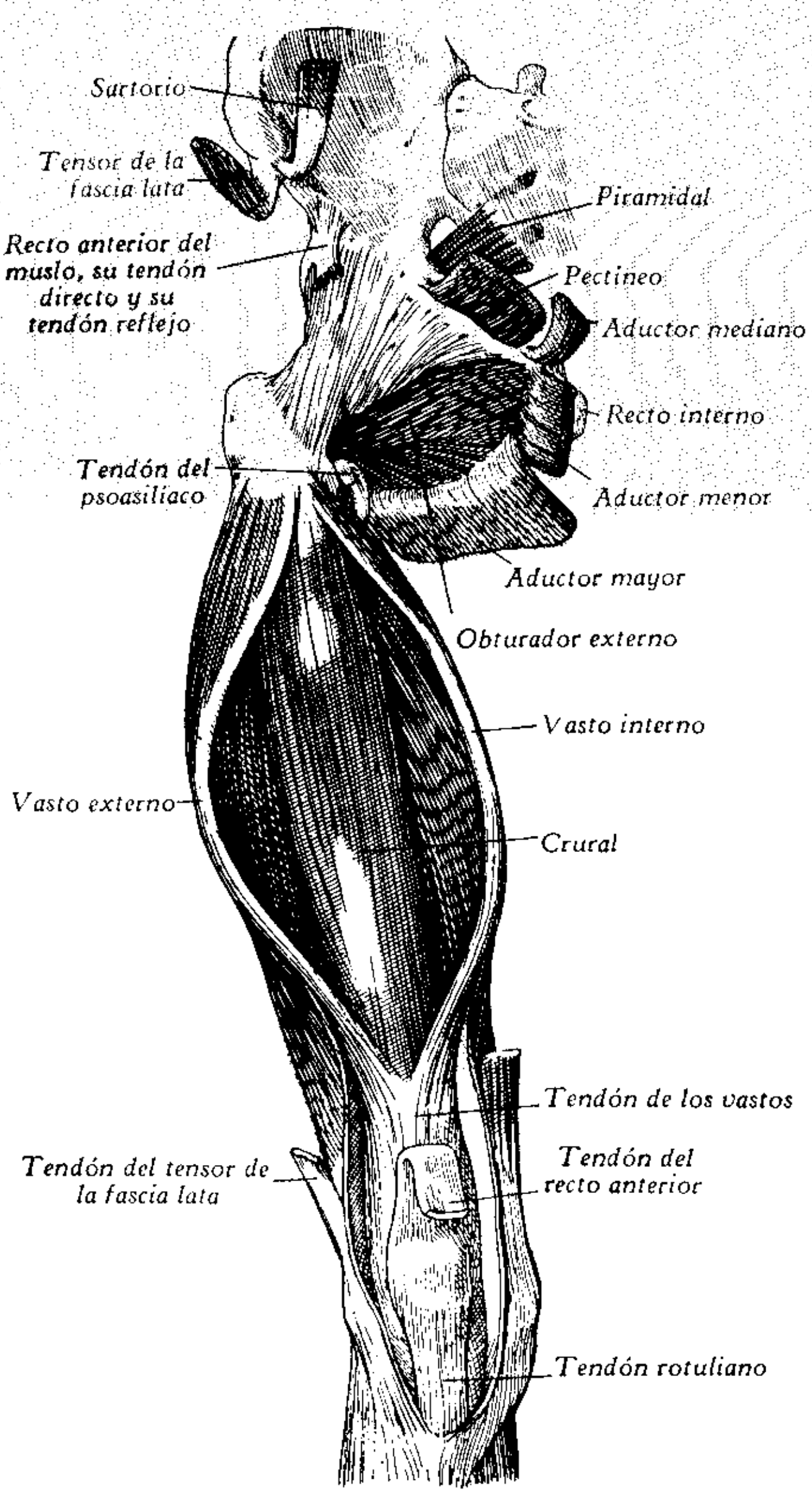

FIG. 423. MÚSCULO CRURAL.

Inserciones. Por su parte superior las cuatro masas musculares que constituyen el cuadríceps se insertan en lugares diferentes. El recto anterior va a fijarse en la espina ilíaca anteroinferior por un tendón cilindroideo o tendón directo y en la parte superior de la ceja cotiloidea, por una prolongación fibrosa o tendón reflejo. El vasto externo se inserta en el borde anterior del trocánter mayor, en la línea rugosa que va de dicho trocánter a la línea áspera y en la mitad superior del labio externo de esta última. El vasto interno se fija en el labio interno de la línea áspera y también en las rugosidades que se extienden de dicha línea al cuello del fémur. Finalmente, el crural, colocado por detrás del recto anterior y entre los dos vastos, va a insertarse en los tres cuartos superiores de las caras anterior y externa del fémur. (Fig. 423.)

Las cuatro porciones del cuadríceps se prolongan por abajo en sendos tendones convergentes. La parte tendinosa del crural consiste en una resistente lámina aponeurótica (aponeurosis de inserción) que se extiende por delante del músculo y que se une, por un lado, al vasto interno, y por otro, a la cara profunda del externo. Las fibras tendinosas, procedentes de las diversas masas musculares, se reúnen por encima de la rótula y forman el tendón del cuadríceps. La fusión de los diferentes tendones, sin embargo, no se completa,

pues aunque unidas perfectamente en sus bordes y adheridas entre sí por trabéculas fibrosas, pueden apreciarse y hasta disociarse en el tendón, aparentemente único, tres láminas tendinosas superpuestas.

La lámina superficial, continuación del tendón del recto anterior, va a insertarse a la parte anterior de la base de la rótula y a la cara anterior de ésta; las fibras más superficiales, sin embargo, pasan por delante de dicho hueso, constituyendo los haces superficiales del ligamento rotuliano, para ir a terminar en la tuberosidad anterior de la tibia.

El plano tendinoso medio está constituido por la unión de los tendones de los vastos que se insertan en la base de la rótula, inmediatamente por detrás de la inserción de la hoja anterior. Ambas láminas tendinosas, la anterior y la media, emiten prolongaciones fibrosas que van a insertarse en los bordes de la rótula, en los bordes del ligamento rotuliano y en la extremidad superior de la tibia. De los tendones de los vastos se desprenden, asimismo, expansiones fibrosas que se dirigen oblicuamente hacia abajo y se entrecruzan por delante de la rótula y del tendón del recto anterior, para ir a insertarse al borde de la meseta tibial del lado opuesto. Finalmente, la lámina profunda, formada por la aponeurosis de inserción del crural, se fija en la base de la rótula, por detrás de la inserción de la hoja media. (Fig. 424.)

En consecuencia, la rótula, salvo en su cara posterior, queda envuelta por las formaciones fibrosas dependientes del tendón del cuadríceps, las cuales constituyen también el aparato ligamentoso anterior de la articulación de la rodilla.

Relaciones. La cara superficial del recto anterior está en relación por arriba con el glúteo menor, el tensor de la fascia lata, el psoasilíaco y el costurero; por abajo se halla cubierta por la aponeurosis y por la piel. Su cara posterior se relaciona con la articulación coxofemoral, con los dos vastos y con el crural.

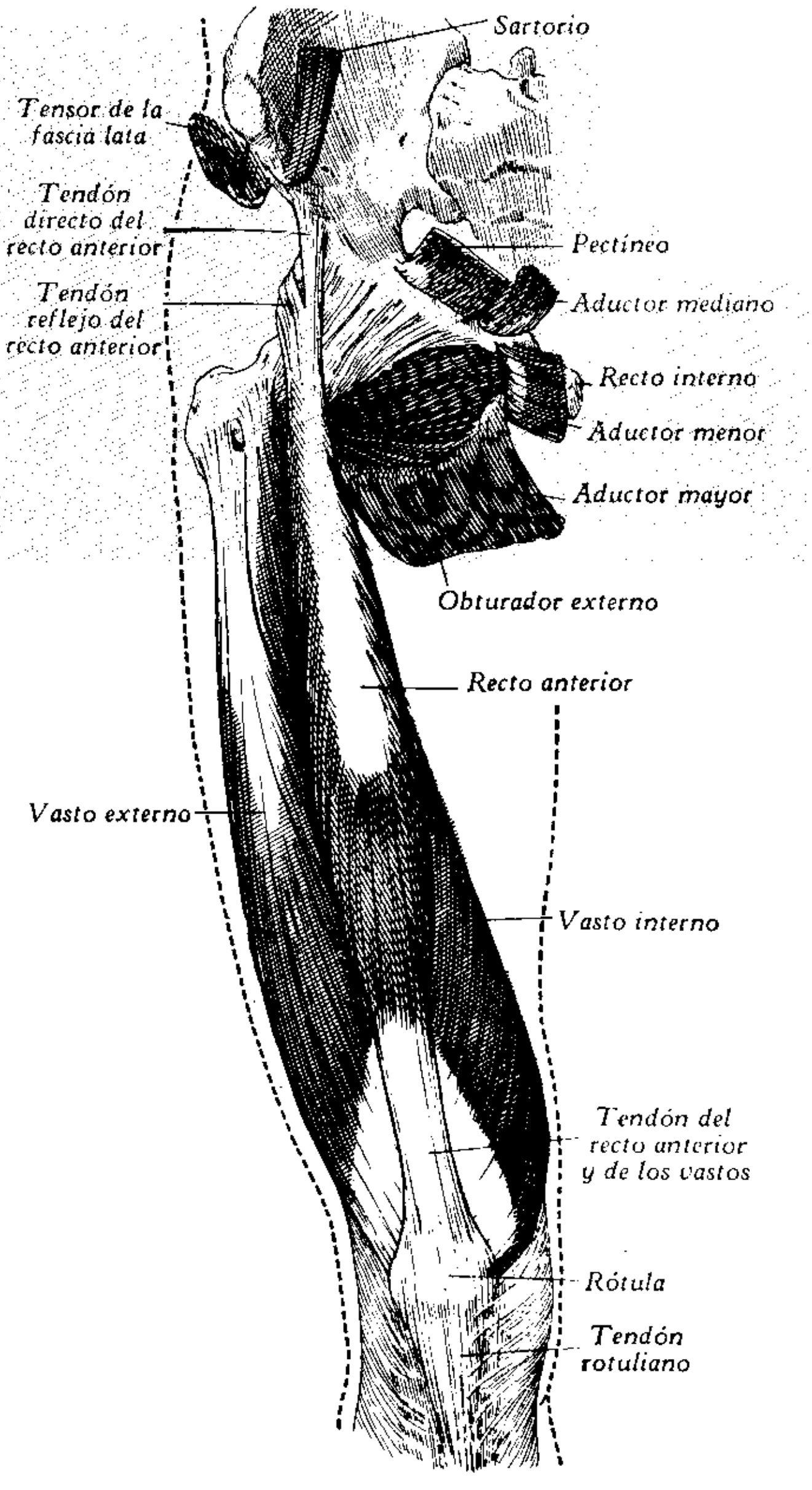

FIG. 424. CUADRÍCEPS CRURAL.

La cara superficial de los dos vastos y la del crural se hallan en relación con el glúteo mayor, con el tensor de la fascia lata, el sartorio y el recto anterior del muslo. Su cara profunda cubre totalmente el cuerpo del fémur, con excepción del intersticio de la línea áspera, donde se insertan los aductores y la porción corta del bíceps.

En el tercio inferior de la cara anterior del fémur se insertan unas fibras musculares que se dirigen hacia abajo y terminan en la bolsa superior de la sinovial de la rodilla. El conjunto de estas fibras recibe el nombre de *músculo tensor de la sinovial de la rodilla* o *músculo subcrural.*

Inervación. Del nervio crural, uno de los ramos terminales del plexo lumbar, se desprenden los ramos que inervan al músculo cuadríceps.

Acción. Esencialmente es un músculo extensor de la pierna sobre el muslo, pero de un modo secundario también puede doblar la pelvis sobre el muslo cuando la extremidad inferior permanece fija.

REGION POSTEROINTERNA

Se encuentran en esta región los siguientes músculos: el *recto interno,* el *pectíneo,* los *tres aductores,* el *bíceps crural,* el *semitendinoso* y el *semimembranoso.*

RECTO INTERNO

Este músculo se extiende, en forma de cinta, de la pelvis a la extremidad superior de la tibia.

Inserciones. Por su parte superior se fija en la cara anterior del pubis, inmediatamente por fuera de la sínfisis, y también en el borde inferior de la rama isquiopúbica. Sus fibras se dirigen después hacia abajo y se prolongan en un largo tendón que va a insertarse, con los otros tendones de la pata de ganso, en la parte superior de la cara interna de la tibia.

Relaciones. Su cara interna, que está cubierta por la aponeurosis y por la piel en casi toda su superficie, se relaciona en su parte inferior con el costurero y la vena safena interna. Su cara externa se halla en relación con el borde interno de los aductores y, por intermedio de una bolsa serosa común a este músculo y al semitendinoso, con la cara interna de la articulación de la rodilla.

Inervación. Se halla inervado el recto interno por un ramo nervioso, procedente del nervio obturador, que se introduce por su cara externa.

Acción. Dobla la pierna sobre el muslo y desplaza a éste hacia dentro (aducción).

PECTINEO

Es un músculo aplanado que va del pubis a la extremidad superior del fémur.

Inserciones. Superiormente se inserta en la cresta pectínea, en el ligamento de Cooper, en la aponeurosis que cubre al propio músculo y en la parte anterior del canal subpubiano. Desde estos lugares, sus fibras siguen hacia fuera y abajo para ir a fijarse en la cresta del pectíneo, comprendida entre la línea áspera y el trocánter menor del fémur.

Relaciones. La cara anterior del pectíneo constituye la parte interna del piso del triángulo de Scarpa y está en relación con la vena y los linfáticos femorales, así como con el músculo aductor mediano. Por su cara posterior se relaciona con la articulación coxofemoral, con el aductor menor, con el obturador externo y con los nervios y vasos obturadores. Su borde externo corre paralelamente al borde interno del psoas; por el espacio que queda entre ambos bordes pasa la arteria femoral. (Véase fig. 309.)

Inervación. Los ramos nerviosos que inervan al pectíneo proceden del nervio musculocutáneo interno y penetran en él por su cara anterior.

Acción. Este músculo es aductor del muslo y lo hace girar hacia fuera. Cuando el muslo permanece fijo, inclina la pelvis hacia delante.

ADUCTORES DEL MUSLO

Estos músculos, en número de tres, se extienden de la rama isquiopúbica a la línea áspera del fémur. El primero, comenzando por delante, se denomina también *aductor mediano;* el segundo, *aductor menor,* y el tercero, *aductor mayor,* teniendo en cuenta sus tamaños respectivos.

Inserciones. El primer aductor o mediano se inserta por arriba en la cara anterior del pubis, entre la sínfisis y la espina; sus fibras se dirigen luego hacia fuera y abajo para insertarse, merced a una aponeurosis atravesada por los vasos perforantes, en el tercio medio del intersticio de la línea áspera. El segundo aductor o menor, colocado por detrás y arriba del primero, se fija superiormente en la cara anterior del cuerpo del pubis y en la rama isquiopúbica; sus fibras divergen al dirigirse hacia fuera y ligeramente hacia abajo y no tardan en dividirse en dos haces musculares, el más superior de los cuales se inserta en la parte superior del intersticio de la línea áspera, en tanto que el inferior se fija en el tercio medio de dicha línea. (Véase fig. 422.)

El tercer aductor o aductor mayor, situado por detrás de los precedentes, se inserta por dentro en la rama isquiopúbica, por debajo de los lugares de inserción del aductor menor; su zona de inserción se extiende hasta la tuberosidad isquiática. Las fibras que componen este músculo irradian de aquellos lugares en forma de amplio abanico, cuyo contorno es aproximadamente triangular. El lado externo del triángulo corresponde a la inserción femoral del músculo y se extiende a lo largo del intersticio de la línea áspera, desde su rama externa de bifurcación superior hasta el tubérculo del cóndilo interno o tubérculo del aductor mayor, pasando por la rama interna de bifurcación inferior de la mencionada línea. Esta larga inserción femoral se realiza mediante una aponeurosis provista de una serie de arcos fibrosos que, con la superficie ósea, origina orificios, por donde atraviesan los vasos perforantes. El más inferior de estos orificios, mucho más amplio que los otros y situado unos cuatro dedos por encima del cóndilo interno, se denomina *anillo del tercer aductor* y por él pasan la vena y la arteria femorales al dirigirse al hueco poplíteo.

Relaciones. El primer aductor se relaciona por atrás con el segundo aductor y con el obturador externo y por delante con la aponeurosis y la piel, así como con el vasto interno y los vasos femorales en su parte inferior. Por su borde interno se halla en relación con el recto interno, en tanto que su borde externo está en contacto, por arriba, con el interno del pectíneo. El segundo aductor está cubierto por el pectíneo y por el primer aductor y se relaciona, por detrás, con el aductor mayor. Su borde externo está en relación con el tendón del psoasilíaco y con el obturador externo, y su borde interno lo está con el recto interno.

El aductor mayor se relaciona por delante con los otros dos aductores y con el pectíneo; por atrás y arriba está en relación con el glúteo mayor, en tanto que en el resto de su extensión mantiene relaciones con la capa muscular de la región posterior del muslo, formada por el semitendinoso, el semimembranoso y la porción larga del bíceps crural, y de la cual se halla parcialmente separado por el nervio ciático mayor. El borde superior del tercer aductor se relaciona con el inferior del cuadrado crural; entre ambos bordes se desliza la arteria circunfleja posterior. El borde interno se halla en relación, por arriba, con la aponeurosis y con la piel, y más abajo, con el recto interno y con el sartorio.

Inervación. El primer aductor recibe ramos nerviosos de los nervios obturador y musculocutáneo interno; en el segundo y en el tercero penetran otros ramos procedentes del obturador. El tercero recibe también un ramo voluminoso derivado del ciático mayor.

Acción. Aproximan el muslo a la línea media. La contracción simultánea de los aductores de ambos lados hace que los muslos se aprieten uno contra otro.

BICEPS CRURAL

Como indica su nombre, es un músculo bifurcado en su parte superior; se extiende del isquion y de la línea áspera a la cabeza del peroné. Las dos ramas en que se halla dividido por arriba son de distinta longitud.

Inserciones. Su *porción larga* se inserta mediante un fuerte tendón, que es común al semimembranoso, en la parte externa de la tuberosidad isquiática; la masa muscular que se origina en dicho tendón cruza oblicuamente por la parte superior de la cara posterior del músculo, dirigiéndose hacia fuera y abajo para ir a unirse con la *porción corta,*

la cual se inserta en el tercio inferior del intersticio de la línea áspera. El cuerpo muscular resultante de la unión de las dos porciones se prolonga inferiormente en un tendón cilíndrico que va a fijarse en la apófisis estiloides de la cabeza del peroné y, merced a expansiones fibrosas, también en la tuberosidad externa de la tibia y en la aponeurosis tibial. (Fig. 425.)

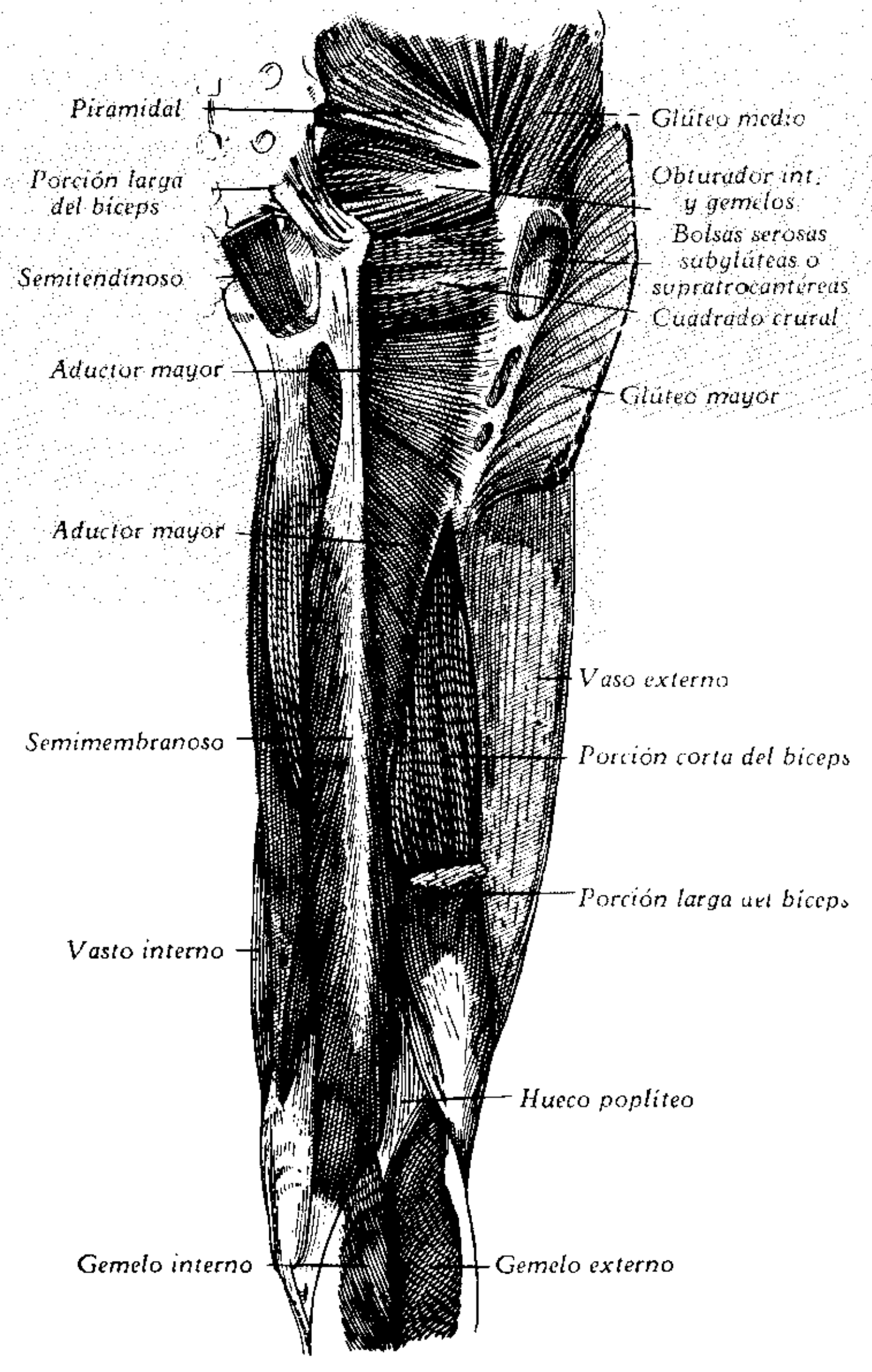

FIG. 425. MÚSCULOS POSTERIORES DEL MUSLO, CAPA PROFUNDA.

Relaciones. Salvo en la parte superior, que se relaciona con el glúteo mayor, la cara posterior del músculo se halla cubierta por la aponeurosis y por la piel. Su cara anterior está en relación con el tercer aductor, con el vasto externo y con el nervio ciático mayor. Su borde interno, en contacto por arriba con el semitendinoso, se aparta de él en su parte inferior para constituir el borde externo y superior del hueco poplíteo.

Inervación. Cada una de sus porciones se halla inervada por un ramo nervioso derivado del nervio ciático mayor.

Acción. Dobla la pierna sobre el muslo y la hace girar ligeramente hacia fuera. De un modo secundario actúa sobre el muslo y lo extiende sobre la pelvis.

SEMITENDINOSO

Este músculo, colocado en la parte interna de la región posterior del muslo, se extiende del isquion a la extremidad superior de la tibia.

Inserciones. Por un tendón, común en su origen con el de la porción larga del bíceps, se inserta en la cara posteroexterna del isquion. Sus fibras se dirigen después hacia abajo y, al llegar a la mitad del muslo, se prolongan en un tendón cilíndrico, que va a fijarse con los otros tendones de la pata de ganso en la parte superior de la cara interna de la tibia.

Relaciones. Casi toda su cara posterior está cubierta por la aponeurosis y por la piel, excepto su parte superior que lo está por el glúteo mayor. Por delante se relaciona con el semimembranoso y con el aductor mayor; por dentro, con estos mismos músculos; finalmente, por fuera se halla en contacto con el bíceps crural, del que se separa en su parte inferior para formar el ángulo superior del hueco poplíteo.

Inervación. Recibe dos ramos nerviosos procedentes del ciático mayor.

Acción. Dobla la pierna sobre el muslo, al mismo tiempo que la hace girar hacia dentro.

SEMIMEMBRANOSO

Este músculo, situado por delante del anterior, se llama así por la forma laminar que presenta en su parte superior. Se extiende del isquion a la extremidad superior de la tibia.

Inserciones. Mediante un ancho tendón se inserta por arriba en la parte posterointerna del isquion, entre los lugares donde se insertan el cuadrado crural por fuera, y el bíceps y semitendinoso por dentro. Las fibras que se originan en el tendón superior se dirigen hacia abajo y se prolongan en un tendón inferior cilíndrico, el cual, después de pasar por detrás del cóndilo interno, va a insertarse en la parte posterior de la tuberosidad interna de la tibia. Este tendón descendente recibe el nombre de *directo* y de él emanan otros dos fascículos, uno de los cuales o *tendón anterior* dirigido hacia delante, ocupa el canal infraglenoideo de la mencionada tuberosidad, en cuya parte anterior se inserta, en tanto que el otro, llamado *tendón recurrente,* se dirige hacia arriba y afuera y, abriendo sus fibras a manera de abanico, va a fijarse en la parte posterior de la cápsula articular de la rodilla, en el espacio que existe entre los dos cóndilos. (Fig. 426.) Este último es el ligamento poplíteo oblicuo de la articulación de la rodilla.

Relaciones. Su cara posterior está en relación con el glúteo mayor, con el semitendinoso y con la aponeurosis. Su cara anterior lo está con el aductor mayor, el gemelo interno, el cóndilo interno y la tuberosidad interna de la tibia, donde existe una bolsa serosa.

Por fuera se relaciona este músculo con el nervio ciático mayor y con el bíceps crural; de este último se aparta en su parte inferior, lo mismo que el semitendinoso, para formar el ángulo superior del hueco poplíteo. Finalmente, por dentro se halla en relación con el aductor mayor y con el recto interno.

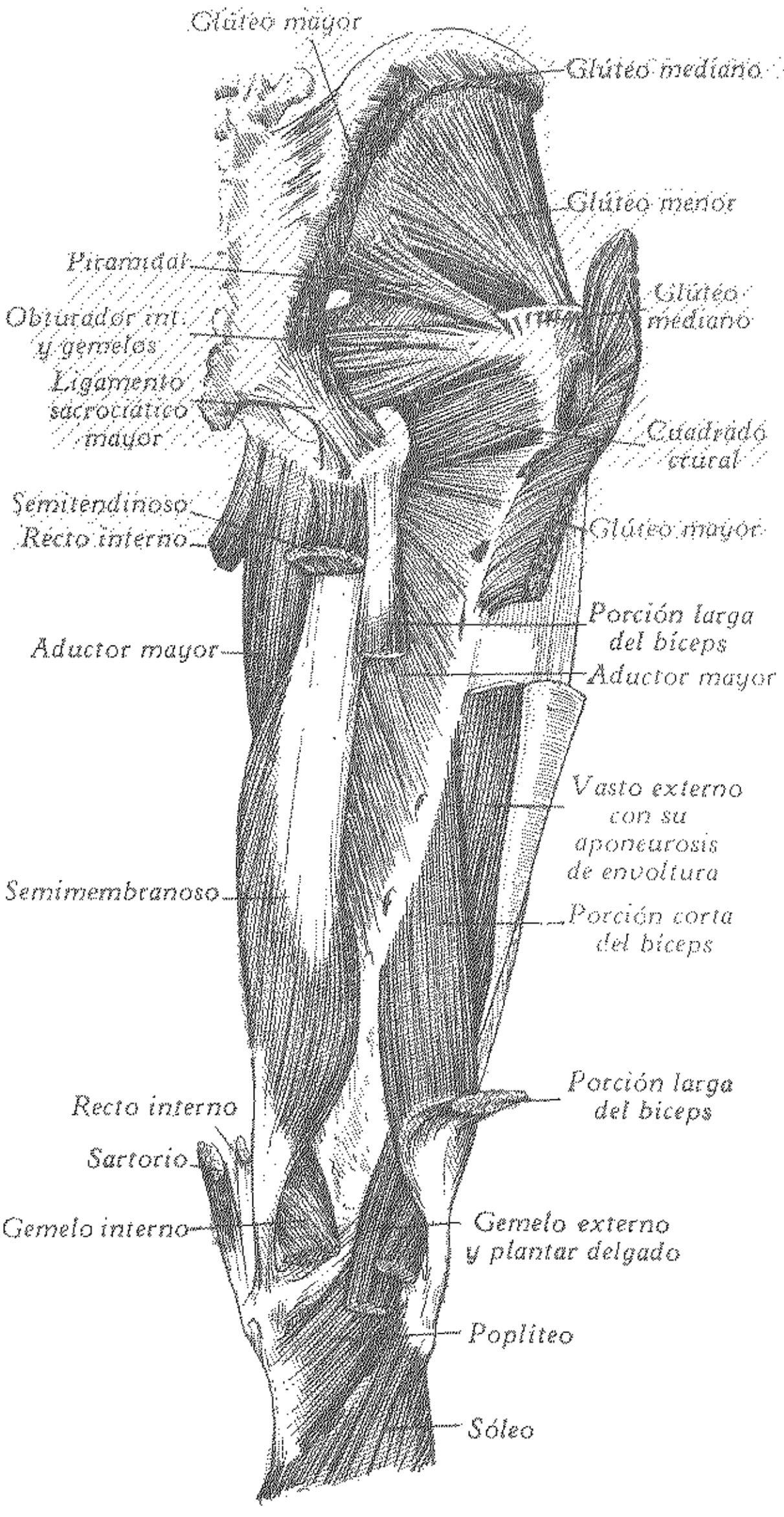

FIG. 426. MÚSCULOS POSTERIORES DEL MUSLO Y DE LA PELVIS.

Inervación. Recibe dos ramos del nervio ciático mayor.

Acción. Como el semimembranoso, dobla la pierna sobre el muslo y la hace girar hacia dentro. Si permanece fija la pierna, extiende la pelvis sobre el muslo.

MUSCULO DE LA PIERNA

Los catorce músculos de la pierna están agrupados en tres regiones, separadas por tabiques aponeuróticos; son las siguientes: *región anterior, región externa* y *región posterior.*

REGION ANTERIOR

Se encuentran en esta región cuatro músculos que se hallan colocados entre el borde anterior de la tibia por dentro, el borde anterior del peroné por fuera y el ligamento interóseo por atrás. Enumerados de adentro hacia fuera, son los que siguen: el *tibial anterior,* el *extensor común de los dedos,* el *extensor propio del dedo grueso* y el *peroneo anterior.*

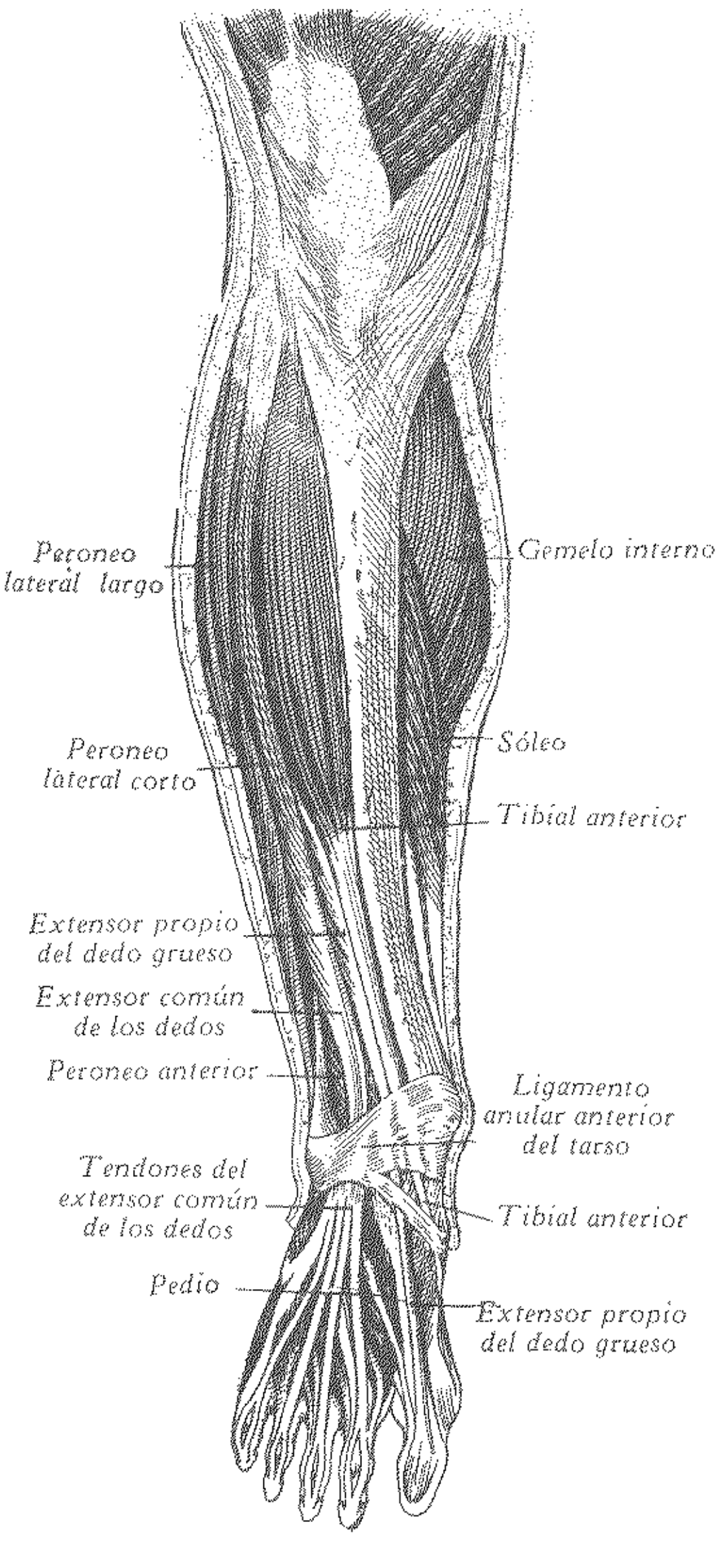

FIG. 427. MÚSCULOS ANTERIORES DE LA PIERNA.

TIBIAL ANTERIOR

Este músculo, cuyo cuerpo tiene la forma de un prisma triangular, se extiende de la extremidad superior de la tibia al primer metatarsiano. (Fig. 427.)

Inserciones. Superiormente se inserta en la tuberosidad anterior de la tibia, de modo especial en el tubérculo del tibial anterior, y también en los dos tercios superiores de la cara externa de la tibia, en la aponeurosis que cubre al propio músculo, en el ligamento interóseo y en el tabique fibroso que separa al tibial anterior del extensor de los dedos. Sus fibras descienden verticalmente y se prolongan por un fuerte tendón que va a fijarse en el primer hueso cuneiforme y en la extremidad posterior del primer metatarsiano.

Relaciones. Su porción muscular está en relación por dentro con la cara externa de la tibia. Por fuera, con el extensor común de los dedos y el extensor propio del dedo grueso, así como con el paquete neurovascular tibial anterior que pasa por su parte posteroexterna. Por detrás se relaciona con el ligamento interóseo. Finalmente, por delante está cubierto por la aponeurosis y por la piel. Su porción tendinosa se halla en relación, por delante, con la aponeurosis y con el ligamento anular anterior del tarso. En el pie está también en relación por su cara superficial con la aponeurosis, en tanto que su cara profunda lo está con la articulación tibiotarsiana, el astrágalo, el escafoides y el primer cuneiforme. (Véase fig. 427.)

Inervación. Penetran en este músculo dos ramos nerviosos, uno de los cuales está destinado a su parte superior, mientras el otro penetra en la inferior. Ambos ramos de-

rivan del nervio tibial anterior, que procede a su vez del ciático poplíteo externo. Algunos filetes nerviosos, emanados directamente de este último nervio, se introducen también en el músculo.

Acción. Funciona como flexor y aductor del pie. Lo hace girar, además, hacia dentro.

EXTENSOR COMUN DE LOS DEDOS

Es un músculo aplanado y colocado por el lado externo del anterior, que se extiende de la extremidad superior de la pierna a los cuatro últimos dedos.

Inserciones. La tuberosidad externa de la tibia y la mitad superior de la cara interna del peroné, así como también la aponeurosis tibial, los tabiques intermusculares y el ligamento interóseo, son los lugares de inserción superior de este músculo. Sus fibras descienden luego casi verticalmente y se continúa por un fuerte tendón que cruza por detrás del ligameto anular anterior del tarso y se divide en seguida en otros cuatro. Cada uno de estos tendones, al llegar a la articulación metatarsofalángica, se subdivide en tres láminas tendinosas, de las cuales la media va a terminar en la extremidad posterior de la segunda falange, mientras las dos laterales se reúnen más adelante en una lámina única que va a fijarse en la cara superior de la tercera, como se puede ver en la figura 428.

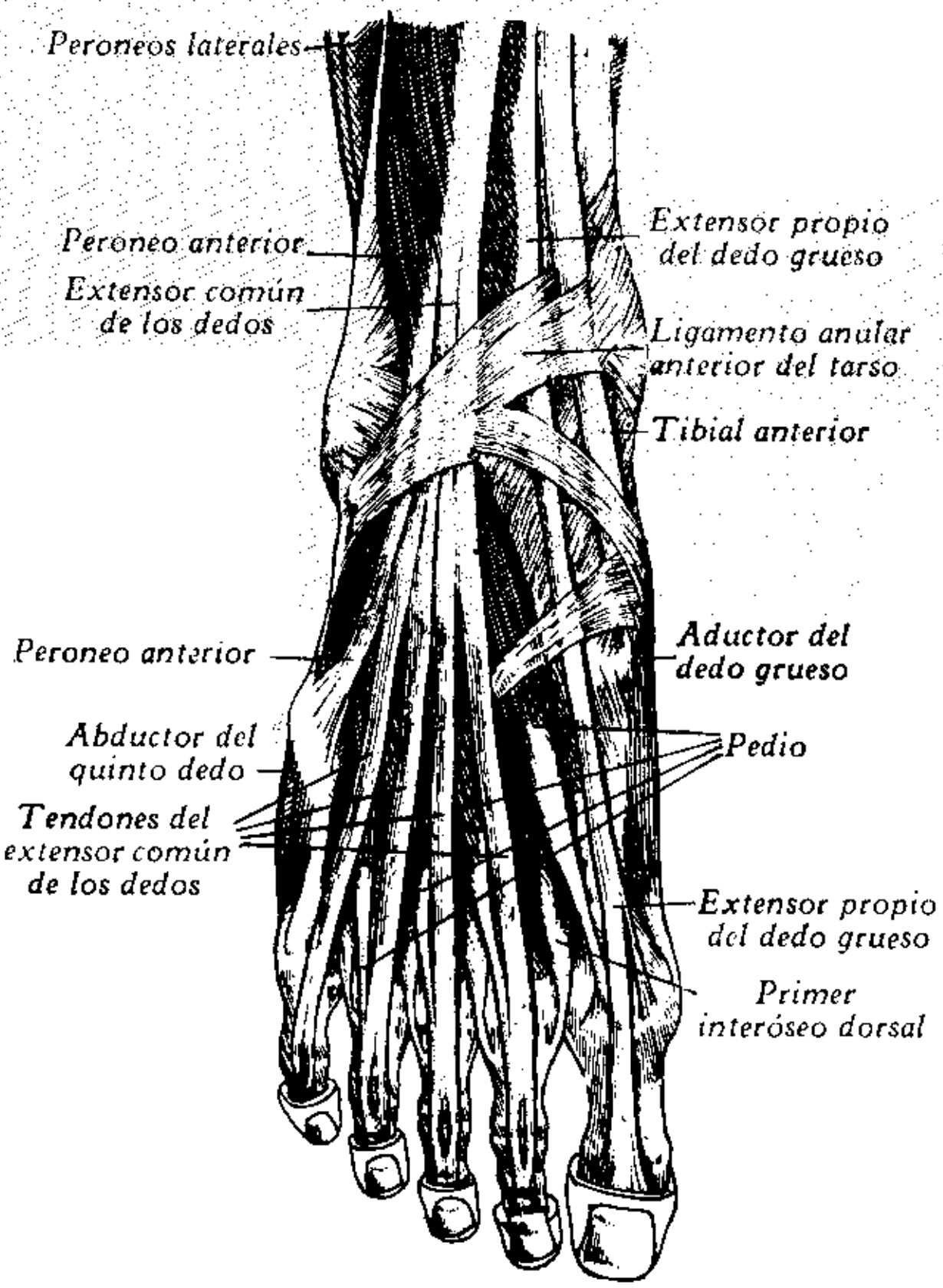

FIG. 428. TENDONES EXTENSORES DE LOS DEDOS DEL PIE

Relaciones. Por arriba del ligamento anular, está en relación por dentro con el tibial anterior, con el paquete neurovascular y con el extensor propio del dedo grueso. Por fuera se relaciona con los músculos peroneos; por delante, con la aponeurosis y la piel, y por atrás, con el ligamento interóseo y el peroné. En el dorso del pie pasa sobre el músculo pedio y sobre la cara dorsal de las falanges, y por encima se halla cubierto por la aponeurosis y la piel.

Inervación. Penetran en el extensor común diversos ramos procedentes del nervio ciático poplíteo externo y un ramo colateral del tibial anterior.

Acción. Es primordialmente extensor de los dedos sobre el pie, pero también dobla a éste sobre la pierna y lo dirige ligeramente hacia fuera (abducción).

EXTENSOR PROPIO DEL DEDO GRUESO

Aunque en un plano posterior, está colocado entre los dos músculos precedentes y se extiende del tercio medio de la pierna al dedo grueso del pie.

Inserciones. Su inserción superior se hace en el tercio medio de la cara interna del peroné y en el ligamento interóseo.

Hacia abajo sus fibras se continúan por un tendón que cruza el cuello del pie y va a terminar por medio de una expansión fibrosa a la cara superior de la última falange del dedo grueso. (Véase fig. 427.)

Relaciones. Más arriba del ligamento anular se halla cubierto por el tibial anterior y por el extensor común de los dedos, así como por la aponeurosis y por la piel; por su lado interno está en relación con el tibial anterior y con el paquete neurovascular. En el dorso del pie está cubierto por la aponeurosis y la piel; bordea el lado interno del pedio y se extiende sobre el primer metatarsiano y sobre las falanges del dedo grueso.

Inervación. Por la parte superior de su cara externa recibe un ramo nervioso colateral del tibial anterior.

Acción. Extiende el dedo grueso sobre el pie y dobla a éste sobre la pierna.

PERONEO ANTERIOR

Es un músculo delgado, auxiliar del extensor común de los dedos, y se halla situado en el lado externo de éste. Es inconstante.

Inserciones. Por su parte superior se inserta en la mitad inferior de la cara interna del peroné. Sus fibras descienden, dirigiéndose hacia delante, y se prolongan por un tendón que después de cruzar por detrás del ligamento anular anterior va a fijarse en la base del quinto metatarsiano.

Relaciones. Cubierto por delante por la aponeurosis y la piel, está en relación por dentro con el extensor común; por fuera con los peroneos y, por detrás, con el peroné. En el dorso del pie pasa oblicuamente sobre la cara dorsal del músculo pedio y se halla cubierto también por la aponeurosis y la piel.

Inervación. En su masa muscular penetra un ramo nervioso derivado del tibial anterior.

Acción. Es flexor y abductor del pie. También lo hace girar hacia fuera.

REGION EXTERNA

Se encuentran solamente dos músculos en esta región, a saber: el *peroneo lateral largo* y el *peroneo lateral corto.*

PERONEO LATERAL LARGO

Se extiende de la parte superior del peroné al primer metatarsiano.

Inserciones. Por arriba se fija en la cara externa y borde anterior del peroné, llegando su inserción hasta la tuberosidad externa de la tibia, y también en el borde anterior y en el borde externo del peroné. Sus fibras descienden verticalmente y se prolongan en un tendón robusto que cruza por detrás del maléolo externo, alcanza la cara externa del calcáneo, rodea el borde externo del pie, pasa por el canal del cuboides, cruza la planta del pie oblicuamente hacia adentro y adelante, y va a terminar, por último, en la extremidad posterior del primer metatarsiano, extendiéndose algunos fascículos a la cara inferior del primer cuneiforme. (Véase fig. 429.)

Relaciones. En la pierna se relaciona, por dentro, con el peroné y con el peroneo corto; por fuera, con la aponeurosis y la piel; por detrás, con los músculos posteriores de la pierna y, por delante, con el extensor común y el peroneo anterior. En el cuello del pie, cruza por el lado externo de la articulación correspondiente, junto al tendón del peroneo corto y envuelto en la misma vaina fibrosa, de la que se desprende para ir a la planta del pie, donde pasa por el canal del cuboides, separado de los músculos de la planta del pie por el ligamento calcaneocuboideo inferior.

Inervación. El nervio musculocutáneo, ramo del ciático políteo externo, cuando atraviesa al músculo en su parte superior, emite dos ramos nerviosos destinados a este músculo.

Acción. Extiende el pie, lo dirige hacia fuera y lo hace girar en este mismo sentido; es, pues, extensor, abductor y rotador hacia fuera, del pie.

PERONEO LATERAL CORTO

Está colocado por dentro del anterior y es mucho más corto que él. Se extiende de la parte media del peroné al borde externo del pie.

Inserciones. Por su parte superior sus fibras se insertan en el tercio medio de la cara externa y del borde anterior del peroné y en los tabiques intermusculares vecinos.

Sus fibras descienden verticalmente y se continúan por un tendón que rodea al maleólo externo por su parte posterior; cruza, dentro de la misma vaina fibrosa que el tendón del peroneo largo, la cara externa del calcáneo y va a fijarse en la apófisis estiloides del quinto metatarsiano. (Fig. 429.)

Relaciones. Su cara externa está cubierta por el peroneo largo, la aponeurosis y la piel; en cambio, su cara interna cubre al peroné, así como a la articulación tibiotarsiana y a la cara externa del calcáneo.

Inervación. Recibe por su cara profunda un ramo nervioso, colateral del nervio musculocutáneo.

Acción. Es abductor del pie y lo hace girar ligeramente hacia fuera.

REGION POSTERIOR

Los músculos de esta región están agrupados en dos planos o capas. En el superficial o posterior se encuentran los *dos gemelos*, el *sóleo* y el *plantar delgado;* el profundo o anterior está formado por el *poplíteo*, el *tibial posterior* el *flexor común de los dedos* y el *flexor propio del dedo grueso.*

GEMELOS DE LA PIERNA

Son dos músculos de forma ovalada colocados casi simétricamente a los lados del plano sagital de la pierna.

Se extienden de los cóndilos del fémur al calcáneo.

El tendón inferior es común a ambos.

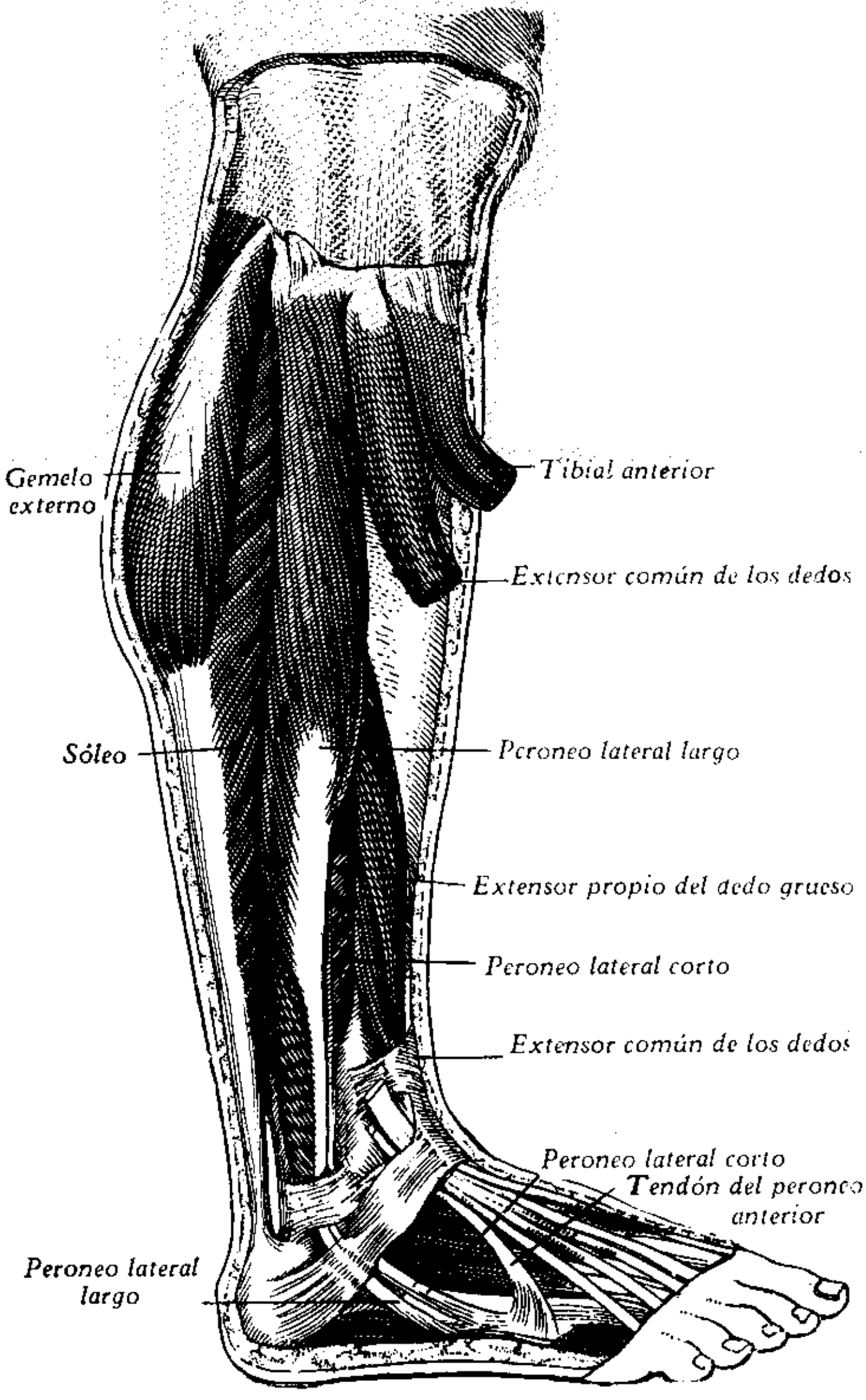

FIG. 429. MÚSCULOS EXTERNOS DE LA PIERNA.

Inserciones. El *gemelo interno,* algo más voluminoso que el externo, se inserta por arriba en la parte posterosuperior del cóndilo interno, un poco por debajo del tubérculo del tercer aductor; algunos haces secundarios se fijan en el reborde interno de la escota-

dura intercondílea. De esos lugares, parte un tendón resistente que se prolonga por una ancha y extensa aponeurosis, de la cual se desprenden hacia abajo, adelante y afuera las fibras musculares. (Véase fig. 430.)

El *gemelo externo* se fija por arriba en la parte posterosuperior del cóndilo externo y en el reborde externo de la escotadura intercondílea.

En estos lugares se origina un tendón grueso que se continúa por una amplia aponeurosis, de la cual parten hacia abajo, adelante y adentro las fibras musculares.

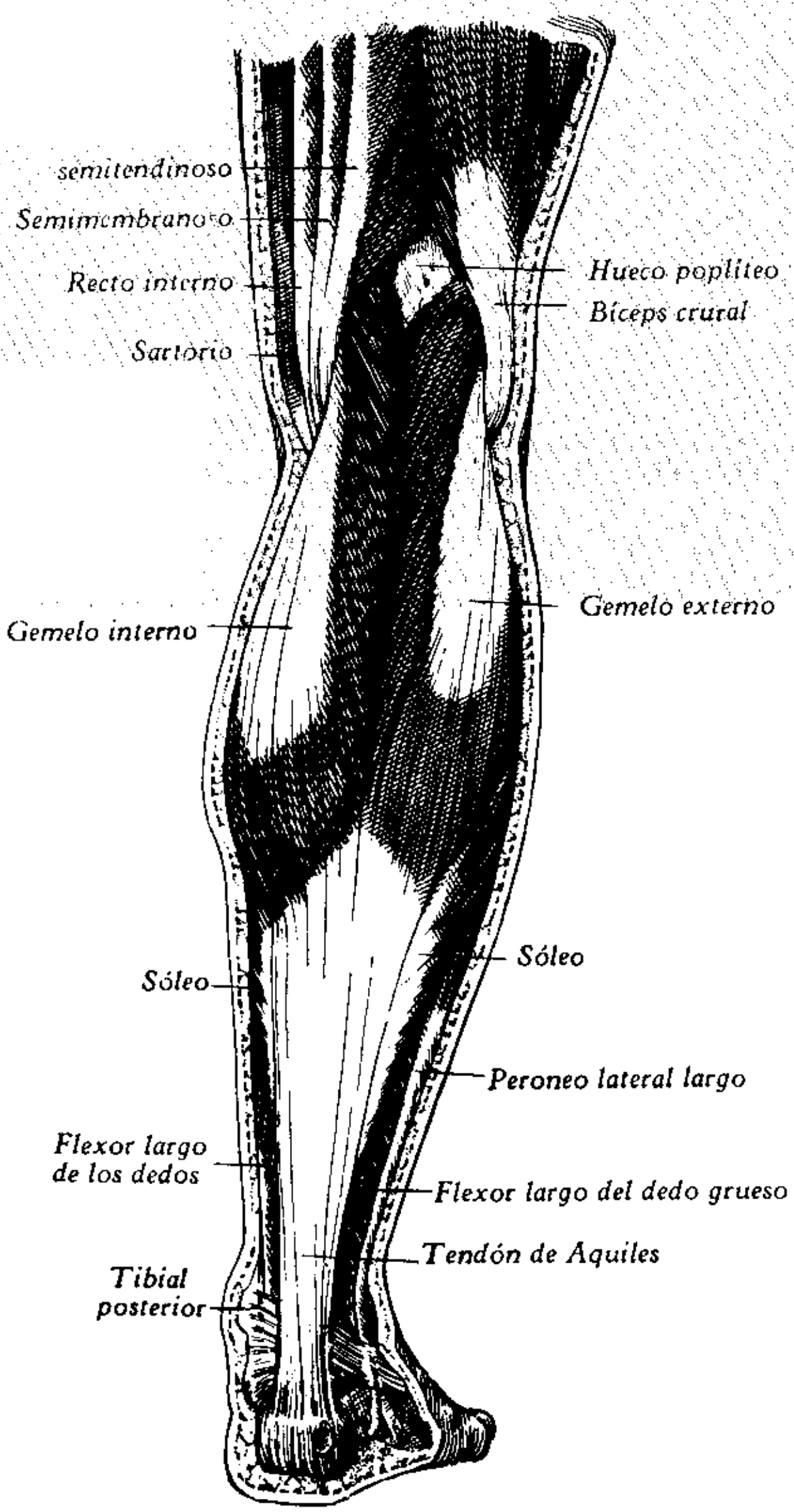

FIG. 430. MÚSCULOS POSTERIORES Y SUPERFICIALES DE LA PIERNA.

Todas las fibras musculares de ambos gemelos van a fijarse en una ancha aponeurosis situada en la cara anterior de dichos músculos. La aponeurosis queda libre de fibras musculares hacia la parte media de la pierna y, al descender verticalmente, forma, en unión del tendón inferior del sóleo, el poderoso *tendón de Aquiles*, el de mayor volumen entre los tendones del cuerpo. A medida que desciende, el mencionado tendón se estrecha paulatinamente, pero se ensancha otra vez antes de fijarse en la cara posterior del calcáneo; su menor anchura corresponde a la parte posterior de la articulación tibiotarsiana. El tendón de Aquiles no es, pues, únicamente el tendón inferior de los gemelos, sino que es el resultado de la fusión del tendón inferior de éstos, del tendón inferior del sóleo y con frecuencia también del tendón inferior del plantar delgado, mucho menos voluminoso que los anteriores.

Relaciones. La parte superior del gemelo externo se relaciona por delante con el cóndilo externo y con el músculo plantar delgado, y por detrás de ella pasa oblicuamente hacia abajo y afuera el bíceps crural.

La porción superior del gemelo interno está en relación, por delante, con el cóndilo interno, y por detrás de ella se deslizan hacia abajo y adentro los tendones del semimembranoso y el semitendinoso. Los bordes contiguos de ambos gemelos, en contacto en casi toda su extensión, son divergentes en la parte superior y en la inferior. Al separarse, en la primera, origina los bordes inferiores del hueco poplíteo. La parte principal de la masa carnosa de los gemelos cubre por su cara anterior al músculo poplíteo, al paquete neurovascular y al sóleo, en tanto que su cara posterior se halla cubierta por la aponeurosis y por la piel. Por el surco que forman ambas masas musculares en la línea en que los gemelos se hallan en contacto, corren el nervio y la vena safenos externos. (Fig. 430.)

El *tendón de Aquiles* está en relación, por delante, con los tendones de los flexores y con la articulación tibiotarsiana; entre aquél y ésta se encuentran una bolsa serosa muy amplia y una gran masa adiposa que sirve de relleno al espacio pretendinoso. La cara anterior del tendón se relaciona con tejido conjuntivo laxo que asemeja a una serosa y el cual, en unión de pequeñas bolsas serosas que existen en su cara posterior y cerca de su inserción calcánea, facilita el movimiento de dicho tendón.

La bolsa serosa del tendón de Aquiles se encuentra situada entre la parte más inferior de la cara anterior del tendón y el calcáneo. Las paredes de la bolsa que están adosadas al tendón o a la superficie ósea se hallan constituidas por láminas fibrocartilaginosas que favorecen su deslizamiento. (Fig. 431.)

Inervación. Cada uno de los gemelos recibe un ramo nervioso del ciático poplíteo interno; ambos ramos se introducen en el músculo correspondiente por su borde poplíteo, al mismo tiempo que las venas y las arterias.

Acción. Su función primordial consiste en extender el pie sobre la pierna. Cuando aquél está apoyado en el suelo, la contracción de este músculo levanta el talón y con él todo el cuerpo. De un modo secundario, los gemelos producen la flexión de la pierna sobre el muslo.

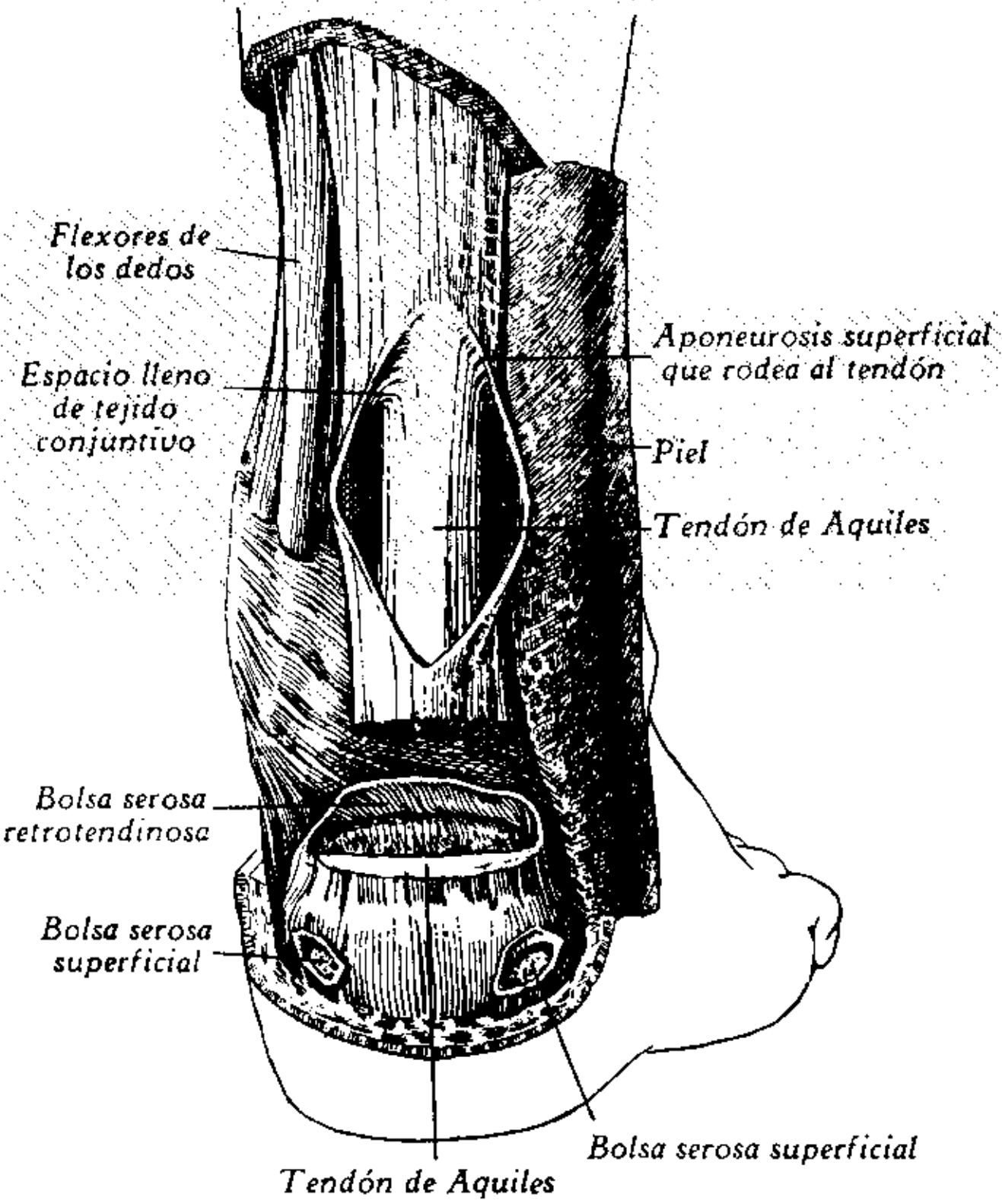

FIG. 431. TENDÓN DE AQUILES VISTO POR ATRÁS CON SUS BOLSAS SEROSAS.

SOLEO

El nombre de este músculo, colocado por delante de los gemelos, alude a su forma que recuerda a la suela de un zapato. Se extiende de la línea oblicua de la tibia y de la cabeza del peroné hasta el calcáneo.

Inserciones. Por arriba se inserta en el labio inferior de la línea oblicua de la tibia y en el borde externo y cara posterior de la cabeza del peroné. La ancha aponeurosis mediante la cual se verifica esta inserción superior se extiende en el espacio situado entre dichos huesos en forma de un fuerte cordón fibroso cóncavo hacia arriba, que recibe el nombre de *arco del sóleo.* El orificio formado entre el arco del sóleo y la parte superior de la membrana interósea se llama *anillo del sóleo;* por él pasan los vasos y nervios tibiales posteriores.

La aponeurosis de inserción del sóleo se prolonga hacia abajo y origina por su cara posterior la mayor parte de las fibras musculares; sin embargo, como algunas nacen también en su cara anterior, la aponeurosis aparece como sumergida en la masa muscular y es conocida por eso con la denominación de *aponeurosis intramuscular del sóleo.* Sirve de referencia a los cirujanos, en las operaciones quirúrgicas, cuando tratan de ligar la arteria tibial posterior.

Las fibras musculares del sóleo se dirigen hacia abajo, en sentido convergente, para terminar en otra aponeurosis que cubre la cara posterior de la masa muscular y que se va estrechando gradualmente hacia abajo; se une, finalmente, con la aponeurosis inferior de

los gemelos y forman con ella el tendón de Aquiles, el cual, como ya es sabido, va a insertarse al calcáneo. (Fig. 432.)

Relaciones. Su cara anterior cubre a los músculos profundos de la pierna, excepto al poplíteo, y también al tronco tibioperoneo, a sus ramos de bifurcación y al nervio tibial posterior. Su cara posterior está cubierta por los gemelos y el plantar delgado. Sus bordes rebasan a los de los gemelos y se hallan en contacto con la aponeurosis y la piel.

Inervación. Por su cara superficial se introduce un ramo nervioso que proviene del nervio ciático poplíteo interno y por su cara anterior recibe otro procedente del tibial posterior.

Acción. Lo mismo que los gemelos, el sóleo es extensor del pie sobre la pierna.

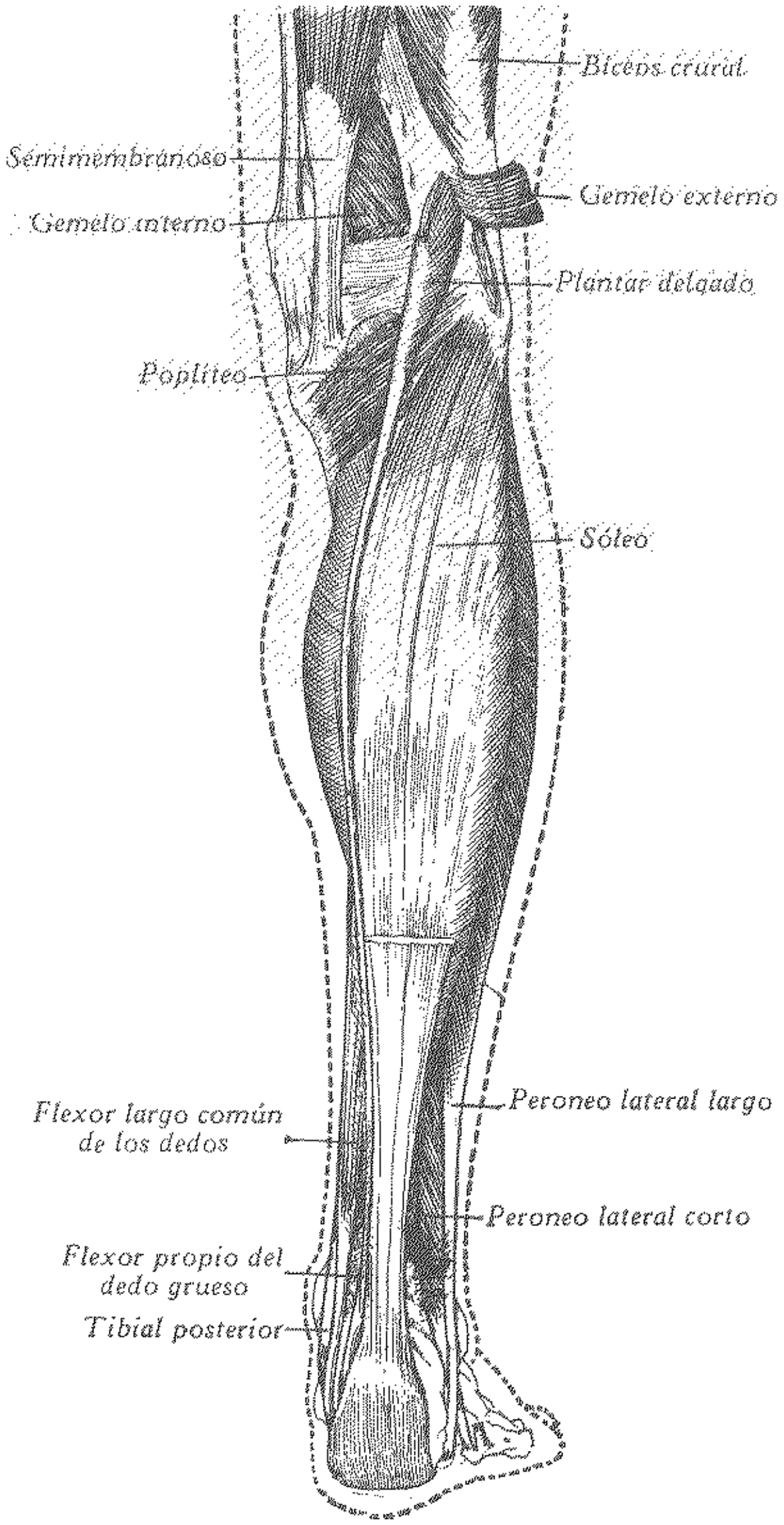

FIG. 432. MÚSCULOS POSTERIORES DE LA PIERNA, CAPA MEDIA.

PLANTAR DELGADO

El cuerpo muscular de plantar delgado es muy pequeño y se halla colocado por delante del gemelo externo y por detrás de la articulación de la rodilla. El músculo se extiende del cóndilo externo del fémur al tendón de Aquiles. Es inconstante.

Inserciones. Su inserción superior se extiende por encima de la inserción superior del gemelo externo, en la porción más alta del cóndilo externo y en la cápsula articular. Sus fibras musculares se dirigen hacia abajo y adentro y después de un corto trayecto, terminan en un tendón muy largo, plano y delgado que sigue, entre el sóleo y los gemelos, la misma dirección de las fibras musculares y desciende más tarde a lo largo del borde interno del tendón de Aquiles. Por último, se une a este tendón o va a insertarse directamente en la cara posterior del calcáneo. (Véase figura 424.)

Relaciones. En su parte superior está cubierto por el gemelo externo y tiene relaciones por delante con el poplíteo y el sóleo, descendiendo por fuera del paquete neurovascular. Cruza luego oblicuamente hacia abajo y adentro del intersticio entre los gemelos y el sóleo; en su parte inferior tiene las mismas relaciones del tendón de Aquiles.

Inervación. Recibe por su cara profunda un ramito nervioso que le envía el ciático poplíteo interno.

Acción. La contracción de este músculo es auxiliar de los dos gemelos y del sóleo en la extensión del pie.

POPLITEO

Se encuentra colocado en la cara posterior de la articulación de la rodilla y se extiende de la línea oblicua de la tibia al cóndilo externo. Es, por consiguiente, un músculo bastante corto.

Inserciones. Su inserción inferointerna se hace en el labio superior de la línea oblicua de la tibia y en la superficie suprayacente. Sus fibras convergen luego hacia arriba y afuera para terminar, mediante un corto tendón, en la fosa propia de este músculo que se encuentra en el cóndilo externo, inmediatamente por detrás y abajo de su tuberosidad externa.

A su paso, el poplíteo toma también inserciones en la cápsula articular de la rodilla.

Relaciones. Por delante se relaciona con las formaciones fibrosas de la articulación de la rodilla y con una bolsa serosa, *bolsa del poplíteo*, que facilita sus movimientos. Por su cara posterior se halla en relación con los gemelos, el plantar delgado y el paquete neurovascular poplíteo. (Fig. 433.)

Inervación. Recibe por su borde inferior el nervio del poplíteo, ramo del ciático poplíteo interno.

Acción. Su acción consiste en doblar la pierna sobre el muslo, y también la hace girar hacia dentro.

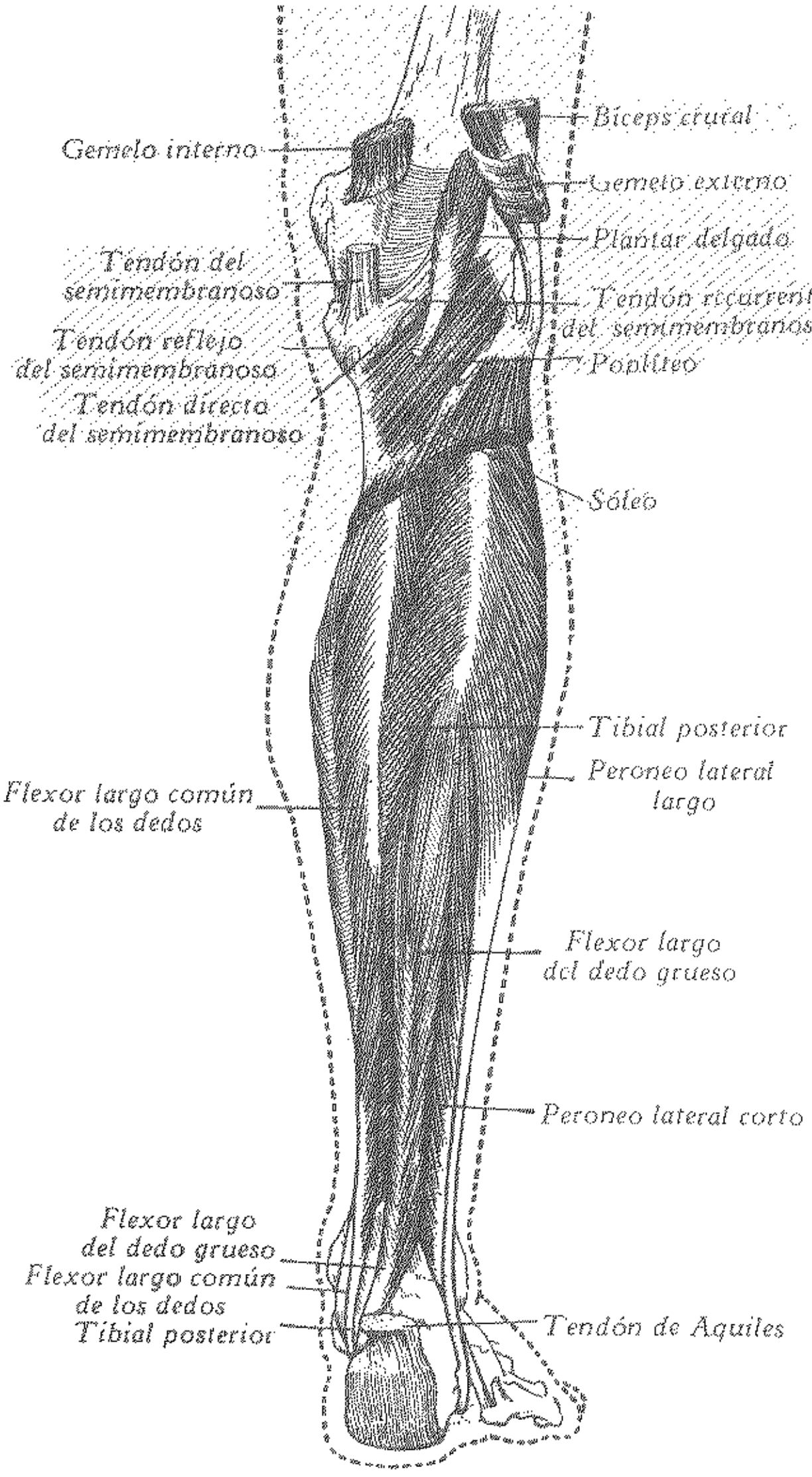

FIG. 433. MÚSCULOS POSTERIORES DE LA PIERNA, PLANO PROFUNDO.

FLEXOR LARGO COMUN DE LOS DEDOS

Está situado en el lado interno de la capa muscular profunda y se extiende del tercio medio de la tibia a los cuatro últimos dedos.

Inserciones. Su inserción superior se verifica en el labio inferior de la línea oblicua de la tibia, justamente debajo del lugar de inserción del sóleo, y se extiende por el tercio medio de la cara posterior de dicho hueso, así como por el tabique fibroso que separa al propio músculo del tibial posterior. Sus fibras musculares descienden verticalmente y se prolongan por un fuerte tendón que se dirige hacia abajo y va a pasar, al mismo tiempo que el tendón del tibial posterior, por atrás del maléolo interno. Se dirige luego hacia delante, abajo y afuera, se desliza por el canal interno del calcáneo y después de cruzar por debajo del tendón del flexor propio del dedo grueso, se divide en cuatro tendones divergentes que van a terminar a la extremidad ungueal de la tercera falange de

los cuatro últimos dedos después de perforar los tendones correspondientes del flexor corto plantar. (Fig. 434.)

Relaciones. En la pierna su cara posterior está en relación con el sóleo y el gemelo interno, en tanto que la anterior lo está con la tibia y parte del tibial posterior. En el cuello del pie pasa por un conducto osteofibroso situado por detrás del tendón del tibial posterior y por delante de los vasos y nervios tibiales posteriores. Ya en la planta del pie pasa entre el abductor del dedo grueso y el aductor del mismo y el flexor corto común de los dedos, y sirve de inserción a los músculos lumbricales y al cuadrado de Sylvius. Por último, en los dedos los tendones de este músculo pasan por vainas osteofibrosas que facilitan su deslizamiento.

Inervación. Por su cara superficial se introducen varios ramitos que le envía el nervio tibial posterior.

Acción. Es flexor de los dedos sobre el pie y extensor de éstos sobre la pierna.

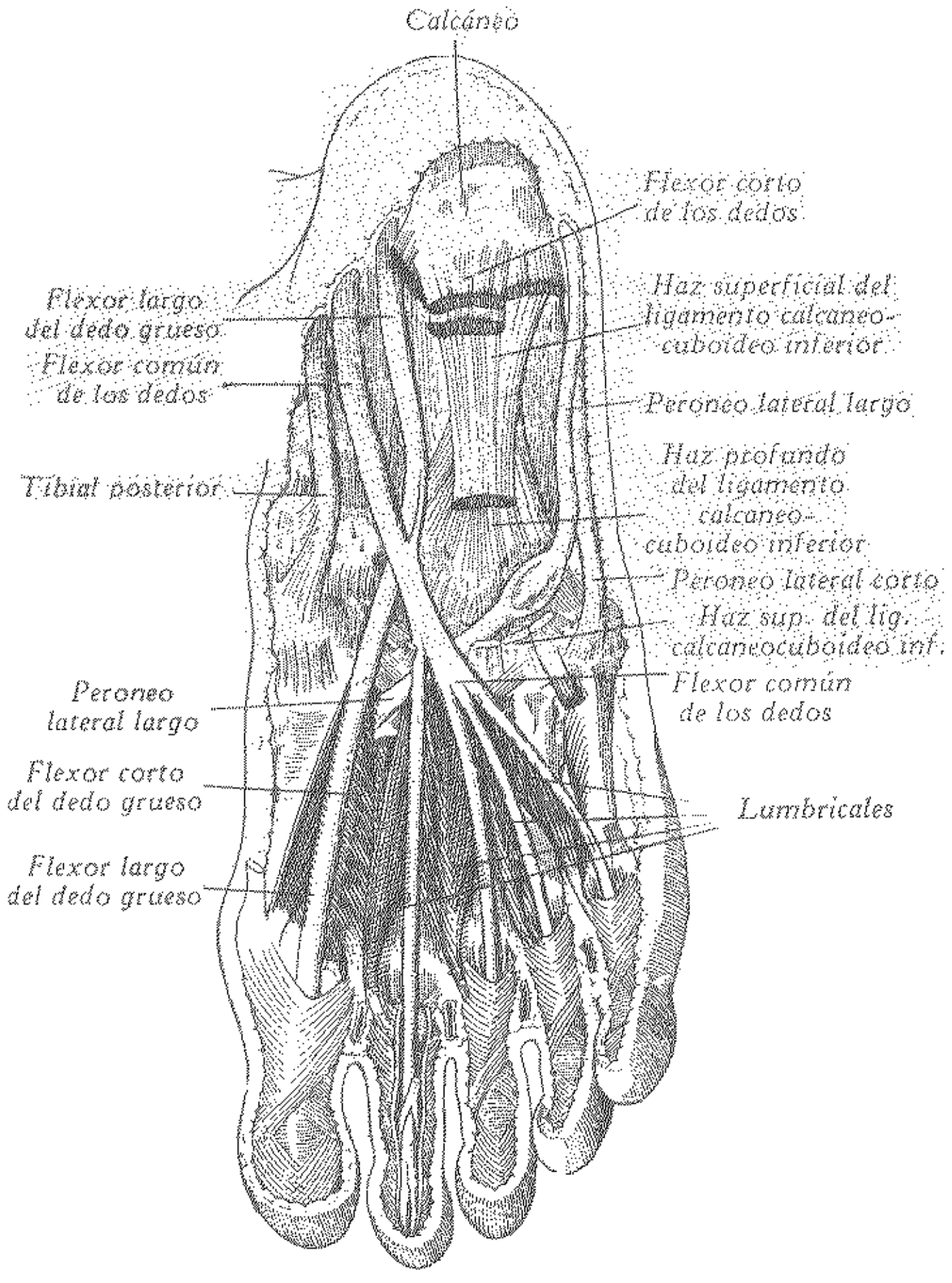

FIG. 434. DISPOSICIÓN DE LOS TENDONES DE LOS MÚSCULOS DE LA PIERNA EN LA PLANTA DEL PIE.

FLEXOR LARGO DEL DEDO GRUESO

Está situado en el lado externo de la capa muscular profunda y se extiende del peroné al dedo grueso.

Inserciones. Su inserción superior se extiende por el tercio medio y el inferior de la cara posterior del peroné, por el tercio inferior del ligamento interóseo y por el tabique aponeurótico que separa al propio músculo de los músculos peroneos. Sus fibras descienden luego y se prolongan por un tendón que se dirige hacia abajo y adentro por la cara posterior de la extremidad inferior de la tibia, pasa después por la cara posterior del astrágalo y luego por el canal calcáneo interno y, ya en la planta del pie, se dirige hacia delante, cruza por encima del tendón del flexor común, al que se halla unido por una anastomosis tendinosa y va a terminar, por fin, en la cara plantar de la última falange del dedo grueso. (Véase fig. 434.)

Relaciones. En la pierna, su cara posterior se relaciona con el sóleo y con el tendón de Aquiles y, la anterior, con el peroné y con el ligamento interóseo; su cuerpo muscular se encuentra atravesado de atrás adelante por la arteria peronea. En el cuello del pie el tendón de este músculo se desliza por un conducto osteofibroso, tapizado por una sinovial que facilita sus movimientos. Por último, en la planta del pie pasa entre los dos fascículos del flexor corto del dedo grueso, llegando a la cara inferior de las falanges del primer dedo, a las cuales se fija por una vaina fibrosa.

Inervación. Por un ramito nervioso que le envía el tibial posterior.

Acción. Produce la flexión de las falanges del 1er. dedo sobre el pie y extiende éste sobre la pierna.

TIBIAL POSTERIOR

Se halla situado entre los dos flexores descritos anteriormente. Se extiende de la cara posterior de la tibia y el peroné al tubérculo del escafoides.

Inserciones. Su inserción superior abarca los siguientes lugares: la cara posterior de la tibia hasta el labio inferior de la línea oblicua, la porción retroligamentosa de la cara interna del peroné, el ligamento interóseo y los tabiques fibrosos intermusculares vecinos. Sus fibras musculares se dirigen hacia abajo y adentro y se continúan por un tendón que sigue la misma dirección que las fibras; cruza por delante del tendón del flexor común y alcanza el canal posterior del maléolo interno; después de rodear a éste, se dirige hacia delante y abajo, para ir a insertarse al tubérculo del escafoides. Al final del tendón se desarrolla, a veces, un hueso sesamoideo, que deriva de la osificación de un nódulo fibrocartilaginoso.

Relaciones. La cara posterior del tibial se relaciona con el sóleo, el flexor común, el flexor propio y el paquete neurovascular tibial posterior. Su cara anterior está en relación con la tibia, el peroné y el ligamento interóseo. El tendón del músculo pasa en el cuello del pie, envuelto por una sinovial que facilita sus movimientos, por un canal osteofibroso propio. Más tarde se desliza sobre el ligamento calcaneoescafoideo inferior, con el cual mantiene relaciones íntimas.

Inervación. Por su cara superficial se introducen, en su masa muscular, varios ramos nerviosos que le envía el tibial posterior.

Acción. Produce en el pie movimientos de extensión, de aducción y de rotación hacia dentro.

MUSCULOS DEL PIE

Los músculos del pie se pueden dividir en *músculos del dorso* y *de la planta*. A su vez, los últimos se agrupan en tres regiones, a saber: *región plantar interna, plantar media* y *plantar externa*

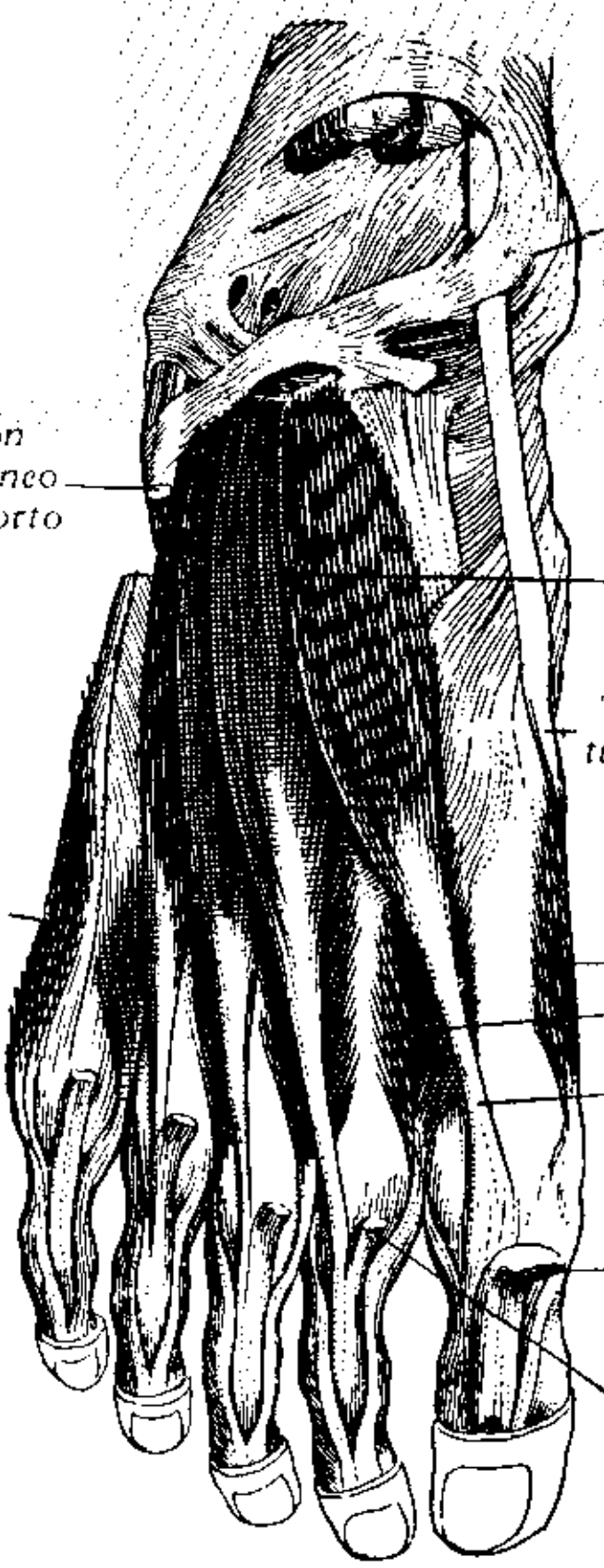

FIG. 435. MÚSCULO PEDIO.

MUSCULOS DEL DORSO DEL PIE

Un solo músculo constituye la masa muscular del dorso del pie y se llama *músculo pedio.*

MUSCULO PEDIO

Este músculo, aplanado y provisto anteriormente de cuatro digitaciones, se extiende del calcáneo a los cuatro primeros dedos. (Fig. 435.)

Inserciones. Se inserta por atrás en la parte anterior y superior del calcáneo, así como en el ligamento interóseo del hueco calcaneoastragalino. Sus fibras se dirigen luego hacia delante y adentro y no tardan en dividirse en cuatro haces carnosos que terminan a favor de sendos tendones. El primero o más interno de éstos se fija en la extremidad posterior de la primera falange del dedo grueso y los otros tres van a terminar al nivel de la articulación metatarsofalángica de los tres siguientes dedos, uniéndose al lado externo de los tendones correspondientes del extensor largo común. (Véase fig. 435.)

Relaciones. Su cara superior se halla en relación, primero, con la aponeurosis del pedio; más arriba, con los tendones del extensor común y del peroneo anterior y por intermedio de éstos con la aponeurosis del pie. Su cara inferior cubre a los huesos del tarso y a los metatarsianos correspondientes. Por su borde interno corre al principio la arteria pedia la cual, más tarde, se desliza por debajo del músculo.

Inervación. Recibe un ramito nervioso que le envía el tibial anterior.

Acción. Es auxiliar del extensor común de los dedos, por lo cual recibe también el nombre de *extensor corto de los dedos.*

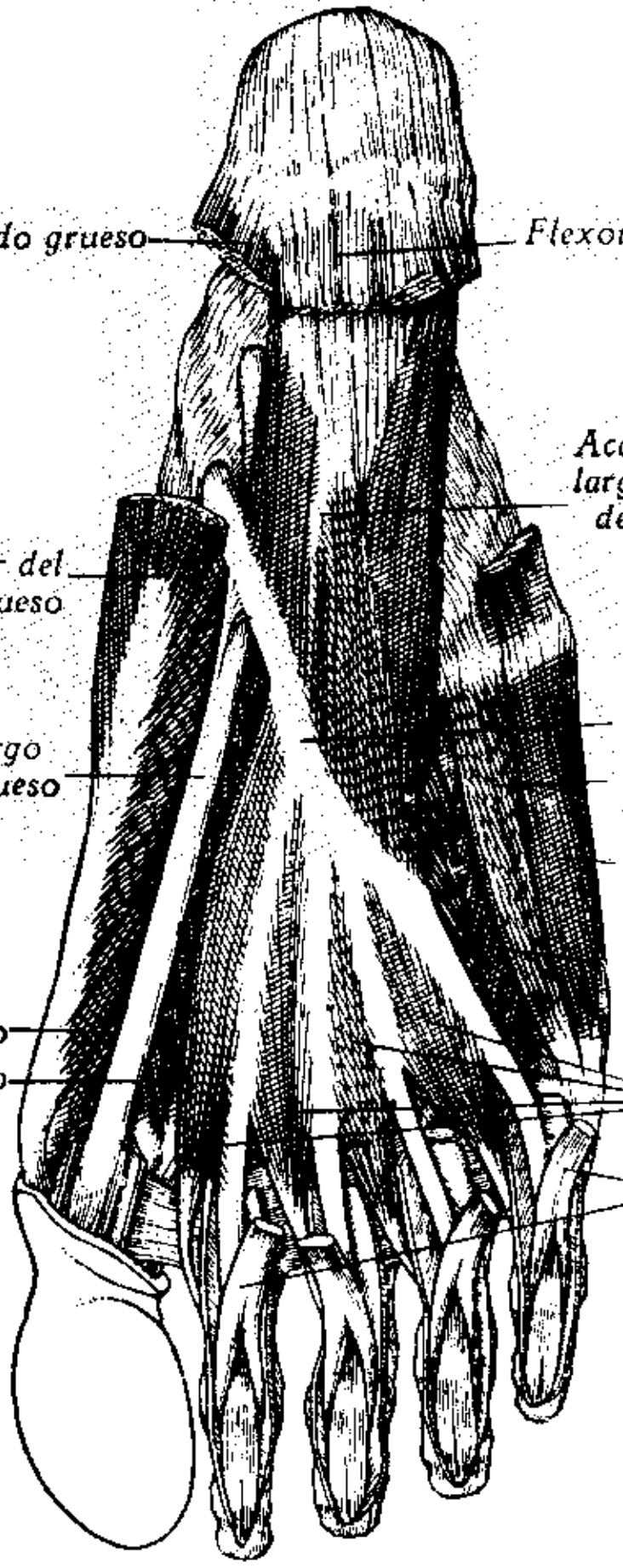

FIG. 436. CAPA MEDIA DE LOS MÚSCULOS DE LA PLANTA DEL PIE.

REGION PLANTAR INTERNA

En esta región, que se puede considerar como correspondiente a la eminencia tenar de la mano, se encuentran tres músculos, a saber: el *aductor del dedo grueso,* el *flexor corto del dedo grueso* y el *abductor del dedo grueso.*

FLEXOR CORTO DEL DEDO GRUESO

Es el más superficial de la región interna y se extiende del calcáneo a la primera falange del dedo grueso.

Inserciones. Su inserción posterior se hace en la tuberosidad posterointerna del calcáneo, en la aponeurosis plantar y, mediante algunos haces, en el ligamento anular interno del tarso. Sus fibras, dirigidas hacia delante, se continúan por un tendón resistente, que rodeando el hueso sesamoideo interno, va a insertarse al extremo posterior de la primera falange en su parte interna.

En su parte terminal el tendón emite hacia arriba una expansión fibrosa que va a unirse al tendón del extensor propio del dedo grueso. (Fig. 436.)

Relaciones. Su cara inferior está cubierta por la aponeurosis y la piel, mientras la superior se relaciona con los tendones del flexor común, del flexor propio del dedo grueso y del tibial posterior, a su paso por el canal calcáneo interno.

Su borde externo está en relación con el flexor corto, y el interno, con la aponeurosis y la piel.

Inervación. Recibe un ramo del nervio plantar interno.

Acción. Produce la flexión del dedo grueso sobre el metatarso, al mismo tiempo que lo aproxima al eje del cuerpo (aducción).

FLEXOR CORTO DEL DEDO GRUESO

El flexor corto del dedo grueso está situado más profundamente que el aductor del dedo grueso y se extiende del escafoides a la primera falange del dedo grueso.

Inserciones. Su inserción posterior se hace en la cara inferior del escafoides y del tercer cuneiforme, así como en el tendón del tibial posterior. Sus fibras se dirigen luego hacia delante y al llegar a la parte media del primer metatarsiano se agrupan en dos fascículos, cada uno de los cuales se termina por un tendón; el tendón del fascículo interno se une al tendón del aductor descrito anteriormente, en tanto que el del externo se funde con el tendón del músculo abductor y va a fijarse en la parte externa de la primera falange del dedo grueso (Fig. 437.)

Relaciones. Su cara inferior se relaciona con el aductor del dedo grueso y con el tendón del flexor largo del mismo, el cual pasa entre sus dos fascículos. Su cara superior está en relación con el primer metatarsiano y con el tendón del peroneo lateral largo.

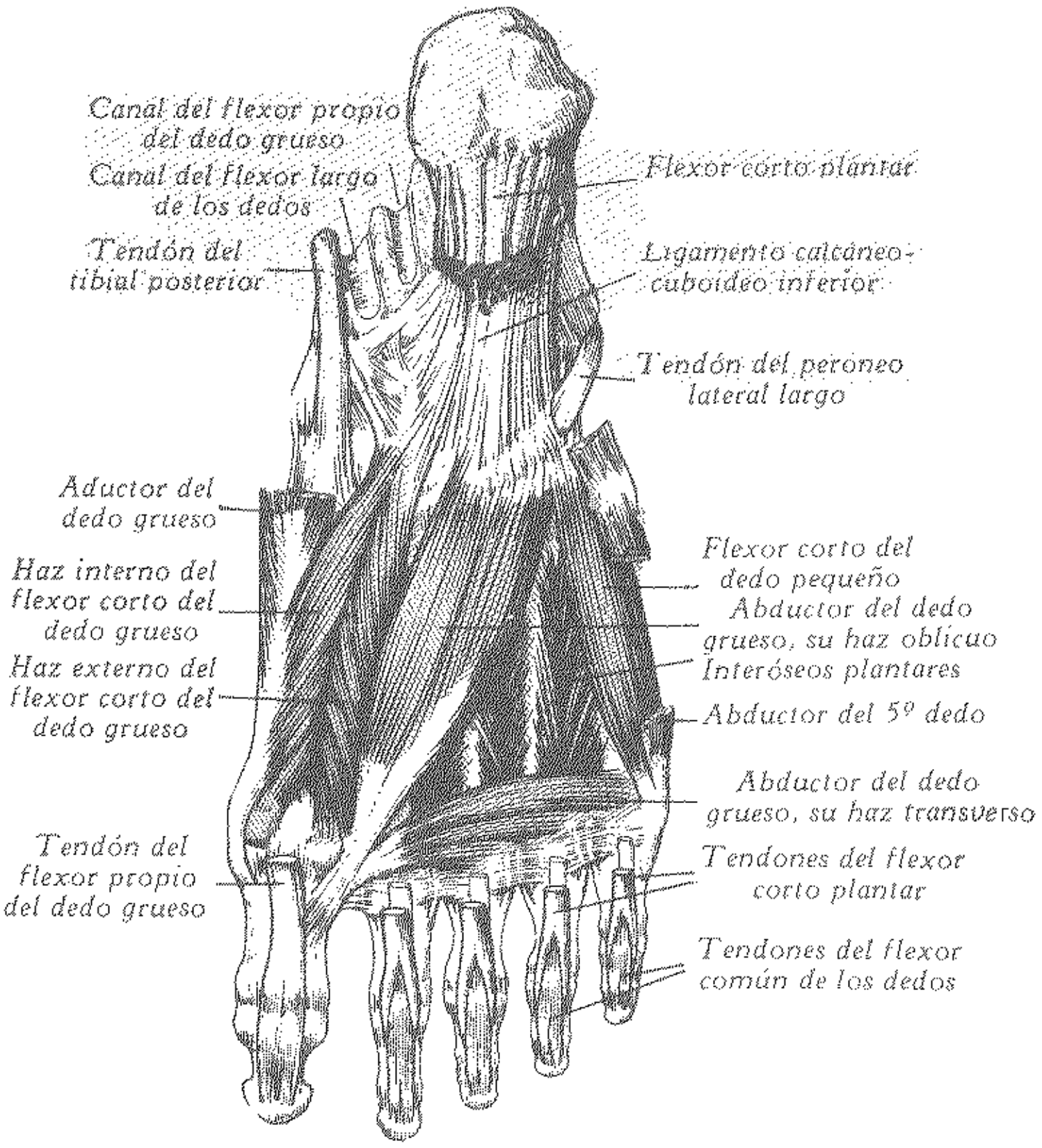

FIG. 437. MÚSCULOS DE LA PLANTA DEL PIE. CAPA PROFUNDA.

Inervación. Cada uno de los fascículos recibe un ramo nervioso procedente del plantar interno; sin embargo, en algunas ocasiones el ramo nervioso que penetra en el fascículo externo deriva del plantar externo.

Acción. Produce la flexión de la primera falange del dedo grueso sobre el metatarso.

ABDUCTOR DEL DEDO GRUESO

Es el más profundo de los músculos de la región plantar interna y se halla colocado inmediatamente por debajo de los espacios interóseos. Está dividido en dos haces perfectamente diferenciados, que por su dirección se denominan *oblicuo* y *transverso*. Algunos au-

tores, en vista de la independencia de los dos fascículos, los estudian como músculos distintos con los nombres de *abductor oblicuo* y *abductor transverso.*

Inserciones. Por su parte posterior el haz oblicuo se inserta en la cara inferior del cuboides, en la extremidad posterior de los metatarsianos tercero y cuarto y en la vaina fibrosa del tendón del peroneo largo. El haz transverso se fija por fuera en las partes fibrosas de las tres últimas articulaciones metatarsofalángicas. Desde sus lugares de origen, las fibras de los dos haces convergen hacia la base del dedo grueso; las del oblicuo se dirigen hacia delante y adentro; las del transverso, casi transversalmente hacia dentro. El primero se inserta en la parte externa de la base de la primera falange, mientras que la porción terminal del segundo se divide en dos láminas tendinosas que se fijan al nivel de la articulación metatarsofalángica, una de ellas en el tendón del extensor largo del dedo grueso y la otra en el tendón del flexor largo del mismo dedo. (Véase fig. 437.)

Relaciones. Su cara inferior se relaciona con el flexor corto plantar y con los tendones del flexor largo común y de su accesorio. Su cara profunda está en relación con parte del tarso, del metatarso y con los músculos interóseos.

Inervación. En cada uno de sus haces penetra un pequeño ramo nervioso que le envía el plantar externo.

Acción. Produce la flexión del dedo grueso sobre el metatarso, al mismo tiempo que lo dirige hacia fuera (abducción, si se considera el movimiento referido al eje del cuerpo).

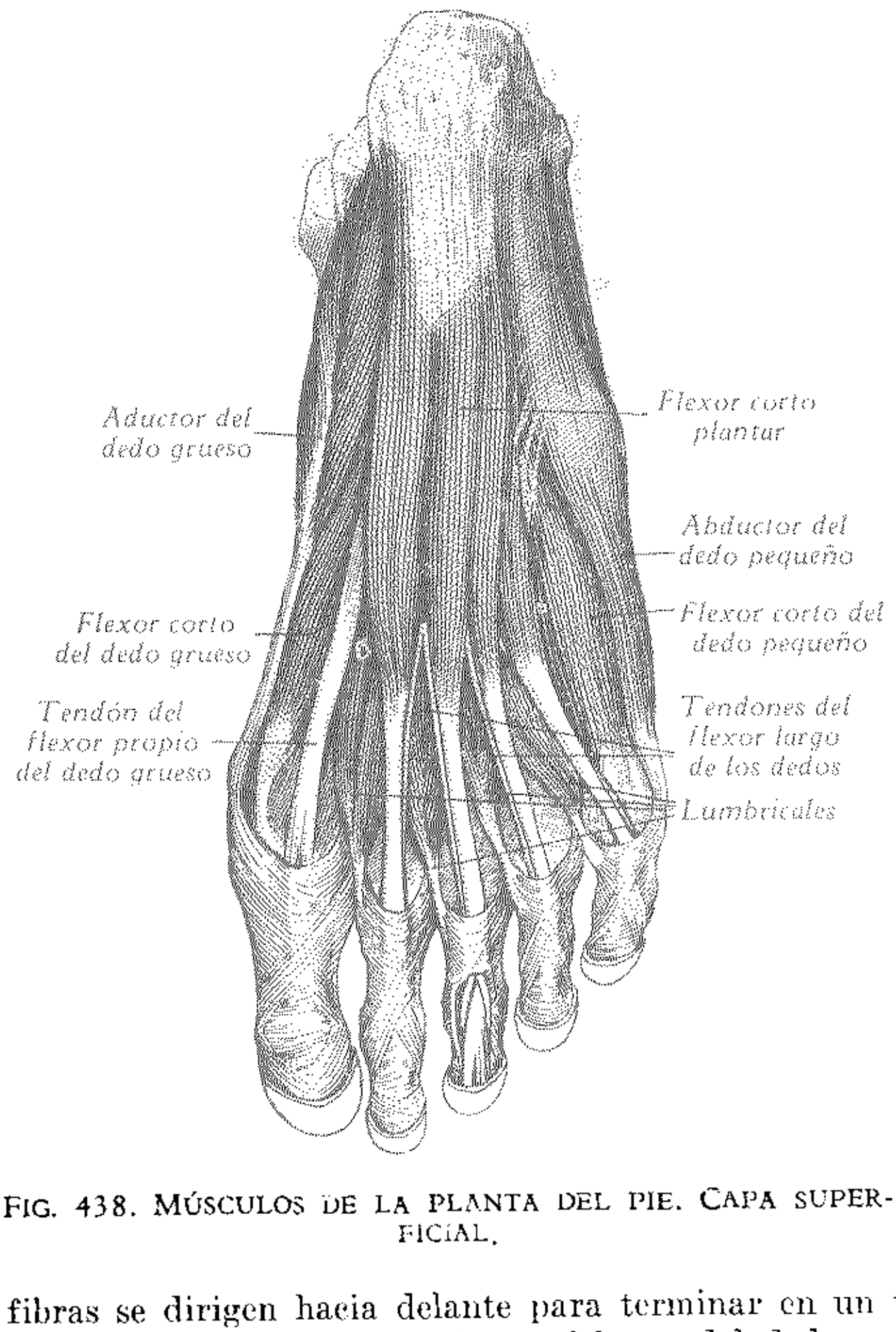

FIG. 438. MÚSCULOS DE LA PLANTA DEL PIE. CAPA SUPERFICIAL.

REGION PLANTAR EXTERNA

Esta región es la homóloga de la eminencia hipotenar de la mano y se encuentran en ella tres músculos, a saber: el *abductor,* el *flexor corto* y el *oponente del dedo pequeño.*

ABDUCTOR DEL DEDO PEQUEÑO

Es el más superficial de esta región y se extiende del calcáneo a la primera falange del dedo pequeño.

Inserciones. Su inserción posterior se hace en la tuberosidad externa del calcáneo, en la aponeurosis plantar y en el tabique intermuscular externo. Sus fibras se dirigen hacia delante para terminar en un tendón que va a insertarse a la extremidad posterior de la primera falange del dedo pequeño. (Fig. 438.)

Relaciones. Su cara superficial se relaciona con la aponeurosis y con la piel, en tanto que su cara superior lo hace con el accesorio del flexor largo de los dedos, con la vaina del tendón del peroneo largo y con el flexor corto del dedo pequeño.

Inervación. Recibe un ramo nervioso que le envía el plantar externo.

Acción. Produce la flexión de la primera falange del quinto dedo sobre el metatarso. Al mismo tiempo desplaza a éste hacia fuera (abducción).

FLEXOR CORTO DEL QUINTO DEDO

Es menos largo que el anterior y está colocado por encima de él. Se extiende de la base del quinto metatarsiano a la primera falange del quinto dedo.

Inserciones. Por atrás se inserta en la extremidad posterior del quinto metatarsiano y en la vaina fibrosa del peroneo largo. Sus fibras, dirigidas hacia delante, terminan en un tendón aplanado que va a fijarse en la extremidad posterior de la primera falange del quinto dedo. (Véase fig. 437.)

Relaciones. Su cara inferior se relaciona con el abductor del dedo pequeño, con la aponeurosis y la piel. Su cara profunda está en relación con el cuarto espacio interóseo y con el quinto metatarsiano.

Inervación. Penetra en este músculo un ramo nervioso que le envía el plantar externo.

Acción. Es flexor del quinto dedo sobre el metatarso.

OPONENTE DEL QUINTO DEDO

Como el anterior, con el cual se confunde en su origen, se extiende de la vaina del peroneo largo al quinto metatarsiano.

Inserciones. Posteriormente se inserta en la porción fibrosa de la vaina del peroneo lateral largo y en la cara inferior de la base del quinto metatarsiano. Por delante termina por fibras carnosas que se fijan en los dos tercios anteriores de la cara externa del quinto metatarsiano.

Relaciones. Por su cara inferior se relaciona con el flexor corto del quinto dedo y, por su cara superior, con el cuarto espacio interóseo y con el quinto metatarsiano.

Inervación. Recibe un ramo nervioso del plantar externo.

Acción. No tiene acción definida, como no sea contribuir a la acción del anterior.

MUSCULOS DE LA REGION PLANTAR MEDIA

Comenzando por los inferiores, se encuentran en esta región los siguientes músculos: el *flexor corto plantar,* el *accesorio del flexor largo,* los *lumbricales* y los *interóseos.*

FLEXOR CORTO PLANTAR

Este músculo aplanado, el más inferior o superficial de la región, se extiende del calcáneo a los cuatro últimos dedos.

Inserciones. Por su parte posterior se inserta en la tuberosidad interna del calcáneo, en la aponeurosis plantar y en los tabiques intermusculares interno y externo. Después, sus fibras se dirigen hacia delante, al mismo tiempo que el cuerpo muscular se hace más ancho y acaba por dividirse en cuatro digitaciones que se prolongan en otros tantos tendones. Estos se dirigen, al tiempo que divergen, hacia los cuatro últimos dedos y, al llegar a éstos, cada uno de los tendones se divide en dos láminas tendinosas laterales que van a fijarse en la extremidad posterior de la segunda falange del dedo correspondiente *(flexor perforado).* Entre cada dos láminas tendinosas pasa el tendón correspondiente del flexor largo común *(tendón perforante).* (Véase fig. 348.)

Relaciones. Su cara inferior está cubierta por la aponeurosis y por la piel. Su cara profunda está en relación con los tendones del flexor largo, con su accesorio, con los lumbricales y con el paquete neurovascular plantar externo. Su porción posterior se relaciona, por dentro, con el aductor del dedo grueso y, por fuera, con el abductor del dedo pequeño.

Inervación. En la parte media de su cara superior se introduce un ramo nervioso que le envía el plantar interno.

Acción. Produce la flexión de la segunda falange de los cuatro últimos dedos sobre la primera y la de ésta sobre el metatarso.

ACCESORIO DEL FLEXOR LARGO O MUSCULO CUADRADO CARNOSO DE SYLVIUS

Está colocado por encima de la parte posterior del músculo precedente y se extiende del calcáneo al tendón del flexor largo común de los dedos.

Inserciones. De los dos fascículos que componen este músculo, el interno se inserta por su porción posterior en la parte interna de la tuberosidad del mismo lado del calcáneo, mientras el externo lo hace en la parte inferior de la tuberosidad externa de dicho hueso. Las fibras musculares de ambos haces se dirigen hacia delante y hacia dentro al mismo tiempo que convergen y, ya juntas, van a terminar al borde externo del tendón del flexor común.

Relaciones. Su cara inferior se relaciona con el flexor corto plantar y con los vasos y nervios plantares externos que pasan entre ambos. Su cara superior con el calcáneo y el ligamento calcaneocuboideo inferior.

Inervación. En el fascículo externo penetra un ramo nervioso derivado del plantar externo. Más inconstante es el ramo procedente del nervio plantar interno que se introduce en el fascículo correspondiente.

Acción. Es auxiliar del flexor largo común de los dedos.

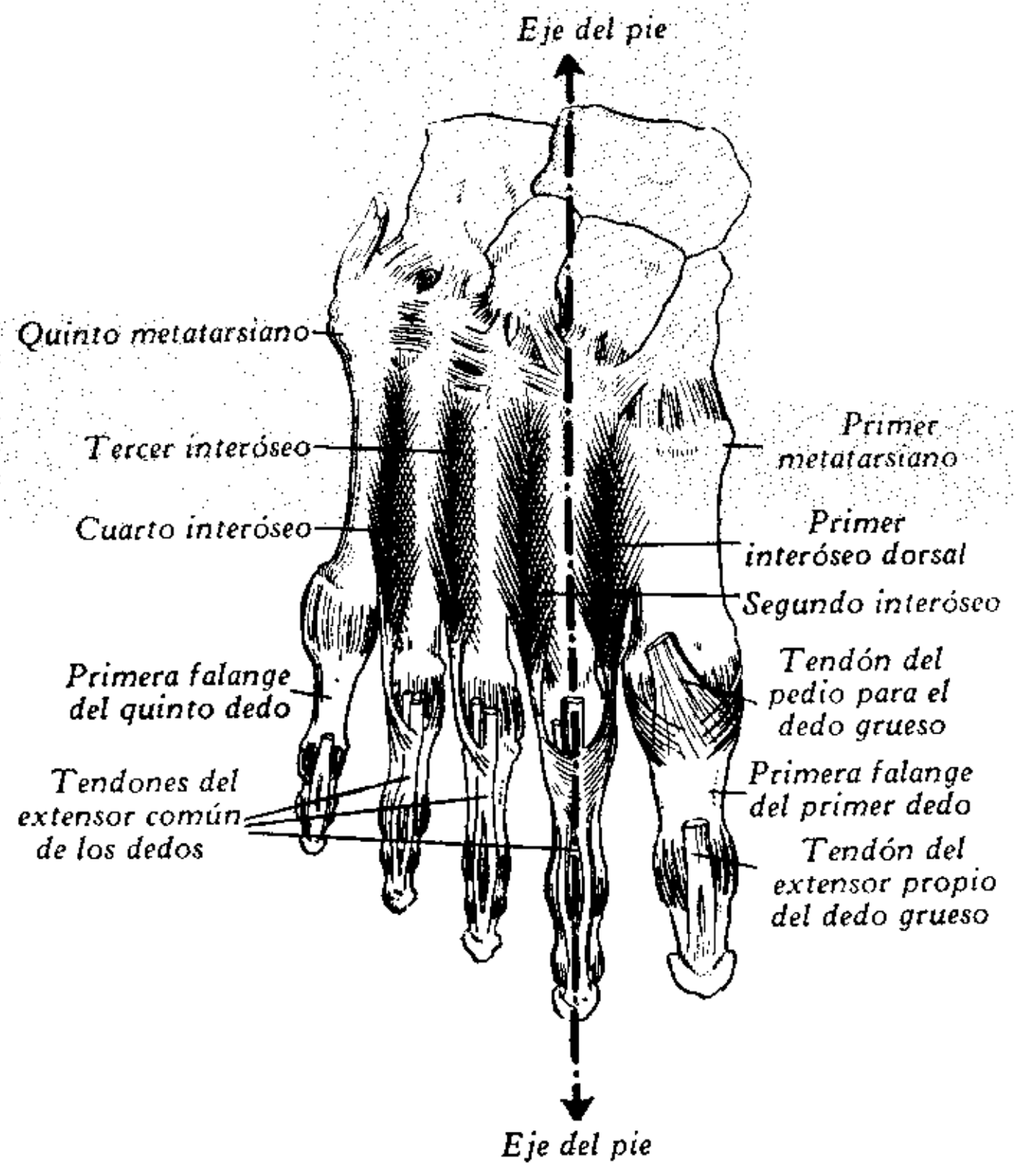

FIG. 439. INTERÓSEOS DORSALES VISTOS POR ARRIBA.

LUMBRICALES DEL PIE

Como los de la mano, los lumbricales del pie son en número de cuatro y se les designa de dentro afuera como primero, segundo, tercero y cuarto.

Inserciones. Se insertan por atrás en el ángulo de bifurcación de los tendones del flexor largo común y la inserción se extiende bastante hacia delante sobre ellos; únicamente el primer lumbrical hace excepción a la regla, pues se fija sólo en el borde interno del tendón del flexor que va al segundo dedo. Sus fibras, dirigidas hacia delante, terminan por pequeños tendones que van a insertarse en la parte interna de la base de la primera falange de los cuatro últimos dedos, emitiendo cada uno de ellos una expansión laminar que se fija al tendón correspondiente del extensor largo común.

Relaciones. Por su cara inferior están en relación con el flexor corto plantar y, por su cara superior, con los interóseos plantares y el abductor del dedo grueso. (Véanse figuras 434 y 436.)

Inervación. Los dos lumbricales internos reciben su inervación del plantar interno, y los dos externos, del plantar externo.

Acción. Su acción consiste en doblar la primera falange sobre el metatarso al mismo tiempo que extienden las dos últimas falanges sobre la primera.

INTEROSEOS DEL PIE

Igualmente que los de la mano, los interóseos del pie se dividen en plantares y dorsales. Los interóseos dorsales llenan el espacio interóseo en que se encuentran situados, en tanto que los plantares sólo ocupan la mitad de dicho espacio. (Figs. 439 y 440.)

Inserciones. Los interóseos dorsales son en número de cuatro y se insertan por atrás en las caras laterales de los metatarsianos que limitan el espacio interóseo en que se encuentran situados. Sus fibras se dirigen después hacia delante y acaban a favor de tendones cortos, cada uno de los cuales va a terminar a la parte externa de la base de la primera falange del dedo correspondiente, es decir, el segundo interóseo en la primera falange del segundo dedo y así sucesivamente, salvo el tendón del primero que se fija en la cara interna de la base de la primera falange del segundo dedo. (Véase fig. 439.)

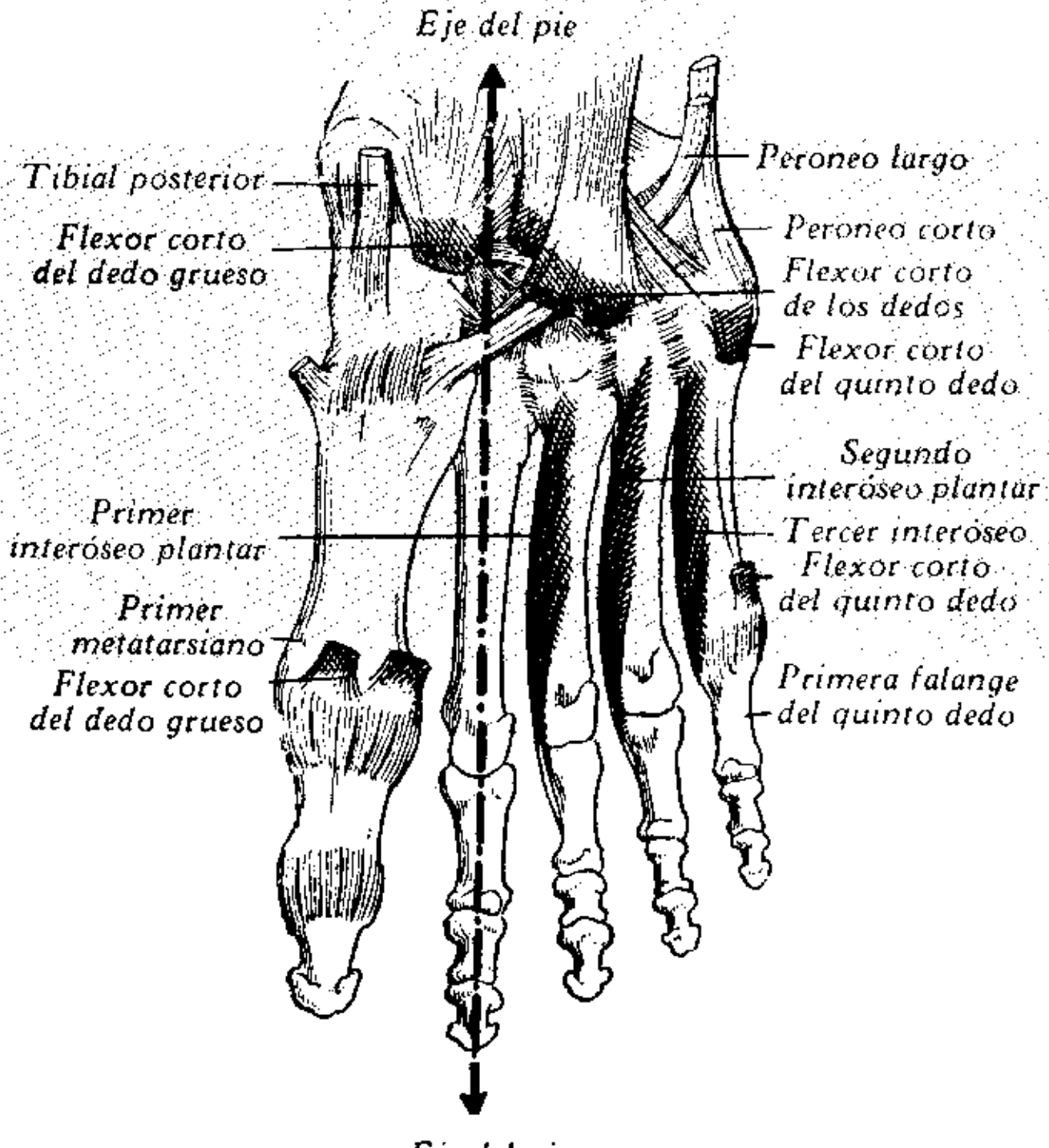

FIG. 440. INTERÓSEOS PLANTARES.

Los interóseos plantares son solamente tres y ocupan los espacios interóseos segundo, tercero y cuarto. Se insertan por atrás en la cara interna del metatarsiano que limita por fuera el espacio correspondiente. Desde este lugar, sus fibras se dirigen hacia delante y terminan en la cara interna de la extremidad proximal de la primera falange correspondiente al metacarpiano, en el cual se insertaron por detrás. (Véase fig. 440.)

Relaciones. Por arriba están en relación los interóseos con los tendones del extensor común y del pedio, así como con las arterias interóseas dorsales. Por abajo se relacionan con los tendones del flexor largo, con el abductor del dedo grueso, con el arco plantar y con la rama profunda del nervio plantar externo.

Inervación. La inervación de todos los interóseos, plantares y dorsales, procede de la rama profunda del nervio plantar externo.

Acción. Del mismo modo que los lumbricales, doblan la primera falange sobre el metatarso y extienden las dos últimas falanges sobre la primera. También producen movimientos laterales de los dedos, los interóseos dorsales de abducción y los plantares de aducción, con relación al eje del pie, el que pasa por el segundo dedo.

APONEUROSIS DEL MIEMBRO INFERIOR

Serán consideradas sucesivamente las *aponeurosis de la nalga, del muslo, de la pierna y del pie.*

APONEUROSIS DE LA NALGA

La gran aponeurosis que cubre a los músculos de la nalga recibe también el nombre de *aponeurosis glútea.* Se inserta por arriba en el labio externo de la cresta ilíaca; hacia

delante se confunde con la parte superior del borde posterior del tensor de la fascia lata y más abajo se desdobla para englobar a este músculo, cubriendo en esa parte al glúteo mediano. Al llegar al borde anterosuperior del glúteo mayor, se divide en tres hojas. La *hoja superficial* cubre completamente al glúteo mayor, se inserta en la cresta ilíaca, en el cóccix y en el ligamento sacrociático y se continúa por abajo con la aponeurosis femoral. La *hoja media* se adosa a la cara profunda del glúteo mayor y se une a la hoja superficial en los bordes del músculo. Por último, la *hoja profunda* cubre al glúteo medio y se pro-

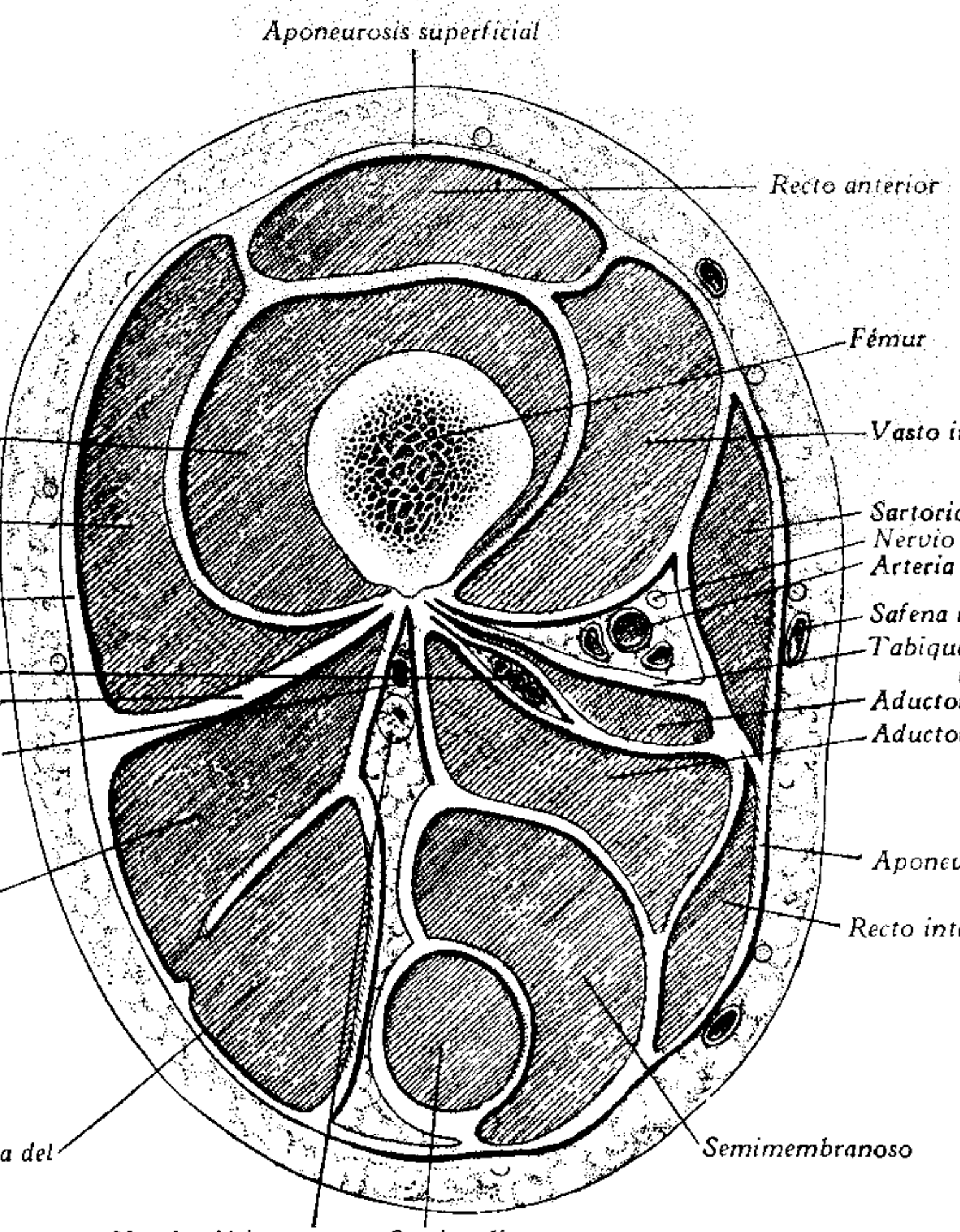

FIG. 441. DISPOSICIÓN DE LAS APONEUROSIS DEL MUSLO, VISTAS EN UN CORTE TRASVERSAL HECHO EN LA PARTE MEDIA DEL MUSLO.

longa hacia abajo hasta transformarse en una delgada capa de tejido celular que cubre la piramidal y músculos subyacentes.

El tejido celular subaponeurótico comunica con el correspondiente del muslo, por medio del tejido celular que rodea al nervio ciático mayor. También comunica con la pelvis por la escotadura ciática mayor y con el tejido celular isquiorrectal por la escotadura ciática menor.

APONEUROSIS DEL MUSLO

En razón de su forma de cilindro hueco, se distinguen en esta aponeurosis una extremidad superior, una extremidad inferior y dos superficies, interior y exterior.

Extremidad superior. Se inserta por arriba en el arco femoral, en el cuerpo del pubis y en la rama isquiopúbica; hacia fuera y atrás se continúan con la aponeurosis glútea.

Extremidad inferior. Por abajo se fija en la tuberosidad interna y en la externa de la tibia, en la cabeza del peroné, así como en los bordes y cara anterior de la rótula. Más abajo se continúa con la aponeurosis tibial.

Superficie interior. Por su cara interna cubre esta aponeurosis a todos los músculos del muslo, emitiendo vainas aponeuróticas que los envuelven, aunque sólo está bien diferenciada la que rodea al sartorio.

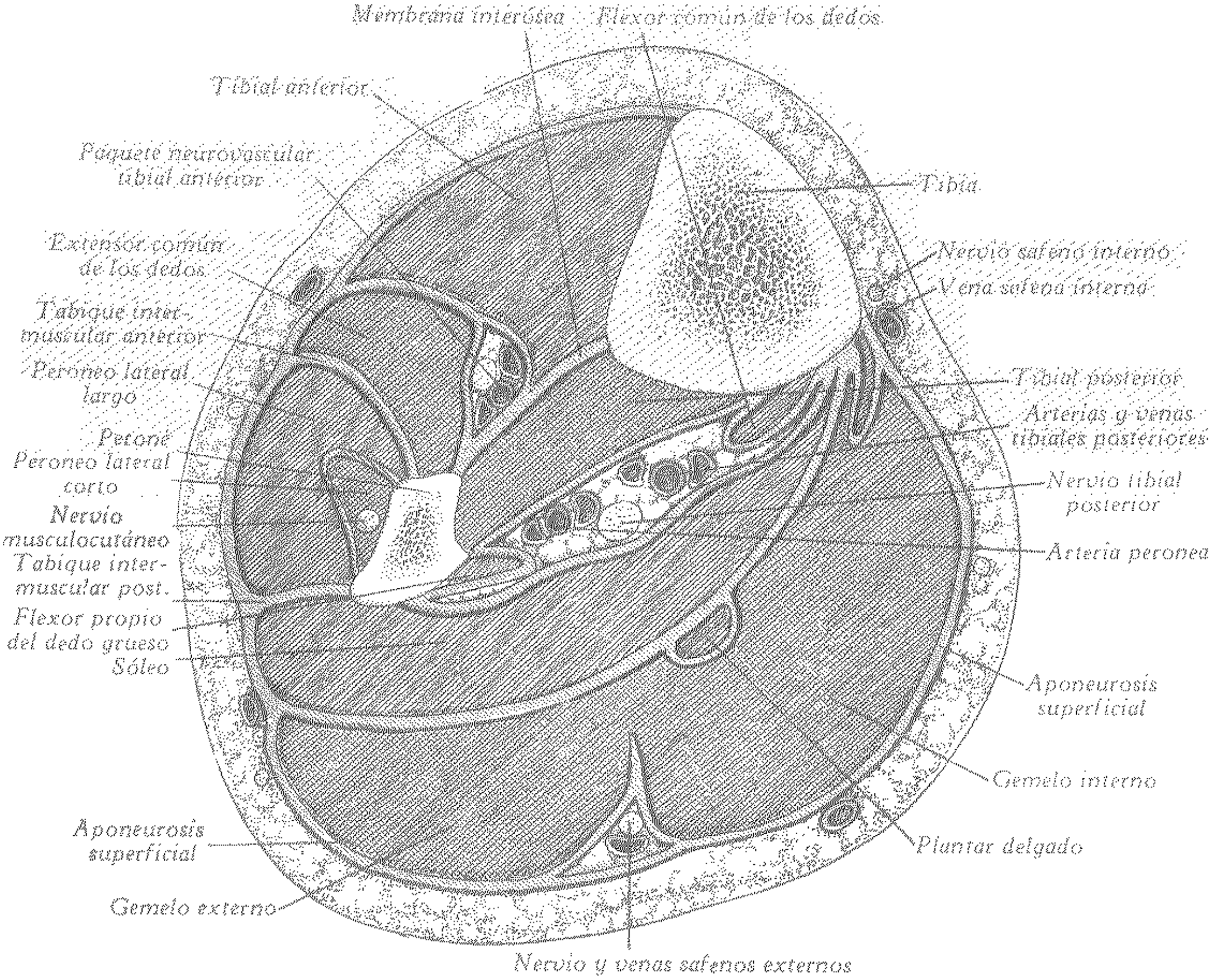

FIG. 442. DISPOSICIÓN DE LA APONEUROSIS DE LA PIERNA, VISTA EN UN CORTE TRANSVERSAL HECHO EN EL TERCIO SUPERIOR.

De esta cara se desprenden dos *tabiques intermusculares* que van a fijarse al fémur. Uno de ellos es *interno* y se inserta en la cresta que une al trocánter menor con la línea áspera, en el labio interno de ésta y en la rama interna de bifurcación inferior de la misma, extendiéndose hasta el tubérculo del tercer aductor. El *tabique intermuscular externo* se fija en la cresta que une al trocánter mayor con la línea áspera, en el labio externo de ésta y en su rama externa de bifurcación inferior. (Fig. 441.)

Mediante estos tabiques, el cilindro aponeurótico del muslo queda dividido en dos compartimientos. El anterior se halla ocupado por el sartorio, el tensor de la fascia lata y el cuadríceps, en tanto que en el posterior se encuentra el resto de los músculos del muslo.

Independientemente de estos espacios, existe en el muslo un conducto aponeurótico que, a manera de vaina, envuelve al paquete vascular del muslo y se extiende del anillo crural al anillo del tercer aductor. Su extremidad superior, formada por el anillo crural,

tiene los mismos límites que éste, o sea, por delante, el arco crural; afuera, la cinta iliopectínea; atrás, el ligamento de Cooper, y adentro, el ligamento de Gimbernat. La porción superior de la vaina recibe el nombre de *conducto crural* y tiene forma de prisma triangular. Su pared anterior está constituida por la aponeurosis femoral, la cual en este lugar se halla perforada por abundantes orificios que dejan paso a venas, arterias, vasos linfáticos y nervios, lo que ha valido a esta parte de la aponeurosis el nombre de *fascia cribiforme;* por el más amplio de dichos orificios atraviesa el cayado de la vena safena interna que se apoya sobre un engrosamiento de la misma aponeurosis (ligamento de Allan Burns). La pared posterointerna del conducto está formada por un tabique aponeurótico que parte de la aponeurosis femoral, al nivel del borde externo del aductor medio, y se continúa con la aponeurosis del pectíneo. Por último, su pared posteroexterna se halla constituida por otro tabique fibroso que se une a la aponeurosis femoral a nivel del borde interno del sartorio y cuya porción posterointerna se confunde con la aponeurosis del psoasilíaco.

La extremidad inferior del conducto crural se encuentra en el lugar en que la vena safena interna desemboca en la femoral. Hacia abajo de este punto, la vaina de los vasos femorales se vuelve muy delgada, casi celular. En su conjunto, el conducto crural tiene el aspecto de una pirámide invertida, ya que es más ancho por arriba que por abajo. La arteria y vena femorales se hallan situadas en los dos tercios más externos del espacio interior del conducto; el tercio interno, en cambio, está ocupado únicamente por tejido conjuntivo y vasos linfáticos, y es denominado por algunos autores embudo crural *(infundibulum)*. En este espacio penetran las hernias crurales, cuando se producen.

Como ya se indicó anteriormente, el conducto crural se continúa hacia abajo por la vaina, mucho menos resistente, de los vasos femorales, la cual se halla constituida adelante por la aponeurosis femoral, afuera por la vaina del vasto interno y adentro por el tabique intermuscular interno. Antes de llegar al anillo del tercer aductor, se origina un verdadero conducto aponeurótico, llamado *conducto de Hunter,* también prismático triangular y de unos cinco centímetros de largo y que está formado hacia atrás por el tabique intermuscular interno, adelante y afuera por la aponeurosis que cubre al vasto interno, y hacia dentro por fibras arciformes muy fuertes que se extienden del aductor mayor y del tabique intermuscular interno al vasto interno. El conducto de Hunter, que termina en el anillo del tercer aductor, se halla perforado por dos orificios, por uno de los cuales atraviesa el nervio safeno interno, que acompaña al paquete vascular desde la parte inferior del triángulo de Scarpa, en tanto que por el otro pasa la rama superficial de la arteria anastomótica mayor.

APONEUROSIS DE LA PIERNA

Posee forma de manguito incompleto, pues falta a nivel de la cara interna de la tibia, en la que se inserta en sus bordes anterior e interno. Se pueden distinguir en ella una extremidad superior y otra inferior, y dos superficies, una interior y otra exterior.

La *extremidad superior* se inserta en las tuberosidades de la tibia, en la cabeza del peroné, en la rótula y se continúa parcialmente hacia arriba con la aponeurosis femoral. Su *extremidad inferior* se prolonga por abajo con las aponeurosis del pie, toma inserciones en los maléolos y origina los ligamentos anulares del tarso. (Fig. 442.)

La *superficie exterior* se relaciona con la piel, pero está parcialmente separada de ella por la interposición de nervios superficiales y de una complicada trama venosa cuyo origen se encuentra principalmente en las venas safena interna y externa. La *superficie interior* emite dos *tabiques intermusculares,* de los cuales uno es anterior y se inserta en el borde anterior del peroné, mientras que el otro es posterior y va a fijarse al borde externo del mismo hueso. La cavidad del cilindro aponeurótico, como consecuencia de la situación de estos tabiques y del ligamento interóseo, queda dividida en tres compartimientos. En el anterior se encuentran los músculos de la región anterior de la pierna y en el externo los peroneos laterales. El compartimiento posterior se halla subdividido en otros

dos por la aponeurosis tibial profunda que se extiende del borde externo del peroné al borde interno de la tibia. El espacio que se encuentra por delante de la aponeurosis contiene al poplíteo, a los flexores y al tibial posterior. En el compartimiento más posterior se albergan los músculos sóleo, gemelos y plantar delgado.

APONEUROSIS DEL PIE

Se distinguen en el pie, como en la mano, las siguientes aponeurosis: *aponeurosis plantares* y *aponeurosis dorsales*.

Aponeurosis plantares. Son dos: *superficial y profunda.*

APONEUROSIS PLANTAR SUPERFICIAL

Igualmente que la aponeurosis palmar, posee la aponeurosis plantar superficial tres partes: *media, interna y externa.* (Fig. 443.)

Aponeurosis plantar media. *Es la parte media de la aponeurosis plantar superficial.* Tiene el aspecto de un ligamento grueso y resistente, de forma triangular, cuyo vértice es posterior y se inserta en las tuberosidades del calcáneo. La base es anterior y se divide en cinco *cintas pretendinosas*, situadas por debajo de los tendones de los flexores, que se dirigen con éstos hacia los dedos. Al llegar a la extremidad anterior de los metatarsianos, cada cinta pretendinosa se divide en dos láminas que rodean, una por cada lado, la articulación metatarsofalángica y en el dorso de ésta se unen entre sí y con la vaina fibrosa de los extensores.

Al separarse las cintas pretendinosas, originan los *arcos interdigitales*, limitados cada uno de éstos por dos de aquéllas. Por los arcos interdigitales pasan los tendones de los músculos lumbricales, y los vasos y nervios que se dirigen a los dedos. A su vez, la divergencia de las láminas en que se dividen las cintas pretendinosas forma otra serie de arcos fibrosos denominados *arcos digitales*. Por ellos se deslizan los tendones flexores.

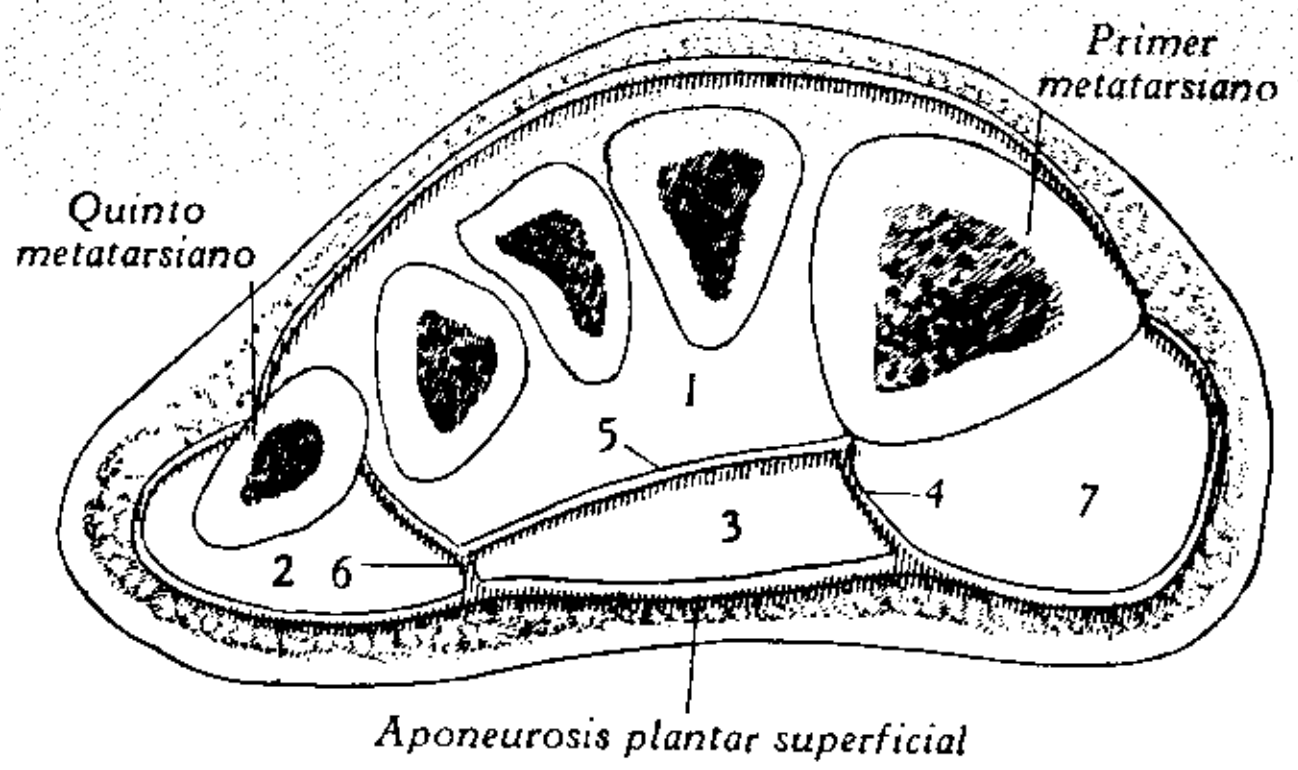

FIG. 443. ESQUEMA DE LA APONEUROSIS DE LA PLANTA DEL PIE VISTA EN CORTE TRANSVERSAL AL NIVEL DEL TERCIO POSTERIOR DEL METATARSO.

1, compartimiento de los interóseos; 2, compartimiento externo; 3, compartimiento medio; 4, tabique intermuscular interno; 5, aponeurosis plantar profunda; 6, tabique intermuscular externo; 7, compartimiento interno.

La cara inferior de la aponeurosis plantar media está separada de la piel por una gruesa capa de tejido adiposo y con la "suela venosa" de Lejars. Su cara superior se relaciona con el flexor corto plantar, al que sirve de inserción en su parte posterior. Los bordes de la aponeurosis se continúan lateralmente con las aponeurosis plantares interna y externa.

Aponeurosis plantar interna. Se inserta por atrás en la tuberosidad interna del calcáneo y por delante se extiende hasta la base del dedo grueso, donde se une a la cinta pretendinosa que la aponeurosis plantar media envía a dicho dedo. Su borde externo se continúa con el interno de la aponeurosis últimamente mencionado. Su cara inferior está en relación con el tejido celular y con la piel, en tanto que la superior lo está con el aductor del dedo grueso y con el flexor corto del mismo.

Aponeurosis plantar externa. Por su parte posterior se inserta en la tuberosidad externa del calcáneo y por delante se extiende hasta el quinto dedo. Se confunde por dentro con la aponeurosis plantar media y por fuera con la aponeurosis dorsal superficial. Muy gruesa por atrás, se divide en su parte anterior en dos lengüetas, una externa que

va al borde externo del dedo pequeño, y otra interna que va a confundirse con la aponeurosis media. Está en relación por abajo, con tejido conjuntivo y con la piel, y por arriba, con el aductor y el flexor corto del dedo pequeño.

De la unión de la aponeurosis media con las laterales, parten hacia arriba dos tabiques fibrosos que dividen a la región plantar en tres compartimientos que se corresponden con las aponeurosis descritas. El tabique interno va a terminar en el escafoides, en el primer cuneiforme y en la cara inferior del primer metatarsiano. El externo se fija por arriba en la vaina del peroneo largo y en el quinto metatarsiano. De los compartimientos

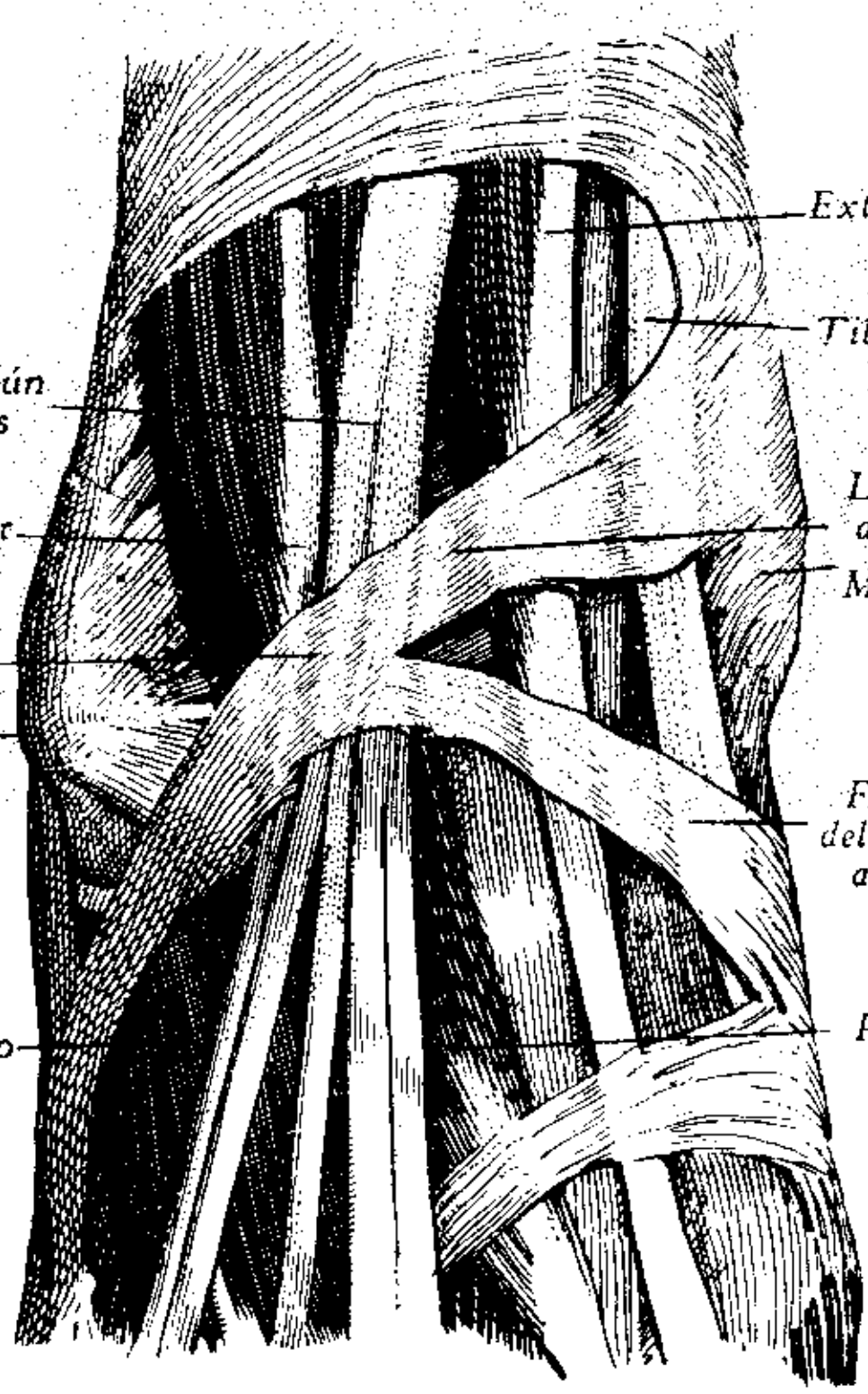

FIG. 444. LIGAMENTO ANULAR ANTERIOR DEL TARSO.

resultantes, el interno contiene al aductor del dedo grueso, al flexor corto del mismo, al tendón del flexor largo y a los vasos y nervios plantares internos. En el compartimiento medio se encuentran el flexor corto plantar, los tendones del flexor largo común de los dedos, los lumbricales, los haces oblicuo y transverso del abductor del dedo grueso y los vasos plantares externos. Finalmente, en el compartimiento externo se encuentran los músculos de la región plantar externa.

APONEUROSIS PLANTAR PROFUNDA

Se extiende del borde externo del primer metatarsiano al borde interno del quinto. Recibe también la denominación de *aponeurosis interósea plantar* y separa a los músculos interóseos y a los metatarsianos del resto de los músculos plantares. (Véase fig. 443.)

APONEUROSIS DORSAL

Posee esta aponeurosis dos hojas, una superficial y otra profunda. La primera está situada debajo de la piel y se continúa por atrás y arriba con el ligamento anular anterior del tarso; por delante, se adelgaza a medida que se aproxima a las falanges. Lateralmen-

te, se fija en los bordes del esqueleto del pie, confundiéndose con la aponeurosis plantar. La hoja profunda, también llamada *aponeurosis interósea dorsal*, separa los interóseos dorsales y los metatarsianos de la cara inferior del pedio, músculo que tiene su vaina aponeurótica propia. Se fija por fuera en el borde externo del pie y se confunde por dentro con la aponeurosis dorsal superficial.

CONDUCTOS OSTEOFIBROSOS. VAINAS FIBROSAS Y SINOVIALES DE LOS MUSCULOS DE LA PIERNA EN EL CUELLO DEL PIE

Al pasar por el cuello del pie, los tendones de los músculos de la pierna se deslizan por conductos osteofibrosos constituidos por los huesos que forman parte de la articulación y que se completan por engrosamientos fibrosos que reciben el nombre de ligamentos anulares, los que son en número de tres: *anterior, externo* e *interno*.

Ligamento anular anterior del tarso. Se distinguen en este ligamento dos partes, de las cuales una es superficial y la otra profunda. La primera tiene forma de cinta y se inserta por su lado externo en la porción más externa del hueco astragalocalcáneo, inmediatamente por dentro de la vaina, en el interior de la cual pasan hacia el pie los tendones de los peroneos laterales. Desde ese lugar, el ligamento se dirige hacia dentro y arriba, atraviesa por encima de la parte posterior del músculo pedio y de los tendones del peroneo anterior y del extensor común, dividiéndose, al llegar al borde interno de éste. en dos ramas divergentes. La rama inferior se dirige oblicuamente hacia abajo y adentro, cruza por encima de los tendones del extensor propio del dedo grueso y del tibial anterior para ir a fijarse en el escafoides y en el primer cuneiforme, al mismo tiempo que se une a la aponeurosis plantar. La rama superior, que se dirige hacia arriba y adentro, no tarda en subdividirse a su vez en dos hojas, de las cuales una es superficial, pasa por delante del tendón del tibial anterior y se fija en la parte inferior de la cresta tibial, así como en el maléolo interno, en tanto que la otra, más profunda y más resistente, atraviesa por detrás del tendón últimamente mencionado y va a insertarse en el mismo lugar que la superficial. Entre ambas hojas, en consecuencia, queda limitado un conducto fibroso por donde se desliza el tendón del tibial anterior. (Fig. 444.)

La hoja profunda del ligamento anular anterior del tarso se origina igualmente en el hueco astragalocalcáneo, se dirige luego arriba y adentro y al llegar al borde interno del pedio se confunde con la hoja superficial; pasa por debajo de los tendones del peroneo anterior y del extensor común, y después de emitir un tabique que se une a la hoja superficial, continúa por detrás del tendón del extensor propio, en cuyo borde interno se dirige hacia adelante para unirse de nuevo a la hoja superficial.

Como consecuencia de la disposición de las hojas del ligamento anular anterior, quedan constituidos cuatro espacios o conductos fibrosos. En el más externo se aloja la parte posterior del músculo pedio; más adentro se encuentra otro conducto por donde se deslizan los tendones del peroneo anterior y del extensor común; por el conducto siguiente, situado por dentro del precedente, atraviesa el tendón del extensor propio del dedo grueso; finalmente, por el más interno, pasa el tendón del tibial anterior.

Ligamento anular externo del tarso. Se inserta en el borde posterior y en el vértice del maléolo externo y después se dirige hacia abajo y atrás para ir a insertarse en la cara externa del calcáneo. El conducto osteofibroso que en unión de las superficies óseas origina, es único al principio, pero más tarde se halla dividido en dos, gracias a un tabique fibroso que parte de la cara profunda del ligamento y va a insertarse en la cara externa del calcáneo; en el superior se aloja el tendón del peroneo corto, y en el inferior el del peroneo largo. (Fig. 445.)

Ligamento anular interno del tarso. Se inserta en el borde posterior y en el vértice del maléolo interno y se dirige hacia abajo y atrás para ir a fijarse en la cara interna del calcáneo. El conducto osteofibroso así originado se halla subdividido en otros cuatro, merced a tres tabiques que se extienden de la cara profunda del ligamento a la tibia,

astrágalo y calcáneo. En el conducto anterior se aloja el tendón del tibial posterior; por el siguiente, hacia atrás, se desliza el tendón del flexor común de los dedos y por el

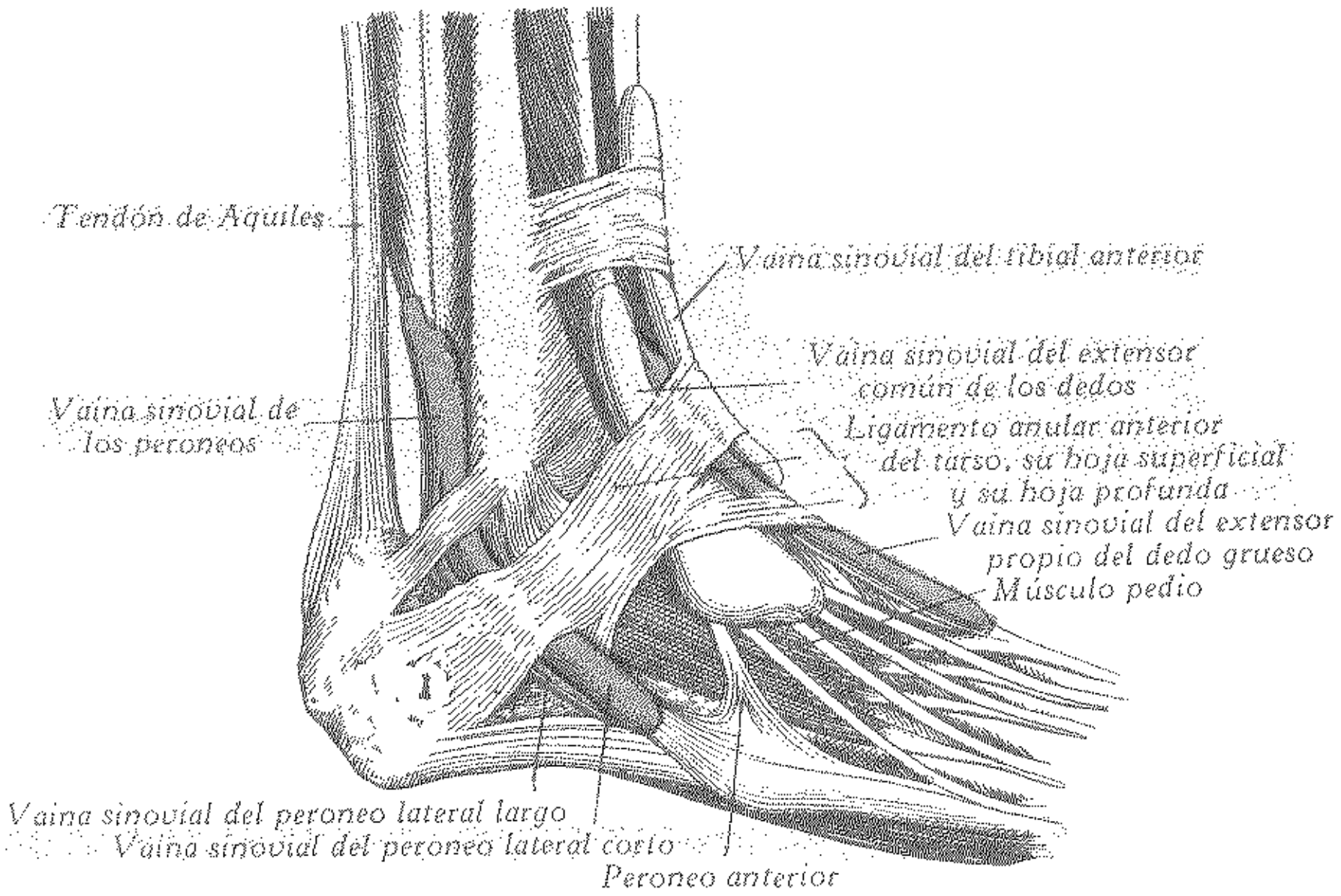

FIG. 445. VAINAS SINOVIALES DE LOS TENDONES DE LOS MÚSCULOS DE LA PIERNA, VISTAS POR LA CARA EXTERNA.

1, ligamento anular externo.

posterior pasa el flexor propio del dedo grueso; el cuarto conducto está situado en un plano más superficial entre los dos conductos posteriores y por él atraviesa el paquete neurovascular tibial posterior. (Fig. 446.)

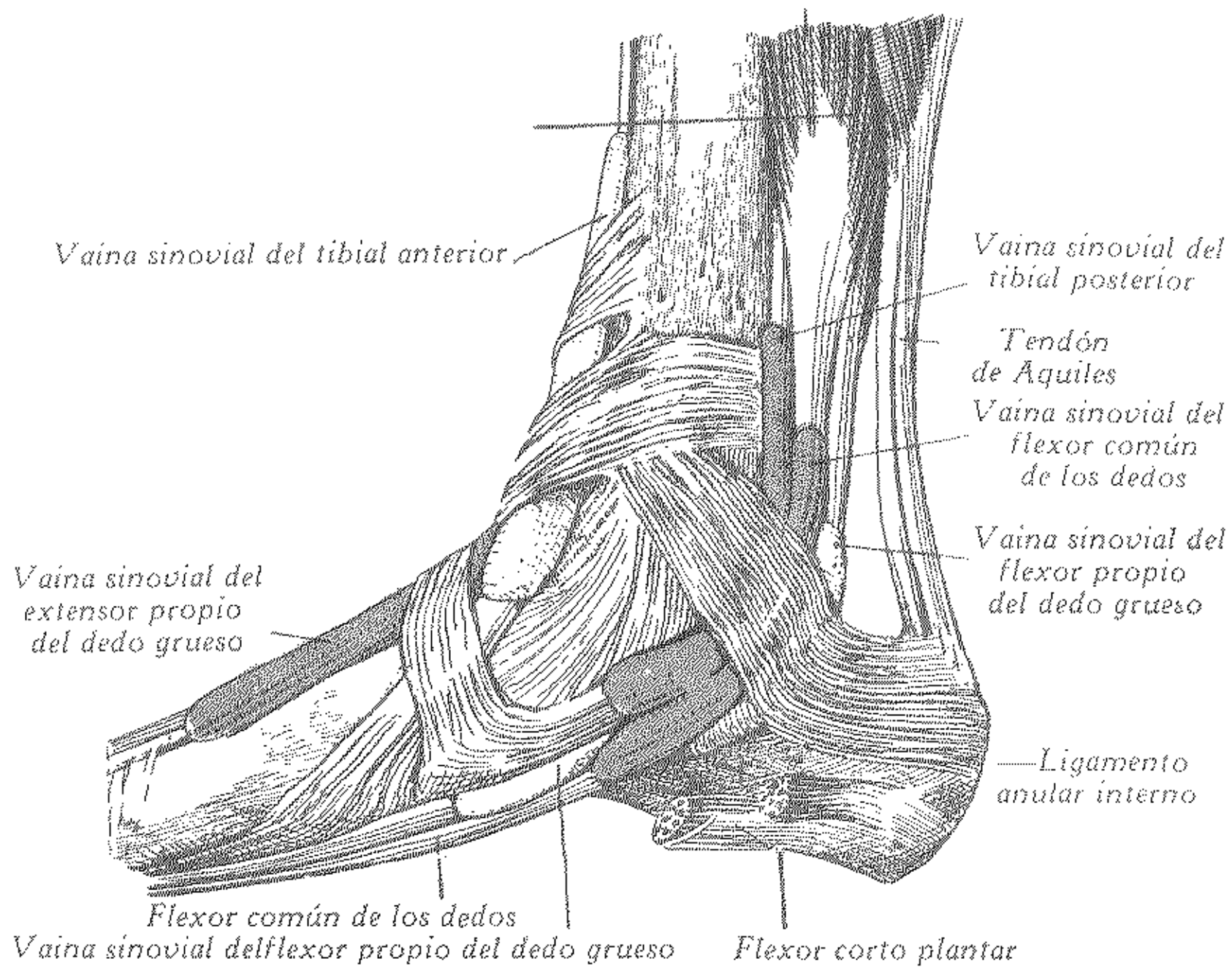

FIG. 446. VAINAS SINOVIALES DE LOS MÚSCULOS DE LA PIERNA, VISTAS POR DENTRO.

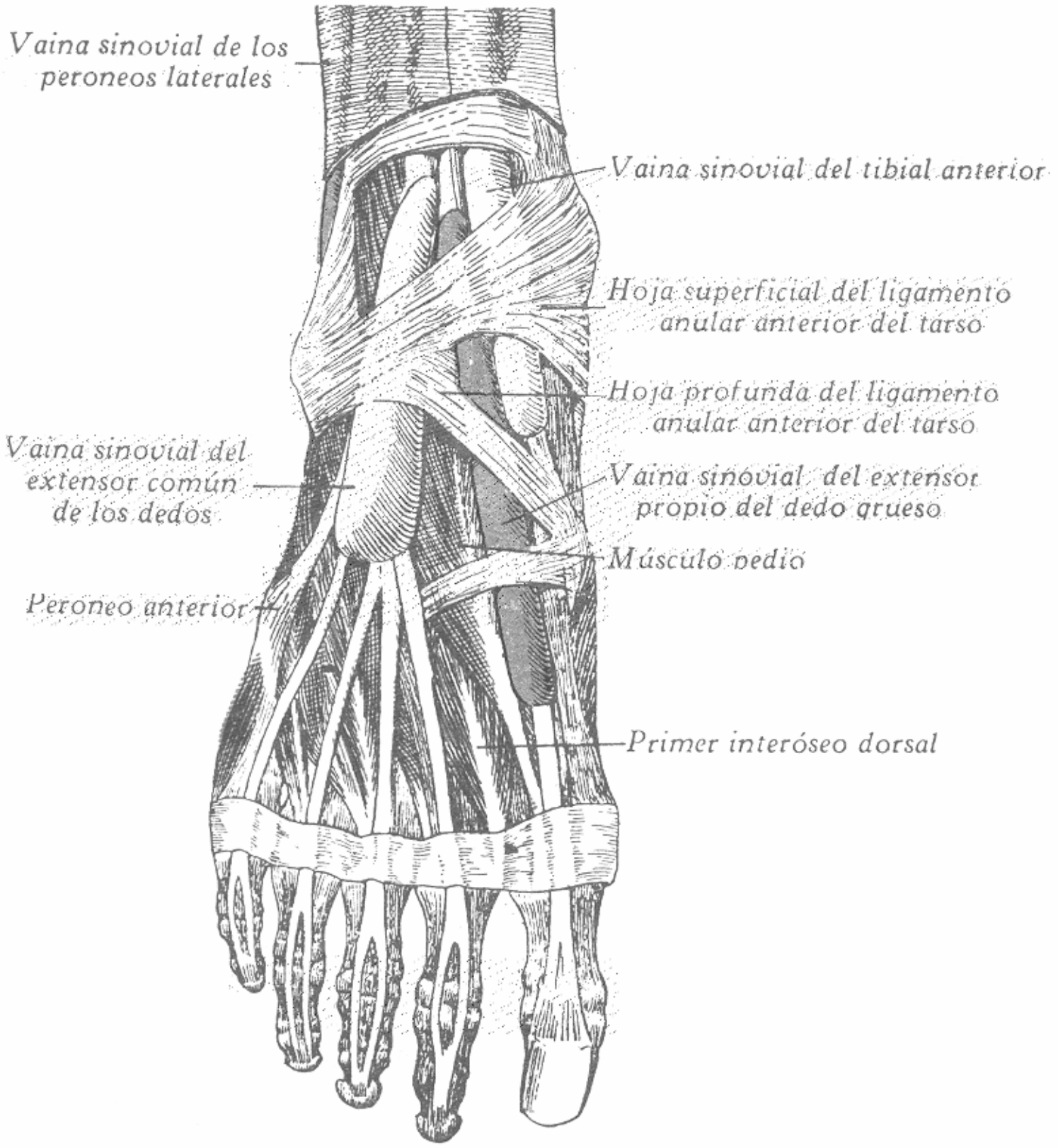

FIG. 447. VAINAS SINOVIALES DE LOS TENDONES DE LOS MÚSCULOS DE LA PIERNA, VISTAS POR DELANTE.

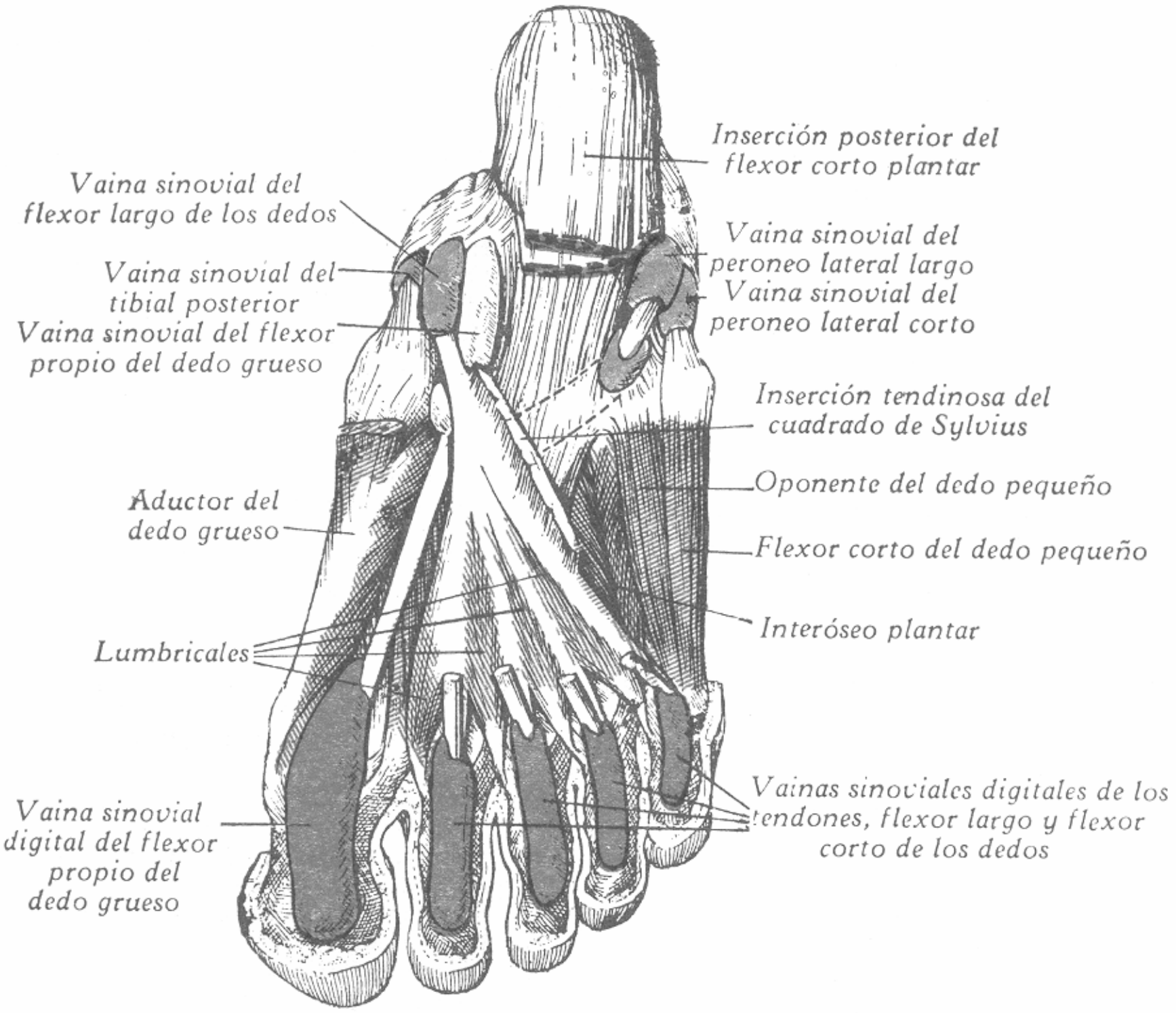

FIG. 448. VAINAS SINOVIALES DE LOS MÚSCULOS DE LA PIERNA, VISTAS EN LA PLANTA

Todos los ligamentos anulares se continúan por arriba con la aponeurosis tibial y, por abajo, con las aponeurosis del pie. Los conductos fibrosos y osteofibrosos que originan se hallan tapizados por vainas sinoviales cuya hoja parietal se refleja sobre el tendón, constituyendo la hoja visceral o tendinosa. En la región anterior se encuentran las vainas serosas del tibial anterior, del extensor propio del dedo grueso y del extensor común de los dedos. La primera se extiende más por su parte superior; la segunda por la inferior, y por último, la tercera es más ancha, pero más corta que las otras. (Fig. 447.)

La serosa de los conductos osteofibrosos externos, única por arriba y doble por abajo, es la vaina sinovial de los peroneos. Por lo común, la parte inferior de la vaina sinovial del peroneo largo es independiente del resto de las serosas; comienza en el canal cuboideo y termina en el primer metatarsiano.

En los conductos posterointernos se encuentra una sinovial para el tibial posterior, otra destinada al tendón del flexor común y una tercera que cubre al tendón del flexor propio del dedo grueso. La primera es la que más asciende hacia la pierna; todas ellas se prolongan hacia la planta del pie y van a terminar al nivel de la línea intertarsiana.

Los tendones flexores, al llegar a las falanges, penetran en vainas osteofibrosas, provistas de sinoviales idénticas a las que cubren los tendones flexores de los dedos de la mano. (Fig. 448.)

RESUMEN DE MIOLOGIA

MUSCULOS DE LA CABEZA

MÚSCULO	INSERCIONES	ACCIÓN	INERVACION
Occipitofrontal	Línea curva occipital superior. Piel de las cejas y bordes posterior y anterior de la aponeurosis epicraneal	Tensor aponeurosis epicraneal Elevador de las cejas	Temporofacial
Orbicular de los párpados	Tendón del orbicular. Bordes del canal lagrimal, piel y comisura externa de los párpados	Cierra orificio palpebral	Temporofacial
Superciliar	Parte interna, arco superciliar y cara profunda de la piel de las cejas	Junta las cejas entre sí (ceño fruncido)	Temporofacial
Piramidal	Cartílagos y huesos de la nariz. Cara profunda de piel interciliar	Desplaza piel frontal hacia abajo	Temporofacial
Transverso de la nariz	Dorso de la nariz. Piel del ala de la nariz y fibras mirtiformes	Aplasta el ala de la nariz	Temporofacial
Mirtiforme	Fosa mirtiforme y giba canina. Tabique nasal y cartílago de la nariz	Depresor del ala de la nariz	Temporofacial
Dilatador de las aberturas nasales	Borde posterior, cartílago del ala y piel del borde inferior del mismo	Dilatador de la abertura nasal	Temporofacial
Orbicular de los labios. Semiorbicular superior y semiorbicular inferior.	Haz labiocomisural. Haz nasocomisural y haz incisivocomisural superior. Haz comisurocomisural superior. Haz comisurocomisural y haz incisivo comisural inferior	Cierra o modifica abertura bucal	Temporofacial
Buccinador	Reborde alveolar. Gancho del ala int. del pterigoides. Lig. pterigomaxilar y borde ant. rama ascendente max. inf. y comisura de los labios	Lleva hacia atrás comisura labial y auxiliar masticación	Temporofacial
Elevador común a la nariz y labio superior	Cara ext. max. sup. Piel ala nariz y piel labio superior	Eleva a la nariz y labio superior	Temporofacial
Elevador del labio superior	Abajo reborde orbitario y piel labio superior	Eleva el labio superior	Temporofacial
Canino	Fosa canina, piel y comisura de los labios	Eleva y lleva hacia dentro la comisura	Temporofacial
Cigomático menor	Hueso malar y piel del labio superior	Eleva y lleva hacia fuera el labio superior	Temporofacial
Cigomático mayor	Hueso malar y piel de la comisura labial	Desplaza arriba y afuera la comisura labial	Temporofacial
Risorio de Santorini	Tejido celular, región parotídea y comisura labial	Desplaza hacia atrás la comisura labial	Cervicofacial
Triangular de los labios	Tercio int. línea oblicua ext. del maxilar inf. y comisura de los labios	Desplaza hacia abajo la comisura labial	Cervicofacial

MÚSCULO	INSERCIONES	ACCIÓN	INERVACION
Cuadrado de la barba	Tercio int. línea oblicua del max. inf. Piel del labio inferior	Desplaza abajo y afuera el labio inf.	Cervicofacial
Borla de la barba	Sínfisis del mentón y piel del mentón	Levanta la piel del mentón	Cervicofacial

MUSCULOS MASTICADORES

Temporal	Línea curva temporal inf., fosa temp., cara prof. apo. temp. y apófisis coronoides	Eleva y dirige atrás el maxilar inferior	Maxilar inferior
Masetero	Arco cigomático y cara ext. tercio inf. de la rama ascendente maxilar inferior	Eleva el maxilar inferior	Maxilar inferior
Pterigoideo interno	Cara int., ala externa pterigoides y fondo fosa pterigoidea y porción int. ángulo maxilar inferior	Elevador del maxilar inferior	Maxilar inferior
Pterigoideo externo	Bóveda fosa cigomática y cara ext. ala ext. pterigoides. Porción int. cuello del cóndilo y cápsula articular	Movimientos de diducción y proyección hacia delante del maxilar inferior	Maxilar inferior

MUSCULOS DEL CUELLO

Cutáneo del cuello	Tejido conjuntivo infraclavicular y acromial y borde inf. max. inf. Piel del mentón, línea oblicua ext. del max. y comisura de los labios	Desplaza hacia abajo la piel de la barba y al labio inferior	Cervicofacial
Esternocleidomastoideo	Manubrio del esternón y cuarto interno de la clavícula y línea curva occipital sup. y apóf. mastoides	Extensor de la cabeza sobre el cuello e inclina ésta al lado del músculo que se contrae	Nervio espinal y 3er. par cervical
Escalenos	Escaleno anterior. Tubérculos anteriores de las apóf. transversas y tubérculo de Lisfranc	Inclinación hacia el lado que se contrae y rigidez cervical cuando se contraen ambos y elevación costillas	3º, 4º, 5º y 6º nervios cervicales
Escaleno medio	Tubérculos anteriores de las apóf. transversas de las 6 últimas cervicales y cara sup. 1ª costilla	,,	
Escaleno posterior	Tubérculo post.,* apófisis transversas 4ª, 5ª y 6ª cervicales y cara externa 2ª costilla	,,	
Recto lateral de la cabeza	Apófisis yugular del occipital y apóf. transversa del atlas	Inclinación de la cabeza del lado que se contrae o rigidez si se contraen ambos	Plexo cervical profundo

MUSCULOS HIOIDEOS

Digástrico	Ranura digástrica. Tendón intermedio. Cuerpo del hueso hioides y fosa digástrica del maxilar	Abate el maxilar inf. Eleva el hueso hioides e inclina la cabeza hacia delante	Nervio facial y glosofaríngeo para el vientre post. y para el ant. el max. inferior
Estilohioideo	Apófisis estiloide y cara anterior del hueso hioides	Elevador del hueso hioides	Facial
Milohioideo	Línea milohioidea max. inf., cara anterior del hioides y rafe medio	Elevador del hioides y de la lengua	Maxilar inferior
Geniohioideo	Apófisis geni inf. y cara ant. hioides	Elevador hioides y abatidor max. inf.	Hipogloso mayor
Esternocleidohioideo	Porción int. de la clavícula y horquilla esternal y borde inf. hueso hioides	Abatidor del hueso hioides	Asa del hipogloso
Omohioideo	Borde escapular por dentro, escotadura coracoidea, tendón intermedio y porción ext. del cuerpo del hioides	Abatidor del hueso hioides	Asa del hipogloso

MÚSCULO	INSERCIONES	ACCIÓN	INERVACION
Esternotiroideo	Manubrio esternal y cara externa del cartílago tiroides	Desciende cartílago tiroides	Asa del hipogloso
Tirohioideo	Tubérculos tiroideos y ligamento que los une y asta mayor del hioides	Eleva la laringe o abate el hueso hioides	Hipogloso mayor

MUSCULOS PREVERTEBRALES

Recto anterior mayor de la cabeza	Apófisis basilar y tubérculos anteriores de las apófisis tranversas de la 3ª, 4ª, 5ª y 6ª cervicales	Flexor de la cabeza y ligera rotación de ésta del lado que se contrae	1º y 2º nervios cervicales
	Cara inf. apófisis basilar y apófisis transversa del atlas y sus masas laterales	Flexor de la cabeza y ligeramente rotador de la misma	1er. nervio cervical
Recto anterior menor de la cabeza	Porción oblicua. sup. Tubérculo del atlas y tubérculos ant. Apóf. transversas 3ª, 4ª y 6ª cervicales	Flexor de la columna cervical e inclinación parcial del lado que se contrae	4 primeros nervios cervicales
Largo del cuello	Oblicuo inf. Cuerpo 2ª y 3ª dorsales y tubérculos ant. apóf. transversas 3ª, 4ª y 5ª cervicales. Porción longitudinal cuerpo de las 3 primeras dorsales y 3 últimas cervicales y cresta ant. del axis y tubérculo del atlas		

MUSCULOS SUPERFICIALES DE LAS REGIONES CERVICAL, DORSAL Y LUMBAR

Trapecio	Tercio interno línea curva occipital sup. Protuberancia occipital ext. Lig. cervical post. Apóf. espinosas 10 primeras dorsales y borde post. tercio ext. clavícula borde post. espina omóplato y acromio	Elevación del hombro Desplazamiento hacia dentro y hacia abajo y acción de trepar	Espinal y 2º ramo cervical
Dorsal ancho	Apófisis espinosas 6 últimas dorsales, 5 lumbares y cresta sacra, tercio post. cresta ilíaca, 4 últimas costillas y fondo de la canaladura bicipital	Desplaza el húmero hacia abajo, adentro y atrás	Nervio del dorsal ancho del plexo braquial
Romboides	Apófisis espinosas 4 primeras dorsales y 7ª cervical y borde espinal del omóplato	Desplaza el omóplato hacia dentro y arriba	Nervio del romboides del plexo braquial
Angular del omóplato	Angulo superointerno del omóplato y tubérculos post. apófisis transversas de 5 primeras cervicales.	Desplaza el omóplato arriba y adentro o inclina la columna cervical hacia el lado que se contrae	Nervio del angular del plexo braquial
Serrato menor posterior y superior	Apófisis espinosas 3 primeras dorsales y 7ª cervical y borde superior y cara ext. 2ª, 3ª, 4ª y 5ª costillas		Ramos de los 4 primeros intercostales
Serrato menor posterior e inferior	Apófisis espinosas de las 2 últimas dorsales y 3 primeras lumbares y borde inf. y cara ext. 4 últimas costillas	Músculo inspirador	Ramos de los 3 últimos intercostales

MUSCULOS DE LA NUCA PROPIAMENTE DICHOS

Esplenio	Tercio inf. lig. cervical post. Apófisis espinosas 7ª cervical y 4 primeras dorsales y mitad externa línea curva occipital sup. y apóf. mastoides y tubérculos post. apóf. trans. 3 primeras cervicales	Extensión, inclinación lateral y rotación de la cabeza hacia el lado que se contrae o la dirigen atrás por contracción simultánea	Ramos post., nervios cervicales y nervio occipital mayor
Complejo mayor	Apófisis espinosas 5 primeras dorsales, base apóf. trans. 4 últimas cervicales y apóf. espinosa 7ª cervical y 1ª dorsal y rugosidades entre las 2 líneas curvas occipitales	Juntos desplazan la cabeza hacia atrás y solos giran la cabeza hacia el lado opuesto	Nervios cervicales 3º, 4º y 5º y occipital mayor

MÚSCULO	INSERCIONES	ACCIÓN	INERVACION
Complejo menor	Unión de apóf. transversas y articulares de 5 últimas cervicales y 1ª dorsal y vértice apófisis mastoides	Desplaza cabeza hacia atrás y la inclina al lado que se contrae	Ramos occipital mayor y 3 primeros cervicales
Transverso del cuello	Vértice apófisis transversas 5 primeras dorsales y tubérculos post. apófisis transversas 5 últimas cervicales	Extienden columna cervical sobre la dorsal y solos inclinan la columna cervical al lado que se contrae	Ultimos cervicales y 1er. dorsal
Recto menor posterior de la cabeza	Tubérculo posterior del atlas y tercio int. línea curva occipital inf.	Extensor de la cabeza	1er. nervio cervical
Recto mayor posterior de la cabeza	Cara lat. apóf. espinosa del axis y línea curva occipital inf.	Desplazan cabeza hacia atrás y solos la giran al lado que se contrae	1er. nervio cervical
Oblicuo mayor posterior de la cabeza	Cara lateral apóf. espinosa del axis y apóf. transversa del atlas.	Gira la cabeza al lado que se contrae	Ramos del 1er. nervio cervical
Oblicuo menor posterior de la cabeza	Apófisis transversa del atlas y tercio externo línea curva occipital inferior	Inclina hacia atrás y hace girar la cabeza al lado opuesto	Ramas 1er. nervio cervical

MUSCULOS DE LOS CANALES VERTEBRALES

Sacrolumbar o ileocostal	Aponeurosis masa común y vértice apóf. costiformes, ángulo post. 6 últimas costillas, de ahí haces al ángulo post. 6 primeras costillas y de ahí haces a las apóf. trans. 6 últimas cervicales	Extensores de la columna vertebral en su contracción simultánea y movimientos de rotación e inclinación lateral de la columna cuando se contraen aisladamente	Ramos posteriores de los nervios raquídeos
Dorsal largo	Aponeurosis masa común y apófisis transversas vértebras lumbares y borde inf. costillas y otros tubérculos ac. vértebras lumbares y apóf. trans. lumbares		
Transverso espinoso	Borde sup. apóf. trans. de ahí apóf. espinoso 4ª suprayacente (espinoso largo) 3ª suprayacente (espinoso corto) lám. 2ª suprayacente (laminar largo) y 1ª suprayacente (laminar corto)		
Epiespinosos	Vértice apófisis espinosas últimas dorsales y 2 primeras lumbares y apóf. espinosas 10 primeras dorsales.	Basculan vértebras al lado que se contraen	Nervios cervicales, dorsales y lumbares, respectivamente
Interespinosos	Bordes apófisis espinosas contiguas		
Intertransversos cervicales anteriores y posteriores	Labios correspondientes a las apófisis transversas contiguas		
Intertransversos lumbares	Dobles se insertan en borde apófisis transversas contiguas alcanzando tubérculos mamilares		

MUSCULOS DEL TORAX

Pectoral mayor	2 tercios internos borde anterior de la clavícula, cara anterior del esternón. 6 primeros cartílagos costales y 6ª y 7ª costillas y canaladura bicipital	Aproximador y rotador del húmero hacia dentro	Nervio del pectoral mayor, ramo del plexo braquial
Pectoral menor	Borde superior y cara ext. de 3ª, 4ª y 5ª costillas y apófisis coracoide	Desciende el hombro o eleva las costillas	Nervio del pectoral menor, ramo del plexo braquial
Subclavio	Cara superior de la primera costilla y canal subclavio en la cara inferior de la clavícula	Desciende la clavícula o eleva la primera costilla	Nervio del subclavio del plexo braquial
Serrato mayor	Labio anterior borde espinal del omóplato y cara externa de las 10 primeras costillas	Desplaza afuera y adelante al omóplato o bien es músculo inspirador	Nervio del serrato mayor o respiratorio de Bell del plexo braquial

MUSCULOS DE LA REGION COSTAL

MÚSCULO	INSERCIONES	ACCIÓN	INERVACION
Intercostal externo	Borde externo del canal costal y labio externo del borde superior de la costilla infrayacente	Intervienen en los movimientos de las costillas y por tanto en la respiración	Ramos de los nervios intercostales
Intercostal medio	Vertiente externa del canal costal a partir de la línea axilar y borde superior de la costilla infrayacente		
Intercostal interno	A partir del ángulo posterior de la costilla en el labio interno del canal costal y labio interno del borde superior de la costilla infrayacente		
Supra e infracostales	Los primeros en el vértice de la apófisis transversa y borde sup. de la costilla subyacente. Los segundos, cara interna de una costilla a la cara interna de la costilla subyacente		
Triangular del esternón	Cara posterior del cuerpo y del apéndice del esternón y cara posterior del 2º al 6º cartílagos costales	Desciende los cartílagos costales	Ramos de los nervios intercostales

MUSCULOS DEL ABDOMEN

Recto anterior del abdomen	Borde superior y cara anterior del pubis, espina del pubis y cresta pectínea y 7º cartílago costal, apéndice xifoides, 6º cartílago costal y cara anterior del 5º cartílago costal	Flexiona el tórax sobre la pelvis o la pelvis sobre el tronco	Abdominogenitales y últimos intercostales.
Piramidal del abdomen	En el pubis y en la sínfisis pubiana y línea blanca	Rudimentario de acción mínima	Abdominogenital mayor
Oblicuo mayor del abdomen	7 u 8 últimas costillas cruzándose con el serrato mayor y el dorsal ancho. Labio externo de la cresta ilíaca, fascia ilíaca, arco crural, cresta pectínea (ligamento de Gimbernat). Pilares interno y externo en el pubis y ligamento de Colles o pilar posterior y aponeurosis del oblicuo mayor que llega a la línea blanca	Desciende las costillas flexor y rotador del tronco sobre la pelvis y compresor visceral	Abdominogenitales mayor y menor y últimos intercostales
Oblicuo menor del abdomen	Tercio ext. del arco crural, intersticio de la cresta ilíaca. Apófisis espinosa 5ª lumbar y aponeurosis lumbar. Borde inferior de los 4 últimos cartílagos costales y aponeurosis anterior del oblicuo menor que en su 4º inferior va íntegra por delante del recto a la línea blanca y el resto desdoblada íntegra a la vaina del recto.	Desciende las costillas, flexiona el tórax sobre la pelvis y comprime las vísceras	Abdominogenitales mayor y menor y últimos intercostales
Transverso del abdomen	Cara interna de los cartílagos 7º, 8º y 9º, 10ª y 11ª costillas cruzando digitaciones con el diafragma, vértice de las apófisis transversas lumbares, labio interno de la cresta ilíaca y tercio ext. del arco crural y aponeurosis anterior del transverso que en su 4º inferior pasa íntegra por delante del recto y arriba pasa por detrás de él hasta la línea blanca	Compresión de las vísceras abdominales	Abdominogenitales y últimos intercostales

MUSCULOS DE LA REGION POSTERIOR DEL ABDOMEN

Cuadrado lumbar	Cresta ilíaca, apófisis transversas lumbares y 12ª costilla por haces íleotransversos, íleocostales y transversocostales	Inclina la columna lumbar y desciende la última costilla	12º intercostal y 4 pares lumbares

MÚSCULO	INSERCIONES	ACCIÓN	INERVACION
Psoas ilíaco	Cuerpo de la 12ª dorsal. Discos intervertebrales y bordes contiguos de las vértebras lumbares y base apóf. transversas de las mismas y convergen al trocánter menor, ilíaco labio interno cresta ilíaca y fosa ilíaca interna y trocánter menor	Flexión y rotación hacia fuera del muslo sobre la pelvis o flexión del tronco y ligera rotación sobre el muslo opuesto al que se contrae	Ramos plexo lumbar y del nervio crural
Psoas menor	Arco tendinoso de la última dorsal a la 1ª lumbar y eminencia ileopectínea	Flexor del tronco contra la pelvis	Ramos del plexo lumbar
Diafragma	Centro frénico en la periferia de los 3 folíolos y pilares del diafragma, el derecho en el cuerpo de la 1ª, 2ª y 3ª vértebras lumbares, el izquierdo en el cuerpo de la 2ª lumbar, ligamento cimbrado del diafragma que va de la 12ª costilla a la apófisis transversa de la 2ª lumbar. Cara interna de las 6 últimas costillas donde entrecruza el transverso. Cara posterior del apéndice xifoides	Músculo inspirador	Nervio frénico y ramos intercostales últimos

MUSCULOS DEL MIEMBRO SUPERIOR

(Músculos del hombro)

Deltoides	Mitad externa borde anterior de la clavícula, acromion, labio inferior, borde posterior de la espina del omóplato de donde convergen a la V deltoidea del húmero	Separador y elevador del brazo	Nervio circunflejo
Supraespinoso	Fosa supraespinosa y faceta superior del troquiter	Separa y gira hacia dentro al brazo sobre el tronco	Ramo supraescapular del plexo braquial
Infraespinoso	Fosa infraespinosa y faceta media del troquiter	Gira al húmero hacia fuera	Nervio supraescapular del plexo braquial
Redondo menor	Mitad superior del borde axilar del omóplato y faceta inferior del troquiter	Gira al húmero hacia fuera	Ramo del nervio circunflejo
Redondo mayor	Mitad inferior del borde axilar del omóplato y labio interno del canal bicipital	Aducción del húmero o elevador del hombro	Nervio del redondo mayor del plexo braquial
Subescapular	Fosa subescapular y troquín	Aductor y rotador hacia dentro del húmero	Nervios subescapulares sup. e inf. del plexo braquial

MUSCULOS DEL BRAZO

(Región anterior)

Coracobraquial	Vértice apófisis coracoides y parte superior de la cara interna del húmero	Desplaza adelante y adentro al brazo	Nervio musculocutáneo
Bíceps braquial	Porción corta apóf. coracoides, porción larga, superficie supraglenoidea y tuberosidad bicipital del radio y expansión aponeurótica en la aponeurosis de los músculos epitrocleares	Flexiona el antebrazo sobre el brazo a la vez que le produce supinación	Musculocutáneo
Braquial anterior	Labio inferior de la V deltoidea y caras interna y externa del húmero y rugosidades de la cara inferior del apófisis coronoides	Flexiona el antebrazo sobre el brazo	Nervio musculocutáneo y un ramo del radial
Tríceps braquial	Porción larga en el tubérculo subglenoideo, vasto externo por encima del canal de torsión y vasto interno por debajo del mismo y tendón común a la cara posterior del olécrano	Extensor del antebrazo sobre el brazo	Ramos del nervio radial

MUSCULOS DEL ANTEBRAZO

(Región externa)

MÚSCULO	INSERCIONES	ACCIÓN	INERVACION
Supinador largo	Tercio interno borde externo del húmero. Aponeurosis intermuscular y apófisis estiloides del radio.	Supinador del antebrazo	Nervio radial
1er. radial externo	Tercio inferior del borde externo del húmero y base del 2º metacarpiano	Extensor y abductor de la mano sobre el antebrazo	Nervio radial
2º radial externo	Epicóndilo y aponeurosis posterior del antebrazo y tabiques intermusculares y base 3er. metacarpiano	Extensor de la mano sobre el antebrazo	Nervio radial
Supinador corto	Por debajo de la cavidad sigmoidea menor, borde externo del cúbito, ligamentos anular y lateral externo de la articulación del codo y mitad superior cara externa del radio	Gira el radio hacia fuera (supinador)	Nervio radial

REGION POSTERIOR DEL ANTEBRAZO

Extensor común de los dedos	Cara posterior del epicóndilo, tabiques intermusculares y aponeurosis antebraquial y lámina tendinosa que se divide en 4 tendones que a su vez se dividen en una lámina media que va a la 2ª falange y 2 laterales para la 3ª falange de los últimos dedos	Extensor de las falanges sobre el metacarpo de la mano, sobre el antebrazo y de éste sobre el brazo	Nervio radial
Extensor propio del meñique	Epicóndilo, tabiques intermusculares y aponeurosis antebraquial y últimas falanges del meñique	Auxiliar del anterior y extensor del meñique sobre la mano	Nervio radial
Cubital posterior	Epicóndilo, tabiques intermusculares, borde posterior del cúbito y aponeurosis antebraquial y extremidad superior del 5º metacarpiano	Extensor de la mano sobre el antebrazo	Nervio radial
Ancóneo	Epicóndilo y borde externo del olécrano alcanzando el borde posterior del cúbito	Extiende el antebrazo sobre el brazo	Nervio radial a través de los ramos del vasto interno
Abductor largo del pulgar	Cara posterior del cúbito, ligamento interóseo y porción interna de la cara posterior del radio y borde externo de la extremidad superior del 1er. metacarpiano	Desplaza el pulgar hacia fuera y adelante	Nervio radial
Extensor corto del pulgar	Cara posterior del cúbito y membrana interósea y extremidad superior de la 1ª falange del pulgar	Extensor y abductor del pulgar	Nervio radial
Extensor largo del pulgar	Tercio medio de la cara posterior del cúbito y ligamento interóseo y extremidad superior de la 2ª falange del pulgar	Extensor y abductor del pulgar	Nervio radial
Extensor propio del índice	Cara posterior del cúbito y ligamento interóseo y extremidad superior de la 1ª falange del índice	Extensor del índice sobre el metacarpo	Nervio radial

REGION ANTERIOR DEL ANTEBRAZO

Pronador redondo	Epitróclea y apófisis coronoides y parte media de la cara externa del radio	Produce pronación del antebrazo	Nervio mediano
Palmar mayor	Epitróclea y tabiques intermusculares y extremidad superior del 2º metacarpiano	Flexiona la mano sobre el antebrazo y éste sobre el brazo	Nervio mediano
Palmar menor	Epitróclea, tabiques intermusculares y aponeurosis antebraquial y lig. anular del puño, aponeurosis tenar y palmar superficial	Flexor de la mano sobre el antebrazo	Nervio mediano
Cubital anterior	Epitróclea y olécrano y tabiques intermusculares y borde posterior del cúbito y hueso pisiforme	Flexor de la mano sobre el antebrazo y aductor	Nervio cubital

MUSCULO	INSERCIONES	ACCIÓN	INERVACION
Flexor común superficial de los dedos	Epitróclea, ligamento interno, articulación del codo, apófisis coronoides y tercio medio borde anterior del radio y masa tendinosa que se divide en 4 tendones que a la altura de la 1ª falange se divide en 2 que van a los bordes de la 2ª falange	Flexiona la 2ª falange sobre la 1ª y la mano sobre el antebrazo	Nervio mediano
Flexor común profundo de los dedos	Mitad superior cara anterior del cúbito, aponeurosis antebraquial, ligamento interóseo y cara anterior del radio y 4 tendones que van a la 3ª falange de los 4 últimos dedos	Flexor de la 3ª falange sobre la 2ª y de los dedos sobre el metacarpo y de la mano sobre el antebrazo	Medio interno cubital, medio externo mediano
Flexor largo del pulgar	Mitad sup. cara ant. del radio y lig. interóseo y extremidad sup. de la 2ª falange del pulgar	Flexiona la 2ª falange sobre la 1ª del pulgar y ésta sobre el metacarpo	Mediana
Pronador cuadrado	Cuarto inferior, borde anterior del cúbito y 4º inf. borde ant. del radio	Pronador del radio sobre el cúbito	Nervio mediano a través del interóseo

MUSCULOS DE LA MANO

(Eminencia tenar)

Abductor corto del pulgar	Escafoides, ligamento anular y tendón del abductor largo y extremo superior de la 1ª falange del pulgar	Aproximador y rotador hacia dentro del pulgar	Ramos del mediano y radial
Flexor corto del pulgar	Trapecio, ligamento anular, vaina del palmar mayor, hueso grande y trapezoide y extremo superior de la 1ª falange	Aproxima y flexiona la 1ª falange sobre el metacarpo	Ramos del mediano y del cubital
Oponente del pulgar	Trapecio y ligamento anular y porción externa de la cara anterior del primer metacarpo	Desplaza y gira hacia dentro al 1er. metacarpo	Rama del mediano
Aductor del pulgar	Trapezoide y hueso grande, segundo metacarpo y todo borde ant. del 3º y tuberosidad int. y sup. de la 1ª falange del pulgar	Aproxima el pulgar al eje de la mano	Ramos del cubital

MUSCULOS DE LA MANO

(Eminencia hipotenar)

Palmar cutáneo	Aponeurosis palmar y piel de la región hipotenar	Pliega la piel de la región hipotenar	Rama del cubital
Aductor del meñique	Pisiforme, expansión tendón cubital y tubérculo int. de la 1ª falange del 5º dedo	Separa el 5º dedo del eje de la mano	Rama del cubital
Flexor corto del meñique	Apófisis unciforme, lig. anular y tubérculo int. de la 1ª falange del 5º dedo	Flexiona la 1ª falange sobre el metacarpo	Ramo del cubital
Oponente del meñique	Apófisis unciforme, lig. pisiunciforme y lig. anular y borde int. del 5º metacarpiano	Desplaza el 5º dedo hacia la palma de la mano	Ramo del cubital

MUSCULOS DE LA REGION PALMAR MEDIA

Lumbricales	1º y 2º en el borde radial de los tendones del flexor profundo para el índice y el medio y los 2 últimos en las caras contiguas de los tendones del anular y del meñique y terminan con los interóseos en la mano	Flexionan la 1ª falange sobre el metacarpo y extienden las 2 últimas sobre la primera falange	Los 2 primeros por el mediano y los 2 últimos por el cubital

MÚSCULO	INSERCIONES	ACCIÓN	INERVACION
Interóseos palmares	Cara mesial del 2º, 4º y 5º metacarpos y con el tendón extensor correspondiente se confunde con los lumbricales	Aproxima los dedos al eje de la mano y acción idéntica a los lumbricales	Ramas del cubital
Interóseos dorsales	En las caras contiguas de los metacarpos y borde distal de la 1ª falange confundiéndose con los lumbricales y extensor	Separa al índice y al anular del eje de la mano y acción idéntica a los lumbricales	Ramas del cubital

MUSCULO DEL MIEMBRO INFERIOR

(Músculos de la pelvis)

Glúteo mayor	5º posterior labio ext. de la cresta ilíaca, línea curva post. de la fosa ilíaca externa, aponeurosis lumbar, cresta y tubérculos externos del sacro y ligamentos sacrociáticos y cresta del glúteo mayor del trocánter de la línea áspera	Extensión y rotación del fémur hacia fuera o levanta la pelvis en la estación bípeda	Nervio ciático menor
Glúteo mediano	Tres cuartos anteriores del labio ext. de la cresta ilíaca, fosa ilíaca ext. entre las líneas curvas y cara ext. del trocánter mayor	Separador y rotador hacia dentro del fémur o como el mayor levanta la pelvis	Nervio glúteo sup. del plexo sacro
Glúteo menor	Fosa ilíaca ext. por delante de la línea curva ant. y borde ant. y sup. del trocánter mayor	Idéntica al glúteo mediano	Ramos del glúteo sup. del plexo sacro
Piramidal de la pelvis	Perímetro de agujeros sacros anteriores, porción sup. de la escotadura ciática mayor y borde sup. del trocánter mayor	Gira el fémur hacia fuera	Nervio del piramidal del plexo sacro
Gemelos de la pelvis	El sup. cara ext. de la espina ciática y el inf. en la tuberosidad isquiática y adosados al tendón del obturador int. van a la cavidad digital del trocánter mayor	Rotadores hacia fuera del muslo	Ramos del plexo sacro
Obturador interno	Cara int. y rama descendente del pubis, rama ascendente y cuerpo del isquion y membrana obturadora y cavidad digital del trocánter mayor	Rotador del fémur hacia fuera	Ramo del plexo sacro
Obturador externo	Cara ext. del cuerpo rama horizontal y descendente del pubis, rama ascendente del isquion y fosa digital del trocánter mayor	Rotador del fémur hacia fuera	Ramos del nervio obturador del plexo lumbar
Cuadrado crural	Tuberosidad isquiática y continuación del borde post. del trocánter mayor	Rotador del muslo hacia fuera	Ramo del plexo sacro

MUSCULOS DEL MUSLO

(Región anteroexterna)

Tensor de la fascia lata	Espina ilíaca anterosuperior, labio ext. cresta ilíaca y aponeurosis glútea y tuberosidad ext. de la tibia	Inclina la pelvis hacia el lado que se contrae y conserva el equilibrio cuando se descansa sobre un pie	Ramo del glúteo superior
Sartorio o costurero	Espina ilíaca anterosup. parte sup. de la cara int. de la tibia con la pata de ganso	Flexión de pierna sobre el muslo y de éste sobre la pelvis y abducción del muslo	Nervio musculocutáneo externo
Cuadriceps crural	Recto ant., espina ilíaca anteroinferior y ceja cotiloidea. Vasto interno borde ant. del trocánter mayor y línea que va a la línea áspera y labio ext. de ésta. Vasto int. en el labio int. de la	Extensor de la pierna sobre el muslo o flexor de la pelvis sobre el muslo	Nervio del cuadríceps, ramo del crural

MÚSCULO	INSERCIONES	ACCIÓN	INERVACION
Cuadriceps crural	línea áspera y su prolongación al cuello del fémur. El crural en la cara ant. y ext. del fémur y todos convergen al tendón del cuadríceps que va a la parte anterior de la base de la rótula a la cara ant. de ésta y a la tuberosidad ant. de la tibia. El tendón de los vastos a la base y a los bordes de la rótula.	Extensor de la pierna sobre el muslo o flexor de la pelvis sobre el muslo	Nervio del cuadríceps, ramo del crural

MUSCULOS DEL MUSLO

(Región posterointerna)

Recto interno	Cara ant. del pubis y rama isquiopúbica y parte sup. de la cara int. de la tibia	Dobla y desplaza hacia dentro la pierna sobre el muslo	Ramo del nervio obturador
Pectíneo	Cresta pectínea y lig. de Cooper y espacio entre línea áspera y trocánter menor	Aductor y rotador hacia fuera del muslo	Ramos del musculocutáneo interno
Aductores del muslo	El mediano, el menor y el mayor en la cara ant. del pubis y rama isquiopubiana y en el intersticio de la línea áspera llegando el mayor a su tubérculo propio en el cóndilo interno	Aproximan el muslo a la línea media	Ramos del obturador del musculocutáneo int. y para el mayor un ramo del ciático mayor
Bíceps crural	Apófisis estiloide del peroné, de ahí la porción corta en el intersticio de la línea áspera y la porción larga en la parte ext. del isquion	Dobla y hace girar afuera la pierna sobre el muslo	Ramos del ciático mayor
Semitendinoso	En el isquion con el bíceps y en la parte superior de la cara interna de la tibia	Flexiona y gira hacia dentro la pierna sobre el muslo	Ramos del ciático mayor
Semimembranoso	Porción posteroext. del isquion y tuberosidad int. de la tibia por el tendón directo, el reflejo y el recurrente	Dobla y gira hacia dentro la pierna sobre el muslo	Ramos del ciático mayor

MUSCULOS DE LA PIERNA

(Región anterior)

Tibial anterior	Tuberosidad anterior de la tibia, cara ext. de ésta y aponeurosis que lo cubre y primera cuña y base del 1er. metatarsiano	Flexor y aductor del pie	Nervio tibial anterior
Extensor común de los dedos	Tuberosidad ext. de la tibia cara int. del peroné y lig. interóseo y tendón que se divide en 4 que a su vez dan 3 lengüetas terminando la media en la 2ª falange y las laterales a la 3ª de los 4 últimos dedos	Extensor de los dedos sobre el pie y dobla éste sobre la pierna	Ramos del tibial anterior
Extensor propio del dedo grueso	Tercio medio de la cara int. del peroné y ligamento interóseo y cara superior de la última falange del dedo grueso	Extiende el dedo grueso sobre el pie y dobla a éste sobre la pierna	Ramo del tibial anterior
Peroneo anterior	Tercio inferior, cara anterior del peroné y base del 5º metatarsiano	Flexor y abductor del pie	Ramo del tibial anterior

MUSCULOS DE LA PIERNA

(Región externa)

Peroneo lateral largo	Cara ext. y ant. del peroné y cara inf. de la extremidad posterior del 1er. metatarsiano y de la primera cuña	Extiende y dirige hacia fuera el pie	Ramos del musculocutáneo

MÚSCULO	INSERCIONES	ACCIÓN	INERVACION
Peroneo lateral corto	Tercio medio cara ext. del peroné y tabiques intermusculares y apófisis estiloide del 5º metatarsiano	Abductor del pie	Ramos del musculocutáneo

MUSCULOS DE LA PIERNA

(Región posterior)

Gemelos de la pierna	En la parte posterosuperior del cóndilo correspondiente y van a integrar el tendón de Aquiles que se fija en la cara post. del calcáneo	Extienden el pie sobre la pierna y flexionan la pierna sobre el muslo	Ramos del ciático poplíteo interno
Sóleo	Labio inferior de la línea oblicua de la tibia y cara posterior de la cabeza del peroné y arco del sóleo y tendón que integra el tendón de Aquiles	Extensor del pie sobre la pierna	Ramos del ciático poplíteo interno y del tibial posterior
Plantar delgado	Parte sup. del cóndilo ext. y borde int. del tendón de Aquiles	Auxiliar de los gemelos y del sóleo	Ramo del ciático poplíteo interno
Poplíteo	Labio sup. de la línea oblicua de la tibia y porción superior del cóndilo externo	Flexiona y gira hacia dentro la pierna sobre el muslo	Ramo del ciático poplíteo interno
Flexor largo de los dedos	Labio inferior de la línea oblicua de la tibia, cara post. de ésta y tendón propio que origina 4 tendones que van a la última falange de los 4 últimos dedos	Flexor de los dedos sobre el pie y extensor de éste sobre la pierna	Ramos del tibial posterior
Flexor largo del dedo grueso	Medio inferior de la cara posterior del peroné, ligamento interóseo y tabiques intermusculares y cara inf. de la última falange del dedo grueso	Flexor del dedo gordo sobre el pie y extensor de éste sobre la pierna	Ramos del tibial posterior
Tibial posterior	Cara post. de la tibia, cara int. del peroné, lig. interóseo y tabiques intermusculares y tuberosidad del escafoides	Extensión, aducción y rotación hacia dentro del pie	Ramos del tibial posterior

MUSCULOS DEL PIE

(Dorsales del pie)

Pedio (extensor corto de los dedos)	Parte ant. y sup. del calcáneo y lig. interóseo y cuatro tendones que terminan el interno en la 1ª falange del dedo grueso y los 3 siguientes en la articulación metatarsofalangiana	Auxiliar del extensor de los dedos	Ramos del tibial anterior

MUSCULOS DEL PIE

(Región plantar interna)

Aductor del dedo grueso	Tuberosidad posterointerna del calcáneo y aponeurosis plantar y porción interna del extremo posterior de la 1ª falange	Flexor y aductor del dedo grueso sobre el metatarso	Ramo del plantar interno
Flexor corto del dedo grueso	Cara inf. del escafoide, del 3er. cuneiforme y del tendón del tibial post. y porción externa de la 1ª falange del dedo grueso	Flexiona la 1ª falange del dedo grueso sobre el metatarso	Ramas del plantar interno y del plantar externo
Abductor del dedo grueso	(Haz oblicuo) Cara inf. del cuboides, extremidad post. del 3º y 4º metatarsianos y vaina del peroneo largo. (Haz transverso) Cara inf. de las 3 últimas articulaciones metatarsofalángicas. El 1º va a la parte externa de la base de la 1ª falange y el 2º se bifurca confun-	Flexiona el dedo grueso sobre el metatarso y lo dirige hacia fuera	Ramas del plantar externo

MÚSCULO	INSERCIONES	ACCIÓN	INERVACION
Abductor del dedo grueso	diendo una rama con el tendón del extensor largo del dedo grueso y la otra con el tendón del flexor largo del mismo dedo	Flexiona el dedo grueso sobre el metatarso y lo dirige hacia fuera	Ramas del plantar externo

MUSCULOS DEL PIE

(Región plantar externa)

Abductor del dedo pequeño	Tuberosidad ext. del calcáneo y aponeurosis plantar y extremo post. de la 1ª falange del dedo pequeño	Produce flexión y abducción del dedo pequeño sobre el metatarso	Ramos del plantar externo
Flexor corto del 5º dedo	Extremidad post. del 5º metatarso y vaina del peroneo largo. Extremo post. de la 1ª falange del 5º dedo	Flexor del 5º dedo sobre el metatarso	Ramas del plantar externo
Oponente del 5º dedo	Vaina del peroneo largo y base del 5º metatarso y cara ext. del 5º metatarso	Auxiliar del flexor corto	Ramas del plantar externo

MUSCULOS DEL PIE

(Región plantar media)

Flexor corto plantar	Tuberosidad interna del calcáneo, aponeurosis plantar y tabiques intermusculares y 4 tendones que se bifurcan para fijar sus lengüetas en la extremidad post. de la 2ª falange de los 4 últimos dedos	Flexiona la 2ª falange sobre la primera y ésta sobre el metatarso	Ramos del nervio plantar interno
Accesorio del flexor largo	Tuberosdiades int. y ext. del calcáneo y borde externo del tendón del flexor común	Auxiliar del flexor largo	Ramos del plantar externo y del interno
Lumbricales del pie	El 1º en el borde int. del tendón del flexor y los 3 restantes en el ángulo de bifurcación de los tendones del flexor largo común y en la base de la 1ª falange de los 4 últimos dedos con expansión al tendón del extensor largo común	Dobla la 1ª falange sobre el metatarso a la vez que extiende las 2 últimas sobre la 1ª	Ramos del plantar externo y del plantar interno
Interóseos del pie	Los dorsales en las caras contiguas de los metatarsos y cara distal de la base de la 1ª falange. Los plantares, cara mesial de los metatarsos 3º, 4º y 5º y cara interna de la extremidad post. de la 1ª falange correspondiente	Doblan la primera falange sobre el metatarso y extiende las 2 últimas sobre la primera	Ramos del plantar externo

booksmedicos.org